59.06(43)N

FOR THE PEOPLE
FOR EDVCATION
FOR SCIENCE

LIBRARY
OF
THE AMERICAN MUSEUM
OF
NATURAL HISTORY

LIBRARY
OF THE
AMERICAN MUSEUM
OF NATURAL HISTORY

59.06(43)N
*K

GEGENBAURS
MORPHOLOGISCHES JAHRBUCH.

EINE ZEITSCHRIFT
FÜR
ANATOMIE UND ENTWICKLUNGSGESCHICHTE.

HERAUSGEGEBEN
VON
GEORG RUGE
PROFESSOR IN ZÜRICH.

DREIUNDDREISSIGSTER BAND.

MIT 10 TAFELN UND 160 FIGUREN IM TEXT.

LEIPZIG
VERLAG VON WILHELM ENGELMANN
1905.

08. 35 8 24. Oct 13.

Inhalt des dreiunddreissigsten Bandes.

Erstes Heft.

Ausgegeben am 3. Februar 1905.

Seite

Das Kopfskelett der Amnioten. Morphogenetische Studien. (2. Fortsetzung.) von A. Fleischmann 1

V. Das Munddach der Saurier. Von Ottmar Hofmann. (Mit Taf. I u. 9 Fig. im Text.) 3

Über die Variationen des Brustkorbes und der Wirbelsäule des Menschen. Von Hermann Adolphi. (Mit 2 Fig. im Text.) 39

Some Observations on the Chromosome Vesicles in the Maturation of Nudibranchs. Von W. M. Smallwood. (With Plate II.) 87

Zweites und drittes Heft.

Ausgegeben am 12. Mai 1905.

Über das Mesoderm des Vorderkopfes der Lachmöwe (*Larus ridibundus*). Von H. Rex. (Mit Taf. III—IX u. 60 Figuren im Text.) 107

Zusammenhang des M. sternalis mit der Pars abdominalis des M. pectoralis major und mittels dieser mit dem Achselbogen. Von Georg Ruge. (Mit 4 Fig. im Text.) 348

Beobachtung eines Restes des Hautrumpfmuskels beim Menschen, Pars thoracalis lateralis desselben. Von Paula Bascho. (Mit 1 Fig. im Text.) 374

Der Hautrumpfmuskel der Säugetiere. — Der M. sternalis und der Achselbogen des Menschen. Von Georg Ruge 379

Bemerkungen zu: A. Fleischmann, Das Kopfskelett der Amnioten. Morphogenetische Studien. 2. Fortsetzung. Von E. Göppert. 532

Viertes Heft.

Ausgegeben am 1. August 1905.

Über Rückbildung und Ersatz der Arteria brachialis bei *Echidna*. Beitrag zur Kenntnis der Arterien der Vordergliedmaße bei den Säugetieren. Von E. Göppert. (Mit 3 Fig. im Text.) 535

Zur Frage der segmentalen Gefäßversorgung der Haut beim Menschen. Von Otto Grosser. (Mit Taf. X.) 555

Bemerkungen über einen abnormen Verlauf der Vena azygos in einer den Oberlappen der rechten Lunge durchsetzenden Pleurafalte. Von H. Bluntschli. (Mit 5 Fig. im Text.) 562

Das Hautleistensystem der Primatenplanta unter Mitberücksichtigung der Palma. Von Otto Schlaginhaufen. (I. Teil. Mit 76 Fig. im Text.) 577

Das Kopfskelett der Amnioten.

Morphogenetische Studien.

(2. Fortsetzung.)

Von

Dr. A. Fleischmann,

Professor der Zoologie und vergl. Anatomie in Erlangen.

Seit dem Beginne meiner Studien über die Stilistik der Nasenhöhle habe ich die Form und Lage der Choane am Munddache und die Art der Gaumenbildung oft bedacht und ich konnte bereits durch A. Beecker die homologen Charaktere der Amniotenchoane in großen Umrissen schildern lassen. Da damals interessante Details unberücksichtigt blieben, hielt ich weitere Studien für notwendig, zumal mir bei der Lektüre der Literatur auffiel, wie unsicher eigentlich unsre Kenntnisse und wie unklar die zur anatomischen Beschreibung benutzten Begriffe sind, deren schwankende Definition es heute immer noch gestattet, daß die Ausdrücke »Choane«, »Gaumenfalte«, »Gaumen« zur Bezeichnung verschiedenwertiger morphologischer Stücke dienen. Manchmal sogar gewann ich den Eindruck, als hätten einzelne Autoren sich mehr nach theoretischer Überlegung ein subjektives Gedankenbild der von ihnen erörterten Verhältnisse gemacht und dessen Richtigkeit zu wenig nach den reellen Tatsachen bemessen. Andre Irrtümer schienen mir dadurch entstanden, daß man einseitig entweder bloß die Nasenhöhle oder bloß die Mundhöhle angesehen hatte, während ich von der topographischen Betrachtung der ganzen Nasenregion neuen Vorteil erwartete.

Aus diesen Erwägungen veranlaßte ich meine beiden Schüler, O. Hofmann und W. Sippel die Morphologie der Choanengegend

auf breiter Grundlage zu bearbeiten und die bisher erschienenen Abhandlungen von neuem zu kontrollieren. Das Ergebnis lege ich jetzt vor. Die zuerst erscheinende Studie ist mehr kritischer Art, sie baut auf der von A. Beecker geschaffenen Grundlage weiter und schildert die Morphologie des Munddaches verschiedener Saurier. Die für das endgültige Urteil notwendigen Beobachtungen bei Vögeln und Säugetieren sollen bald folgen; dann werden auch die Knochen des Gaumens und die Stilmerkmale der verschiedenen Klassen eingehend besprochen werden.

V.

Das Munddach der Saurier.

Von

Dr. Ottmar Hofmann

aus Nürnberg.

Mit Tafel I und 9 Figuren im Text.

Erneute Untersuchungen über die Mundhöhle der Reptilien dürften manchen überflüssig dünken, da in den letzten Jahren K. Busch und E. Göppert die übereinstimmende Ansicht vertreten haben, daß unter den Sauriern die Anfangsstufen der morphologischen Differenzierung zu treffen seien, welche im Gaumendache der Säugetiere gipfelt. Trotzdem glaube ich, der gegenteiligen Meinung das Wort reden zu dürfen und den Nachweis zu versuchen, daß den Eidechsen ein wahrer Gaumen fehlt. Meine Überzeugung gründet sich auf das eingehende Studium vieler Querschnittserien durch die entkalkten Köpfe erwachsener und embryonaler Eidechsen. Den Vorzug, seltnere Arten zu untersuchen, erhielt ich durch das gütige Entgegenkommen der Herren Prof. Dr. Möbius in Berlin, Hofrat Dr. A. B. Meyer in Dresden, Prof. Dr. Römer in Frankfurt a. M., Prof. Dr. Lampert in Stuttgart, denen ich an dieser Stelle aufrichtigen Dank abstatte. Zugleich ist es mir eine angenehme Pflicht, meinem verehrten Lehrer, Herrn Prof. Dr. A. Fleischmann in Erlangen für die gütige Unterstützung und Förderung meiner Studien aufrichtigst zu danken, ebenso Herrn Privatdozenten Dr. Zander, der mir in liebenswürdiger Weise technische Schwierigkeiten überwinden half. Bevor ich das Resultat meiner Arbeit erörtere, will ich den Zusammenhang mit den Vorarbeiten durch ein kurzes historisches Resümee herstellen.

A. Historische Übersicht.

Vor 6 Jahren hat Busch die Frage nach der phylogenetischen Entstehung des Gaumens aufgeworfen und durch die Untersuchung der Munddecke von 40 Saurierarten die Überzeugung gewonnen, daß man bei den recenten Lacertiliern eine allmählich fortschreitende Vervollkommnung derselben nachweisen, sowie die Arten in eine aufsteigende Reihe ordnen könne, deren oberste Glieder als die Vorstufen zur Gaumenbildung von Schildkröten, Krokodilen und Säugetieren zu betrachten seien. Freilich sei, wie er entschuldigend bemerkt, die wirklich beobachtete Reihe noch sehr lückenhaft, allein daran trage vornehmlich der Umstand schuld, daß die Prüfung geeigneter Repräsentanten von allen Familien versagt war. Überdies könne man einen vollkommen lückenlosen Zusammenhang kaum erwarten, weil Zwischenglieder in den ausgestorbenen Arten verloren gegangen sein dürften.

Busch gründete seine Gedanken auf folgende theoretische Vorstellung: Bei den Amphibien ist das Geruchsorgan, die »primitive Nasenhöhle« im wesentlichen nichts andres als ein einfacher »Nasengang«, der kurz hinter dem Prämaxillare die Decke der ektodermalen primären Mundhöhle (Stomodäum) durchbricht. Bei den Säugetieren aber schiebt sich der Gaumen als eine horizontale Scheidewand in die primäre Mundhöhle und teilt sie in zwei übereinanderliegende Etagen; die untere ist die »sekundäre Mundhöhle« oder »Phagodäum«. Die obere steht durch die »Nasengänge« mit der Außenwelt in Verbindung und bildet mit diesen einen zusammenhängenden Hohlraum, der herkömmlicher Weise »Nasenhöhle« genannt wird, obwohl man präziser »sekundäre Nasenhöhle« oder »Rhinodäum« sagen sollte. Der hintere, ungeteilte Abschnitt der primären Mundhöhle bei den Säugetieren bildet bekanntlich den »Pharynx«, in den die Nasenhöhle durch das Ostium pharyngo-nasale mündet[1].

---

[1] Diese der embryologischen Erfahrung direkt widersprechende Vorstellung scheint auf der Autorität Gegenbaurs zu fußen, der im Grundriß der vergleichenden Anatomie (2. Aufl., 1878, S. 570—571) ausführt: »Eine neue Eigenthümlichkeit der Amnioten ist eine Differenzirung der primitiven Mundhöhle durch horizontale Leisten oder Fortsätze, die vom Oberkieferfortsatze des ersten Bogens ausgehen und allmählich eine die primitive Mundhöhle (oder, wie er an andrer Stelle auch sagt, die »primitive Vorkammer« des Darmrohres [S. 573] oder den »respiratorischen Kopfdarm« [S. 564]) in zwei Etagen theilende Platte, den

Busch glaubte nun, einige Stadien der phylogenetischen Entwicklung, welche das Stomodäum in ein Rhinodäum und Phagodäum sonderte, unter den gegenwärtig lebenden Eidechsenformen erkannt zu haben. Nach seiner Meinung tritt der Gaumen bei den Reptilien und besonders bei den Eidechsen zuerst in Gestalt eines Paares horizontaler Falten (Gaumenblätter) zu beiden Seiten des Stomodäums auf, die allmählich an Breite zunehmen, bis sie schließlich einander median treffen und verwachsen.

Für die spezielle Beschreibung unterscheidet er zwei Hauptabschnitte des Munddaches: die mediane Partie als »eigentliche Munddecke« und die einen hufeisenförmigen Rahmen darum schließenden »Seitenteile«. Letztere bestehen aus der »Außenlippe« des Mundrandes, der »Zahnreihe« und dem »inneren Lippenwulste«, welcher wieder in zwei Teile geschieden ist, die drüsige »eigentliche Innenlippe« längs der Zahnreihe bzw. der Maxille ziehend und eine medianwärts durchweg stark entwickelte, drüsenfreie Falte derselben, die »Lippenfalte«. Die eigentliche Decke zeigt folgende Formeigentümlichkeiten: Von einer kleinen, knopfartigen Verdickung der eigentlichen Innenlippe im Bereiche des Zwischenkiefers läuft eine mediane schmale Falte, die »Vomerleiste« zu einem medianen, auf dem Vomer ruhenden Felde, dem »Vomerpolster«; hinter diesem folgt das große »Palatopterygoidfeld«, das die hinteren Teile der Lippenfalte trägt und von einer bald engeren, bald breiteren medianen Furche durchzogen wird, in welche von hinten die »Sphenoidbucht« einschneidet; den hinteren Abschluß bilden die kräftigen Kaumuskelwülste. Zu beiden Seiten des Vomerpolsters liegen zwei weite Öffnungen, die, mit dem Epithel der Mundschleimhaut ausgekleidet, nach oben in den Riechzellen tragenden Abschnitt des Nasenganges hinleiten. Busch nannte sie »innere Vorhöhlen«, weil sie die Einmündung des Nasenganges in die Mundhöhle vermitteln und sich zum Nasengang ähnlich verhalten, wie dessen mit Epidermis ausgekleidete »äußere Vorhöhlen (Born)«. Meistens bleiben die inneren Vorhöhlen nicht in ihrer ganzen Breite sichtbar, sondern werden von den »Gaumenblättern«, d. h. zwei klappenartigen Schleimhautfalten überdeckt, die aus der Innenlippe median vorwachsen und sich vom Palatoptery-

---

Gaumen, entstehen lassen. Sie führt zur Bildung der sekundären Nasenhöhle und der sekundären Mundhöhle. Der dahinter gelegene, nicht in diesen Vorgang mit eingezogene Rest der primitiven Mundhöhle stellt den Pharynx vor.«

goidfeld längs der Basis der Innenlippe gegen den Zwischenkiefer erstrecken, so daß »eine Trennung der Mund- und Nasenhöhle herbeigeführt und beiderseits am Vomerpolster von der weiten Öffnung der inneren Vorhöhle jeden Nasenganges nur je eine schmale Spalte, die ‚Nasengaumenspalte' übrig bleibt«, die gewöhnlich oral eng und caudal breit ist.

Da die Gaumenfalten von der Seite her über die inneren Nasenöffnungen vorgeschoben werden und diese gegen die Mundhöhle abschließen, so müssen sie schon auf einer sehr unvollkommenen Entwicklungsstufe eine zweckmäßige Einrichtung darstellen, indem sie das Eindringen von Nahrungsteilen in die Nasenhöhle verhindern. Das sei auch der Grund ihrer Ausbildung bei höheren Formen. »Die Entstehung der Gaumenfalten selbst soll von der Besetzung der Munddecke mit Drüsen ihren ersten Anfang genommen haben«; denn in den Gaumenblättern der Lacertilier mit einfacher Munddecke finde sich ein mehr oder weniger mächtiges Drüsenlager. Je stärker sich die Gaumenblätter entfalten, um so mehr träten die Drüsen in ihnen zurück, um zuletzt ganz zu schwinden.

Am niedrigsten hinsichtlich der Gaumenbildung[1] steht Sphenodon mit relativ schmalen Gaumenblättern und breitem Vomerpolster, sodann folgen unter kaum merklicher Abstufung innerhalb der einzelnen Familien die Agamidae, Iguanidae, Tejidae, Anguidae, Lacertidae, Zonuridae, endlich die Scincidae. Die Agamidae besitzen schwache, die Iguanidae mäßig breite Gaumenblätter. Bei den Tejidae sind die vorderen Abschnitte der Gaumenblätter mit dem Vomerpolster verwachsen; die Nasengaumenspalten verlaufen nicht mehr senkrecht, sondern schräg nach oben. Bei den Anguidae sind die vordern Partien der Gaumenblätter mit dem Vomerpolster verwachsen und die Scheidung zwischen Mund- und Nasenhöhle vollkommener. Bei den Lacertidae rücken die inneren Nasenöffnungen aus dem Niveau des Gaumens hinaus; daher ist nur ihr vorderes Ende sichtbar, der hintere Abschnitt und die inneren Vorhöhlen des Nasenganges ziehen seitlich davon, oberhalb der Gaumenblätter, so daß es in den Weichteilen schon zur Herstellung einer sekundären Mundhöhle kommt, die sich teilweise über die primäre hinzieht und »uns über das Zustandekommen der Trennung von Mund- und Nasenhöhle durch einen Gaumen nicht mehr im Zweifel läßt«. Die stärker

[1] Ich folge hier meist wörtlich der von Busch S. 488—495 gegebenen Zusammenfassung.

entfalteten Gaumenblätter der Zonuridae legen sich auf das Vomerpolster und bedingen eine noch vollkommenere Gaumenbildung, indem sie die inneren Vorhöhlen des Nasenganges nach unten hin bedeutend mehr abschließen. In der Familie der Scincidae trifft man die vollendetste Form der überhaupt unter den Eidechsen vorkommenden Gaumenbildung; denn bei *Egernia*, *Mabuia*, *Tiliqua* ist der weiche Gaumen stark entwickelt. Breite Gaumenblätter, die sich beinahe berühren (*Egernia*) oder eine weite Strecke übereinander geschoben sind (*Tiliqua*), bewirken die markante Scheidung des Stomodäums in Rhinodäum und Phagodäum, ferner die Bildung eines Pharynx sowie eines Ostium pharyngo-nasale. Zugleich mit der fortschreitenden Ausbildung des weichen Gaumens wird ein wirklich knöcherner Gaumen von den Horizontallamellen der Maxillaria, dem paarigen Vomer und den horizontalen Gaumenfortsätzen der Palatina gebildet. Mehr oder weniger abseits von dieser Reihe stehen die Varanidae, Geckonidae, Chamaeleontidae und Amphisbaenidae.

Fast gleichzeitig hatte Viktor von Mihalkovics gelegentlich seiner Studien über Nasenhöhle und Jacobsonsches Organ das Munddach der Saurier, freilich nur ganz beiläufig erwähnt:

»Eigentümlich sind bei den Sauriern die Verhältnisse der hinteren Nasenöffnung (Choane). Diese mündet nicht frei an der Decke der Mundhöhle, sondern in den seitlichen Teil des Gaumenspaltes hinein. Schon bei Amphibien war ein sekundärer Gaumenfortsatz vorhanden, der mit der Decke der Mundhöhle eine Rinne bildet. Bei Reptilien wird der sekundäre Gaumenfortsatz mächtiger und erstreckt sich unter dem Boden der Nasenhöhle im Querschnitt gesehen als dreieckiger Keil medianwärts; der Keil nimmt von vorn nach hinten an Breite zu, weil der ganze Vorderkopf nach hinten breiter wird, und umfaßt mit dem Boden der Nasenhöhle den seitlichen Teil der Gaumenspalte, die vorn neben der Gaumenpapille unter dem Jacobsonschen Organ als kleine Einbuchtung beginnt, weiter nach hinten zu unter dem ganzen Boden der Nasenhöhle sich erstreckt und an der oberen Wand die Choane aufnimmt. Embryologisch ist die ganze Formation aus dem Vorwachsen der sekundären Gaumenleiste unter dem Boden der primären Nasenhöhle zu erklären. Es ist aber der Boden der Nasenhöhle bei Reptilien nicht dasselbe Gebilde wie bei den Säugetieren; denn bei letzteren besteht der Boden der Nasenhöhle bez. die Decke der Mundhöhle caudalwärts von dem Prämaxillare aus dem sekundären

Gaumen des Oberkieferfortsatzes, während bei Reptilien der Boden der Nasenhöhle bis an die Choane vom primären prämaxillaren Gaumen selbst gebildet wird. Unter diesen primären prämaxillaren Gaumen wächst von hinten und lateral der sekundäre Gaumen medianwärts vor und ist von ersterem durch den seitlichen Teil der Gaumenspalte (Fissura palatina lateralis) getrennt. Der Unterschied besteht darin, daß bei den Säugetieren der sekundäre Gaumen nur caudalwärts von der primären Choane (dem späteren Stensonschen Gang) entsteht, während bei den Reptilien der sekundäre maxillare Gaumen sich unter der primären Choane auch rostralwärts fortsetzt, aber bis an die Gaumenpapille mit dem prämaxillaren Gaumen (Boden der Nasenhöhle) nicht verwächst, sondern mit demselben die seitlichen Ränder der Gaumenspalte umfaßt.«

E. Göppert erörterte in zwei Abhandlungen (1901 und 1903) die Frage nach der Entstehung des sekundären Gaumens mehr nach physiologischen als nach morphologischen Gesichtspunkten. Da die Vorarbeit von Busch die phylogenetische Geschichte des Munddaches nach seinem Urteil aufgehellt hat, nahm er deren Resultate fast ungeprüft herüber und suchte sie durch das Studium des Mundbodens zu vertiefen. Vornehmlich interessierte ihn die Frage, wie die Beziehungen zwischen Kehlkopf und Nasenhöhle, speziell der Anschluß des Aditus laryngis an die Choanen entstanden, welche den Luftweg gegen Aspiration von Nahrungsbestandteilen schützen, das Kauen des Futters ohne Unterbrechung der Atmung ermöglichen und auch bei geöffnetem Mund die Nasenhöhle als Luftweg zu verwenden gestatten. Er glaubte, einen Fortschritt unsrer Erkenntnis durch den Gedanken anzubahnen, daß die Zunge eine sehr wesentliche Rolle für die Nasen-Kehlkopfbahn spiele, weil sie bei Sauropsiden zum Abschlusse des Pharynx gegen die Mundhöhle verwendet werde. In der Absicht, die Stufenfolge der Gaumenbildung vollständig darzulegen, rekapituliert er eingangs die Zustände bei den Amphibien nach G. Borns und O. Seydels Autorität: Die Salamandrinen und die Anuren zeigen die ersten Anfänge eines sekundären Gaumens; denn nach der Metamorphose zieht sich die vorher einfach rundliche Öffnung der Nasenhöhle am Munddache, die Apertura nasalis interna, lateralwärts in eine Rinne, die »Gaumenrinne« aus. Sodann macht er aufmerksam, daß bei den Reptilien das Relief des Munddaches durch die Konfiguration des Mundbodens ergänzt werde, und sucht damit die Auffassung von Busch, welche er, abgesehen von geringfügigen Korrekturen, für richtig hält, zu vertiefen; z. B.

bei *Sphenodon* wird ein Teil der langgestreckten, breiten Apertura nasalis interna von den horizontal in die Mundhöhle einspringenden Gaumenfortsätzen dachartig überlagert. Wenn die Mundspalte geschlossen wird, so schmiegt sich der vordere Teil der Zunge den Gaumenfortsätzen an und überbrückt den die letzteren trennenden Zwischenraum. Auf diese Weise ergänzt der Zungenrücken die verhältnismäßig unbedeutenden Gaumenfortsätze; er grenzt mit ihnen zusammen einen die inneren Nasenöffnungen aufnehmenden Teil der primitiven Mundhöhle ab, der bei vollkommener Ausbildung des sekundären Gaumens

Fig. 1.

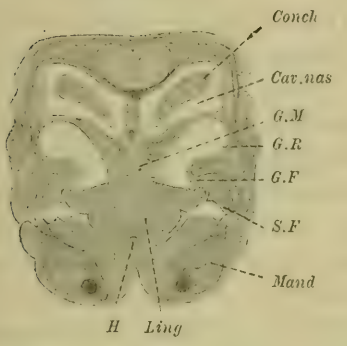

Fig. 2.

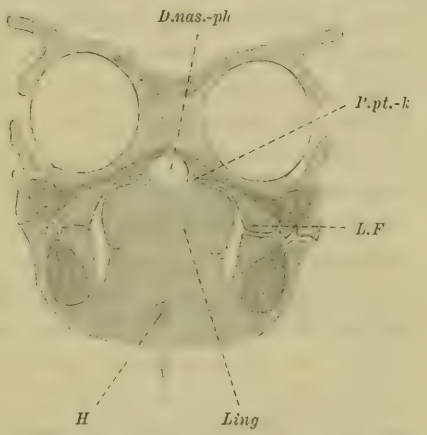

Fig. 1. Querschnitt durch den Kopf von *'Lacerta viridis.* 2/1. Nach E. Göppert. *Cav.nas* Nasenhöhle; *Conch* Muschel; *G.F* Gaumenfortsatz; *G.M* Vomerpolster; *G.R.* Gaumenrinne; *H* Hyoid; *Ling* Zunge; *Mand* Unterkiefer; *S.F* Lippenfalte (Busch).

Fig. 2. Querschnitt durch den Kopf von *Bronchocele jubata,* ein Stück hinter den Choanen nach E. Göppert. Von der Zunge (*Ling*) und den Palatopterygoidkanten (*P.pt.k*) wird der Ductus nasopharyngeus (*D.nas.-ph*) abgegrenzt. *H* Hyoid; *L.F* Lippenfalte (Busch).

den Ductus nasopharyngeus vorstellen würde. Dieser Satz enthält den Leitgedanken Göpperts, der nun an verschiedenen Beispielen zu erhärten sucht, daß die Zunge ein sehr wesentliches Moment der Gaumenbildung gewesen sei.

Besonderes Interesse boten ihm die Lacertilier, weil bei ihnen alle Stadien der Gaumenbildung vom ersten Anfange bis zur Vollendung vertreten seien. Auf der Beschreibung von Busch fußend, wiederholt er kurz die wesentlichen Eigentümlichkeiten der Munddecke. Bei der Mehrzahl der Arten bildet die Apertura nasalis interna einen langgestreckten Spalt am Mundhöhlendache, die »Nasen-

gaumenspalte«. Längs ihrer ganzen Ausdehnung ist die Nasenhöhle in ein oberes und unteres Stockwerk zerlegt, welche bloß über dem caudalen Ende der Nasengaumenspalte durch die sog. innere Choane kommunizieren. Das obere Stockwerk (*Cav.nas*) beherbergt die Riechschleimhaut, das untere ist die Gaumenrinne (*G.R*); sie nimmt vorn das Jacobsonsche Organ und den Tränennasengang auf und führt durch die langgestreckte Nasengaumenspalte in die Mundhöhle (Textfig. 1). Die Nasengaumenspalten grenzen medial an das »Mittelfeld des Gaumens« (*G.M*) (= Vomerpolster Busch), ihre laterale Wand wird durch die horizontal gestellten »Gaumenfortsätze« oder »Gaumenblätter« (*G.F*) gestützt. Hinter dem Vomerpolster beginnt eine Rinne (Textfig. 2 *D.nas.ph*) am Munddache, welche bald eine Erweiterung, die seitlich von den Palotopterygoidkanten (*P.pt.k*)[1] umsäumte Sphenoidbucht bildet. »Es besteht also am Munddache eine vorn gabelig das Vomerpolster umfassende, hinten unpaare tiefe Furche.« Göppert nennt sie den Sulcus nasopharyngeus. Bezüglich der Entstehung des sekundären Gaumens folgt er direkt der Ansicht von Busch: »Indem die Gaumenfortsätze gegen das Vomerpolster verbreitert werden und die Palatopterygoidkanten medianwärts in horizontaler Stellung auswachsen, vorn das Gaumenmittelfeld erreichen, caudal von ihm zu gegenseitiger Berührung vordringen, kommt ein sekundärer Gaumen zustande, ein vollkommener Abschluß des Sulcus nasopharyngeus zu einem Ductus nasopharyngeus, freilich nicht ganz vollkommen, weil die Verschmelzung der paarigen Falten unterbleibt. Man würde aber den Vorgang nicht durchaus verstehen, wenn man nicht zugleich den Mundhöhlenboden, besonders die Zunge ins Auge faßte und sich klar machte, daß die Zunge in funktioneller Beziehung zu den Bestandteilen des Mundhöhlendaches steht. Sie ergänzt den unvollkommenen Anfang einer Gaumenbildung und grenzt den Raum einer sekundären Nasenhöhle oder Ductus nasopharyngeus ab, indem sie seinen Boden bildet. Die ersten Anfänge des sekundären Gaumens bei den Reptilien sind auf die Ergänzung durch die Zunge angewiesen und werden dadurch für den Luftweg bedeutungsvoll; denn, indem sich der Zungenrücken den Leisten und Kanten des Munddaches anlegt, wird ein kanalartiger Raum, ein Ductus nasopharyn-

[1] Den Ausdruck: »Palatopterygoidkanten« hat Göppert neu eingeführt, Busch hatte diese Gebilde als »Leisten des Palatopterygoidfeldes« oder »Gaumenleisten« bezeichnet.

geus für den Luftweg abgegrenzt und die primitive Nasenhöhle nach hinten gegen den Kehlkopfeingang fortgesetzt; dann wird die Luft nicht mehr durch den Mund, sondern die Nase geleitet und dort kontrolliert.

Göppert legt diese Ansicht an verschiedenen Beispielen klar, zuerst an *Platydactylus guttatus*, der einen gut entwickelten Gaumenfortsatz zeigt (Textfig. 3*a*, *b*). »Die gemeinsame Betrachtung von Mundhöhlendach und Boden ergibt ohne weiteres, daß der größere Vorderteil der Zunge (*Ling*) wie ein Deckel in den Raum zwischen die Gaumenfortsätze (*G.F*) hineinpaßt. Wie Querschnitte zeigen, liegen die Zungenränder in den etwas gehöhlten und zum Teil dorsalwärts umgeklappten Teilen des Gaumenblattes. Vorn schmiegt sich der Zungenrücken dem Gaumenmittelfeld (*G.M*) innig an. So

Fig. 3 *a*.

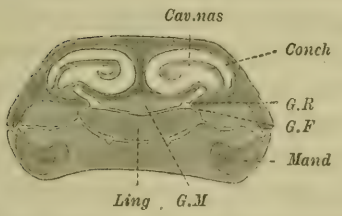

Fig. 3 *b*.

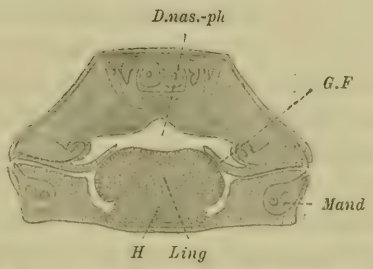

Querschnitte durch den Kopf von *Platydactylus* nach E. Göppert. *Cav.nas* Nasenhöhle; *Conch* Muschel; *D.nas.-ph* Ductus naso-pharyngeus; *G.F* Gaumenfortsatz; *G.M* Vomerpolster; *G.R* Gaumenrinne; *H* Hyoid; *Ling* Zunge; *Mand* Unterkiefer.

werden zunächst die Gaumenrinnen (*G.R*) zwischen letzterem und den Gaumenfortsätzen zu Kanälen abgeschlossen, die von der Mündung des Jacobsonschen Organs an caudalwärts führen und in einen unpaaren Raum (*D.nas.ph*) überleiten, der links und rechts die hinteren Teile der Nasengaumenrinne, samt der inneren Choane aufnimmt und dessen Boden lateral von den Gaumenfortsätzen (*G.F*), in den mittleren Teilen von der Zunge (*Ling*) gebildet wird. So besteht durch die Ergänzung der Gaumenbildung seitens der Zunge ein Ductus nasopharyngeus, der noch eine Strecke über die Choane hinaus caudalwärts führt bis dicht vor die Stelle, wo die Palatopterygoidkanten zur Begrenzung der Sphenoidbucht auseinanderweichen. Hier verlassen die Gaumenfalten den Zungenrand und legen sich dem Mundboden seitlich von der Zunge an. Wir sehen also, daß im Bereich der Mündung der Nasenhöhle und ein Stück

weit über dieselbe hinaus gegen den Kehlkopf hin durch Zusammenwirken von Zunge und Gaumenfortsätzen ein scharf abgegrenzter Luftweg zustande kommt.«

Das Mundhöhlendach der Lacertiden sieht fast wie ein Abdruck der Zunge aus, die dem Vomerpolster, den Gaumenfortsätzen, ja sogar den caudalen Teilen der Palatopterygoidkanten anliegt und noch die Lippenfalten erreicht. Die Zunge (Textfig. 1) ergänzt nicht bloß die noch schmalen Gaumenfortsätze (*G.F*) im Bereiche der Apertura nasalis interna und schließt die Gaumenrinnen (*G.R*) zu paarigen Kanälen ab, sondern auch den caudal von den inneren Nasenöffnungen liegenden, rinnenartigen, von den Gaumenfortsätzen und Palatopterygoidkanten eingefaßten, medianen Teil des Munddaches zu einem Kanal, einem wahren Ductus nasopharyngeus. Um Mißverständnissen vorzubeugen, wiederholt Göppert seine Ansicht an späterer Stelle: »Den oft so geringfügigen Gaumenfortsätzen liegen die Seitenränder der Zunge an. Zunge und Gaumenanfänge schneiden dann aus dem Raum der primitiven Mundhöhle einen dorsalen Teil, den Ductus nasopharyngeus, heraus und bilden den Boden eines Kanals, in dem die Atemluft zum Larynx strömt. Zunge und Gaumenfortsätze leisten also das gleiche, was in höheren Zuständen der sekundäre Gaumen allein zuwege bringt. Wenn die Gaumenfortsätze auf den vorderen Mundhöhlenbereich beschränkt sind, wie bei *Cnemidophorus*, paßt der Zungenrücken in den Zwischenraum zwischen den Lippenfalten ganz genau hinein und ersetzt einen sekundären Gaumen.

Seine Darstellung soll also zeigen, daß durch Einpassung der Zunge in das Relief des Mundhöhlendaches der Weg für die In- und Exspirationsluft auf das genaueste bestimmt und von der übrigen Mundhöhle völlig abgegrenzt ist. Bei den Varanidae funktioniert die Zunge ausnahmsweise nicht als Gaumenabschluß, sondern der Luftweg wird innerhalb der Mundhöhle durch den Zusammenschluß der gut entwickelten Lippenfalten mit seitlich die Zunge begleitenden Wulstbildungen des Mundhöhlenbodens gesichert.

»Die Zunge verliert einen Teil ihrer Bedeutung für den Luftweg mit der Vervollständigung des sekundären Gaumens, wie sie bei gewissen Scinciden eingetreten ist.« Mit Hinweis auf die Darstellung von Busch bildet Göppert den Gaumen und die Zunge von *Euprepis sebae* ab, um zu zeigen, daß hier ein vollkommener Gaumen besteht, der den Ductus nasopharyngeus ventral abgrenzt. Die bei den vorher besprochenen Arten als Gaumenanfänge funktionierenden

Gaumenfortsätze und Palatopterygoidkanten haben eine erhebliche Verbreiterung erfahren und schließen die Bahn der Respirationsluft sehr fest ab, trotzdem sie nicht median verschmelzen. »In der völligen Sicherung des Ductus nasopharyngeus besteht der wichtige Fortschritt, der durch den medianen Zusammenschluß der seitlichen und medianen Komponenten des sekundären Gaumens erreicht wird. Aber auch hier wird die Zunge noch nicht völlig entbehrlich. Sie liegt bei geschlossenem Maul dem Gaumen an, dessen hinterem Rande genau der hintere Zungenrand entspricht, während den seitlichen Rändern der Choane die beiden hinteren Zungenzipfel folgen und bis an den in die Sphenoidbucht eingelassenen Kehlkopf reichen, so daß der Kehlkopfeingang fast der Choane angeschlossen ist. Selbst bei weit geöffnetem Maul wird durch eine ganz unbedeutende Hebung der Zunge ihr caudaler Teil dem freien, hinteren Rande des sekundären Gaumens anliegen und den Abschluß des den Kehlkopf beherbergenden Pharynx gegen die Mundhöhle garantieren.

Zur entgegengesetzten Ansicht gelangte Otto Seydel, welcher 1899 im Anschlusse an Untersuchungen über Nasen- und Mundhöhle von *Echidna* die Morphologie des Gaumens der Wirbeltiere behandelte. Er hält dafür, daß die Ausgestaltung des Mundhöhlendaches und die Bildung des Nasenhöhlenbodens bei den Amphibien, Cheloniern, Sauriern, Ophidiern und Mammaliern in divergenten Bahnen sich bewege, ging aber auf die Frage nach den Ausgangspunkten der divergenten Reihen nicht ein, weil sie nur mit Vermutungen beantwortet werden könnte. Da die Arbeit von Busch ihm unbekannt geblieben war, konnte er keine Stellung zu ihr einnehmen. Seine Erwägungen zielten auch nach einer andern Richtung; denn er suchte die Befunde bei den Sauriern weniger mit den Säugern, als mit den Verhältnissen bei Urodelen und Cheloniern zu homologisieren. Im Vergleich zu den Amphibien habe sich bei den Ascalaboten und den übrigen Sauriern die Region der inneren Nasenöffnung oder primitiven Choane (er schreibt Apertura nasalis interna) sehr erheblich in die Länge gestreckt, so daß sie den Hauptanteil des Mundhöhlendaches ausmacht, während bei den Amphibien gerade der vor der Choane liegende Abschnitt des Munddaches dessen wesentlichsten Teil darstellt. Der Streckung der Apertura nasalis interna entspricht natürlich eine Längsentfaltung der über ihr liegenden Region der Nasenhöhle, der vordere Teil der letzteren aber, welcher dem primitiven Boden entspricht, wird reduziert. Mit den inneren Nasenöffnungen hat sich auch der zwischen beiden ein-

geschlossene mediane Teil des primitiven Mundhöhlendaches in die Länge gestreckt. Dazu kommt weiter, daß »das Mundrachendach der Saurier durch eine Senkung des vorderen Abschnittes auf ein tieferes Niveau in das Mundhöhlendach oder Gaumen und in das Rachendach geschieden werde«. Die verlängerte Apertura nasalis interna wird dadurch schräg von hinten oben nach vorn unten eingestellt; sie bleibe mit ihrem hinteren Ende im Niveau des Rachens, während ihr vorderes Ende im Mundhöhlendache liege und sich mit diesem abwärts senke. Entsprechend der Senkung des Gaumens habe sich der große mediane Abschnitt des primären Munddaches (= orale Fläche des Septums narium oder Gaumenmittelfeld) scharf nach hinten abgegrenzt. Endlich seien die Gaumenfortsätze verlängert, sowie weiter medianwärts vorgeschoben worden und hätten die Apertura interna von unten her verdeckt.

Der Gaumenfortsatz tritt nach Seydels Ansicht schon bei Salamanderlarven während der Metamorphose an der vorderen und seitlichen Umrandung der Apertura nasalis interna als eine kleine, nach hinten und lateral streichende Falte auf. Er verdeckt dort zum Teil die eigentliche Apertura nasalis interna und bildet zugleich den Boden der seitlichen Nasenrinne, welche, ursprünglich nur auf das Cavum nasale beschränkt, aus der Nasenhöhle durch die Apertura nasalis interna auf das Dach der Mundhöhle übergreift. Die Lichtung dieses Abschnittes stelle einen Teil des Cavum oris dar, der erst sekundär in engere Beziehungen zum Cavum nasale trete. Nach Seydels Ansicht handelt es sich hier um die ersten Schritte zur Bildung eines sekundären Gaumens; folgerichtig nennt er die vom Gaumenfortsatze teilweise verdeckte und seitlich verlängerte Apertura nasalis interna die sekundäre Choane. Die Verhältnisse bei den Sauriern (Textfig. 1) entsprechen denen der Amphibien: der Gaumenfortsatz (*G.F*) ist ein sekundärer Bestandteil des Mundhöhlendaches und bildet den Boden für die Gaumenrinne (*G.R*), deren mediale Wand aus einem lateralen, schräg aufsteigenden Streifen des ursprünglichen Munddaches zu beiden Seiten des Gaumenmittelfeldes (*G.M*) besteht. Die Gaumenfortsätze haben bei Sauriern und Ophidiern keine Beziehung zur Begrenzung der eigentlichen Nasenhöhle, sie sind von der Bildung des sekundären Nasenbodens ausgeschlossen. Der ganze Spalt, welcher von der Mundhöhle aus in die Lichtung der Gaumenrinne führt, ist der sekundären Choane der höheren Amphibien morphologisch gleichwertig. Über der Gaumenrinne erst liege der sekundäre Boden der Nasenhöhle. Er ent-

stehe unabhängig vom Gaumenfortsatze im Anschlusse an die Ausgestaltung des Jacobsonschen Organs und liege im allgemeinen oberhalb der Apertura nasalis interna, so daß ein Teil des primären Cavum nasale von der definitiven Nasenhöhle abgeschlossen und samt der Mündung des Tränenkanals und der Öffnung des Jacobsonschen Organs in die Gaumenrinne, d. h. einen Teil des definitiven Cavum oris einbezogen werde. Der sekundäre Boden der Nasenhöhle bilde das Dach der Gaumenrinne und dort liege auch die »innere Choane«. Der Unterschied zwischen den Sauriern und Säugern liegt nach Seydels Urteil darin, daß die Gaumenfortsätze von der Bildung des sekundären Nasenbodens oberhalb der Apertura nasalis interna ausgeschlossen sind, während die Gaumenfortsätze der Säuger durch ihre Verschmelzung den sekundären Nasenboden, d. h. den Gaumen bilden. —

B. Eigne Beobachtungen.

1. *Platydactylus guttatus.*

Da alle Forscher das Munddach von *Platydactylus guttatus* behandelt, Göppert und Seydel dasselbe sogar als Basis ihrer in allen wesentlichen Angaben einhelligen Schilderung gewählt haben, so will auch ich von dem viel erörterten Beispiele ausgehen, indem ich zuerst den Wortlaut der fremden Darstellung wiedergebe.

Sehr ausführlich hat Busch das Munddach von *Platydactylus* beschrieben. Er sagt: »Im Gegensatz zu der äußerst dünnen, aber sonst normalen Außenlippe weicht die mit einem kleinen Zwischenkieferknopf versehene Innenlippe erheblich von der gewöhnlichen Form dadurch ab, daß sie in ihren maxillaren Teilen nicht aus einem, sondern aus zwei nebeneinander herziehenden Längswülsten besteht und daß die größte Breite der Lippenfalte statt an dem hinteren Ende ungefähr in ihrer Mitte liegt. Hervorgerufen wird letzteres durch die Gaumenblätter, die mit der Innenlippe derart verwachsen, daß zwischen beiden Gebilden keine genaue Trennungslinie festzustellen ist. Dem äußeren Anschein nach sondert sich jedes Gaumenblatt in einen lateralen Wulst und eine mediane Hautfalte, welche fast steil nach oben umgeschlagen erscheint. Ihr hinteres Ende verstreicht allmählich in einem flachen Bogen gegen die Lippenfalte und überragt den hinteren Rand des Vomerpolsters beträchtlich. Dieses ist annähernd oval und hinten mit

einem schmalen, dünnen Hautsaum versehen. Eine Vomerleiste fehlt gänzlich. Die Nasengaumenspalten sind kurz und lassen gegen ihr hinteres Ende einen Teil der inneren Vorhöhlen des Nasenganges erkennen. Ihr schmaler, vorderer Abschnitt zerfällt, wie Born bei den von ihm untersuchten Ascalaboten erwähnt, in zwei ungleich lange Äste, die ein kleines zungenförmiges Läppchen zwischen sich fassen. Der mediale Ast ist kurz und biegt schräg nach innen um, der laterale hingegen ist anfangs sichelförmig nach außen gebogen, verläuft dann eine kurze Strecke weit in sagittaler Richtung und verliert sich schließlich in zwei äußerst kurzen Spalten, von denen der eine quer nach innen, der andre schräg nach außen gebogen ist. Der Spalt lateral von dem zungenförmigen Läppchen dient dem Jacobsonschen Organ, der mediale dem Tränennasenkanal zur Ausmündung in die Mundhöhle; das breite Palatopterygoidfeld wird durchschnitten von einer gewaltigen Sphenoidbucht, an deren Wandung jederseits die hintere Begrenzung der Augenhöhlen in Gestalt einer kugeligen Auftreibung hervortritt. Es zerfällt in zwei durch ihre verschiedene Höhenlage scharf voneinander abgesetzte Teile, eine große hintere und eine kleine vordere Partie. Jene trägt die hinteren Enden der Lippenfalten, während diese mit ihrem medianen Abschnitt das Vomerpolster von hinten begrenzt und sich lateralwärts zu den inneren Vorhöhlen des Nasenganges emporwölbt.«

Göppert hob nur hervor, was für seine speziellen Zwecke wichtig war: »Die Nasengaumenspalten werden in ihrem vorderen Bereich durch ein breites Gaumenmittelfeld (Vomerpolster) getrennt und seitlich von je einem gut entwickelten Gaumenfortsatz begrenzt. Letzterer zieht ein ganzes Stück noch über die Gegend der inneren Choane hinaus caudalwärts. Die Ränder beider Gaumenfortsätze laufen dabei parallel zueinander und sind dorsalwärts umgeschlagen. Etwas caudal von der Mitte zwischen Mundspitze und Mundwinkel biegen die Gaumenfortsätze lateralwärts ab, nähern sich dem Mundrand, laufen ihm eine Strecke parallel, um unter einer medianwärts gerichteten Krümmung dicht vor dem Kaumuskelwulst auszulaufen. Die Palatopterygoidkanten sind stark entwickelt und begrenzen eine hinten zu einer mächtigen Sphenoidbucht erweiterte Rinne. In der Mitte ihres Verlaufs geht in sie eine stumpfe Kante über, die unter dem Gaumenfortsatz jeder Seite in der Gegend seines lateralen Abbiegens zum Vorschein kommt und dem Palatinum ihren Ursprung verdankt.«

Seydel gab folgende Darstellung: »Das Mundhöhlendach der

Saurier ist durch die paarige Gaumenrinne ausgezeichnet, welche in der Nähe des vorderen Endes desselben beginnt und sich über seine ganze Länge nach hinten ausdehnt. Die Rinne enthält die Mündung des Tränenkanals und auch die Öffnung des Jacobsonschen Organs. Was nun *Platydactylus* speziell anlangt, so fällt an dem Mundhöhlendache das Mittelfeld auf, welches sich nach hinten mit leicht gewulstetem Rande scharf gegen das Rachendach absetzt. Das Mittelfeld wird jederseits begrenzt durch den Zugang zur Gaumenrinne. Diese beginnt in geringem Abstande vom Kieferrande und wird lateralwärts vom Gaumenfortsatz begrenzt. Der freie Rand des letzteren verläuft zunächst gerade nach hinten, biegt dann rückwärts vom hinteren Ende des Mittelfeldes im Winkel lateralwärts um, um schließlich an der Innenseite des Kieferrandes auszulaufen. Hinter dem Mittelfelde bildet das Rachendach die obere Begrenzung des Zuganges zur Gaumenrinne. Die von Born als ‚innere Choane' bezeichnete Öffnung, durch welche die Nasenhöhle mit der Lichtung der Gaumenrinne und durch Vermittlung der letzteren auch mit dem Cavum oris zusammenhängt, wird vom Gaumenfortsatz völlig verdeckt. Das vordere Ende der Apertura nasalis interna wird auch bei den Ascalaboten durch das vordere Ende des Gaumenfortsatzes am Mundhöhlendache markiert; dagegen ist das hintere Ende derselben in der unter dem Gaumenfortsatz versteckten, inneren Choane enthalten. Letztere liegt bei *Platydactylus* lateral von dem Mittelfelde und hinter dessen hinterem Rande. Den Boden und die seitliche Wand der Gaumenrinne bildet der Gaumenfortsatz und hierin kommt die Einheitlichkeit der Rinnenbildung zum Ausdruck. Nach dem Verhalten des Daches lassen sich an der Rinne drei hintereinanderliegende Teile unterscheiden. Der mittelste enthält die innere Choane. Der hintere Abschnitt bietet keine Besonderheiten und geht unter allmählicher Vertiefung der Rinne in den mittleren Abschnitt über. Hier empfängt der Gaumenfortsatz eine Stütze einmal durch eine Fortsatzbildung des Os maxillare, ferner durch einen Knorpelstreifen; beide Skelettbestandteile sind nach vorn weiter verfolgbar. Die innere Choane (Born) bildet ein scharf umrandetes, ovales Loch im Dache der Rinne. Verfolgt man nun die Gaumenrinne über die innere Choane hinaus nach vorn, so verliert sie allmählich an Tiefe und ihr Lumen, das dicht vor der inneren Choane schräg lateralwärts aufsteigt, nimmt eine steilere Stellung an, so daß sich eine mediale und laterale Wand unterscheiden läßt. Das vorderste Ende der Rinne zeigt bei Ascalaboten Besonderheiten. In der Tiefe der Rinne und an ihrer media-

len Wand findet sich die weite Öffnung des Jacobsonschen Organs, dessen Sinnesepithel sich deutlich gegen das indifferente Epithel der Wandung der Rinne absetzt (primitive Öffnung des Jacobsonschen Organs). Man kann sagen, das Jacobsonsche Organ der Ascalaboten bildet einen ziemlich umfänglichen, medianwärts entfalteten Recessus des vorderen Endes der Gaumenrinne.«

a) Die Beziehungen zwischen Mundhöhle und Nasenhöhle. Die eben angeführten Zitate bezeugen, daß alle drei Autoren jenem dreieckigen Teile des Munddaches, welcher lateral von den Nasengaumenspalten neben dem Vomerpolster liegt (Textfig. 4 *As*), eine wichtige Bedeutung beigemessen haben, indem sie ihn als »Gaumenfalte«, »Gaumenblatt« oder »Gaumenfortsatz« bezeichneten. Busch und Göppert erblickten darinnen eine Vorstufe des wirklichen Gaumens (im Sinne der Säugetiere) und sprachen mit Seydel die beiden Nasengaumenspalten als Eingang in einen der Mundhöhle zugehörigen dorsalen Nebenraum an, welcher der inneren Öffnung der Nasenhöhle (innere Choane [Born], Apertura nasalis interna [Seydel]) angeschlossen worden sei, weil seitliche Falten des Munddaches, eben die Gaumenblätter, gegen die Medianebene vorgewachsen wären. Nach ihrer Ansicht stellt also die Gaumenrinne einen Raum dar, der ursprünglich zur Mundhöhle gehörte, aber durch die Ausbildung der Gaumenfalten abgetrennt und zur Nasenhöhle summiert wurde. Überzeugt von der Richtigkeit des Gedankens unterließen alle die kritische Prüfung, ob nicht die sogenannte Gaumenrinne ein Teil der Nasenhöhle selbst und die spaltförmige Öffnung zwischen dem sogenannten Gaumenblatt und dem Vomerpolster die eigentliche Choane sei, wie man früher allgemein angenommen hatte. Dieses Übersehen ist um so auffallender, als es keinem Zweifel unterliegen dürfte, daß in allen Fragen über die Stilistik und die Genese des Gaumens nicht bloß die Mundhöhle, sondern auch der Nasenraum gleichmäßig in Betracht zu ziehen ist. Auf den Rat meines verehrten Lehrers, Herrn Professor Dr. Fleischmann, habe ich es unternommen, das Versäumnis auszugleichen und die Beziehungen der dorsal und ventral an das Munddach stoßenden Hohlräume eingehend zu verfolgen. Die vor Jahresfrist im hiesigen Institute abgeschlossene Untersuchung von A. Beecker bot mir dafür einen sicheren Anknüpfungspunkt. Daher will ich die einschlägigen Resultate derselben kurz rekapitulieren.

b) Der Nasenschlauch von *Platydactylus guttatus* zerfällt in den Vorhof und die Muschelzone. Von dem dicht über dem Mund-

rande liegenden, äußeren Nasenloch führt der kurze Vorhof mit medianwärts konvexer Krümmung rasch in die schmallichtige Muschelzone, an der wir drei Teile auseinander halten können, den ventralen Choanengang, der im Choanenspalt am Munddache mündet, den mittleren Stammteil und den dorsalen Sakter. Das caudale Blindende der Muschelzone bildet einen einheitlichen Raum, den Antorbitalraum. Für unsre Frage verdient der Choanengang besondere Beachtung. Er steigt zu dem Choanenspalt seitlich neben dem Vomerpolster herab und vermittelt den Zusammenhang des Nasenschlauches mit der Mundhöhle. Wie Beeckers Modell (Morph. Jahrb. XXXI. Bd. Taf. 32 Fig. 1 *a*, *b*, *c*) zeigt, beginnt er gleich an der hinteren Grenze des Nasenvorhofes und zieht wie eine breite, dorsoventral komprimierte Flachnische fast horizontal nach hinten, eine lange Strecke ohne Beziehung zur Mundhöhle. Erst am Ende der Muschelzone sendet er einen ventral absteigenden Schenkel, dessen laterale Wand eine kleine, schräg dorsal gerichtete Winkeltasche besitzt, zum Choanenspalt. Die Natur des ventralen Choanenschenkels wurde bisher arg verkannt; Mihalkovics und Seydel haben ihn als Fissura palatina lateralis oder Gaumenrinne beschrieben, obwohl derselbe ein schmaler, aber ganz deutlich ausgeprägter, kanalartiger Abschnitt des eigentlichen Nasenschlauches ist, dessen Zugehörigkeit aus seiner komprimierten Gestalt und Entwicklungsgeschichte erhellt. Die Existenz zweier Hälften des Choanenganges, eines horizontal verlaufenden, langgestreckten und eines kurzen, ventral absteigenden Schenkels, die winklige Knickung der beiden, sowie die auffallende laterale Entfaltung des horizontalen Schenkels hat Beecker als wichtige Stilcharaktere bei *Platydactylus*, *Lacerta* und *Anguis* festgestellt. Der absteigende Choanenschenkel hat bloß die sonderbare Eigenschaft, daß er vom Nasenschlauche als verhältnismäßig schmaler und enger Gang ventral abzweigt, um sich enorm sagittal zu dehnen und mit einer länglichen Spaltöffnung, der Choane, in die Mundhöhle zu münden. Der vordere Teil der Choane ist sehr schmal und der über ihr liegende Choanengang ist sehr niedrig. Daher erscheint er auf Querschnitten wie eine unbedeutende, nebensächliche Furche der Mundschleimhaut und ist bisher nicht als Choane erkannt worden. Beeckers Rekonstruktionsmodelle haben endlich klargestellt, daß die seichte Rinne des Querschnittbildes ein wichtiger Bestandteil des absteigenden Choanenschenkels ist.

c) Die Nasenregion. Dieser kurzen Rekapitulation schließt sich

zweckmäßig eine generelle Übersicht über die Zusammensetzung der Nasenregion des Kopfes von *Platydactylus* an, weil die älteren Beschreibungen sich ausschließlich an das makroskopische Bild gebunden haben. Gestützt auf die Querschnittszeichnungen (Taf. I Fig. 1—6) kann man wohl behaupten, daß der vorderste Abschnitt des Kopfes hauptsächlich aus zwei morphologischen Elementen aufgebaut ist, nämlich den paarigen Nasenschläuchen und den Knorpelmassen bzw. Deckknochen der Ethmoidalregion des Craniums. Das Mesoderm schlingt darum eine gürtelartige Hülle, welche teils die Epidermis, teils das Epithel des Munddaches samt den Zahnleisten trägt.

Die Seitentaschen der Nasenschläuche, Sakter, die beiden Schenkel des Choanenganges, das Jacobsonsche Organ sowie ihr Knorpelmantel erfüllen die Nasengegend auf verschiedene Weise. Nahe dem vorderen Mundrande (Taf. I Fig. 1, 2) beschränkt die Ausdehnung des Jacobsonschen Organs den eigentlichen Nasenschlauch; dessen Vorhofsteil zieht als enger, zylindrischer Kanal über dem Jacobsonschen Organe rückwärts, dem dorsalen Nasenknorpel innig angeschmiegt. Das Jacobsonsche Organ wird durch das kapselartige Vorderende des Paraseptalknorpels gestützt. Unter diesem liegen die dünnen, ziemlich breiten Knochenplatten des paarigen Vomer im Bindegewebe des Munddaches und lateral davon die Platte des Maxillare im Bindegewebe des Mundrandes. Caudal vom Vorhof und vom Jacobsonschen Organ wird der Nasenschlauch ganz enorm entfaltet (Taf. I Fig. 3—5). Die Bildung der dorsalen Saktertasche und die Knickung des lateral gebogenen Choanenganges in einen horizontalen und absteigenden Schenkel vergrößert seine Wand bzw. die Innenfläche seiner engen Lichtung so sehr, daß die Muschelzone samt ihrer Knorpelhülle allein den ganzen Raum der Ethmoidalregion beansprucht. Hinter der Muschelzone, in der Orbitalregion ändert sich das Bild, weil die großen Augen den Platz behaupten und das Primordialcranium samt dem Vorderhirn mehr auf die Medianzone des Kopfes beschränken (Taf. I Fig. 6).

d) Das Relief des Munddaches. Am Munddache (Textfig. 4) lassen sich zwei entsprechende Abschnitte unterscheiden: unterhalb der Nasenschläuche liegt das Nasenfeld, charakterisiert durch die spaltförmigen Eingangsöffnungen (*Cs*) in die Nasenhöhle, unterhalb der Augengegend das muldenförmig eingesenkte Orbitalfeld; dann folgt die Tubenzone des Vorderdarmes oder Rachens mit den halbmondförmigen Öffnungen (*Tu*) der Paukenhöhle. Was zunächst das

Nasalfeld anlangt, so zeigen Querschnitte (Taf. I Fig. 1—4), daß das Mundepithel nicht absolut eben unter dem mesodermalen Nasenboden hinzieht, sondern daß eine mediane Partie, das Vomerpolster (*Vp*), mehr dorsal liegt als die lateralen Zonen des Munddaches. Mit andern Worten, dem vorderen Teil der Munddecke ist eine mediane, bei *Platydactylus* ziemlich breite, aber seichte Mulde eingegraben, welche von der Innen- und Außenlippe (Busch) gleich einem ventral gegen die Zunge vorspringenden Rahmen umwallt ist und ungefähr die Ausdehnung der Nasenregion anzeigt. Bei makroskopischer Betrachtung fällt die Tatsache sofort in die Augen; alle früheren Beobachter haben das höherliegende, mediane Feld (Fig. 4 *Vp*), das die Decke der eben genannten Mulde bildet, als Mittelplatte (Born), Gaumenfeld (Reichel), Vomerknopf (Vogt und Jung), Vomerpolster (Busch) unterschieden; den vom Maxillare bzw. Prämaxillare gestützten Rahmen der Mulde (Taf. I Fig. 1—6 *Sp* und Textfig. 4 *Sp*) will ich künftighin kurzweg »Kieferspange« nennen, um die komplizierte Bezeichnung von Busch zu vereinfachen, der sie wieder in »Außenlippe«, Zahnreihe, »Innenlippe« und zwar »eigentliche Innenlippe« und »Lippenfalte« (= Grenzleiste des Choanengebietes, Göppert) zerlegte. Die vom Vomerpolster und der ∩-förmigen Kieferspange umschlossene Vertiefung könnte man vielleicht die »Vomermulde« heißen. Sie ist, wie Göppert nachdrücklich betont und wie die Textfiguren 1 und 3 *a* bezeugen, von der Zunge erfüllt, deren Rand dem medialen Rand der Kieferspange einpaßt. So seicht die Vomermulde auch ist, so wichtig erscheint mir ihr Vorkommen. Ich verweise auf die Tafelfiguren 1—6, welche sämtlich zeigen, daß das Mundepithel vom inneren Rande der Kieferspange sanft gegen das Vomerpolster emporsteigt. Die Strecke ist zwar sehr schmal, aber Beobachtungen an andern Arten veranlassen mich, ihr den Namen »Anstieg« (*As*) beizulegen. Die Gestalt des Anstieges, wie sie bei der Flächenansicht erscheint, ist in den

Fig. 4.

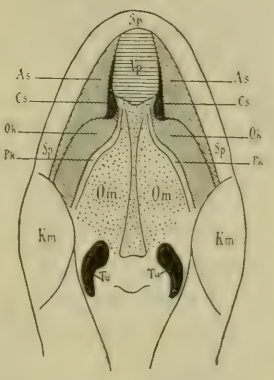

Horizontalprojektion des Deckenreliefs der Mundhöhle von *Platydactylus guttatus*.
As Anstieg der Kieferspange; *Cs* Choanenspalte; *Km* Kaumuskelwulst; *Ok* orbitale Randkehle; *Om* Orbitalmulde; *Pk* Palatopterygoidkante; *Sp* Kieferspange; *Tu* Tubeneingang; *Vp* Vomerpolster.

Fig. 4 *a*.



Übersicht der Schraffierung.

Vorarbeiten richtig als ein dreiseitiges Feld (Textfig. 4 *As*) beschrieben worden. Busch faßte dasselbe als die verwachsene Lippenfalte (= Grenzleiste) und Gaumenfalte auf, Seydel als Gaumenfortsatz, während nach meiner Ansicht der Anstieg nichts weiter als die mediale Fläche der über das Vomerpolster ventral vorspringenden Kieferspange ist. Die Choanenmündungen, d. h. die sogenannten Nasengaumenspalten ziehen eine scharfe Grenze zwischen dem Anstieg der Kieferspange und dem Vomerpolster. Nur vorn am prämaxillaren Rande fließen die beiden eben genannten Teile des Nasalfeldes unmerklich zusammen, aber von der Mündung des Jacobsonschen Organs an sind sie durch die schrägen Choanenspalten geschieden. Hinter dem Nasalfelde (Textfig. 4) zieht der Anstieg (*As*) in seichtem Bogen lateral gegen die großen Kaumuskelwülste (*Km*) und umrahmt gemeinsam mit diesen eine zweite Region des Munddaches, das »Orbitalfeld« (= Palatopterygoidfeld, Busch), das durch die scharf vorspringenden Palatopterygoidkanten (*Pk*) in drei Bezirke geteilt wird. Da die Palatopterygoidkanten tiefer in die Mundhöhle einragen als das Niveau der Kieferspange selbst liegt, so senkt sich das Munddach von der Kieferspange gleich einer schrägen Kehlrinne gegen die Kanten herab; ich will diesen Abschnitt »orbitale Randkehle« (*Ok*) nennen. Medial, d. h. innerhalb der beiden Kanten wölbt es sich dagegen wieder dorsal und treibt gegen das Interorbitalseptum eine schmale, dorsale Gratrinne, »die Interorbitalrinne«. An diesen stark gekrümmten Teil des Munddaches werde ich künftig durch die Bezeichnung »orbitale Mulde« (*Om*) erinnern. Hinter der Kieferspange verdrängen die median vorspringenden Kaumuskelwülste (*Km*) die orbitale Randkehle (*Ok*); die Orbitalmulde (*Om*) allein zieht verhältnismäßig breit gegen den oralen Rand der Tubenöffnung. Busch hat den hinteren Teil der orbitalen Mulde »Sphenoidbucht« genannt. An einem Medianschnitte durch den Kopf von *Platydactylus* liest man ferner ab, daß die beiden Felder des Munddaches in verschiedenem Niveau liegen (das Vomerpolster liegt mehr ventral als die Orbitalmulde) und etwas schräg gegeneinander geneigt sind. Die Tubenzone endlich bietet keine für unsre Betrachtung wichtige Eigenschaft. Im Kontrast zu den Vögeln und Säugetieren fällt nur der weite Eingang in die Paukenhöhle auf. Die Grenze der Mundhöhle, welche von den früheren Forschern nicht scharf gezogen wurde, liegt am vorderen Rande der Tubenzone. Sie ist unzweifelhaft durch die ektodermale Ausstülpung der Hypophyse markiert und diese findet sich ungefähr in der Gegend der

Processus pterygoidei des Basisphenoids, welche durch die Schleimhaut der Munddecke deutlich hindurchschimmern. Daher sind Nasalfeld und Orbitalfeld Teile des bei den Sauriern verhältnismäßig sehr großen Munddaches.

e) Gaumenrinne und Gaumenfalte. Wir wollen zunächst beim Nasalfelde verweilen; drei Forscher haben die Schlitze (*Cs*) neben dem Vomerpolster einmütig als Nasengaumenspalten bzw. Eingang in die Gaumenrinne aufgefaßt, während ich mit A. Beecker sie als Choanenspalten jedes Nasenschlauches, bzw. langgezogene Choanenrandrinne (Beecker) reklamiere. Der Beweis, daß die enge Lichtung der Nasengaumenspalte (Busch) bzw. Gaumenrinne (Seydel) ein Teil der Mundhöhle sei, ist bisher nicht erbracht. Ich sehe auch nicht ein, wie er geführt werden könnte; denn die Rinnen sind paariger Art, sie liegen weit entfernt von der Medianebene im Mesoderm des Munddaches und hängen mit typischen Bestandteilen des Nasenschlauches, nämlich dem absteigenden Choanenschenkel, dem Ausführgang des Jacobsonschen Organs und dem Tränennasengang zusammen. Wollte man sie als Nebenräume der Mundhöhle erklären, so müßte man annehmen, die beiden letztgenannten Gänge hätten ihre Verbindung mit der Nasenhöhle aufgegeben und neue Mündungsstellen am Munddache selbst gewonnen. Doch ist für diese Möglichkeit kein Anhaltspunkt bekannt geworden. Busch beschränkte sich auf die makroskopische Beschreibung der Leisten und Falten des Munddaches; Göppert ist ohne weiteres der Ansicht von Busch beigetreten und hat nur insofern etwas Neues gebracht, als er die Nasengaumenspalten den paarigen Anfang eines Sulcus nasopharyngeus nannte; Seydel erklärte einen Teil der Gaumenrinne als abgegliederten Abschnitt der Nasenhöhle, einen andern als Derivat der Mundhöhle. Dagegen bestimmt mich das Studium mehrerer Querschnittserien durch Köpfe von *Platydactylus*, die fragliche Rinne zur Nasenhöhle zu rechnen, weil sie ununterbrochen mit dem Nasenschlauche zusammenhängt. Wenn man eine Serie in umgekehrter Reihenfolge der Fig. 1—6 (Taf. I), also von hinten nach vorn mehrfach durch das Gesichtsfeld des Mikroskops schiebt, sieht man den absteigenden Schenkel (*as*) des Choanenganges allmählich in die Choanenrandrinne (*cr*) (Beecker) übergehen und bemerkt, daß die Winkeltasche (*wt*) (Beecker), welche den absteigenden Schenkel auszeichnet, fast in der ganzen Ausdehnung der Randrinne erhalten bleibt. Auf den meisten Schnitten (Taf. I Fig. 3) erscheint das äußerst schmale, schräg lateral gerichtete Lumen der Choanenrand-

rinne durch eine kurze dorsale Mesodermfalte gabelig in zwei kleine Äste gespalten. Der laterale Ast führt in der Querschnittsfolge direkt zur Winkeltasche (*wt*), während der mediale Ast in den absteigenden Schenkel (*as*) übergeht. Die Winkeltasche ist längs des ganzen Choanenganges als seitliche Bucht nachzuweisen. Wenn man noch weiter caudal schiebt, findet man die Lichtung der Choanenrandrinne weiter werden und direkt unter dem absteigenden Schenkel des Choanenganges ohne Grenzrand am Munddach auseinanderweichen (Taf. I Fig. 5, 6), so daß hier eine große Öffnung besteht, durch die man in den Antorbitalraum sondieren kann. Das ist auch am Flächenbild (Textfig. 4) unzweifelhaft klar. Busch und Seydel werden freilich einwenden, die Winkeltasche gehöre gar nicht zum Nasenschlauche, sondern sei ein Teil der Mundhöhle selbst und werden sich auf Born berufen, der die rundliche Falte (Taf. I Fig. 4*f*) über der Winkeltasche als Stelle der »inneren Choane« aufgefaßt hat. Dagegen spricht jedoch die enge Lichtung des fraglichen Gebildes, während die Mundhöhle eine ansehnliche Weite besitzt. Würde von der Mundhöhle ein Teil abgeschnürt werden, so müßte man nach den Beobachtungen von His bei Säugetieren erwarten, daß eine Rinne mit deutlichem Lumen entstünde. Das ist nun durchaus nicht der Fall: die Winkeltasche und der bis zur Vomermulde ziehende Abschnitt des absteigenden Choanenschenkels treten als solide Epithelanlagen auf. Ferner liegt bei kleinen Embryonen von *Lacerta* (vgl. Morph. Jahrb., 32. Bd., Taf. XXII Fig. 13, 14, 15) die sehr frühzeitig differenzierte Anlage der Winkeltasche hoch über dem Mundepithel, gerade in gleichem Niveau wie das Jacobsonsche Organ. Wenn dieses aller Welt als Produkt des Nasenschlauches gilt, so muß dasselbe auch für das laterale Nachbarorgan zutreffen.

Um die Frage für *Platydactylus* zu entscheiden, habe ich ein paar kleine Embryonen in Querschnitte zerlegt und zu meiner Freude die Verhältnisse genau so gefunden, wie sie Beecker bei *Lacerta* und *Anguis* konstatiert hatte. Auf Fig. 7 und 8 (Taf. I) sieht man die Anlage der Winkeltasche (*wt*) lateral vom Jacobsonschen Organ aus der Wand des Nasenschlauches herauswachsen und über ihr (Fig. 8) eine geringfügige seitliche Auskrümmung des Epithels, die Anlage der lateralen Tasche des horizontalen Choanenschenkels. Nach diesen Bildern kann es gar nicht zweifelhaft sein, daß sowohl die Winkeltasche wie die schnabelartige bis zum Jacobsonschen Organ reichende Verlängerung des absteigenden Choanenschenkels Bestandteile des Nasenschlauches sind, die später durch Wachstum

der embryonalen Anlage lang ausgezogen werden. Der unpaare Ductus nasopharyngeus der Säuger darf daher nicht auf die paarige Gaumenrinne oder Nasengaumenspalte bezogen werden. Damit fällt die weitere Behauptung von Busch, Seydel und Göppert, daß der Boden und die seitliche Wand der Gaumenrinne erst durch das Vorwachsen des Gaumenfortsatzes bzw. Gaumenblattes der Innenlippe entstehe, ohne weiteres als irrtümlich fort; denn diese hätte nur Sinn, wenn wirklich bewiesen wäre, daß die Lichtung der Gaumenrinne der Mundhöhle ursprünglich angehört hat. Da sie aber ein Teil der Nasenhöhle ist, so hat man kein Recht, den darunter liegenden und den lateralen Choanenrand umsäumenden Teil der Kieferspange (*Sp*) als Anfang eines Gaumens oder Gaumenblatt zu deuten. Hier handelt es sich gar nicht um eine Gaumenfalte, sondern um das solide Munddach selbst, das unterhalb des lateral geknickten Choanenganges liegt und diesen Teil des Nasenschlauches trägt. Da die Entfernung der Nasenhöhle von der Mundhöhle bei allen Amnioten sehr gering ist und der absteigende Choanenschenkel lateral zieht, so hat es bei unzureichender Beobachtung der Querschnitte (Taf. I Fig. 3, 4) den Anschein, als ob der Anstieg der Kieferspange eine Gaumenfalte wäre. Aber nachdem Beecker und ich die sog. Gaumenrinne als integrierenden Bestandteil des embryonalen Nasenschlauches nachgewiesen haben, wird niemand mehr glauben, daß die von drei tüchtigen Forschern verfochtene Lehre aufrecht erhalten werden kann. Die sog. Gaumenrinne der Saurier (Busch) darf der embryonalen Gaumenrinne der Säuger in keiner Richtung verglichen werden, weil sie paariger Natur ist und weil ihre Lichtung nicht der Mundhöhle entstammt.

f) Die Untersuchungen von Born. Wenn die bisherigen Ausführungen nicht von der Richtigkeit meiner Auffassung überzeugt haben sollten, so will ich noch zu bedenken geben, daß Born durch sehr exakte embryologische Studien, deren Lektüre freilich wegen der umständlichen und auf viele nebensächliche Kleinigkeiten eingehenden Schreibweise wenig Genuß bietet, schon im Jahre 1879 klar begründet hat, warum das Munddach der Eidechsen nicht als eine phylogenetische Vorstufe des Säugergaumens gelten darf. Wie Born ausführlich schildert, öffnet sich bei den jüngsten Embryonen von *Lacerta* die Nasenhöhle in eine verhältnismäßig lange und weite Spalte, die von der Vorderfläche des Gesichts auf die Gaumenfläche übergreift. Etwas später verlängern und verschmälern sich die Nasenspalten; dann verschmilzt die winkelig vorspringende Mitte des

äußeren Nasenfortsatzes mit dem medialen Rand der Nasenspalte. Dadurch zerfällt diese in zwei Öffnungen, die Apertura nasalis externa am Gesicht und die »primitive Choane« am Gaumen oder »primitive Gaumenspalte«. Während die Vereinigungsstelle des äußeren und inneren Nasenfortsatzes breiter wird, wächst aus der Innenfläche des Oberkieferfortsatzes ein Wulst medianwärts[1], schiebt sich als eine dünne Platte von unten her über die länger gewordene primitive Choane und verengt sie zu einer schmalen Furche. Zugleich entsteht eine Rinne an der Seitenwand der Nasenhöhle[2]. Mit der zunehmenden Verbreiterung der Gaumenplatte des Oberkiefers gewinnt die seitliche Rinne (= Winkeltasche Beecker) an Tiefe; gleichzeitig steigt die von der Choane nach aufwärts in die Nasenhöhle führende Spalte[3] (= absteigender Choanenschenkel) noch schräger an. Im folgenden Stadium wird die Choane allmählich von vorn nach hinten verschlossen[4], indem am vordersten Teil der Choanenspalte, wo das Jacobsonsche Organ einmündet, die mediane Fläche des Nasenschlauches und die Epithelfläche des Oberkieferfortsatzes sich aneinanderschmiegen und verschmelzen. Die Verlegung der primitiven Choane schreitet nach hinten weiter fort, so daß nur der Teil des Choanenschlitzes offen bleibt, welcher zur Spalte am Boden des Jacobsonschen Organs führt. Davor, darüber, dahinter ist die Verschmelzung bis zum oberen Rand des Jacobsonschen Organs und an der Seitenwand bis zur oberen Wand der Rinne, also bis zum unteren Rand des Muschelwulstes vollständig. Die verengte Choanenspalte hinter dem Jacobsonschen Organ nimmt sich wie eine Epithelleiste aus und wächst stark in die Länge. Doch wird nicht die ganze primitive Choane verschlossen, ein Teil am hinteren Ende

---

[1] Das bedeutet, die embryonale Kieferspange wird breiter und die primitiven Choanen rücken dadurch mehr median.

[2] Damit ist die Winkeltasche gemeint (vgl. Taf. I Fig. 7, 8).

[3] Der Ausdruck »Spalte« kann bei Lesern, welche die Querschnittserien durch solche Embryonalstadien nicht gesehen haben, Mißverständnis erzeugen. Born meint mit dem Wort Spalte den schräg gerichteten Choanenschenkel.

[4] Der Ausdruck »verschlossen« ist nicht gut gewählt; denn es erfolgt bloß ein enges Aneinanderlegen der Wände des Choanenganges und der Ränder seiner Choanenmündung für einige Embryonalzeit, so daß statt der auf früheren Stadien beobachteten Öffnung des Nasenschlauches eine solide Epithelmauer besteht, welche jedoch aus zwei dicht zusammenstoßenden, einen potentiellen Hohlraum enthaltenden Schichten entstanden ist. Born korrigiert übrigens in den folgenden Sätzen den Fehler der sprachlichen Darstellung, wenn er bemerkt, daß das hintere Ende der primitiven Choane und ein großer Teil der schräg aufsteigenden Choanenspalte rinnenartig offen bleibt.

der Nasenhöhle bleibt offen, ferner bleibt ein großer Teil der schräg aufsteigenden Choanenspalte (= absteigender Choanenschenkel) vom Hinterrand des JACOBSONschen Organs unter der ganzen eigentlichen Nasenhöhle gegen die Mundhöhle rinnenartig (= Choanenrandrinne BEECKER) offen. BORN drückte die richtig beobachteten Tatsachen mit den Worten aus: Ein Teil der Nasenhöhle, d. i. die schräg aufsteigende Choanenspalte, wird von der Nasenhöhle abgeschnürt und zur Rachenhöhle geschlagen. Daher stellt er den am Dache der Mundhöhle sichtbaren Spalt, welcher in die schräge, zwischen Vomer (bzw. Palatinum) und dem Gaumenast des Maxillare superius lateral aufsteigenden Rinne führt, als äußere Choane in Gegensatz zur inneren Choane[1], d. i. die Öffnung der eigentlichen Nasenhöhle an der Oberseite dieser Rinne. An einer späteren Stelle (2, S. 426) faßt er seine Ansicht nochmals zusammen: »Bei *Lacerta* wird die vordere Hälfte der von der eigentlichen Nasenhöhle zur Mundhöhle führenden Spalte teils ganz verlegt, teils von der Nasenhöhle abgetrennt und zur Mundhöhle geschlagen, während die hintere Hälfte der Choane sich späterhin in eine Furche am Dache der Mundhöhle (= Orbitalmulde siehe oben S. 22) öffnet, die übrigens auch durch Verbreiterung der Gaumenplatte bis zur Mittellinie in eine Art Nasenrachenraum (*Lygosoma*) umgestaltet werden kann. Die Eigenart dieser Entwicklung hat BORN besser als BUSCH und GÖPPERT durchschaut. Er sagt (2, S. 131) ausdrücklich: »Der Entwicklungsgang der Säugetiere schlägt von einer Stufe aus, auf welcher die primitive Gaumen(= Choanen)spalte in großer Länge offen steht, einen ganz anderen Weg ein, indem gerade umgekehrt ein Teil der primitiven Mundhöhle durch die unter dem Vomer zum Schlusse kommenden Gaumenplatten des Oberkiefers abgetrennt und zur Nasenhöhle bezogen wird.«

g) Choane und Vomermulde. Bisher habe ich das Munddach hauptsächlich in Hinsicht auf die dorsal angrenzenden Teile behandelt und es erübrigt noch, die Choanen selbst zu charakterisieren. Auffallend ist die Länge der an den Seitenkanten der Vomermulde liegenden Spaltöffnungen, welche von dem Anstieg der Kieferspange gleich einer einfachen Hohlkehle getragen werden. Das breite

[1] Die Bezeichnung: »innere Choane« ist durchaus falsch, weil allein die Öffnung des Nasenschlauches am Munddache Choane zu nennen ist. Die »innere Choane« BORNS aber ist nur eine verengte Stelle, eine Art Isthmus der Nasenhöhle, wo der absteigende Schenkel des Choanenganges vom horizontalen Schenkel abzweigt (vgl. Taf. I Fig. 4*f*).

Vomerpolster ist zwischen beiden eingeschoben und drängt nicht bloß die Choanen nach der Seite, sondern zwingt auch durch seinen etwas dorsal aufgekrümmten Rand, die absteigenden Choanenschenkel lateral auszuweichen, so daß ihr unterster Teil (*as*) schräg medial, der obere Teil (*hs*) horizontal gerichtet wird. Das Vomerpolster beeinflußt ferner die Weite der Choane; denn längs des Polsters (Fig. 1—5) ist die Choane ein enger Spalt (Choanenrinne), aber hinter dem Polster (Fig. 6) wird sie eine rundliche Öffnung, welche, von dem ausgeschnittenen Rand des Anstieges unvollkommen verdeckt, direkt in den Antorbitalraum bzw. zum hinteren Ende des Muschelwulstes führt. Man darf wohl annehmen, daß der weite Choanenteil vornehmlich als Weg des Atemstromes benutzt wird, während die Choanenrinne eine untergeordnete Rolle für die Respiration spielt und bloß morphologisch wichtig ist, insofern sie den genetischen Zusammenhang des Jacobsonschen Organs mit seinem Mutterboden zeitlebens aufrecht erhält. Die beiden Abschnitte der Choane stehen etwas schräg (Taf. I Fig. 3—6), besonders der hintere, weite Teil, der einen stumpfen Winkel mit dem Vomerpolster bildet. Endlich betone ich mit allem Nachdruck, daß die beiden Choanen direkt in die Mundhöhle schauen und zwar in einen dorsalen, sehr flachen Abschnitt derselben, den ich oben als Vomermulde bezeichnet habe. Man kann die Lichtung der Vomermulde einfach durch den Anstieg messen (Taf. I Fig. 1—6), weil das Vomerpolster ziemlich eben ist. Beim lebenden Tiere füllt die Zunge die Vomermulde aus, ihre dorsale Fläche liegt am Vomerpolster und verdeckt die Choanenrinne, ihre Seitenwand schmiegt sich dem Anstiege an. Göppert hat der Tatsache zu wenig Wert beigemessen und nur den Umstand urgiert, daß der Zungenrücken die Choanenrinnen verschließt, die er mit Unrecht als paarige Sulci nasopharyngei deutete.

2. *Das Mundhöhlendach andrer Saurierarten.*

Obgleich meine Darstellung sich auf eine einzige Art, *Platydactylus guttatus* gründet, ist es doch erlaubt, den Fall als typisches Beispiel aufzufassen; denn die Konfiguration des Munddaches ist bei vielen Sauriern sehr ähnlich. Busch hat ja dasselbe Resultat gefunden, als er bloß das Faltenrelief verfolgte. Man kann innerhalb der Kieferspange meist die Gliederung in drei Regionen: Nasalfeld, Orbitalfeld und Tubenzone konstatieren, ebenso sicher auch die gegen die medianen Bezirke des Vomerpolsters bzw. der Orbitalmulde emporstrebende Fläche des Anstieges und der orbitalen Randkehle.

Fig. 5.

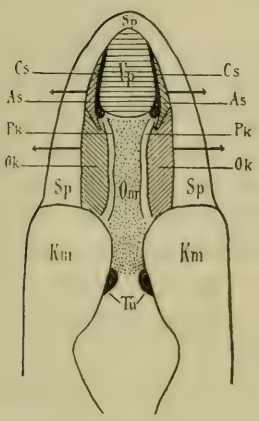

Horizontalprojektion des Deckenreliefs der Mundhöhle von *Calotes jubata.* (D.B.)

Fig. 5 *a*.



Profil der Munddecke in der Gegend des Vomerpolsters (vorderer Pfeil zwischen *Cs* und *As*).

Fig. 5 *b*.

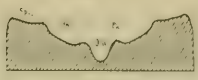

Profil der Munddecke in der Gegend der Orbitalmulde (zweiter Pfeil zwischen *Pk* und *Ok*).

As Anstieg der Kieferspange; *Cs* Choanenspalte; *Km* Kaumuskelwulst; *Ok* orbitale Randkehle; *Om* Orbitalmulde; *Pk* Palatopterygoidkante; *Sp* Kieferspange; *Tu* Tubeneingang; *Vp* Vomerpolster.

Fig. 6.

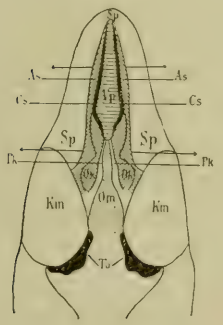

Horizontalprojektion des Deckenreliefs der Mundhöhle von *Tejus spec.*

Fig. 6 *a*.

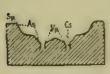

Profil der Munddecke in der Gegend des Vomerpolsters (vorderer Pfeil vor *As*).

Fig. 6 *b*.

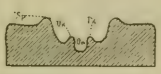

Profil in der Gegend der Orbitalmulde (zweiter Pfeil zwischen *Cs* und *Pk*).

As Anstieg der Kieferspange; *Cs* Choanenspalte; *Km* Kaumuskelwulst; *Ok* orbitale Randkehle; *Om* Orbitalmulde; *Ph* Palatopterygoidkante; *Sp* Kieferspange; *Tu* Tubeneingang; *Vp* Vomerpolster.

Fig. 7.

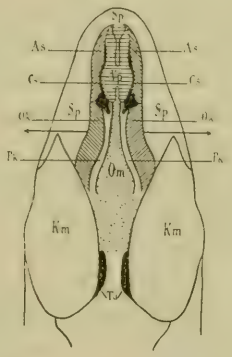

Horizontalprojektion des Munddeckenreliefs von *Pseudopus Pallasii* Cuv.

Fig. 7 *a*.

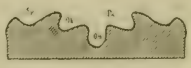

Profil der Munddecke in der Gegend der Orbitalmulde (Pfeil zwischen *Ok* und *Pk*).

As Anstieg der Kieferspange; *Cs* Choanenspalte; *Km* Kaumuskelwulst; *Ok* orbitale Randkehle; *Om* Orbitalmulde; *Pk* Palatopterygoidkante; *Sp* Kieferspange; *Tu* Tubeneingang; *Vp* Vomerpolster.

Freilich erreicht die Höhe und Wölbung der lateralen Gesimsfläche einen ganz verschiedenen Grad.

Besonders schön ist das Munddach bei *Calotes jubatus* (D.B.) (Textfig. 5, 5*a*, 5*b*) gewölbt. Der Anstieg (*As*) der Kieferspange im Nasalfelde geht steil gegen das breite Vomerpolster (*Vp*) (Fig. 5*a*). Wegen seiner fast vertikalen Neigung erscheint er auf der Horizontalprojektion (Fig. 5) etwas unansehnlich. Die breiten orbitalen Randkehlen (*Ok*) sind etwas weniger schräg gestellt (Fig. 5*b*), immerhin führen sie ebenfalls steil gegen die höher liegenden Palatopterygoidkanten[1] (*Pk*), welche im allgemeinen einander nahe und parallel verlaufen, nur gegen das Vomerpolster etwas divergieren. Sie umfassen eine schmale Orbitalmulde (*Om*).

Bei den meisten Sauriern fehlt aber dem Munddache die ausgesprochene Wölbung. So liegt z. B. bei *Tejus* (Textfig. 6, 6*a* u. *b*) das lange Vomerpolster (*Vp*) nicht so hoch und der Anstieg (*As*) der Kieferspange (*Sp*) ist weniger steil; kräftiger dagegen ist das Orbitalfeld gewölbt. Breite Randkehlen (*Ok*) steigen gegen die einander nahegeschobenen Palatopterygoidkanten (*Pk*) und die schmale Orbitalmulde (*Om*) wölbt sich viel höher als das Vomerpolster liegt. Auffällig ist eine deutliche Grenze dort, wo die Kanten (*Pk*) lateral gegen die Kaumuskelwülste (*Km*) ausweichen.

Bei *Pseudopus Pallasii* (Cuv.) (Textfig. 7, 7*a*) setzt sich die Kieferspange (*Sp*) durch eine scharfe Kante gegen den Anstieg (*As*) des Nasalfeldes und die breite gutgewölbte Randkehle (*Ok*) ab; die Palatopterygoidkanten (*Pk*), welche von den Choanen gegen die Kaumuskelwülste (*Km*) etwas divergieren, umrahmen die hochgewölbte, vorn enge und hinten weite Orbitalmulde (*Om*). Die Abknickung des Nasal- und Orbitalfeldes wird dadurch besonders deutlich, daß die Randkehlen (*Ok*) schräg gegen den hinteren Rand der Choane geneigt sind.

C. Die Scincidae.

Es ist überflüssig, noch mehr Beispiele anzuführen. Nach den bisher erläuterten Gesichtspunkten kann jeder einen beliebigen Fall deuten. Meine Ausführungen enden mit der Behauptung, daß bei den Sauriern, zunächst bei den Familien der Agamidae, Iguanidae, Tejidae, Varanidae, Anguidae, Lacertidae, Geckonidae die Vorstufen

---

[1] Busch nennt sie »breite Leisten des Palatopterygoidfeldes« und bezeichnet sie auf der Abbildung als »Gaumenleisten«.

eines Gaumens, in dem Sinn, wie Busch und Göppert gedacht haben, nicht gegeben sind. Ich gehe jedoch auf Grund meiner anatomischen Studien noch weiter und erkläre es für verfehlt, den Scincidae, insbesondere *Euprepis*, *Egernia*, *Mabuia* und *Tiliqua* einen stark entwickelten weichen, sowie einen wirklich knöchernen Gaumen zuzuschreiben. Zur Widerlegung der falschen Ansicht wird es außer den vorher erörterten Gründen hinreichen, wenn ich eine Art der Scincidae nach Querschnittserien genau bespreche. Ich wähle zu dem Zwecke die Gattung *Mabuia*, deren Species *Mabuia multifasciata* (Kuhl) ich durch die Güte des Herrn Prof. Römer in Frankfurt untersuchen konnte.

Busch hat die gegenteilige Ansicht mit sehr kategorischen Worten vertreten: »Das Vomerpolster von *Mabuia* ist langgestreckt, vorn verhältnismäßig breit, hinten spitz. Es trägt in seiner ganzen Länge die von einer flachen Medianfurche durchzogene Vomerleiste und grenzt vorn direkt an den scharf ausgeprägten Zwischenkieferknopf, der einen sich bogenförmig nach hinten erstreckenden niedrigen Wulst trägt. In diesen schneiden die vorderen, weit voneinander abstehenden Enden der äußerst schmalen Nasengaumenspalten scharf ein; die sehr breiten Gaumenblätter liegen rechts und links neben dem verhältnismäßig kurzen Vomerpolster und verdecken vollständig die inneren Vorhöhlen des Nasenganges. Sie reichen weit rückwärts auf das Palatopterygoidfeld und wachsen kräftig gegen die Mittellinie vor. Hinter dem Vomerpolster stoßen sie längs einer großen Strecke aneinander und bewirken eine gänzliche Scheidung des Stomodäums in ein Rhinodäum und Phagodäum. Dadurch kommt es zur Bildung eines Pharynx und eines Ostium pharyngonasale. Dieses Ausdruckes, der bekanntlich in der Anatomie allgemein für die hinter dem weichen Gaumen der Säuger gelegene Kommunikation zwischen Nasen- und Mundhöhle gebraucht wird, glaube ich mich auch für die entsprechende Bildung bei den Eidechsen bedienen zu können, wenngleich jene Öffnung hier bedeutend weiter vorn liegt als dort. Ebenso werde ich den hinter jenem Ostium verbleibenden Rest der primären Mundhöhle auch bei den Scinciden als Pharynx bezeichnen. Der Gaumen ist jedoch nicht vollständig geschlossen, denn zu beiden Seiten des Vomerpolsters ziehen die äußerst schmalen Nasengaumenspalten und hinter dem Vomerpolster sind die Gaumenblätter durch eine ganz enge Gaumenspalte immer getrennt.«

Die eben referierte Auffassung Buschs scheint mir nicht stichhaltig zu sein. Ich will daher die Beschaffenheit der Nasengegend

nach einer Querschnittserie klarlegen, deren wichtigste Schnitte (Taf. I Fig. 9—17) abgebildet sind. Der Vorderkopf von *Mabuia multifasciata* (Kuhl) zeigt den typischen Aufbau, den wir schon bei *Platydactylus* kennen lernten. Der ganze Schnauzenteil (Fig. 9—15) ist von den beiden Nasenschläuchen ausgefüllt. Sie liegen dem Septum an, werden vom Ethmoidalknorpel umhüllt und sind in die beiden Abschnitte, Vorhof und Muschelzone, gegliedert. Der kurze Vorhofsschlauch (Fig. 9) mit mäßig weiter Lichtung zieht von der äußeren Nasenöffnung caudal. Unter ihm liegt das Jacobsonsche Organ den Paraseptalknorpeln auf, die ventral vom paarigen Vomer überdeckt sind. Am Beginn der Muschelzone (Fig. 10) wird das Lumen des Nasenschlauches S-förmig gekrümmt. Bald (Fig. 11) buchtet er sich noch mehr, dann ist der Stammteil, der horizontale Schenkel (*hs*) des Choanenganges, Sakter (*Sa*) und Muschelwulst (*Co*) zu sehen. Der absteigende Choanenschenkel (Fig. 11—13 *as*) ist stark winkelig gegen den horizontalen Schenkel abgeknickt. Er reicht wieder, wie die Schnittserie (Fig. 10 *as*) deutlich zeigt, weit oral und erscheint besonders lateral entfaltet, weil er eine sehr große Winkeltasche (*wt*) besitzt. In die letztere mündet der Tränennasengang (*tr*), jedoch nicht so weit vorn prämaxillar wie bei *Platydactylus*, sondern mehr caudal in der Nähe des Muschelendes. Hinter der Muschel bildet der Nasenschlauch (Fig. 14) den Antorbitalraum (*Ao*).

Fig. 8.

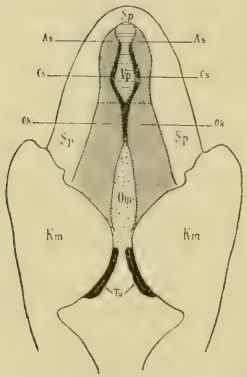

Horizontalprojektion des Munddeckenreliefs von *Tiliqua gigas* (Schneid.).
As Anstieg der Kieferspange; *Cs* Choanenspalte; *Km* Kaumuskelwulst; *Ok* orbitale Randkehle; *Om* Orbitalmulde; *Pk* Palatopterygoidkante; *Sp* Kieferspange; *Tu* Tubeneingang; *Vp* Vomerpolster.

Am Munddache (vgl. dazu Textfig. 8, das Bild der Munddecke von *Tiliqua gigas* Schneid.) ist die Abgrenzung des bei *Platydactylus* deutlich ausgesprochenen Nasalfeldes und des anstoßenden Orbitalfeldes etwas schwieriger. Immer aber ist das Vomerpolster (Taf. I Fig. 9—13) deutlich, beiderseits flankiert von der langgestreckten Choanenöffnung (*Cs*) des absteigenden Choanenschenkels (*as*). Lateral liegt der sanft gekrümmte Anstieg (*As*) der hufförmigen Kieferspange. Da das Vomerpolster (Fig. 11—13) verhältnismäßig schmal ist, sind die Choanenspalten der Medianebene dicht genähert. Am Anstiege (*As*) kann man zwei Teile unterscheiden, eine schmale, vom medialen Rand der Kieferspange (*Sp*) senkrecht aufstrebende Wand und

eine breitere, bis zur Choane reichende horizontale Fläche. Darum wird das Dach der Vomermulde (Fig. 11—14), welches bei *Platydactylus* ausschließlich das Vomerpolster selbst ist, teils von dem schmalen Vomerpolster, teils von der horizontalen Fläche des Anstieges gebildet, die um so breiter wird, je weiter man die Schnittserie caudal verfolgt. Unterhalb des Antorbitalraumes (Fig. 14, 15) der Nasenhöhle ist das Vomerpolster so schmal, daß die horizontalen Flächen des Anstieges median beinahe zusammenstoßen. Busch hat die horizontale Fläche des Anstieges kurzweg als Gaumenfalte betrachtet und ihr eine wichtige Rolle für die Abtrennung des Rhinodäums zugeschrieben. Diese Deutung erscheint mir durchaus falsch; denn wenn man die Querschnitte durch den Kopf von *Platydactylus* und *Mabuia* (Taf. I Fig. 1—6, 9—15) betrachtet, dann erkennt man die große Übereinstimmung im Aufbau der Nasenregion beider Arten. Ich würde bloß die oben gegebenen Ausführungen (S. 23—25) wiederholen müssen, wollte ich genauer darauf eingehen. Längs des Vomerpolsters bestehen sicher keine Gaumenfalten bei *Mabuia*. Was Busch dafür angesprochen hat, ist nichts weiter als ein Teil des soliden Munddaches oder des Anstieges der Kieferspange, welchem der absteigende Schenkel (*as*) des Choanenganges so nahe liegt, daß auf Querschnitten die solide Munddecke wie eine schmale, lateral vorspringende Falte aussieht (Taf. I Fig. 10—14). Trotzdem ist sie kein Gaumenblatt, das im Sinne der Definition von Busch die primäre Mundhöhle in zwei übereinander liegende Etagen teilen muß; denn oberhalb der horizontalen Anstiegfläche liegt nicht ein Abschnitt der primären Mundhöhle, sondern wahre Nasenhöhle. Auch hat niemand beobachtet, daß die horizontalen Teile des Anstieges aus ein »paar horizontalen Falten zu beiden Seiten des Stomodäums« entstanden seien. Darum behaupte ich mit voller Entschiedenheit, im Nasalfelde der Scinciden gibt es gar keine Gaumenblätter. Die Struktur des Nasalfeldes ist sowohl für *Platydactylus* als für *Mabuia* die gleiche. Untergeordnete Verschiedenheit besteht nur insofern, als das breite Vomerpolster die Choanen von *Platydactylus* lateral drängt, während das schmale Vomerpolster von *Mabuia* sie näher der Mittellinie liegen und den Anstieg breiter werden läßt.

Im Orbitalfelde (Fig. 16, 17) begegnen wir ganz veränderten Einrichtungen. Der breite horizontale Teil des Anstieges der Kieferspange setzt sich nämlich ohne Grenze in diese Region fort; es ist nicht mehr möglich, den Anstieg von der ungefähr in dem gleichen

Niveau, jedoch ziemlich flach streichenden orbitalen Randkehle zu unterscheiden. Die Orbitalmulde (*Om*) ist sehr eng und durch die beiden horizontalen Lamellen, welche median zusammenstoßen, fast vollkommen verdeckt. Nur ihr hinterer Abschnitt vor dem Tubeneingang (Textfig. 8) liegt offen da, weil die horizontalen Lamellen (*Ok*) eine nicht sehr lange Strecke aneinanderstoßen und gegen die Kaumuskelwülste (*Km*) hin wieder lateral zurückgenommen werden. Das spitz auslaufende Vomerpolster ragt eine geringe Strecke in die Orbitalmulde (Fig. 15).

Die durchaus eigenartigen Befunde bereiten der Beschreibung und Benennung neue Schwierigkeiten. Busch hat den orbitalen Randkehlenabschnitt des Munddaches, welcher sich nicht mehr von der horizontalen Fläche des Anstieges abgrenzen läßt, einfach als verlängerte Gaumenblätter bezeichnet. Darum konnte er fortfahren: die Gaumenblätter stoßen längs einer großen Strecke aneinander und vervollständigen dadurch um ein weiteres die Scheidung des Rhinodäums und Phagodäums. Mit dieser Ausdrucksweise hat er jedoch die Tatsache nicht gebührend berücksichtigt, daß die breiten Lamellen ganz andre morphologische Differenzierungen sind als der Anstieg des Nasalfeldes. Hier haben wir wirkliche Falten vor uns, welche zum Orbitalfelde gehören. Sie sind mit den Palatopterygoidkanten andrer Arten (Textfig. 4—7) zu vergleichen, die median verbreitert wurden, so daß sie die bei den meisten Sauriern offen liegende Orbitalmulde in einen unvollständig geschlossenen Orbitalkanal verwandeln, welcher hinter den Choanen liegt. Ferner hat Busch ohne rechten Grund den hinteren offenen Teil der Orbitalmulde als Ostium pharyngo-nasale bezeichnet. Göppert dachte viel richtiger; denn er sagte, die Palatopterygoidkanten werden bei den Scinciden erheblich verbreitert und schließen die Bahn der Respirationsluft sehr fest ab, trotzdem sie nicht median verschmelzen. Wenn Busch endlich angibt, bei *Mabuia* und *Tiliqua* vereinigen sich die beiden Nasengaumenspalten zu einer schmalen Gaumenspalte zwischen den breiten Gaumenblättern, so faßt er drei Spalten des Munddaches unter einen gemeinsamen Begriff, die morphogenetisch nicht verwandt sind; denn die beiden Choanenspalten zur Seite des Vomerpolsters gehören dem Nasalfelde an und sind die ventralen Öffnungen des Nasenschlauches, die unpaare Spalte zwischen den genäherten Palatopterygoidkanten (*Pk*) liegt im Orbitalfelde (*Om*).

Ganz ähnliche Verhältnisse habe ich an Schnittserien durch den Kopf von *Chalcides ocellatus* (Forsk), *Ablepharus butoni* (Desj.),

Mabuia gravenhorsti (D.B.) festgestellt. Aus Rücksicht auf den verfügbaren Raum der Tafel unterlasse ich es aber die entsprechenden Schnitte abzubilden und eine Beschreibung zu geben, welche doch nur in untergeordneten Punkten von der obigen Darstellung abweichen würde. Wenn man die Querschnitte durch *Platydactylus* und *Mabuia* (Taf. I Fig. 1—6, 9—17), sowie die Horizontalprojektion des Deckenreliefs (Textfig. 4 und 8) vergleicht, so fällt die große Übereinstimmung im Bau des Munddaches, überhaupt des ganzen Vorderkopfes auf. Die langen Choanenspalten münden direkt in die Mundhöhle zu beiden Seiten des langen Vomerpolsters im Nasalfelde, bloß die Ausdehnung der einzelnen Abschnitte ist verschieden. Bei *Platydactylus* ist das Vomerpolster (*Vp*) sehr breit und die Anstiegfläche (*As*) der Kieferspange (*Sp*) klein; bei *Mabuia* ist umgekehrt das Vomerpolster (*Vp*) schmal, während die Kieferspange verbreitert ist und neben der vertikalen Wand noch eine horizontale Fläche des Anstieges (*As*) besitzt. Wesentliche Unterschiede finden sich erst im Orbitalfelde, dessen mediale Orbitalmulde (*Om*) sehr breit bei *Platydactylus* liegt, bei *Mabuia* hingegen ist die Orbitalmulde eng und schmal gleich dem anstoßenden Vomerpolster; ihre Ränder haben sich median zusammengeschoben durch kräftige Verbreiterung der Palatina selbst, die je eine horizontale, bei *Platydactylus* fehlende Platte bilden.

Ein Vergleich mit der einfacher gebauten Munddecke eines andern Scinciden, *Eumeces algeriensis* Pts. (Textfig. 9) beweist, daß die eben vorgetragene Auffassung berechtigt ist; denn hier liegt die gut gekrümmte Orbitalmulde (*Om*) hinter dem langgestreckten Vomerpolster (*Vp*) noch frei. Der Anstieg (*As*) der Kieferspange (*Sp*) und die orbitale Randkehle (*Ok*) sind aber nicht gegeneinander abgesetzt[1]. *Tiliqua* unterscheidet sich von *Eumeces* bloß dadurch, daß die beiden Zonen der orbitalen Randkehle median verbreitert sind und die Orbitalmulde zum Teil verdecken. Bei kritischer Erwägung der am Munddeckenrelief der Saurier (Textfig. 4—9) beobachteten Eigenschaften muß man zwar die großartige Mannigfaltigkeit der spezifischen Formen bewundern, jedoch den Gedanken an eine stufenartige Vervollkommnung direkt ablehnen. Die wesentlichen Verschiedenheiten sind durch die abweichende Ausbildung der von mir als Anstieg (*As*) und orbitale Randkehle (*Ok*) bezeichneten Zonen der

[1] Ihre Unterscheidung durch die Schraffierung ist an der Horizontalprojektion von *Eumeces* und *Tiliqua* (Fig. 8, 9) lediglich zu dem Zwecke getroffen worden, um meine Deutung dem Leser klar zu machen.

Kieferspange bedingt, welche zur Einengung, ja sogar zum partiellen Abschlusse der Orbitalmulde führen. Unter keinen Umständen aber kann die verengte und verdeckte Orbitalmulde als die Vorstufe eines Gaumenkanals oder Ductus nasopharyngeus der Säugetiere betrachtet werden. Denn das wesentliche Moment des Säugetiergaumens ist doch darin zu sehen, daß die primitiven Choanenspalten samt einem Teil der Mundhöhle durch die Gaumenfalten vom übrigen Mundraum abgetrennt werden. Bei den Sauriern findet das niemals statt. Bei all ihren Arten (Textfig. 4—9) schauen die Choanen (*Cs*) direkt in die Mundhöhle und das Vomerpolster bildet einen integrierenden Bestandteil der Munddecke, während bei den Säugern auch das Vomerpolster dorsal über dem Gaumendach steht. Seitliche Falten des Munddaches kommen im Nasalfelde überhaupt nicht vor, erst im Orbitalfelde von *Mabuia* und *Tiliqua* werden die Kanten (*Pk*) lamellenartig ausgezogen. Bevor also das von Busch aufgeworfene Problem gelöst werden kann, bedarf es neuer Untersuchungen, welche die morphogenetischen Vorgänge bei den Säugetieren erhellen und ganz besonders die Frage klären, ob die Orbitalmulde angelegt und in den Ductus nasopharyngeus verwandelt wird.

Fig. 9.

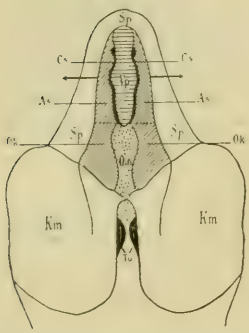

Horizontalprojektion des Munddeckenreliefs von *Eumeces algeriensis* Pts.

Fig. 9 *a*.

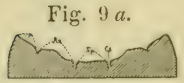

Profil der Munddecke in der Gegend des Vomerpolsters. (Pfeil zwischen *Cs* und *As*.)

As Anstieg der Kieferspange; *Cs* Choanenspalte; *Km* Kaumuskelwulst; *Ok* orbitale Randkehle; *Om* Orbitalmulde; *Pk* Palatopterygoidkante; *Sp* Kieferspange; *Tu* Tubeneingang; *Vp* Vomerpolster.

Leider geboten mir äußere Verhältnisse, meine Studien hier abzubrechen. Mein Freund W. Sippel aber setzt sie im hiesigen Institut fort und wird bald darüber berichten.

Erlangen, 1. Juli 1904.

Zusammenfassung.

1) Die am Munddache der Saurier zu beiden Seiten des Vomerpolsters liegenden langen Spalten sind die wahren (primitiven) Choanen des Nasenschlauches.

2) Die Gaumenrinne oder Fissura palatina lateralis (Mihalkovics)

ist ein Teil des Nasenschlauches selbst, nämlich der absteigende Schenkel des Choanenganges samt der Winkeltasche.

3) Die von Busch eingeführten Begriffe: »Nasengaumenspalte« und »innere Vorhöhle des Nasenganges« sind aufzugeben, ebenso der Ausdruck »innere Choane« (Born).

4) Die sog. Gaumenblätter, Gaumenfortsätze, sind nicht seitliche Falten, sondern Abschnitte der soliden Munddecke (Kieferspange).

5) Die Choanen schauen bei allen Saurierarten direkt in die Mundhöhle, nie in einen besonderen von ihr abgegliederten Seitenraum.

6) Der sog. Ductus nasopharyngeus der Scincoiden ist ein vorderer Teil der Orbitalmulde, welcher von den median verbreiterten Palatopterygoidkanten verdeckt wird. Seine Homologie mit dem gleichnamigen Kanal der Säugetiere ist nicht erwiesen.

Literaturverzeichnis.

1) A. Beecker, Vergleichende Stilistik der Nasenregion bei den Sauriern, Vögeln und Säugetieren in A. Fleischmann: Das Kopfskelett der Amnioten. Morphol. Jahrbuch. Bd. XXXI. 1903.

2) G. Born, Die Nasenhöhlen und der Thränennasengang der amnioten Wirbelthiere. Morphol. Jahrbuch. Bd. V. 1879.

3) K. Busch, Beitrag zur Kenntnis der Gaumenbildung bei den Reptilien. Zoolog. Jahrbücher. Abtheil. für Anatomie und Ontogenie. Bd. XI. 1898. (4. Heft. 20. Sept. 1898.)

4) E. Göppert, Die Bedeutung der Zunge für den sekundären Gaumen und den Ductus nasopharyngeus. Morphol. Jahrbuch. Bd. XXXI. 1903.

5) V. v. Mihalkovics, Nasenhöhle und Jacobson'sches Organ. Anat. Hefte. Bd. XI. 1899. (Heft 34/35. Sept. 1898.)

6) O. Seydel, Über Entwicklungsvorgänge an der Nasenhöhle und am Mundhöhlendache von Echidna, nebst Beiträgen zur Morphologie des peripheren Geruchsorgans und des Gaumens der Wirbeltiere. In R. Semon, Zoologische Forschungsreisen in Australien und dem Malayischen Archipel. Bd. III. 3. Lieferung. 1899.

Erklärung der Abbildungen.

Tafel I.

In allen Figuren ist das Epithel der Nasenhöhle, Mundhöhle und die Epidermis durch grauen Ton, der Knorpel durch violetten Ton, die Knochen durch gelben Ton, das Mesoderm durch Punktierung bezeichnet. Das Lumen des Sakters trägt blauen, das Lumen des Choanenganges samt Aulax roten Ton. Der Stammteil des Nasenschlauches und der Antorbitalraum ist weiß gelassen.

Gemeinsame Buchstabenbezeichnung.

Ao Antorbitalraum,
As Anstieg,
as absteigender Schenkel des Choanenganges,
Au Aulax,
Cg Choanengang,
Co Muschel,
Cs Choanenspalte,
f Falte der inneren Choane,
Fr Frontale,
H Gehirn,
hs horizontaler Schenkel des Choanenganges,
JO Jacobsonsches Organ,
Km Kaumuskelwulst,
lt laterale Tasche,
M Maxille,
N Nasale,
O Auge,
Ok orbitale Randkehle,
Om Orbitalmulde,
P Palatinum,
Pk Palatopterygoidkante,
S Septum,
Sa Sakter,
Sp Kieferspange,
tr Tränennasengang,
Tu Tube,
V Vomer,
Vh Vorhof,
Vp Vomerpolster,
wt Winkeltasche,
Z.L Zahnleiste.

Fig. 1—6. Querschnitte durch die Nasenregion des Kopfes von *Platydactylus guttatus*. Vergr. 12 : 1.
Fig. 1. Querschnitt durch die Gegend des Jacobsonschen Organs und des vorderen Choanenendes, 0,675 mm hinter dem Nasenloch.
Fig. 2. Querschnitt 0,9 mm hinter dem Nasenloch.
Fig. 3. - 1,56 - - - -
Fig. 4. - 2,0 - - - -
Fig. 5. - 2,18 - - - -
Fig. 6. - 2,58 - - - -
Fig. 7. Querschnitt durch den Nasenschlauch eines Embryos von *Platydactylus guttatus*. Vergr. 26 : 1.
Fig. 8. Querschnitt durch den Nasenschlauch eines andern Embryos von *Platydactylus guttatus*. Vergr. 26 : 1.
Fig. 9—17. Querschnitte durch die Nasenregion des Kopfes von *Mabuia multifasciata* Kuhl. Vergr. 16 : 1.
Fig. 9. Querschnitt durch die Gegend des Jacobsonschen Organs, 0,96 mm hinter dem Nasenloch.
Fig. 10. Querschnitt 1,28 mm hinter dem Nasenloch.
Fig. 11. - 1,48 - - - -
Fig. 12. - 1,88 - - - -
Fig. 13. - 2,12 - - - -
Fig. 14. - 2,48 - - - -
Fig. 15. - 2,68 - - - -
Fig. 16. - 2,76 - - - -
Fig. 17. - 3,88 - - - -

Über die Variationen des Brustkorbes und der Wirbelsäule des Menschen.

Von

Dr. med. Hermann Adolphi,

Prosektor am anatomischen Institut der Universität Jurjew-Dorpat.

Mit 2 Figuren im Text.

Im Jahre 1876 hat E. Rosenberg[1] auf Grund vergleichend-anatomischer und entwicklungsgeschichtlicher Tatsachen sich dahin ausgesprochen, daß am distalen Abschnitt der Brustregion und an allen folgenden Regionen der menschlichen Wirbelsäule ein proximalwärts fortschreitender Umformungsprozeß stattfinde. In der Sitzung der Dorpater Naturforschergesellschaft vom 17. Februar 1883 hat Rosenberg[2] diese seine Theorie dahin erweitert, daß am distalen Abschnitt der Halswirbelsäule sich ein distalwärts fortschreitender Umformungsprozeß geltend mache.

Die embryologischen Tatsachen, die Rosenberg über den Brustkorb eruierte und die seitdem auch von andern Forschern bestätigt wurden, sind kurz folgende: in gewissen Embryonalstadien findet man an den Wirbeln 20 und 7 freie Rippen, bisweilen hat auch Wirbel 6 Rippenrudimente. Da nun Wirbel 6 beim erwachsenen Menschen nie und Wirbel 7 und 20 in der Regel keine freien Rippen tragen, so findet ontogenetisch zweifellos eine Reduktion dieser Rippen statt, der menschliche Brustkorb erleidet somit ontogenetisch am oberen wie auch am unteren Ende eine Reduktion.

Für den distalen Teil der Wirbelsäule hat Rosenberg[3] gezeigt, wie beim Embryo zunächst Wirbel 26—31 sich durch Bildung der Partes laterales zu einem Sacrum vereinigen, während Wirbel 25

[1] 1876, S. 83—172. [2] 1884, S. 505. [3] 1876, S. 108.

noch freier Lumbalwirbel ist, der zum Ileum keinerlei Beziehungen hat. Später werden dann Wirbel 31 und 30 an das Steißbein entlassen, während Wirbel 25 zum Sacrum hinzugezogen wird. Ontogenetisch findet also eine Umformung des Sacrum und ein Wandern desselben nach dem Kopf zu statt.

Diese ontogenetisch zu beobachtenden Umformungen sind nach Rosenberg die Wiederholung gleichgerichteter Vorgänge, die hier im Laufe der Phylogenie stattgefunden haben.

Vergleichend-anatomische Tatsachen, die sich als Stütze für diese Auffassung anführen lassen, bieten in bezug auf die untere Thoraxhälfte und das distal davon gelegene Gebiet die Halbaffen und die Affen. Unter den Halbaffen ist die Zahl der Präsacralwirbel bei *Loris gracilis*, *tardigradus* und *javanicus* je 30[1], bei *Perodicticus calabarensis* 29, bei *Perodicticus potto*, *Indris brevicaudatus* und *Avahis laniger* 28, bei *Chirogaleus furcifer* und *pusillus* 27, bei *Lemur varius* und *mongoz*, *Galago crassicaudatus* und *alleni*, *Tarsius spectrum* und *Chiromys madagascarensis* 26, bei *Hapalemur griseus* 25.

Unter den Affen der Neuen Welt ist die Zahl der Präsacralwirbel bei *Nyctipithecus vociferans* 29, bei *Chrysothrix sciurea* und einem Exemplare von *Cebus capucinus*[2] 27, bei zwei Exemplaren von *Cebus capucinus*, *Pithecia monachus*, *Midas oedipus* und *Hapale jacchus* 26, bei *Ateles geoffroyi*, *Lagothrix humboldtii* und *Mycetes seniculus* 25.

Unter den cynomorphen Affen der Alten Welt sind 26 Präsacralwirbel der herrschende Zustand; bei *Nasalis larvatus* und einem von zwei Exemplaren von *Macacus cynomolgus* wurden nur 25 Präsacralwirbel gefunden.

Unter den Anthropoiden hatte *Hylobates lar* 25 Präsacralwirbel, *Hylobates syndactylus*[3], *Troglodytes niger* und *Gorilla savagii* kommen mit 24 Präsacralwirbeln dem gewöhnlichen Zustande des Menschen gleich. *Simia satyrus* hat nur 23 Präsacralwirbel.

Gleich der Lumbosacralgrenze schwankt auch die untere Thoraxgrenze bei den Halbaffen sehr bedeutend. Bei *Loris javanicus* ist

---

[1] Nachstehende Zahlen sind alle dem Werke von W. H. Flower, An introduction to the osteology of the mammalia entnommen. 1885, S. 78 und 79.

[2] Die von Flower angegebenen Zahlen beziehen sich auf konkrete Skelette, darunter finden sich auch individuelle Variationen, die von dem gewöhnlichen Verhalten abweichen.

[3] Dieses ist eine individuelle Variation. Für gewöhnlich hat *Hylobates syndactylus* 25 Präsacralwirbel. Siehe Rosenberg, 1876, Formeln zu S. 160/161.

Wirbel 24 der letzte rippentragende, bei *Indris brevicaudatus*, *Hapalemur griseus* und *Lemur mongoz* Wirbel 19.

Unter den Affen der Neuen Welt ist bei *Nyctipithecus vociferans* Wirbel 22 der letzte rippentragende. Bei den übrigen ist es Wirbel 21 und Wirbel 20.

Bei den cynomorphen Affen der Alten Welt sind Wirbel 20 und Wirbel 19 die letzten rippentragenden.

Unter den anthropoiden Affen ist bei *Troglodytes niger*, *Gorilla savagii*, *Hylobates syndactylus* und *lar* Wirbel 20 der letzte rippentragende, bei *Simia satyrus* trägt — entsprechend dem gewöhnlichen Verhalten des Menschen — Wirbel 19 das letzte Rippenpaar.

Im allgemeinen läßt sich also sagen, daß bei Halbaffen und Affen Sacrum[1] und untere Thoraxgrenze um so weiter distal stehen, je niedriger die Stellung ist, die dem Tiere wegen seiner Gesamtorganisation in der Systematik angewiesen wird. Daher kann sehr wohl daran gedacht werden, es habe im Laufe der Phylogenie eine metamere Umbildung stattgefunden, die das Sacrum und die untere Thoraxgrenze dem Kopfe näherten.

Daß sich innerhalb der soeben besprochenen Säugetiergruppe die Grenze zwischen dem Gebiete der sternalen und der asternalen Rippen im Laufe der Phylogenie gleichfalls nach dem Kopfe zu verschoben hat, läßt sich den Arbeiten Ruges[2] entnehmen. Bei *Nycticebus tardigradus* können die Rippen des Wirbel 19 das Sternum erreichen, bei den Hundsaffen gehören die letzten Sternalrippen Wirbel 15 an, bei den Anthropoiden gehören diese Rippen — wie beim Menschen — meist Wirbel 14, bisweilen Wirbel 15 an.

Für die Beurteilung der Phylogenie des Halsabschnittes der Wirbelsäule und der oberen Thoraxgrenze bieten die Halbaffen und Affen wenig Anhaltspunkte, denn bekanntlich ist bei ihnen, wie auch bei den allermeisten übrigen Säugetieren, für gewöhnlich Wirbel 8 der erste, welcher freie Rippen trägt, und diese Rippen pflegen das Sternum zu erreichen — ganz wie beim Menschen. Man wird also annehmen müssen, daß bei den gemeinsamen Vorfahren der Halbaffen, der Affen und des Menschen dieser Zustand bereits der herrschende war.

---

[1] Ich habe nur die Zahl der Präsacralwirbel genannt, da aber bei Halbaffen und Affen sich meist drei Sacralwirbel finden, ganz unabhängig davon, ob der erste Sacralwirbel der 31., 30., 29., 28., 27. oder 26. Wirbel ist, so ist es klar, daß obere und untere Sacralgrenze sich in der gleichen Richtung verschieben.

[2] 1892.

Unzweifelhaft primitivere Zustände[1] des proximalen Teils der Wirbelsäule trifft man bei den Reptilien und Amphibien.

Unter den Sauriern sind nach einer Zusammenstellung, die Blessig[2] gibt und der sowohl eigne als auch fremde Beobachtungen, besonders solche von Ihering und Parker zugrunde liegen, bei *Chamaeleo verrucosus*, *africanus*, *scutatus* und *bilepis* Wirbel 1—3 rippenlos, Wirbel 4 und 5 tragen asternale Rippen, Wirbel 6 die ersten Sternalrippen.

Bei *Lacerta agilis*, *viridis* und *vivipara*, *Platydactylus murorum* und *guttatus*, *Hemidactylus triedrus* und *Qualensis*, *Ameiva*, *Zonurus*, *Lygosoma smaragdinum*, *Seps chalcidis*, *Agama atra*, *Doryphorus azureus*, *Hatteria*, *Cyclodus nigroluteus*, *Trachysaurus rugosus* und *asper* waren Wirbel 1—3 rippenlos, Wirbel 4—8 trugen asternale Rippen, Wirbel 9 die ersten Sternalrippen.

Bei *Laemanctus longipes*, *Galeotes cristatellus*, *Polychrus marmoratus*, *Iguana tuberculata*, *Phrynosoma orbiculare*, *Stellio cordylinus* und *Uromastix spinipes* waren Wirbel 1—4 rippenlos, Wirbel 5—8 trugen asternale Rippen, Wirbel 9 die ersten Sternalrippen.

Bei *Draco lineatus* und *Varanus bivittatus* waren Wirbel 1—5 rippenlos, Wirbel 6—8 trugen asternale Rippen, Wirbel 9 die ersten Sternalrippen.

Bei *Monitor Dracaena* waren Wirbel 1—6 rippenlos, Wirbel 7 und 8 trugen asternale Rippen, Wirbel 9 die ersten Sternalrippen.

Bei einem Exemplare von *Varanus bivittatus* fand Blessig Wirbel 1—6 rippenlos, während Wirbel 7—9 asternale und Wirbel 10 die ersten sternalen Rippen trug.

Bei den urodelen Amphibien tragen in der Regel alle Rumpfwirbel — mit Ausnahme des ersten — freie Rippen. Dabei ist in Betracht zu ziehen, daß der erste Wirbel der Amphibien nicht dem Atlas der Amnioten entspricht, sondern einem Teile ihres Hinterhauptes.

---

[1] Als primitive Zustände unter den Säugetieren sind das Verhalten der Manati und der zweizehigen Faultiere bezeichnet worden (vgl. Solger, 1876, S. 201). Dem gegenüber möchte ich eher der Ansicht Gegenbaurs (1898, S. 261) zustimmen, sowohl *Bradypus* (mit 8—9 Halswirbeln) als auch *Choloepus* (mit 6 Halswirbeln) stamme von Formen ab, deren Cervicothorakalgrenze etwa dort lag, wo sie auch jetzt noch bei den übrigen Säugetieren liegt. Gegenbaur sieht demnach die hohe Lage der Cervicothorakalgrenze beim zweizehigen Faultiere nicht für einen primitiven, sondern für einen sekundären Zustand an. Auch für *Manatus* hebt Gegenbaur hervor, die ausgestorbenen Verwandten hätten 7 Halswirbel gehabt.

[2] 1885, S. 11.

Nach Peter[1] ist erst der dritte Wirbel der Amphibien oder ein noch weiter distal liegender dem Atlas der Amnioten homolog.

Dieses Verhalten bei den Amphibien und Reptilien weist darauf hin, daß im proximalen Abschnitte der Wirbelsäule im Laufe der Phylogenie eine distal fortschreitende Reduktion der Berippung stattgefunden habe, die zur Bildung eines immer länger werdenden Halsabschnittes der Wirbelsäule führte.

Einen weiteren Beweis für die Richtigkeit seiner Theorie hat Rosenberg direkt den Variationen der menschlichen Wirbelsäule zu entnehmen gesucht.

Die Variationsbreite der Wirbelsäule und ihrer einzelnen Regionen ist beim Menschen folgende[2]: Der Atlas kann, ohne daß pathologische Prozesse im Spiele sind, kongenital mit dem Occipitale verschmolzen sein und so einen Teil des Schädels bilden. Der Epistropheus wahrt aber in solchen Fällen seinen Charakter und nimmt nicht etwa die Form des Atlas an; wenigstens sind bisher keine Übergangsformen beschrieben, die darauf hindeuten, daß der Epistropheus zum Atlas und der dritte Wirbel zum Epistropheus umgeformt werden könnte.

Wirbel 7 kann ein- oder doppelseitig freie Rippen besitzen. In einem von L. Bolk[3] beschriebenen Falle erreichten beide Rippen des Wirbel 7 ganz selbständig das Sternum und kommen so dem gewöhnlichen Verhalten der Rippen des Wirbel 8 gleich. Geringere Grade der Entwicklung sind sehr viel häufiger. Die Rippe des Wirbel 7 kann der ganzen Länge nach angelegt, aber in einer gewissen mittleren Strecke in ein Band verwandelt sein, wodurch sie in einen sternalen und einen vertebralen Teil zerfällt. Der sternale Teil sitzt dem Seitenrande des Sternum als ein kurzes, kegelförmiges Skelettstück an. Der vertebrale Teil, der bedeutend größer zu sein pflegt, kann mit einem Vorsprunge der folgenden Rippe gelenkig oder synostotisch verbunden sein. Wieder in andern Fällen ist die Rippe des Wirbel 7 mehr oder weniger stark verkürzt, wobei das vordere Ende mit dem Knorpel oder dem knöchernen Körper der folgenden Rippe verschmolzen ist, daraus resultiert dann die »zweiköpfige Rippe« der Engländer. Das vordere Ende der Rippe des

[1] 1895, S. 573.

[2] Siehe auch die von mir gegebene Darstellung des Kapitels »Variationen der Wirbelsäule und des Brustkorbes« in: A. Rauber, Lehrbuch der Anatomie des Menschen. 6. Aufl. 1902. S. 240—245. Mit 25 Figuren im Text.

[3] 1900, S. 84.

Wirbel 7 kann aber auch gelenkig oder durch ein Band mit der folgenden Rippe verbunden sein, oder es endet ganz frei. Letztere Form haben die allerkleinsten freien Rippen des Wirbel 7, die dann aus einem kleinen Köpfchen, einem sehr schlanken Halse, einem starken Höcker und einem ganz kurzen, kegelförmigen Körper bestehen.

Die Rippen des Wirbel 8, die für gewöhnlich als erste das Sternum erreichen, können reduziert sein, wobei dieselben Formen auftreten, die soeben für die rudimentären Rippen des Wirbel 7 geschildert wurden. Ein einwandfreier Fall von gänzlichem Fehlen freier Rippen am Wirbel 8 ist bisher nicht beobachtet worden. An einer von Varaglia[1] beschriebenen Wirbelsäule folgte nach Rosenberg[2] auf den dritten Halswirbel eine rechte Wirbelhälfte und dann vier weitere Halswirbel. Zählt man den Halbwirbel mit, so ist hier der letzte unberippte Wirbel der achte der Reihe.

Das letzte Paar freier Rippen kann dem Wirbel 18, 19, 20 oder 21 angehören. In der Stellung eines letzten Lumbalwirbels finden sich die Wirbel 23, 24, 25 oder 26. In zwei von Varaglia[3] beschriebenen Fällen ist nach Rosenberg[4] der letzte Lumbalwirbel der 27. der Reihe, doch nur falls man jedesmal je zwei Halbwirbel mitzählt. Der eine Fall ist der soeben erwähnte mit einem rechtsseitigen Halbwirbel im Halsteile, hier folgt auf den ersten Brustwirbel eine linke Wirbelhälfte, weiter folgen 11 Brustwirbel und 6 Lendenwirbel. In dem andern Falle ist Wirbel 20 der letzte Brustwirbel, es folgt eine linke Wirbelhälfte, zwei ganze Lumbalwirbel, eine weitere linke Wirbelhälfte und dann noch drei ganze Lumbalwirbel.

Erster Sacralwirbel kann Wirbel 24, 25, 26 oder 27 sein. In den beiden Fällen von Varaglia läßt sich der erste Sacralwirbel als Wirbel 28 zählen.

Rosenberg faßt nun diese Variationen als den direkten Ausdruck einer zurzeit stattfindenden Umformung von Wirbelsäule und Brustkorb auf. Die extremen Formen seien einesteils Formen der Vergangenheit, andernteils Formen der Zukunft. Die in der Mitte liegenden Formen, welche am allerhäufigsten angetroffen werden, sind die heute herrschenden. Die Richtung der Umformung werde aus der vergleichenden Anatomie und Entwicklungsgeschichte erkannt.

---

[1] 1885, S. 702. [2] 1899, S. 101.
[3] 1885, S. 700 und 702. [4] 1899, S. 100 und 101.

Freie Rippen an den Wirbeln 21, 20 und 7 seien primitiv, ebenso ein Kreuzbein, das mit Wirbel 27 oder 26 beginnt. Fehlen der Rippen des Wirbel 19 und Reduktion der Rippen des Wirbel 8 seien Zukunftsbildungen, ebenso sei ein Kreuzbein, das mit Wirbel 24 beginnt, eine Zukunftsform.

Dieser Ansicht Rosenbergs ist Welcker[1] schon 1878 entgegengetreten mit dem Hinweise darauf, daß die obere und die untere Grenze des Thorax nebst den Grenzen des Sacrum die Tendenz hätten, in der gleichen Richtung von der Norm abzuweichen. Neuerdings haben Tschugunow[2], Dwight[3] und ich[4] uns gleichfalls gegen die Rosenbergsche Theorie von der Umformung der Wirbelsäule ausgesprochen, und zwar auf Grund ähnlicher Beobachtungen, wie sie Welcker gemacht hatte.

Heute beurteile ich die Dinge anders wie vor zwei Jahren. Zweck vorliegender Arbeit ist zunächst, an einem größeren Materiale überzeugend darzutun, daß zwischen den Variationen der verschiedenen Regionen der Wirbelsäule ein Abhängigkeitsverhältnis tatsächlich besteht, und zwar in dem von Welcker angedeuteten Sinne, dann aber auch zu zeigen, daß zwischen der Beobachtung Welckers und der Umformungstheorie Rosenbergs kein solcher Gegensatz besteht, wie es den Anschein hat.

Im Winter 1896/97 habe ich im Obuchowhospital in St. Petersburg eine größere Anzahl von Leichen untersucht. Ursprünglich war es meine Absicht, nicht nur die ganze Wirbelsäule zu untersuchen, sondern auch die Zusammensetzung der Nervenplexus, die für die Extremitäten bestimmt sind. Da mir aber jede einzelne Leiche nur eine relativ kurze Zeit nach der Sektion zur Verfügung stand, mußte ich mein Programm bedeutend einschränken. So beschränkte ich mich auf folgende acht Fragen, die sich in der gegebenen Zeit mit Sicherheit beantworten ließen.

1) Hatte Wirbel 7 freie Rippen oder nicht?
2) Erreichten die Rippen des Wirbel 8 das Sternum oder nicht?
3) Welchem Wirbel gehörten die letzten Sternalrippen an?
4) Welchem Wirbel gehörten die ersten fluktuierenden Rippen an?
5) Welchem Wirbel gehörten die letzten Rippen an?
6) Wie lang waren die Rippen des Wirbel 19, und, wenn vorhanden, die des Wirbel 20?

---

[1] 1878, S. 292. [2] 1896, S. 136.
[3] 1901, S. 344. [4] 1902, S. 7.

7) Welcher Wirbel war der erste Sacralwirbel und wie war die Kreuzbeinkrümmung beschaffen?

8) Gibt der zehnte Spinalnerv eine Wurzel zum Plexus brachialis ab oder nicht?

Im ganzen habe ich im Obuchowhospital 83 Leichen untersucht. Es waren lauter Erwachsene, 48 Männer und 35 Frauen.

Die beiden ersten Fragen erledigten sich in der Weise, daß Wirbel 7 nie freie Rippen trug und daß die Rippen des Wirbel 8 allemal das Sternum erreichten. Die obere Thoraxgrenze war also in allen Fällen eine sogenannte normale.

Frage 3. Welchem Wirbel gehörten die letzten Sternalrippen an?

Bei den 35 untersuchten Frauen erreichten das Sternum zweimal beiderseits 8 Rippen, zweimal einerseits 8 — anderseits 7 Rippen, 30mal beiderseits 7 Rippen, einmal einerseits 7 — anderseits 6 Rippen.

Bei den 48 untersuchten Männern erreichten das Sternum einmal beiderseits 8 Rippen, viermal einerseits 8 — anderseits 7 Rippen und 43mal beiderseits 7 Rippen.

Im ganzen erreichten 12mal 8 Rippen, 153mal 7 Rippen und einmal 6 Rippen das Sternum. Da die erste Sternalrippe allemal Wirbel 8 angehörte, gehörte also die letzte Sternalrippe 12mal dem Wirbel 15 (7,2 %), 153mal dem Wirbel 14 (92,2 %) und einmal dem Wirbel 13 an (0,6 %).

Frage 4. Welchem Wirbel gehörten die ersten fluktuierenden Rippen an?

Bei den 35 Frauen war neunmal beiderseits Rippe 11 die erste fluktuierende, dreimal einerseits Rippe 11 — anderseits Rippe 10, 23mal war beiderseits Rippe 10 die erste fluktuierende.

Bei den 48 Männern war 14mal Rippe 11 beiderseits die erste fluktuierende, zweimal einerseits Rippe 11 — anderseits Rippe 10, 32mal war beiderseits Rippe 10 die erste fluktuierende.

Im ganzen war die dem 18. Wirbel angehörige 11. Rippe 51mal die erste fluktuierende (30,7 %), die dem 17. Wirbel angehörige 10. Rippe 115mal (69,3 %). Unter den 115 Fällen, in denen die 10. Rippe den Rippenbogen nicht erreichte, gab es sowohl solche, bei denen der Rippenknorpel in seinem Verlauf nach oben abbog, als auch solche, bei denen der Knorpel lediglich die Verlaufsrichtung der knöchernen Rippe fortsetzte. Leider habe ich es unterlassen, diese Fälle getrennt zu notieren, so daß ich über ihre relative Häufigkeit keine Angaben machen kann. Die Lehrbücher der Anatomie pflegen im

Texte auf das häufige Fluktuieren der 10. Rippe keinerlei Rücksicht zu nehmen, wohl aber in ihren Abbildungen. So bildet GEGENBAUR[1] eine rechte Thoraxhälfte ab, an welcher die 10. Rippe genau in derselben Art endet wie die 11. Rippe.

Frage 5. Welchem Wirbel gehörten die letzten Rippen an?

Bei den 35 Frauen trug zweimal Wirbel 20 ein Paar freie Rippen, 33mal war Wirbel 19 der letzte mit Rippen versehene.

Bei den 48 Männern trug fünfmal Wirbel 20 ein Paar freie Rippen, 43mal war Wirbel 19 der letzte mit Rippen versehene.

Einen Fall, in dem irgendein Wirbel nur einseitig mit einer Rippe versehen war, habe ich nicht gefunden. Im ganzen gehörte die letzte Rippe 14mal dem 20. Wirbel an (8,4 %) und 152mal dem 19. Wirbel (91,6 %). Demnach hatte jede 12. Leiche ein 13. Rippenpaar.

Es ist bekannt, daß bei normaler oberer Thoraxgrenze auch Wirbel 18 letzter Brustwirbel sein kann. Dieser Zustand ist aber außerordentlich selten, man kann nicht erwarten, ihn unter 83 Leichen einmal zu finden, und ich habe ihn im Obuchowhospital tatsächlich nicht gefunden.

Frage 6. Wie lang waren die Rippen des Wirbel 19 und, wenn vorhanden, die des Wirbel 20?

Unter Rippenlänge verstehe ich die Länge des knöchernen sowohl als auch des knorpeligen Teils der Rippe gemessen mit dem Bandmaß an der konkaven Fläche, wobei zu bemerken, daß die ganz kurzen Rippen bis an das distale Ende zu verknöchern pflegen, so daß ein Rippenknorpel nicht existiert.

Bei den 35 Frauen schwankte die Länge der 12., dem Wirbel 19 angehörigen Rippe von 153 mm bis 27 mm. Ordnete man diese 70 Rippen alle ihrer Länge nach, so ergab sich, daß ein Viertel kürzer war als 89 mm, ein Viertel länger als 134 mm und daß die Hälfte der Rippen eine Länge zwischen 89 und 134 mm hatte. Demnach kann man 89—134 mm oder, wenn man die Zahlen ein wenig abrundet, 9—13½ cm als die mittlere Länge der Rippe des Wirbel 19 bei der Frau bezeichnen.

Bei den 48 Männern schwankte die Länge der 12., dem Wirbel 19 angehörigen Rippe von 189 mm bis 33 mm. Ein Viertel der Rippen war kürzer als 114 mm, ein Viertel war länger als 156 mm, und die Hälfte der Rippen hatte eine Länge zwischen 114 und 156 mm.

[1] 1895, S. 189.

Demnach kann man 114—156 mm oder, wenn man die Zahlen ein wenig abrundet, $11^1/_2$—$15^1/_2$ cm als die mittlere Länge der Rippe des Wirbel 19 beim Manne bezeichnen.

Eine 13., dem Wirbel 20 angehörige Rippe gab es — wie gesagt — bei den Frauen viermal, sie hatte die Länge von 44, 25, 19 und 14 mm.

Eine 13., dem Wirbel 20 angehörige Rippe gab es bei den Männern zehnmal, sie hatte die Länge von 56, 54, 43, 31, 23, 23, 21, 11, 8 und 6 mm.

Frage 7. Welcher Wirbel war der erste Sacralwirbel und wie war die Kreuzbeinkrümmung beschaffen?

Bei den 35 Frauen war einmal Wirbel 26 erster Sacralwirbel, die Krümmung des Kreuzbeines war wie gewöhnlich einfach. Einmal hatte Wirbel 25 auf der einen Seite einen Querfortsatz von lumbalem Charakter, auf der andern dagegen einen von sacralem Charakter, der mit dem Ileum artikulierte. Wirbel 25 war mit dem übrigen Kreuzbein nicht synostotisch verbunden; das Promontorium lag zwischen Wirbel 25 und 26. Einmal war Wirbel 25 erster Sacralwirbel bei doppeltem Promontorium. 32mal war Wirbel 25 erster Sacralwirbel bei einfacher Sacralkrümmung.

Bei den 48 Männern war zweimal Wirbel 26 erster Sacralwirbel bei einfacher Sacralkrümmung. Fünfmal war Wirbel 25 erster Sacralwirbel bei doppeltem Promontorium. 38mal war Wirbel 25 erster Sacralwirbel bei einfacher Sacralkrümmung. Einmal beteiligte sich Wirbel 24 einseitig an der Bildung der Pars lateralis des Kreuzbeines und hatte an der andern Seite einen Querfortsatz von lumbalem Charakter. Das Promontorium lag zwischen Wirbel 24 und 25. Zweimal war Wirbel 24 erster Sacralwirbel bei doppeltem Promontorium.

Im ganzen war der letzte reine Lumbalwirbel dreimal Wirbel 25 (3,6 %), 77mal Wirbel 24 (92,8 %) und dreimal Wirbel 23 (3,6 %), wobei in der zweiten und dritten Gruppe je ein Fall vorkam, in dem der nächstfolgende Wirbel einseitig einen Querfortsatz von lumbalem Charakter trug.

Betrachtet man die Körperhälften getrennt, so ließen sich folgende vier Zustände unterscheiden:

a. Wirbel 26 ist erster Sacralwirbel, die Kreuzbeinkrümmung ist einfach. Siebenmal angetroffen (4,2 %).
b. Wirbel 25 ist erster Sacralwirbel, es besteht ein doppeltes Promontorium. 13mal angetroffen (7,8 %).

c. Wirbel 25 ist erster Sacralwirbel, die Kreuzbeinkrümmung ist einfach. 141mal angetroffen (84,9 %).

d. Wirbel 24 ist erster Sacralwirbel, es besteht ein doppeltes Promontorium. Fünfmal angetroffen (3,0 %).

Frage 8. Gibt der 10. Spinalnerv eine Wurzel zum Plexus brachialis ab oder nicht?

Bei den 35 Frauen gab der 10. Spinalnerv, der hier wie auch bei den Männern allemal zugleich der zweite Thorakalnerv war, dreimal doppelseitig und fünfmal einseitig ein Ästchen ab, das sich, die Innenfläche der zweiten Rippe überkreuzend, schräg nach außen und oben begab, um sich mit der aus dem ersten Thorakalnerven stammenden Plexuswurzel spitzwinkelig zu vereinigen.

Bei den 48 Männern fand sich eine solche vom 10. Spinalnerven abgegebene Plexuswurzel fünfmal doppelseitig und sechsmal einseitig.

Im ganzen wurde die unterste Plexuswurzel 27mal vom 10. Spinalnerven abgegeben (16,3 %) und 139mal vom 9. Spinalnerven (83,7 %). Demnach gab der 10. Spinalnerv nur zu jedem sechsten Plexus brachialis eine Wurzel ab.

Cunningham[1] gibt in seiner bekannten Notiz über einen Verbindungszweig zwischen den vorderen Ästen des ersten und zweiten Dorsalnerven an, einen solchen Zweig bei 37 untersuchten Fällen 27mal gefunden zu haben, ob ein- oder doppelseitig, sagt er nicht. Nun hat Cunningham freilich auch alle die Fälle mitgezählt, in welchen der Nervus thoracalis 2 ein Ästchen nur zum intercostalen Aste des Nervus thoracalis 1 abschickte. Derartige Fälle habe ich zwar auch gesehen, aber nicht notiert, da ein solches Ästchen nicht zum Plexus brachialis gehört. Meine Zahlen mußten dadurch kleiner ausfallen als die Cunninghams, sie sind aber so sehr viel kleiner, daß die Verschiedenheit der Zählung zur Erklärung des Unterschiedes nicht ausreicht. Es muß vielmehr an einen anthropologischen Unterschied gedacht werden. Die von Cunningham in Edinburgh untersuchten Leichen waren wohl größtenteils Schotten und Engländer. Die von mir in St. Petersburg untersuchten Leichen waren größtenteils Russen, es waren nur wenige Polen und Juden und ein Deutscher darunter.

Die Vermutung Cunninghams, daß die vom Nervus thoracalis 2 zum Plexus brachialis abgegebene Wurzel in einem alternierenden

[1] 1877, S. 540.

Verhältnisse zum intercosto-brachialen Aste dieses Nerven stünde, habe ich[1] schon früher als irrtümlich nachgewiesen.

In den nachstehenden zehn Tabellen ist dieses Material derart geordnet, daß sich die Korrelationen feststellen lassen, die zwischen den verschiedenen Zuständen bestehen. Beide Körperhälften sind als einzelne Fälle gerechnet worden, so daß im ganzen 166 Fälle vorliegen. Angegeben ist allemal die Anzahl der beobachteten Fälle; die prozentische Verteilung der Fälle innerhalb jeder Horizontalreihe ist in Klammern nebenbeigesetzt.

Tabelle 1 ergibt: je näher die Lumbosacralgrenze dem Kopfe zu

Tabelle 1.

Der erste Sacralwirbel ist Wirbel:	Die letzte Rippe findet sich am Wirbel: **20** (13. Rippe)		**19** (12. Rippe)		
	Anzahl der Beob.	%	Anzahl der Beob.	%	Summe der Beob.
26 bei einfacher Sacralkrümmung	6	(85,7)	1	(14,3)	7
25 bei doppeltem Promontorium	4	(30,8)	9	(69,2)	13
25 bei einfacher Sacralkrümmung	4	(2,8)	137	(97,2)	141
24 bei doppeltem Promontorium	—	(—)	5	(100,0)	5
Summe der Beobachtungen	14	(8,4)	152	(91,6)	166

Tabelle 2.

Der erste Sacralwirbel ist Wirbel:	Die erste fluktuierende Rippe gehört Wirbel: **18** (11. Rippe)		**17** (10. Rippe)		
	Anzahl der Beob.	%	Anzahl der Beob.	%	Summe der Beob.
26 bei einfacher Sacralkrümmung	7	(100,0)	—	(—)	7
25 bei doppeltem Promontorium	7	(53,8)	6	(46,2)	13
25 bei einfacher Sacralkrümmung	37	(26,2)	104	(73,8)	141
24 bei doppeltem Promontorium	—	(—)	5	(100,0)	5
Summe der Beobachtungen	51	(30,7)	115	(69,3)	166

[1] 1898, S. 101.

Tabelle 3.

Der erste Sacralwirbel ist:	Die letzte Sternalrippe gehört Wirbel: **15** (8. Rippe)		**14** (7. Rippe)		**13** (6. Rippe)		
	Anzahl der Beob.	%	Anzahl der Beob.	%	Anzahl der Beob.	%	Summe der Beob.
26 bei einfacher Sacralkrümmung	4	(57,1)	3	(42,9)	—	(—)	7
25 bei doppeltem Promontorium	4	(30,8)	9	(69,2)	—	(—)	13
25 bei einfacher Sacralkrümmung	4	(2,8)	136	(96,5)	1	(0,7)	141
24 bei doppeltem Promontorium	—	(—)	5	(100,0)	—	(—)	5
Summe der Beobachtungen	12	(7,2)	153	(92,2)	1	(0,6)	166

Tabelle 4.

Der erste Sacralwirbel ist Wirbel:	Die letzte Wurzel des Plexus brachialis wird abgegeben vom Nerven: **10** (N. thorac. 2)		**9** (N. thorac. 1)		
	Anzahl der Beob.	%	Anzahl der Beob.	%	Summe der Beob.
26 bei einheitlicher Sacralkrümmung	3	(42,9)	4	(57,1)	7
25 bei doppeltem Promontorium	4	(30,8)	9	(69,2)	13
25 bei einheitlicher Sacralkrümmung	20	(14,2)	121	(85,8)	141
24 bei doppeltem Promontorium	—	(—)	5	(100,0)	5
Summe der Beobachtungen	27	(16,3)	139	(83,7)	166

Tabelle 5.

Die letzte Rippe findet sich am Wirbel:	Die erste fluktuierende Rippe gehört Wirbel: **18** (11. Rippe)		**17** (10. Rippe)		
	Anzahl der Beob.	%	Anzahl der Beob.	%	Summe der Beob.
20 (13 Rippen)	12	(85,7)	2	(14,3)	14
19 (12 Rippen)	39	(25,7)	113	(74,3)	152
Summe der Beob.	51	(30,7)	115	(69,3)	166

liegt, um so seltener trägt Wirbel 20 freie Rippen. Dementsprechend tritt Wirbel 19 um so häufiger als letzter Brustwirbel auf.

Wenn Wirbel 26 erster Sacralwirbel war, fand sich in 85,7 % der Fälle eine Rippe am Wirbel 20. Da Wirbel 8, wie oben erwähnt, immer die erste Rippe trug, so war dieses die 13. Rippe.

Tabelle 6.

Die letzte Rippe findet sich am Wirbel:	Die letzte Sternalrippe gehört Wirbel: **15** (8. Rippe)		**14** (7. Rippe)		**13** (6. Rippe)		
	Anzahl der Beob.	%	Anzahl der Beob.	%	Anzahl der Beob.	%	Summe der Beob.
20 (13 Rippen)	6	(42,9)	8	(57,1)	—	(—)	14
19 (12 Rippen)	6	(3,9)	145	(95,4)	1	(0,7)	152
Summe der Beob.	12	(7,2)	153	(92,2)	1	(0,6)	166

Tabelle 7.

Die letzte Rippe findet sich am Wirbel:	Die letzte Wurzel des Plexus brachialis wird abgegeben vom Nerven: **10** (N. thorac. 2)		**9** (N. thorac. 1)		
	Anzahl der Beob.	%	Anzahl der Beob.	%	Summe der Beob.
20 (13 Rippen)	7	(50,0)	7	(50,0)	14
19 (12 Rippen)	20	(13,2)	132	(86,8)	152
Summe der Beob.	27	(16,3)	139	(83,7)	166

Tabelle 8.

Die erste fluktuierende Rippe gehört Wirbel:	Die letzte Sternalrippe gehört Wirbel: **15** (8. Rippe)		**14** (7. Rippe)		**13** (6. Rippe)		
	Anzahl der Beob.	%	Anzahl der Beob.	%	Anzahl der Beob.	%	Summe der Beob.
18 (11. Rippe)	10	(19,6)	41	(80,4)	—	(—)	51
17 (10. Rippe)	2	(1,7)	112	(97,4)	1	(0,9)	115
Summe der Beob.	12	(7,2)	153	(92,2)	1	(0,6)	166

Tabelle 9.

Die erste fluktuierende Rippe gehört Wirbel:	Die letzte Wurzel des Plexus brachialis wird abgegeben vom Nerven: **10** (N. thorac. 2)		**9** (N. thorac. 1)		
	Anzahl der Beob.	%	Anzahl der Beob.	%	Summe der Beob.
18 (11. Rippe)	16	(31,4)	35	(68,6)	51
17 (10. Rippe)	11	(9,6)	104	(90,4)	115
Summe der Beob.	27	(16,3)	139	(83,7)	166

Tabelle 10.

Die letzte Sternalrippe gehört Wirbel:	Die letzte Wurzel des Plexus brachialis wird abgegeben vom Nerven: **10** (N. thorac. 2)		**9** (N. thorac. 1)		
	Anzahl der Beob.	%	Anzahl der Beob.	%	Summe der Beob.
15 (8. Rippe)	4	(33,3)	8	(66,7)	12
14 (7. Rippe)	23	(15,0)	130	(85,0)	153
13 (6. Rippe)	—	(—)	1	(100,0)	1
Summe der Beob.	27	(16,3)	139	(83,7)	166

Wenn Wirbel 25 erster Sacralwirbel war, fand sich bei doppeltem Promontorium eine 13. Rippe in 30,8 % der Fälle, bei einfacher Sacralkrümmung nur in 4 unter 141 Fällen, das ist in 2,8 %. In den Fällen, wo Wirbel 24 erster Sacralwirbel war, habe ich eine 13. Rippe keinmal angetroffen; ich kann hinzufügen, daß dann auch die 12. Rippe allemal kurz war: 88, 50, 48, 47 und 33 mm bei lauter Männern.

Tabelle 2 ergibt: je näher die Lumbosacralgrenze dem Kopfe zu liegt, um so häufiger ist die Rippe des Wirbel 17 (10. Rippe) vom Rippenbogen losgelöst.

Wenn Wirbel 26 erster Sacralwirbel war, so war die 11. Rippe allemal die erste fluktuierende. Wenn Wirbel 25 erster Sacralwirbel war, hatte sich bei doppeltem Promontorium in etwa der Hälfte der

Fälle auch die 10. Rippe aus dem Verbande des Rippenbogens gelöst (46,2 %), bei einfacher Sacralkrümmung war dieses in etwa $^3/_4$ der Fälle (73,8 %) geschehen. Wenn Wirbel 24 erster Sacralwirbel war, so fluktuierte die 10. Rippe allemal.

Tabelle 3 ergibt: je näher die Lumbosacralgrenze dem Kopfe zu liegt, um so seltener erreicht die Rippe des Wirbel 15 (8. Rippe) das Sternum.

Wenn Wirbel 26 erster Sacralwirbel war, so war die 8. Rippe in etwa der Hälfte der Fälle (57,1 %) mit dem Sternum verbunden. Wenn Wirbel 25 erster Sacralwirbel war, so war bei doppeltem Promontorium die 8. Rippe noch in 30,8 % der Fälle mit dem Sternum verbunden, bei einfacher Sacralkrümmung dagegen nur in 2,8 % der Fälle. In einem Falle hatte auch die 7. Rippe die Verbindung mit dem Sternum aufgegeben, so daß die 6. Rippe als letzte das Sternum erreichte (0,7 %). In den Fällen, wo Wirbel 24 erster Sacralwirbel war, war die 7. Rippe allemal die letzte mit dem Sternum verbundene.

Tabelle 4 ergibt: je näher die Lumbosacralgrenze dem Kopfe zu liegt, um so seltener gibt der 10. Spinalnerv (der 2. Thorakalnerv) eine Wurzel zum Plexus brachialis ab. Die prozentische Häufigkeit der Fälle, in denen der 10. Spinalnerv jene Plexuswurzel abgibt, sinkt von 42,9 auf 30,8, dann auf 14,2 und schließlich auf 0,0.

Tabelle 5 ergibt: je näher die untere Thoraxgrenze dem Kopfe zu liegt, um so häufiger ist die Rippe des Wirbel 17 (10. Rippe) vom Rippenbogen losgelöst.

Trug Wirbel 20 Rippen, so fluktuierte die Rippe des Wirbel 17 relativ selten (14,3 %). War dagegen Wirbel 19 der letzte Brustwirbel, so fluktuierte die Rippe des Wirbel 17 außerordentlich häufig (74,3 %).

Tabelle 6 ergibt: je näher die untere Thoraxgrenze dem Kopfe zu liegt, um so seltener erreicht die Rippe des Wirbel 15 (8. Rippe) das Sternum.

Trug Wirbel 20 Rippen, so war die Rippe des Wirbel 15 sehr häufig mit dem Sternum verbunden (42,9 %). War dagegen Wirbel 19 der letzte Brustwirbel, so erreichte diese Rippe nur selten das Sternum (3,9 %). In einem Falle hatte sich auch die Rippe des Wirbel 14 vom Sternum gelöst, so daß die Rippe des Wirbel 13 (6. Rippe) als letzte das Sternum erreichte.

Tabelle 7 ergibt: je näher die untere Thoraxgrenze dem Kopfe

zu liegt, um so seltener gibt der 10. Spinalnerv (der 2. Thorakalnerv) eine Wurzel zum Plexus brachialis ab.

Trug Wirbel 20 Rippen, so gab der 10. Spinalnerv in der Hälfte der Fälle (50,0 %) eine Plexuswurzel ab. War dagegen Wirbel 19 der letzte Brustwirbel, so fand sich jene Plexuswurzel nur sehr viel seltener (13,2 %).

Tabelle 8 ergibt: je näher die Grenze zwischen den fluktuierenden und den nichtfluktuirenden Rippen dem Kopfe zu liegt, um so seltener erreicht die Rippe des Wirbel 15 (8. Rippe) das Sternum.

War die Rippe des Wirbel 18 die erste fluktuierende, so verband sich die Rippe des Wirbel 15 relativ häufig mit dem Sternum (19,6 %). War dagegen auch die Rippe des Wirbel 17 aus dem Rippenbogen losgelöst, so verband sich die Rippe des Wirbel 15 äußerst selten mit dem Sternum (1,7 %). Ja in einem Falle hatte sich auch die Rippe des Wirbel 14 vom Sternum gelöst, so daß die Rippe des Wirbel 13 (6. Rippe) als letzte das Sternum erreichte.

Tabelle 9 ergibt: je näher die Grenze zwischen den fluktuierenden und den nichtfluktuierenden Rippen dem Kopfe zu liegt, um so seltener gibt der 10. Spinalnerv (der zweite Thorakalnerv) eine Wurzel zum Plexus brachialis ab.

War die Rippe des Wirbel 18 die erste fluktuierende, so gab der 10. Spinalnerv ziemlich häufig eine Plexuswurzel ab (31,4 %). Fluktuierte aber auch die Rippe des Wirbel 17, so fand sich jene Plexuswurzel sehr viel seltener (9,6 %).

Tabelle 10 ergibt: je näher die Grenze zwischen asternalen und sternalen Rippen dem Kopfe zu liegt, um so seltener gibt der 10. Spinalnerv (der zweite Thorakalnerv) eine Wurzel zum Plexus brachialis ab.

Gehörte die letzte Sternalrippe Wirbel 15 an, so gab der 10. Spinalnerv ziemlich häufig eine Plexuswurzel ab (33,3 %), erreichte aber die Rippe des Wirbel 14 als letzte das Sternum, so fand sich jene Plexuswurzel viel seltener (15,0 %). In dem einen Falle, in dem die Rippe des Wirbel 13 als letzte das Sternum erreichte, fehlte jene Wurzel.

In Summa geht aus allen diesen Tabellen hervor: die Lumbosacralgrenze, die Thoracolumbalgrenze, die Grenzen zwischen den fluktuierenden und den nichtfluktuierenden Rippen, zwischen den asternalen und den sternalen Rippen und auch die distale Grenze des Plexus brachialis — alle diese Grenzen haben die Tendenz, in der gleichen Richtung

zu variieren. Liegt eine dieser Grenzen dem Kopfe näher, so liegen auch alle andern Grenzen verhältnismäßig häufig dem Kopfe näher; liegt eine dieser Grenzen dem Kopfe ferner, so liegen auch alle andern Grenzen verhältnismäßig häufig dem Kopfe ferner.

Für die hier genannten Teile der Wirbelsäule und des Brustkorbes stimmt diese Korrelation mit Rosenbergs Theorie von der Umformung der Wirbelsäule gut überein, dahingegen ist das Verhalten des zweiten Thorakalnerven, wie es sich in den Tabellen 4, 7, 9 und 10 zeigt, nicht ohne weiteres mit dieser Theorie in Einklang zu bringen. Denn es besteht gar kein Zweifel, daß die Variationen der unteren Grenze des Plexus brachialis nur Teilerscheinung gleichgerichteter Variationen des ganzen Plexus sind. Da aber die Lage des Plexus brachialis an die Grenze zwischen Hals und Brust gebunden ist, so legt das Verhalten des Nervus thoracalis 2 die Vermutung nahe, daß die obere Thoraxgrenze die Tendenz habe, in der gleichen Richtung zu variieren wie die untere Thoraxgrenze, worauf Welcker, wie erwähnt, schon 1878 hingewiesen hat.

Im nachstehenden habe ich versucht, durch Beibringung eines möglichst großen Materials zunächst die rein anatomische Frage zweifellos zu beantworten, ob eine Korrelation zwischen den Variationen der oberen Thoraxgrenze und der übrigen Abschnitte der Wirbelsäule vorhanden sei, und zwar welche.

Ich habe aus der Literatur und der eignen Beobachtung alle die Fälle zusammengestellt, in denen entweder Wirbel 7 freie Rippen trug oder die Rippen des Wirbel 8 derart reduziert waren, daß sie das Sternum nicht erreichten und sich zugleich Angaben über die distalen Teile des Brustkorbes und der Wirbelsäule fanden. Ich bemerke ausdrücklich, daß ich keinen einzigen derartigen Fall, den ich in der Literatur[1] gefunden — etwa als »ungeeignet« — weggelassen habe. Beschreibungen sogenannter »Halsrippen«, bei denen Angaben über die distalen Teile des Brustkorbes und der Wirbelsäule fehlten, habe ich nicht berücksichtigt, da sie für die vorliegende

[1] Mir steht hier durchaus nicht die anatomische Literatur der ganzen Welt zur Verfügung. Es ist auch nicht undenkbar, daß ich in der mir zugänglichen Literatur den einen oder andern Fall übersehen haben könnte. Wie dem auch sei, die Zahl der von mir benutzten Fälle genügt, um die Korrelation im Verhalten der oberen Thoraxgrenze zur unteren Thoraxgrenze, wie auch zur Lumbosacralgrenze deutlich zu erkennen. Es ist keineswegs zu erwarten, daß eine weitere Vermehrung des Untersuchungsmaterials imstande sein wird, den Sinn der von mir erlangten Resultate umzukehren.

Untersuchung wertlos sind. Einige andre Fälle habe ich weglassen müssen, weil es unklar blieb, ob die »Halsrippen« Wirbel 7 oder 8 angehörten.

Mein Material umfaßt 92 Fälle, von denen sieben von mir selbst beobachtet sind. In 68 Fällen trug Wirbel 7 ein- oder doppelseitig freie Rippen, in 24 Fällen waren eine oder beide Rippen des Wirbel 8 rudimentär. Innerhalb dieser beiden Gruppen habe ich das Material wiederum nach dem Verhalten der unteren Thoraxgrenze und der Lumbosacralgrenze geordnet. Eine Teilung nach dem Grade der Entwicklung der Rippen des Wirbel 7 und der Reduktion der Rippen des Wirbel 8 war ebensowenig möglich wie eine getrennte Behandlung der beiden Körperhälften, da die Beschreibungen, besonders der älteren Autoren, vielfach zu ungenau sind.

Diese 92 Fälle gruppieren sich folgendermaßen:

A. Wirbel 7 trägt ein- oder doppelseitig freie[1] Rippen.

Gruppe 1. Die untere Thoraxgrenze und die Lumbosacralgrenze stehen tiefer als normal, 3 Fälle (1—3). In einem weiteren hierher gestellten Falle steht die Lumbosacralgrenze gleichfalls tiefer als normal, während Angaben über die distale Thoraxgrenze fehlen (4).

Gruppe 2. Die untere Thoraxgrenze und die Lumbosacralgrenze sind als normal angegeben, 32 Fälle (5—36). Hierher sind noch 8 Fälle gestellt, in denen die untere Thoraxgrenze normal ist, während Angaben über die Lumbosacralgrenze fehlen (37—44).

Gruppe 3. Die untere Thoraxgrenze ist normal, die Lumbosacralgrenze liegt höher als normal, 5 Fälle (45—49).

Gruppe 4. Die untere Thoraxgrenze steht höher als gewöhnlich, die Lumbosacralgrenze ist normal, 5 Fälle (50—54). Hierher ist noch ein Fall gestellt, in dem die untere Thoraxgrenze gleichfalls höher steht als gewöhnlich, während Angaben über die Lumbosacralgrenze fehlen (55).

Gruppe 5. Die untere Thoraxgrenze und die Lumbosacralgrenze liegen beide höher als gewöhnlich, 13 Fälle (56—68).

B. Eine oder beide Rippen des Wirbel 8 sind rudimentär, so daß sie das Sternum nicht erreichen[2].

---

[1] Fälle, in denen ein Rippenrudiment zwar über den Querfortsatz des Wirbel 7 hinausragt, mit demselben aber synostotisch verbunden ist, habe ich nicht berücksichtigt. Derartige Rudimente, die auch als »Halsrippen« beschrieben werden, sind meist sehr klein und stellen dann nur eine sehr geringe Abweichung vom gewöhnlichen Verhalten des Wirbel 7 dar.

[2] In der Literatur sind mehrfach Fälle verzeichnet, in denen die vorderen

Gruppe 6. Die untere Thoraxgrenze und die Lumbosacralgrenze sind normal, 7 Fälle (69—75). Hierher gestellt sind noch zwei Fälle, in denen die untere Thoraxgrenze normal ist, während Angaben über die Lumbosacralgrenze fehlen (76 und 77).

Gruppe 7. Die untere Thoraxgrenze ist normal, die Lumbosacralgrenze steht tiefer als gewöhnlich, 2 Fälle (78 und 79).

Gruppe 8. Die untere Thoraxgrenze steht tiefer als gewöhnlich, die Lumbosacralgrenze ist normal, 1 Fall (80). Hierher gestellt ist noch ein Fall, in dem die untere Thoraxgrenze auch tiefer steht als gewöhnlich, sichere Angaben über die Lumbosacralgrenze aber fehlen (81).

Gruppe 9. Die untere Thoraxgrenze und die Lumbosacralgrenze stehen tiefer als gewöhnlich, 11 Fälle (82—92).

Kasuistik.

A. Wirbel 7 trägt ein- oder doppelseitig freie Rippen.

Gruppe 1. Die untere Thoraxgrenze und die Lumbosacralgrenze stehen tiefer als normal, 3 Fälle (1—3). In einem weiteren hierher gestellten Falle steht die Lumbosacralgrenze gleichfalls tiefer als normal, während Angaben über die distale Thoraxgrenze fehlen (4).

Fall 1. Rosenberg[1]. Dem Leidener anatomischen Institut gehörige Wirbelsäule eines erwachsenen Mannes. Wirbel 7—21 trugen freie Rippen. Wirbel 22—26 sind Lumbalwirbel. Das Sacrum besteht aus den Wirbeln 27—31. Wirbel 32 ist mit dem Sacrum am Körper und an den beiderseitigen Gelenkfortsätzen synostotisch verbunden, desgleichen Wirbel 33 mit dem vorhergehenden durch den Körper und den rechtsseitigen Gelenkfortsatz.

Fall 2. Beschrieben von Varaglia[2], erwähnt bei Rosenberg[3]. Wirbel 7 trägt eine bewegliche Rippe, Wirbel 8—20 je ein Rippenpaar. Im Lendenteile finden sich auf der linken Seite zwei Halbwirbel. Falls man dieselben mitzählt, ist der letzte Lumbalwirbel Wirbel 27. »Fünf Sacralwirbel und vier Caudalwirbel sind vorhanden.«

Enden der Rippen der Wirbel 8 und 9 zwar verwachsen sind, die Rippen des Wirbel 8 aber in ihrer ganzen Ausdehnung ihre gewöhnliche Breite bewahren. Solche Fälle habe ich hier nicht angeführt, denn das Unselbständigwerden der Rippe leitet zwar die Reduktion ein, ist aber noch keine Reduktion. Einen sehr schönen hierher gehörigen Fall hat Paterson 1893 an einem Neger beobachtet. Das Sternum war entsprechend dem Ansatze der Rippen des Wirbel 10 in Manubrium und Corpus gegliedert.

[1] 1897, S. 125 und 1899, S. 15. [2] 1885, S. 700. [3] 1899, S. 100.

Fall 3. Paterson und Lovegrove[1]. Skelett eines Neugeborenen. Links tragen Wirbel 7—19 Rippen, rechts Wirbel 8—20. Wirbel 26 ist der letzte Lendenwirbel. Die letzten das Sternum erreichenden Rippen gehören Wirbel 14 an.

Fall 4. Leboucq[2]. Rachitisches Kind. Wirbel 7 trägt ein Paar freie Rippen. Die letzten Rippen sind verloren und es ist nicht gesagt, an welchem Wirbel sie saßen. Wirbel 25 ist der letzte Lumbalwirbel. Wirbel 26—30 bilden das Sacrum. Die letzten Sternalrippen gehören beiderseits Wirbel 14 an. Das Sternum ist in Manubrium und Corpus geteilt, entsprechend der Ansatzstelle der Rippen des Wirbel 9.

Gruppe 2. Die untere Thoraxgrenze und die Lumbosacralgrenze sind als normal angegeben, 32 Fälle (5—36). Hierher sind noch 8 Fälle gestellt, in denen die untere Thoraxgrenze normal ist, während Angaben über die Lumbosacralgrenze fehlen (37—44).

Fall 5. Luschka[3]. Erwachsener Mann. Wirbel 7 hat einseitig eine freie Rippe. »Eine nachträglich speziell auf die Verhältnisse der übrigen Rippen sowie auf die Wirbel gerichtete Untersuchung hat von dem normalmäßigen Bestande derselben nach Zahl, Größe und Gestalt überzeugt.«

Fall 6. Stieda[4]. Erwachsene Frau. Wirbel 7 hat einseitig eine freie Rippe. »Die Zahl der Brustwirbel und der daran befestigten Brustrippen war die normale, ebenso die Zahl der Lendenwirbel.«

Fall 7. Gruber[5]. Weibliches Skelett. Wirbel 7—19 tragen je ein Paar freier Rippen. »Die Zahl der Wirbel ist die gewöhnliche.«

Fall 8. Beschrieben von Rosenmüller[6], erwähnt bei Gruber[7]. Sechsmonatlicher Embryo. Wirbel 7 trägt ein Paar freier Rippen. »Normalzahl der Wirbel, 13 Rippenpaare.«

Fall 9. Musée Vrolik[8]. Weibliches Skelett. Wirbel 7 trägt einseitig eine freie Rippe. Halberstma[9] hat dieses Skelett auch beschrieben, wonach Gruber[10] berichtet: »Es sind 12 Paar gut ausgebildeter Brustrippen, die normale Anzahl Hals-, Brust- und Lendenwirbel zugegen.«

Fall 10. Musée Vrolik[11]. Junge Frau. Wirbel 7 trägt (wahr-

---

[1] 1899, S. III und IV. [2] 1896, S. 6. Troisième cas.
[3] 1859, S. 10 und 11. [4] 1866. S. 425. [5] 1869, S. 25. [6] 1804.
[7] 1869, S. 3. [8] 1865, S. 456, Nr. 509. [9] 1858. [10] 1869, S. 4.
[11] 1865, S. 456, Nr. 511.

scheinlich nur einseitig) eine freie Rippe. Gruber[1] fügt nach dem Handbuche Vroliks[2] hinzu: »Gewöhnliche Wirbelzahl.«

Fall 11. Leboucq[3]. Erwachsene Frau. Wirbel 7—19 tragen je ein Paar freier Rippen. Wirbel 24 ist der letzte Lumbalwirbel. Die letzten Sternalrippen gehören Wirbel 14 an.

Fall 12. Leboucq[4]. $6^1/_2$monatlicher Embryo. Wirbel 7—19 tragen je ein Paar freier Rippen. Wirbel 24 ist der letzte Lumbalwirbel.

Fall 13. Leboucq[5]. Alte Frau. Wirbel 7 trägt einseitig eine freie Rippe. Die letzten Rippen gehören Wirbel 19 an. Wirbel 24 ist der letzte Lendenwirbel. Das Sternum ist nicht in Manubrium und Corpus geteilt. Die letzten Sternalrippen gehören Wirbel 14 an.

Fall 14. Struthers[6]. Jugendliche Wirbelsäule. Wirbel 7 trägt ein Paar freier Rippen. »All the other vertebrae and ribs normal.«

Fall 15. Pilling[7]. Erwachsene Frau. Wirbel 7 trägt einseitig eine freie Rippe »bei sonst normaler Wirbelformel«.

Fall 16. Beschrieben von Shepherd[8], erwähnt bei Pilling[9]. Alte Frau. Wirbel 7 trägt einseitig eine freie Rippe. »Die Wirbelformel entspricht der Norm.«

Fall 17. Beschrieben von Shepherd[10], erwähnt bei Pilling[11]. Männliches Skelett. Wirbel 7 trägt ein Paar freier Rippen. »Die Wirbelformel entspricht der Norm.«

Fall 18. Beschrieben von Arbuthnot Lane[12], erwähnt bei Pilling[13]. Wirbel 7 trägt einseitig eine freie Rippe. »Die Wirbelformel ist normal.«

Fall 19. Beschrieben von Brodier[14], erwähnt bei Pilling[15]. Skelett einer etwa 50jährigen Frau. Wirbel 7—19 tragen je ein Rippenpaar. Wirbel 24 ist der letzte Lumbalwirbel.

Fall 20. Skelett eines erwachsenen Mannes aus St. Petersburg, dem hiesigen anatomischen Institute gehörig. Wirbel 7 hat auf der rechten Seite eine freie Rippe besessen, die bei der Maceration verloren ist. Am Körper des Wirbel 7 findet sich rechts ein kleiner Höcker, der auf seiner Oberfläche eine Fovea costalis superior trägt. Diese Gelenkfläche ist annähernd kreisrund und hat einen Durch-

---

[1] 1869, S. 4. [2] 1842. [3] 1896, S. 7. Quatrième cas.
[4] 1896, S. 13. Dixième cas. [5] 1896, S. 13. Onzième cas.
[6] 1875, S. 34. Case 3. [7] 1894, S. 22. III. Fall (136). [8] 1883.
[9] 1894, S. 10. I. Fall (100). [10] 1883. [11] 1894, S. 10. II. Fall (101).
[12] 1884. [13] 1894, S. 12. I. Fall (106). [14] 1892.
[15] 1894, S. 16 (123).

messer von 4 mm. Der rechte Querfortsatz des Wirbel 7 trägt eine Fovea costalis transversalis von 9 mm Breite und 3 mm Höhe. Danach zu urteilen kann die Rippe nicht sehr groß gewesen sein. Wirbel 8—19 tragen je ein Paar freier Rippen. Die Rippen des Wirbel 17 haben keine Articulatio costotransversaria. Die Rippen des Wirbel 19 hatten keinen Rippenknorpel. Die rechte ist der Konkavität nach gemessen 92 mm lang, die linke 78 mm. Wirbel 20—24 sind Lumbalwirbel. Das Sacrum wird von den Wirbeln 25—29 gebildet. Die Sacralkrümmung ist einfach. Die Facies auricularis gehört nur den Wirbeln 25 und 26 an. Steißbein und Sternum sind verloren.

Fall 21. Skelett eines erwachsenen Türken, unter H. 802 in der Sammlung des hiesigen anatomischen Instituts befindlich. Wirbel 7 trägt ein Paar freier Rippen, die aus Kopf, Hals, Höcker und einem sehr kurzen Körper bestehen, welcher zugespitzt endet. Der Kopf ist klein und artikuliert mit dem Wirbel 7 an der Grenze von Wirbelkörper und Bogen. Der Rippenhöcker ist stark und artikuliert mit dem gleichfalls starken Querfortsatz des Wirbel 7. Die rechte Rippe ist, an der Konkavität gemessen, 30 mm lang. Der Abstand des vorderen Rippenendes von der Articulatio costotransversaria beträgt 16 mm. Links sind die Maße 35 mm und 20 mm. Weder rechts noch links war ein Rippenknorpel vorhanden. Wirbel 19 trägt rechts eine freie Rippe von 86 mm Länge, die linke Rippe ist 51 mm lang und mit dem Wirbel synostotisch verbunden. Das Rippenköpfchen grenzt sich durch sein Relief deutlich gegen den Wirbelkörper ab. Wirbel 20—24 sind reine Lendenwirbel. Das Sacrum wird von den Wirbeln 25—29 gebildet. Die Sacralkrümmung ist einfach. Die Facies auricularis gehört den Wirbeln 25—27 an. Steißbein und Sternum sind verloren.

Fall 22—26. Dwight[1]. Fünf Wirbelsäulen mit Rippen von geringer Größe am Wirbel 7. »There is a general tendency in this group for an underdevelopment of the last ribs to accompany the over development of the costal elements of the 7th vertebra. Hence the thorax appears to be moving towards the head on one or both sides. In one spine the last pair of ribs look like transverse processes cut through at their bases.« Die Zahl der Präsacralwirbel ist normal.

Fall 27. Pilling[2]. Erwachsene Frau. Wirbel 7 trägt einseitig

[1] Class I. Group B. 1901, S. 329. [2] 1894, S. 22, Fall IV (137).

eine gelenkig angefügte Rippe, die mit der Rippe des Wirbel 8 verwachsen ist. Die letzten Rippen gehören Wirbel 19 an. »Die Anzahl der Wirbel entspricht den normalen Verhältnissen.« Herr Professor Barfurth-Rostock, in dessen Institut sich dieses Skelett befindet, war so liebenswürdig mir auf meine Anfrage hin mitzuteilen, die rechte Rippe des Wirbel 19 sei 83 mm lang, die linke 81 mm.

Fall 28. Herr Professor Barfurth machte mir ferner Mitteilung über ein »ganz entsprechendes« Skelett einer Frau von 51 Jahren, das neuerdings der Rostocker Sammlung einverleibt worden sei. Wirbel 7 trägt links eine freie Rippe von 44 mm Länge. Das Rippenköpfchen ist gelenkig mit dem Körper des Wirbel 7 verbunden, das starke Tuberculum mit dem Querfortsatze. Das vordere Ende der Rippe ist gelenkig mit der folgenden Rippe verbunden. Die letzten Rippen gehören Wirbel 19 an und sind kurz, die rechte ist 44 mm, die linke 41 mm lang. Der Ausdruck »ganz entsprechend« bezieht sich auf die Fälle 15 und 27 dieser Kasuistik. Ich glaube daraus schließen zu dürfen, auch hier sei Wirbel 24 der letzte Lumbalwirbel gewesen. Es sei mir gestattet, Herrn Prof. Barfurth für die liebenswürdige Unterstützung meiner Arbeit auch an dieser Stelle meinen Dank auszusprechen.

Fall 29. Struthers[1]. Alte Frau. Wirbel 7—19 tragen je ein Paar freier Rippen. Die Rippen des Wirbel 19 sind etwa 3 Zoll lang (76 mm). »Vertebrae normal throughout.«

Fall 30. Gruber[2]. Erwachsener Mann. Wirbel 7—19 tragen je ein Paar freier Rippen. Die Rippen des Wirbel 17 haben keine Articulatio costotransversaria. Die Rippen des Wirbel 19 sind kurz, die rechte ist 54 mm, die linke 59 mm lang. Wirbel 24 ist der letzte Lumbalwirbel. »Mit dem rechten Seitenrande — des Brustbeinhandgriffes — sind die Knorpel der rechten Halsrippe und der rechten ersten Brustrippe, mit dem linken Seitenrande ist nur der Knorpel der linken ersten Brustrippe verbunden.«

Fall 31. Struthers[3]. Erwachsene Frau. Wirbel 7 hat einseitig eine freie Rippe. Die letzten Rippen gehören Wirbel 19 an; sie sind kurz, die rechte ist $1^3/_4$ Zoll (44 mm), die linke $1^1/_6$ Zoll (30 mm) lang. Wirbel 24 ist der letzte Lumbalwirbel.

Fall 32. Llewellyn Phillips[4]. Mann. Wirbel 7—19 tragen jederseits ein Paar freier Rippen. Die Rippen des Wirbel 19 sind

[1] 1875, S. 40. Case 10. [2] 1869, S. 11 mit Taf. II Fig. 1.
[3] 1875, S. 35. Case 5 und S. 55. [4] 1900, S. XXXIII.

kurz, die rechte ist 2 Zoll (51 mm), die linke $1^1/_2$ Zoll (38 mm) lang. Wirbel 24 ist der letzte Lumbalwirbel. Die letzten Sternalrippen gehören Wirbel 14 an. Das Sternum gliedert sich in Manubrium und Corpus, entsprechend dem Ansatz der Rippen des Wirbel 9.

Fall 33. Llewellyn Phillips[1]. Frau. Wirbel 7 trägt einseitig eine freie Rippe. Die letzten Rippen gehören Wirbel 19 an; sie sind kurz, die rechte ist $1^1/_4$ Zoll (32 mm), die linke $1^1/_2$ Zoll (38 mm) lang. Wirbel 24 ist der letzte Lumbalwirbel. Das Sternum ist nicht in Manubrium und Corpus geteilt. Die letzten Sternalrippen gehören Wirbel 14 an.

Fall 34. Bardeen[2]. Wirbel 7—19 tragen je ein Paar Rippen. Die Rippen des Wirbel 19 waren kürzer als 2 Zoll. Wirbel 24 ist der letzte Lumbalwirbel.

Fall 35. Adolphi[3]. Matrose aus St. Petersburg. Wirbel 7—19 tragen je ein Paar freier Rippen. Die Rippen des Wirbel 19 sind kurz, die rechte ist 48 mm, die linke 22 mm lang. Wirbel 24 ist der letzte Lumbalwirbel. Das Sternum ist nicht in Manubrium und Corpus geteilt. Die letzten Sternalrippen gehören Wirbel 14 an.

Fall 36. Adolphi[4]. Erwachsene Estin. Wirbel 7 trug einseitig eine freie Rippe. Die Rippen des Wirbel 18 sind kurz. Wirbel 19 hat keine Foveae costales, sondern an der entsprechenden Stelle jederseits einen flachen Höcker mit planer Oberfläche. Es muß hier ein Paar ganz kurzer Rippen gesessen haben, das bei der Maceration verloren ging. Wirbel 24 ist der letzte Lumbalwirbel. Das Sternum ist nicht in Manubrium und Corpus geteilt. Die letzte Sternalrippe gehört rechts Wirbel 14, links Wirbel 13 an.

Fall 37. Beschrieben von Böhmer[5], erwähnt bei Gruber[6]. 6monatliches Kind. Wirbel 7—19 tragen je ein Paar Rippen.

Fall 38. Aus dem Verzeichnis der anatomischen Präparatensammlung des Königl. Anatomieinstituts in Breslau erwähnt Gruber[7] das Skelett eines $^3/_4$jährigen Kindes. Wirbel 7—19 tragen je ein Paar Rippen.

Fall 39. Leboucq[8]. Frau. Wirbel 7—19 tragen je ein Paar freie Rippen. Manubrium und Corpus sterni sind beweglich miteinander verbunden, und zwar beginnt die Grenze zwischen beiden Skelettteilen links am unteren Rande der Rippe des Wirbel 8 und

---

[1] 1900, S. XXXVII. [2] 1900, S. 380 u. 381. [3] 1900, S. 1368 mit Fig. 1 u. 2.
[4] 1900, S. 1369. [5] 1751. [6] 1869, S. 2. [7] 1869, S. 3.
[8] 1896, S. 5. Deuxième cas.

trifft rechts mitten zwischen die Ansätze der Rippen von Wirbel 8 und 9. Die letzte Sternalrippe gehört links Wirbel 13, rechts Wirbel 14 an.

Fall 40. Lebouco[1]. Kleines Kind. Wirbel 7—19 tragen je ein Paar freie Rippen. Die letzten Sternalrippen gehören Wirbel 14 an.

Fall 41. Fischer[2]. Kinderskelett. Wirbel 7—19 tragen je ein Paar freie Rippen.

Fall 42. Turner[3]. Mann. Wirbel 7—19 tragen je ein Paar freie Rippen. Die Rippen des Wirbel 19 sind kurz, die rechte ist 2,8 Zoll (71 mm), die linke 1,4 Zoll (36 mm) lang.

Fall 43. Turner[4]. Alte Frau. Wirbel 7—19 tragen je ein Paar freie Rippen. Die Rippen des Wirbel 19 sind kurz, die rechte ist $1^1/_2$ Zoll (38 mm), die linke $2^1/_4$ Zoll (57 mm) lang.

Fall 44. Black[5]. Alte Frau. Wirbel 7—19 tragen je ein Paar freie Rippen. Die Rippen des Wirbel 19 sind nur 1 Zoll (25 mm) lang.

Gruppe 3. Die untere Thoraxgrenze ist normal, die Lumbosacralgrenze liegt höher als normal, 5 Fälle (45—49).

Fall 45. Beschrieben von Srb[6], erwähnt bei Gruber[7]. Alte Frau. Wirbel 7 trägt ein Paar Rippen. Wirbel 23 ist der letzte Wirbel von rein lumbaler Form. Der linke Querfortsatz des Wirbel 24 ist mit dem Sacrum verschmolzen. Daraus, daß dieser 24. Wirbel als fünfter Lendenwirbel bezeichnet wird, läßt sich schließen, Wirbel 19 sei letzter Brustwirbel gewesen.

Fall 46. Fischer[8]. Wirbel 7—19 tragen je ein Paar Rippen. Die Querfortsätze des Wirbel 24 sind mit dem Sacrum verschmolzen.

Fall 47. Luschka[9]. Mann. Wirbel 7—19 tragen je ein Paar freie Rippen. Die Rippen des Wirbel 19 sind kurz, kaum 4 cm lang. Wirbel 23 ist der letzte Lumbalwirbel.

Fall 48. Welcker[10]. Wirbel 7—19 tragen je ein Paar freie Rippen. Wirbel 19 trug »rudimentäre, ohne Zweifel einer baldigen Ankylosierung anheimfallende Rippen«. Wirbel 24 hat »die bekannte Form des lumbosacralen Übergangswirbels«. Wie aus dem weiteren Texte hervorgeht, hatte der eine Querfortsatz dieses Wirbels lumbalen, der andre sacralen Charakter.

Fall 49. Adolphi[11]. Frau aus St. Petersburg. Wirbel 7 trägt

---

[1] 1896, S. 12. Neuvième cas. [2] 1858, S. 539. [3] 1883, S. 384. Case A.
[4] 1883, S. 385. Case B. [5] 1899, S. XLIX. [6] 1862. [7] 1869, S. S.
[8] 1858, S. 539. [9] 1859, S. 12. [10] 1878, S. 292. [11] 1900, S. 1369.

rechtsseitig eine freie Rippe. Die letzten Rippen gehören Wirbel 19 an; sie sind kurz, die rechte ist 62 mm, die linke 26 mm lang. Wirbel 23 ist der letzte Wirbel von rein lumbaler Form. Der rechte Querfortsatz des Wirbel 24 hat lumbalen Charakter, der linke beteiligt sich an der Bildung der Pars lateralis sacri.

Gruppe 4. Die untere Thoraxgrenze steht höher als gewöhnlich, die Lumbosacralgrenze ist normal, 5 Fälle (50—54). Hierher ist noch ein Fall gestellt, in dem die untere Thoraxgrenze gleichfalls höher steht als gewöhnlich, während Angaben über die Lumbosacralgrenze fehlen (55).

Fall 50. Musée Vrolik[1]. Wirbel 7 trägt — wie es scheint beiderseits — eine Rippe. Die letzten Rippen gehören Wirbel 18 an. Wirbel 24 ist der letzte Lumbalwirbel.

Fall 51. Struthers[2]. Frau. Wirbel 7—18 tragen je ein Paar freie Rippen. Wirbel 24 ist der letzte Lumbalwirbel.

Fall 52. Hertslet[3]. Frau. Wirbel 7—18 tragen je ein Paar freie Rippen. Wirbel 24 ist der letzte Lumbalwirbel. Die letzte Sternalrippe gehört rechts Wirbel 14, links Wirbel 13 an. Die Verbindung von Manubrium und Corpus sterni liegt in der Höhe des Ansatzes der rechten Rippe des Wirbel 8.

Fall 53. Beschrieben von Topinard[4], erwähnt bei Dwight[5]. Negerin. Wirbel 7—18 tragen je ein Paar freie Rippen. Wirbel 24 ist der letzte Lumbalwirbel.

Fall 54. Dwight[6]. Neger. Wirbel 7—18 tragen je ein Paar freie Rippen. Wirbel 24 ist der letzte Lumbalwirbel.

Fall 55. Beschrieben von Bateson[7], erwähnt bei Bolk[8]. Wirbel 7 trägt ein- oder doppelseitig freie Rippen. Die letzten Rippen gehören Wirbel 18 an.

Gruppe 5. Die untere Thoraxgrenze und die Lumbosacralgrenze liegen beide höher als gewöhnlich, 13 Fälle (56—68).

Fall 56. Turner[9]. Frau. Wirbel 7—18 tragen je ein Paar freie Rippen. Wirbel 19 trägt rechts keine Rippe, links eine solche von 0,8 Zoll[10] (20 mm) Länge, die mit dem Wirbel nicht durch ein Gelenk, sondern nur durch Bandmasse verbunden ist. Wirbel 23 ist der letzte Lumbalwirbel.

---

[1] 1865, S. 456. Nr. 510. [2] 1875, S. 72. Case 9.
[3] 1896, S. 562. Case A. [4] 1877, S. 627. Observation 4.
[5] 1887, S. 545. [6] 1887, S. 548. Case 3. [7] 1894, S. 112.
[8] 1900, S. 93. [9] 1870, S. 130. [10] Im Original steht 8 Zoll, ein Druckfehler, den der Autor in Bd. V, S. 359 derselben Zeitschrift richtiggestellt hat

Fall 57. Fischer[1]. Mann. Wirbel 7—18 tragen je ein Paar freie Rippen. Wirbel 23 ist der letzte Wirbel von rein lumbaler Form. Der linke Querfortsatz des Wirbel 24 ist mit dem Sacrum verschmolzen. Das Sternum ist in Manubrium und Corpus geteilt, entsprechend dem Ansatze der Rippen des Wirbel 9. Die letzten Sternalrippen gehören Wirbel 14 an.

Fall 58. Gruber[2]. Alte Frau. Wirbel 7 trägt einseitig eine freie Rippe. Die letzten Rippen gehören Wirbel 18 an. Wirbel 23 ist der letzte Lumbalwirbel.

Fall 59. Dwight[3]. Junger Mann. Wirbel 7—18 tragen je ein Paar freie Rippen. Wirbel 23 ist der letzte Lumbalwirbel.

Fall 60. Dwight[4]. Wirbel 7—18 tragen je ein Paar freie Rippen. Wirbel 23 ist der letzte Lumbalwirbel. Die letzte Sternalrippe gehört rechts Wirbel 13 an, für die linke Seite fehlt eine Angabe.

Fall 61. Dwight[5]. Alte Frau. Wirbel 7—18 tragen je ein Paar freie Rippen. Wirbel 23 ist der letzte reine Lumbalwirbel. Wirbel 24 ist einseitig »sacralisiert«.

Fall 62. Dwight[6]. Wirbel 7—18 tragen je ein Paar freie Rippen. Wirbel 23 ist der letzte Lumbalwirbel. Das Sternum ist nicht in Manubrium und Corpus geteilt. Die letzten Sternalrippen gehören Wirbel 13 an.

Fall 63. Tschugunow[7]. Erwachsener Mann. Wirbel 7 trägt rechterseits eine freie Rippe. Die letzten Rippen gehören Wirbel 18 an. Wirbel 23 ist der letzte Wirbel von rein lumbaler Form. Wirbel 24 beteiligt sich an der Bildung der linken Pars lateralis sacri.

Fall 64. Bolk[8]. Alter Mann. Wirbel 7—18 tragen je ein Paar freie Rippen. Wirbel 23 ist der letzte Lumbalwirbel. Das Sternum gliedert sich in Manubrium und Corpus, entsprechend dem Ansatze der Rippen des Wirbel 8. Die letzten Sternalrippen gehören Wirbel 13 an.

Fall 65. Bolk[9]. Wirbel 7—18 tragen je ein Paar freie Rippen. Wirbel 23 ist der letzte Lumbalwirbel.

Fall 66. Bolk[10]. Wirbel 7—18 tragen je ein Paar freie Rippen. Wirbel 23 ist der letzte Lumbalwirbel.

---

[1] 1858, S. 537. [2] 1869, S. 23. [3] 1887, S. 539. Case 1.
[4] 1887, S. 542 und 1901, S. 331. Class V. Group C.
[5] 1901, S. 331. Class IV. Group C. [6] 1901, S. 337.
[7] 1896, S. 117. [8] 1900, S. 85. [9] 1900, S. 91. [10] 1900, S. 93, Anm. 1.

Fall 67. Beschrieben von Gérard[1], erwähnt bei Bolk[2]. Wirbel 7—18 tragen je ein Paar Rippen. Wirbel 23 ist der letzte Lumbalwirbel.

Fall 68. Beobachtet von Staderini[3], referiert von Krause im Jahresbericht[4]. Wirbel 7—18 tragen je ein Paar Rippen. Wirbel 23 ist der letzte Lumbalwirbel.

B. Eine oder beide Rippen des Wirbel 8 sind rudimentär, so daß sie das Sternum nicht erreichen.

Gruppe 6. Die untere Thoraxgrenze und die Lumbosacralgrenze sind normal, 7 Fälle (69—75). Hierher gestellt sind noch zwei Fälle, in denen die untere Thoraxgrenze normal ist, während Angaben über die Lumbosacralgrenze fehlen (76 und 77).

Fall 69. Turner[5]. Mann. Die linke Rippe des Wirbel 8 ist rudimentär. Die letzten Rippen trägt Wirbel 19, die rechte ist 3 Zoll (76 mm), die linke $3^1/_4$ Zoll (83 mm) lang. Diese Rippen gehören — nach dem auf S. 47 und 48 über die mittlere Länge der Rippen des Wirbel 19 Gesagten — zu den kürzeren. Wirbel 24 ist der letzte Lumbalwirbel. Aus der Abbildung geht hervor, daß das Sternum nicht in Manubrium und Corpus geteilt war.

Fall 70. Turner[6]. Mann. Beide Rippen des Wirbel 8 sind rudimentär. Die letzten Rippen trägt Wirbel 19, sie sind etwa 4 Zoll (102 mm) lang, gehören also noch zu den kürzeren Rippen. Wirbel 24 ist der letzte Lumbalwirbel. Die Verbindung von Manubrium und Corpus sterni liegt in der Höhe des Ansatzes der Rippen des Wirbel 9.

Fall 71. Dukes and Owen[7]. Wirbel 8 hat — wahrscheinlich beiderseits — eine rudimentäre Rippe. Die letzten Rippen trägt Wirbel 19. Wirbel 24 ist der letzte Lumbalwirbel.

Fall 72. Gruber[8]. Mann. Die linke Rippe des Wirbel 8 ist rudimentär. »Es sind zwölf Rippenpaare und die normale Zahl der Wirbel vorhanden.«

Fall 73. Helm[9]. Alte Frau. Die rechte Rippe des Wirbel 8 ist rudimentär. Die letzten Rippen trägt Wirbel 19. Wirbel 24 ist der letzte Lumbalwirbel. Die letzte Sternalrippe gehört rechts Wirbel 15, links Wirbel 14 an. Das Sternum ist nicht in Manubrium und Corpus geteilt.

Fall 74. Grosse[10]. Mann. Beide Rippen des Wirbel 8 sind

---

[1] 1900, S. 61. [2] 1900, S. 93, Anm. 1. [3] 1894, S. 56.
[4] 1895, S. 10. [5] 1883, S. 390. Case 2. Fig. 2. [6] 1883, S. 387. Case 1.
[7] 1902, S. 290. [8] 1880, S. 82. [9] 1895, S. 540. [10] 1893, S. 410.

rudimentär. Die letzten Rippen trägt Wirbel 19. Wirbel 24 ist der letzte Lumbalwirbel.

Fall 75. Pilling[1]. 6monatlicher weiblicher Fötus. Die linke Rippe des Wirbel 8 ist rudimentär. Die rechtsseitigen Rippen des Wirbel 8 und 9 erreichen das Sternum vermittels eines gemeinsamen Rippenknorpels, der in seinem lateralen Teile gegabelt ist. Die letzten Rippen gehören Wirbel 19 an. Wirbel 24 ist der letzte Lumbalwirbel. Die letzten Sternalrippen gehören Wirbel 15 an. Aus der Abbildung ist zu ersehen, daß das Sternum, entsprechend dem Ansatze der Rippen des Wirbel 10, in Manubrium und Corpus geteilt ist.

Fall 76. Leboucq[2]. Alter Mann. Beide Rippen des Wirbel 8 sind rudimentär. Die letzten Rippen trägt Wirbel 19. Das Sternum ist nicht in Manubrium und Corpus geteilt. Die letzten das Sternum erreichenden Rippen gehören Wirbel 14 an.

Fall 77. Hertslet[3]. Mann. Beide Rippen des Wirbel 8 sind rudimentär. Die letzten Rippen trägt Wirbel 19. Die Verbindungsstelle von Manubrium und Corpus sterni entspricht dem Ansatze der Rippen des Wirbel 9. Die letzten Sternalrippen gehören Wirbel 14 an.

Gruppe 7. Die untere Thoraxgrenze ist normal, die Lumbosacralgrenze steht tiefer als gewöhnlich, 2 Fälle (78 und 79).

Fall 78. Bellamy[4]. Beide Rippen des Wirbel 8 sind rudimentär. Die letzten Rippen trägt Wirbel 19. Wirbel 25 ist der letzte Lumbalwirbel.

Fall 79. Beobachtet von Rex[5], referiert von Kollmann im Jahresbericht[6]. Mann. Beide Rippen des Wirbel 8 sind rudimentär. Die letzten Rippen trägt Wirbel 19. Wirbel 25 ist der letzte Lumbalwirbel.

Gruppe 8. Die untere Thoraxgrenze steht tiefer als gewöhnlich, die Lumbosacralgrenze ist normal, 1 Fall (80). Hierher gestellt ist noch ein Fall, in dem die untere Thoraxgrenze auch tiefer steht als gewöhnlich, sichere Angaben über die Lumbosacralgrenze aber fehlen (81).

Fall 80. Adolphi[7]. Erwachsener Mann aus St. Petersburg. Beide Rippen des Wirbel 8 sind rudimentär. Die letzten Rippen trägt Wirbel 20. Wirbel 24 ist der letzte Lumbalwirbel.

Fall 81. Struthers[8]. Frau. Die rechte Rippe des Wirbel 8

---

[1] 1894, S. 18 und Fig. 1. [2] 1896, S. 14. Premier cas.
[3] 1896, S. 562. Case B. [4] 1875, S. 185. [5] 1885, S. 173.
[6] 1886, S. 7. [7] 1900, S. 1370. [8] 1875, S. 60. Case 1.

ist rudimentär. Die letzten Rippen trägt Wirbel 20. Wirbel 24 ist Lumbalwirbel — ob der letzte, bleibt ungewiß, da die distal folgenden Teile der Wirbelsäule am Präparat fehlen.

Gruppe 9. Die untere Thoraxgrenze und die Lumbosacralgrenze stehen tiefer als gewöhnlich, 11 Fälle (82—92).

Fall 82. Low[1]. Mann. Die linke Rippe des Wirbel 8 ist rudimentär. Die letzten Rippen trägt Wirbel 20. Wirbel 24 ist der letzte reine Lumbalwirbel. Wirbel 25 trägt rechts einen Querfortsatz von lumbalem, links einen solchen von sacralem Charakter. Das Sternum ist in Manubrium und Corpus geteilt, entsprechend dem Ansatze der Rippen des Wirbel 10. Die letzten Sternalrippen gehören Wirbel 15 an.

Fall 83. Skelett eines Mannes, dem hiesigen anatomischen Institute gehörig. Die Leiche wurde dem Institute im Sommer 1901 aus St. Petersburg zugeschickt. Die Rippen des Wirbel 8 erreichten das Sternum nicht. Die rechte Rippe ist, der Konkavität nach gemessen, 74 mm lang. Das vordere Ende läuft in eine abgerundete Spitze aus. Von hier scheint ein Band ausgegangen zu sein, das sich an einem Höcker der oberen Fläche der nächsten Rippe befestigte. Die linke Rippe des Wirbel 8 ist bei der Maceration verloren. Gestalt und Größe der Rippen des Wirbel 9 und der Foveae costales des Wirbel 8 sprechen dafür, die linke Rippe des Wirbel 8 sei kleiner gewesen als die rechte, habe sich aber sonst ihr gleich verhalten. Beide Rippen des Wirbel 18 besitzen eine Articulatio costotransversaria. Die Rippen des Wirbel 19 sind lang. Längs der konkaven Seite mißt die rechte 161 mm, die linke 166 mm; hinzuzufügen ist noch die Länge des Rippenknorpels, die nach der zugespitzten Form des Rippenendes rechts auf 4 mm, links auf 3 mm zu schätzen ist. Wirbel 20 hat ein Paar Rippen getragen, sie sind aber bei der Maceration verloren gegangen. Wirbel 21—25 sind reine Lumbalwirbel. Wirbel 26—30 bilden das Sacrum. Wirbel 31 ist an Körper und Gelenkfortsätzen synostotisch mit dem Sacrum verbunden, doch kann er nicht als Sacralwirbel betrachtet werden, da er sich an der Bildung der Partes laterales nicht beteiligt. Die folgenden Wirbel sind bei der Maceration verloren. Das Sternum fehlt.

Fall 84. Gruber[2]. Mann. Die rechte Rippe des Wirbel 8 ist rudimentär. Die letzten Rippen trägt Wirbel 20. Wirbel 25 ist der

---

[1] 1900, S. 451 und Fig. 1 und 2.

[2] 1876, S. 344.

letzte Lumbalwirbel. Die Verbindungsstelle von Manubrium und Corpus sterni entspricht dem Ansatze der Rippen des Wirbel 9.

Fall 85. Arbuthnot Lane[1]. Mann. Die rechte Rippe des Wirbel 8 ist rudimentär. Die letzten Rippen trägt Wirbel 20. Wirbel 25 ist der letzte Lumbalwirbel. Die Verbindungsstelle von Manubrium und Corpus sterni reicht, nach links um $^1/_3$ Zoll (8 mm) ansteigend, vom Ansatze der rechten Rippe des Wirbel 10 bis zum Ansatze der linken Rippe des Wirbel 9. Die letzte Sternalrippe gehört rechts Wirbel 16 an, für die linke Seite ist keine Angabe vorhanden.

Fall 86. Leboucq[2]. Mann. Die rechte Rippe des Wirbel 8 ist rudimentär. Die letzten Rippen trägt Wirbel 20. Wirbel 25 ist der letzte Lumbalwirbel. Die Verbindungsstelle von Manubrium und Corpus sterni entspricht dem Ansatze der Rippen des Wirbel 10. Die letzten Sternalrippen gehören Wirbel 15 an.

Fall 87. / Leboucq[3]. Frau. Beide Rippen des Wirbel 8 sind rudimentär. Die letzten Rippen trägt Wirbel 20. Wirbel 25 ist der letzte Lumbalwirbel. Die Verbindungsstelle von Manubrium und Corpus sterni entspricht dem Ansatze der Rippen des Wirbel 10. Die letzten Sternalrippen gehören Wirbel 15 an.

Fall 88. Leboucq[4]. Frau. Beide Rippen des Wirbel 8 sind rudimentär. Die letzten Rippen trägt Wirbel 20. Wirbel 25 ist der letzte Lumbalwirbel. Das Sternum ist nicht in Manubrium und Corpus geteilt. Die letzte Sternalrippe gehört rechts Wirbel 15, links Wirbel 14 an.

Fall 89. Beschrieben von Leveling[5], erwähnt bei Gruber[6]. Mann. Die Rippen des Wirbel 8 waren rudimentär. Die letzten Rippen trug Wirbel 20. Wirbel 25 ist der letzte Lumbalwirbel.

Fall 90. Dwight[7]. Eine Rippe des Wirbel 8 ist rudimentär. Die letzten Rippen trägt Wirbel 20. Wirbel 25 ist der letzte Lumbalwirbel.

Fall 91. Rosenberg[8]. Neugeborenes Kind mit Sirenenbildung. Beide Rippen des Wirbel 8 sind außerordentlich kurz und mit dem knöchernen Abschnitt der folgenden Rippe synostotisch verbunden. Die letzten Rippen trägt Wirbel 21. Wirbel 26 ist letzter Lumbal-

---

[1] 1885, S. 267. [2] 1896, S. 7. Cinquième cas mit Fig. 3.

[3] 1896, S. 10. Sixième cas mit Fig. 7 auch 1894, S. 186, wo der Bau der Halswirbelsäule noch verkannt ist.

[4] 1895, S. 14. Deuxième cas mit Fig. 9. [5] 1787, S. 145.

[6] 1869, S. 2. [7] 1901, S. 329. Class III. Group A.

[8] 1899, S. 89 und 90, Fig. III und Taf. V Fig. 1, 2 und 3.

wirbel. Die Lage der Knochenkerne im Sternum gestattet anzunehmen, die Grenze zwischen Manubrium und Corpus sterni entspreche dem Ansatze der Rippen des Wirbel 10. Die letzte Sternalrippe gehört rechts Wirbel 16, links Wirbel 15 an.

Fall 92. Beschrieben von Varaglia[1], erwähnt bei Rosenberg[2]. Es fanden sich zwei Halbwirbel, der eine auf der rechten Seite zwischen dem dritten und vierten vollständigen Brustwirbel, der andre auf der linken Seite zwischen dem ersten und zweiten Brustwirbel. Zählt man die beiden Halbwirbel mit, so ergibt sich, daß Wirbel 8 ganz ohne Rippen ist, Wirbel 21 die letzten Rippen trägt und Wirbel 27 letzter Lendenwirbel ist.

Der unmittelbare Eindruck, den diese Kasuistik hervorruft, ist der, daß die obere und die untere Thoraxgrenze nebst der Lumbosacralgrenze die Tendenz haben, in der gleichen Richtung zu variieren. In Summa gehörten, wenn Wirbel 7 ein- oder doppelseitig freie Rippen trug, die letzten Rippen in 19 Fällen Wirbel 18 an, in 45 Fällen[3] Wirbel 19, in 2 Fällen[4] Wirbel 20 und in einem Falle Wirbel 21. Für einen Fall lagen keine Angaben vor.

Wenn eine oder beide Rippen des Wirbel 8 rudimentär waren, so gehörten die letzten Rippen in keinem Falle Wirbel 18 an, in 11 Fällen Wirbel 19, in weiteren 11 Fällen Wirbel 20 und in 2 Fällen Wirbel 21.

Stellt man diese Daten mit jenen zusammen, die ich über das Verhalten der unteren Thoraxgrenze bei normaler oberer Grenze im Obuchowhospital eruiert habe, so ergibt sich nachfolgende Tabelle.

Tabelle 11 zeigt: je näher die obere Thoraxgrenze dem Kopfe zu liegt, um so seltener tragen Wirbel 21 und 20 Rippen, um so häufiger ist Wirbel 18 der letzte Brustwirbel.

Trug Wirbel 7 ein- oder doppelseitig freie Rippen, so war noch etwas häufiger als in einem Viertel der Fälle (28,4%) Wirbel 18 der letzte Brustwirbel, bei sogenannter normaler oberer Thoraxgrenze kommt dieser Zustand — wie bereits auf S. 47 erwähnt — zwar vor, aber so selten, daß ich ihn an den 83 Leichen des Obuchowhospitals keinmal gefunden habe. Wenn eine oder beide Rippen des Wirbel 8 rudimentär sind, war Wirbel 18 nie letzter Brustwirbel.

---

[1] 1885, S. 702. [2] 1899, S. 101.

[3] In einem dieser Fälle war eine der Rippen des Wirbel 19 ankylosiert.

[4] In einem dieser Fälle war Wirbel 20 nur einseitig berippt.

Auch Rosenberg[1] hat keinen derartigen Fall finden können, obgleich ihm eine viel größere anatomische Literatur zur Verfügung stand wie mir. Wirbel 20 ist letzter Brustwirbel, wenn Wirbel 7 freie Rippen trägt in 3,0 % aller Fälle, wenn die obere Thoraxgrenze normal ist,

Tabelle 11.

	Die letzten Rippen gehören Wirbel:								
	18		19		20		21		
	Anz. der Beob.	%	Anz. der Beob.	%	Anz. der Beob.	%	Anz. der Beob.	%	Summe der Beob.
Wirbel 7 trägt ein- oder doppelseitig freie Rippen	19	(28,4)	45	(67,2)	2	(3,0)	1	(1,5)	67
Die obere Thoraxgrenze ist normal	—	(—)	76	(91,6)	7	(8,4)	—	(—)	83
Eine oder beide Rippen des Wirbel 8 sind rudimentär	—	(—)	11	(45,8)	11	(45,8)	2	(8,3)	24

in 8,4 %, wenn die Rippen des Wirbel 8 rudimentär sind, in 45,8 % aller Fälle. Mit der Entfernung der oberen Thoraxgrenze vom Kopfe nehmen demnach die Fälle von relativem Tiefstand der unteren Thoraxgrenze bedeutend zu. Wirbel 21 war letzter Brustwirbel bei freien Rippen am Wirbel 7 in einem unter 67 Fällen (1,5 %), bei normaler oberer Thoraxgrenze keinmal, bei rudimentären Rippen des Wirbel 8 in zweien unter 24 Fällen. Die von Rosenberg beschriebene Leidener Wirbelsäule mit ihrer vom 7. bis zum 21. Wirbel reichenden Berippung nimmt somit eine etwas isolierte Stellung ein, worauf schon Dwight[2] hingewiesen hat. Den Sinn der Tabelle stört sie aber durchaus nicht; denn dieser tiefste Stand der unteren Thoraxgrenze findet sich, wenn die Rippen des Wirbel 8 rudimentär sind, noch nahezu sechsmal häufiger vor (1,5 % gegen 8,3 %).

Daß Wirbel 19 die Stellung eines letzten Brustwirbels einnimmt, ist bei normaler oberer Thoraxgrenze mit einer Häufigkeit von 91,6 % durchaus der herrschende Zustand. Dieser Zustand ist auch herrschend, wenn Wirbel 7 freie Rippen trägt, seine Häufigkeit ist aber doch erheblich gegen die Norm vermindert (von 91,6 % auf 67,2 %),

[1] 1899, S. 97.

[2] 1901, S. 344. Bei Dwight hat sich die falsche Angabe oder der Druckfehler eingeschlichen, es besitze die Leidener Wirbelsäule nur 25 Präsacralwirbel; sie hat aber faktisch 26 Präsacralwirbel.

und zwar zugunsten der Fälle mit verkürztem unteren Thoraxende. Wenn die Rippen des Wirbel 8 rudimentär sind, tritt Wirbel 19 zwar auch noch sehr häufig als letzter Brustwirbel auf, aber dieser Zustand ist nicht mehr herrschend. Seine Häufigkeit ist gegen die Norm um die Hälfte zurückgegangen (von 91,6 % auf 45,8 %), und zwar zugunsten der Fälle mit verlängertem unteren Thoraxende.

Will man sich dieses Verhalten in einer kurzen Angabe merken, so läßt sich sagen: Wenn das obere Ende des Brustkorbes normal ist, so ist in $^{11}/_{12}$ der Fälle auch das untere Ende des Brustkorbes normal, d. h. Wirbel 19 ist letzter Brustwirbel; in den übrigen Fällen ist das untere Ende des Brustkorbes verlängert. Wenn Wirbel 7 ein- oder doppelseitig freie Rippen trägt, so ist in $^{2}/_{3}$ der Fälle das untere Ende des Brustkorbes normal; in den übrigen Fällen ist das untere Ende des Brustkorbes zumeist verkürzt. Wenn eine oder beide Rippen des Wirbel 8 reduziert sind, so ist in etwa der Hälfte der Fälle das untere Ende des Brustkorbes normal, in den übrigen Fällen ist es verlängert.

Somit besteht ein deutliches Abhängigkeitsverhältnis zwischen den Variationen der oberen und der unteren Thoraxgrenze, und zwar in dem Sinne, daß diese Grenzen die Tendenz haben, von einer gewissen mittleren Lage in gleicher Richtung abzuweichen, d. h. entweder beide proximalwärts oder beide distalwärts.

Letzter Wirbel von rein lumbalem Charakter war, wenn Wirbel 7 ein- oder doppelseitig freie Rippen trug, in 18 Fällen Wirbel 23[1], in 37 Fällen Wirbel 24, in einem Falle Wirbel 25, in zwei Fällen Wirbel 26 und in einem Falle Wirbel 27. Für die übrigen neun Fälle liegen keine Angaben vor.

Wenn eine oder beide Rippen des Wirbel 8 rudimentär waren, so war der letzte reine Lumbalwirbel in keinem Falle Wirbel 23, in neun Fällen Wirbel 24[2], in zehn Fällen Wirbel 25 und in je einem Falle Wirbel 26 und 27. Für die übrigen drei Fälle liegen keine Angaben vor.

Stellt man diese Daten mit jenen zusammen, die ich über das Verhalten der Lumbosacralgrenze bei normaler oberer Thoraxgrenze im Obuchowhospital eruiert habe, so ergibt sich folgende Tabelle:

[1] Dabei hatte in sechs Fällen der folgende 24. Wirbel einseitig lumbalen Charakter.

[2] Dabei hatte in einem Falle der folgende 25. Wirbel einseitig lumbalen Charakter.

Tabelle 12.

	Der letzte reine Lumbalwirbel ist Wirbel:										
	23		24		25		26		27		
	Anz. der Beob.	%	Anz. der Beob.	%	Anz. der Beob.	%	Anz. der Beob.	%	Anz. der Beob.	%	Summe der Beob.
Wirbel 7 trägt ein- oder doppelseitig freie Rippen	18	(30,5)	37	(62,7)	1	(1,7)	2	(3,4)	1	(1,7)	59
Die obere Thoraxgrenze ist normal	3	(3,6)	77	(92,8)	3	(3,6)	—	(—)	—	(—)	83
Eine oder beide Rippen des Wirbel 8 sind rudimentär	—	(—)	9	(42,9)	10	(47,6)	1	(4,8)	1	(4,8)	21

Tabelle 12 zeigt: je näher die obere Thoraxgrenze dem Kopfe zu liegt, um so häufiger ist Wirbel 23 und um so seltener ist Wirbel 25 letzter Lumbalwirbel.

Trug Wirbel 7 ein- oder doppelseitig freie Rippen, so war Wirbel 23 nahezu in einem Drittel der Fälle letzter Lendenwirbel (30,5 %), bei normaler oberer Thoraxgrenze kommt dieser Zustand nur selten vor (3,6 %), wenn eine oder beide Rippen des Wirbel 8 rudimentär sind — gar nicht.

Wirbel 25 fand sich als letzter Lumbalwirbel, wenn Wirbel 7 freie Rippen trug in 1,7 % der Fälle, bei normaler oberer Thoraxgrenze in 3,6 %, wenn die Rippen des Wirbel 8 rudimentär waren, in 47,6 %, also nahezu in der Hälfte aller Fälle.

Mit der Entfernung der oberen Thoraxgrenze vom Kopfe nehmen demnach die Fälle von relativem Tiefstand der Lumbosacralgrenze bedeutend zu. Die an sich seltenen Fälle, in denen Wirbel 26 oder 27 letzter Lendenwirbel waren, finden sich bei rudimentären Rippen des Wirbel 8 doch nahezu doppelt so häufig wie bei freien Rippen an Wirbel 7 (4,8 + 4,8 = 9,6 % gegen 3,4 + 1,7 % = 5,1 %).

Daß Wirbel 24 letzter Lumbalwirbel ist, ist bei normaler oberer Thoraxgrenze mit einer Häufigkeit von 92,8 % durchaus der herrschende Zustand. Dieser Zustand ist auch herrschend, wenn Wirbel 7 freie Rippen trägt, seine Häufigkeit ist aber doch gegen die Norm erheblich vermindert (von 92,8 % auf 62,7 %), und zwar wesentlich zugunsten der Fälle mit hochstehender Lumbosacralgrenze. Wenn

die Rippen des Wirbel 8 rudimentär sind, tritt Wirbel 24 zwar auch noch sehr häufig als letzter Lumbalwirbel auf, aber dieser Zustand ist nicht mehr herrschend. Seine Häufigkeit ist gegen die Norm um mehr als die Hälfte zurückgegangen (von 92,8 % auf 42,9 %), und zwar zugunsten der Fälle mit tiefstehender Lumbosacralgrenze.

Somit besteht ein Abhängigkeitsverhältnis zwischen den Variationen der oberen Thoraxgrenze und der Lumbosacralgrenze, und zwar in dem Sinne, daß diese Grenzen die Tendenz haben, von einer gewissen mittleren Lage in gleicher Richtung abzuweichen, d. h. entweder beide proximalwärts oder beide distalwärts.

Auch das Sternum zeigte in den hier zusammengebrachten Fällen von Abweichung der oberen Thoraxgrenze vielfache Abweichungen von dem gewöhnlichen Verhalten.

Wenn Wirbel 7 ein- oder doppelseitig freie Rippen trug, war das Sternum in fünf Fällen nicht in Manubrium und Corpus geteilt. In einem Falle entsprach die Teilungsstelle dem Ansatz der Rippen des Wirbel 8. In einem weiteren Falle reichte die Synchondrose zwischen Manubrium und Corpus sterni vom unteren Rande der linken Rippe des Wirbel 8 mitten zwischen die Ansätze der rechten Rippen der Wirbel 8 und 9. In zwei Fällen entspricht die Teilungsstelle von Manubrium und Corpus sterni dem Ansatze der rechten Rippe des Wirbel 8. In drei Fällen entsprach die Teilungsstelle dem Ansatze der Rippen des Wirbel 9. Für die übrigen 56 Fälle liegen keine Angaben vor.

Wenn eine oder beide Rippen des Wirbel 8 rudimentär sind, ist das Sternum in vier Fällen nicht in Manubrium und Corpus geteilt. Die Teilungsstelle entspricht dem Ansatze der Rippen des Wirbel 9 in drei Fällen, verbindet in einem Falle, um 8 mm nach links aufsteigend, den Ansatz der rechten Rippe des Wirbel 10 mit dem Ansatze der linken Rippe des Wirbel 9. In fünf Fällen entspricht die Teilungsstelle dem Ansatze der Rippen des Wirbel 10. Für die übrigen 11 Fälle liegen keine Angaben vor.

Bei von der Norm abweichendem Verhalten der oberen Thoraxgrenze unterbleibt somit die Abgliederung von Manubrium und Corpus sterni relativ häufig, und zwar wie es scheint deswegen, weil die Rippen der rechten und der linken Seite oft nicht in gleicher Zahl, nicht in gleicher Stärke und auch nicht in gleicher Höhe das Sternum erreichen. Solche Asymmetrien bieten für die Abgliederung mechanisch ungünstige Verhältnisse, hindern sie aber doch nicht

immer, wie unter anderm Fall 85 lehrt. Kommt die Abgliederung zustande, so ist sie bisweilen um ein Segment verschoben, und zwar in derselben Richtung, in welcher die obere Thoraxgrenze verschoben ist.

Bei Beschreibung eines menschlichen Sternum, das sich entsprechend dem Ansatze der Rippen des Wirbel 10 in Manubrium und Corpus teilte, weist PATERSON[1] darauf hin, daß dieser Zustand beim Gibbon der normale sei, beim Gorilla häufig, beim Orang und Schimpanse bisweilen vorkomme.

Darüber, welchem Wirbel die letzten Sternalrippen angehören, liegen in 15 bzw. 10 Fällen Angaben vor. Wenn Wirbel 7 ein- oder doppelseitig freie Rippen trug, so gehörten die letzten Sternalrippen in zwei Fällen beiderseits Wirbel 13 an, in einem Falle einerseits Wirbel 13, während für die andre Seite keine Angabe vorliegt, in drei Fällen einerseits Wirbel 13, anderseits Wirbel 14, in neun Fällen beiderseits Wirbel 14.

Wenn eine oder beide Rippen des Wirbel 8 rudimentär waren, so gehörten die letzten Sternalrippen in zwei Fällen beiderseits Wirbel 14 an, in zwei weiteren Fällen einerseits Wirbel 14, anderseits Wirbel 15, in vier Fällen beiderseits Wirbel 15, in einem Falle einerseits Wirbel 15, anderseits Wirbel 16, und in einem letzten Falle einerseits Wirbel 16, während für die andre Seite keine Angabe vorliegt.

Stellt man diese Daten — die beiden Körperhälften getrennt zählend — mit jenen zusammen, die ich über die letzten Sternalrippen bei normaler oberer Thoraxgrenze im Obuchowhospital eruiert habe, so ergibt sich nachfolgende Tabelle.

Tabelle 13 zeigt: je näher die obere Thoraxgrenze dem Kopfe zu liegt, um so näher liegt auch die untere Grenze des Gebiets der Sternalrippen dem Kopfe.

Wenn Wirbel 7 ein- oder doppelseitig freie Rippen trug, erreichte die Rippe des Wirbel 13 sehr häufig als letzte das Sternum (27,6 %), bei normaler oberer Thoraxgrenze wurde dieser Zustand sehr selten angetroffen (0,6 %), wenn die Rippen des Wirbel 8 rudimentär waren — nie.

Die Rippen des Wirbel 15 erreichten das Sternum, wenn Wirbel 7 freie Rippen trug — nie, bei normaler oberer Thoraxgrenze nicht gerade häufig (7,2 %). Wenn dagegen die Rippen des Wirbel 8

[1] 1893, S. XXIII.

rudimentär waren, so erreichte die Rippe des Wirbel 15 außerordentlich häufig das Sternum: in 57,9 % der Fälle als letzte und in weiteren 10,5 % als vorletzte, indem auch die Rippe des Wirbel 16 das Sternum erreichte. Der letztere Zustand wurde nur beobachtet, wenn die Rippen des Wirbel 8 rudimentär waren.

Tabelle 13.

	Die letzte Sternalrippe gehört Wirbel:								
	13		14		15		16		
	Anz. der Beob.	%	Anz. der Beob.	%	Anz. der Beob.	%	Anz. der Beob.	%	Summe der Beob.
Wirbel 7 trägt ein- oder doppelseitig freie Rippen	8	(27,6)	21	(72,4)	—	(—)	—	(—)	29
Die obere Thoraxgrenze ist normal	1	(0,6)	153	(92,2)	12	(7,2)	—	(—)	166
Eine oder beide Rippen des Wirbel 8 sind rudimentär	—	(—)	6	(31,6)	11	(57,9)	2	(10,5)	19

Daß die Rippe des Wirbel 14 als letzte das Sternum erreicht, ist bei normaler oberer Thoraxgrenze mit einer Häufigkeit von 92,2 % durchaus der herrschende Zustand. Auch wenn Wirbel 7 Rippen trug, war dieser Zustand herrschend, seine Häufigkeit war aber doch erheblich vermindert (von 92,2 % auf 72,4 %), und zwar zugunsten der Fälle, in denen das Gebiet der Sternalrippen am distalen Ende verkürzt ist. Wenn die Rippen des Wirbel 8 rudimentär sind, tritt die Rippe des Wirbel 14 zwar auch noch häufig als letzte an das Sternum, aber dieser Zustand ist nicht mehr herrschend. Seine Häufigkeit ist gegen die Norm nahezu um zwei Drittel zurückgegangen (von 92,2 % auf 31,6 %), und zwar zugunsten der Fälle, in denen das Gebiet der Sternalrippen am distalen Ende erweitert ist.

Nach allem hier Angeführten muß die Korrelation im Verhalten des oberen Thoraxendes, des Brustbeines, des unteren Thoraxendes und des Sacrum als eine wohlkonstatierte anatomische Tatsache anerkannt werden.

Es könnte nun gegen das beigebrachte Material eingewendet werden, nicht alle Fälle seien sehr genau beobachtet. Das ist gewiß zuzugeben. Wenn aber die Möglichkeit vorläge, alles Material nachzuprüfen, nun so würden die Zahlen vielleicht ein klein wenig abgeändert

werden, der Sinn der Tabellen 11, 12 und 13 würde sich aber nicht ändern, denn das Verhalten der unteren Thoraxgrenze, der Lumbosacralgrenze und der distalen Grenze des Gebiets der Sternalrippen ist doch ungeheuer verschieden einerseits, wenn Wirbel 7 freie Rippen trägt und anderseits, wenn die Rippen des Wirbel 8 rudimentär sind.

Es kann somit kein Zweifel bestehen, daß in der Gegenwart die Variationen der oberen Thoraxgrenze, der Grenze zwischen Manubrium und Corpus sterni, der unteren Grenze des Gebiets der Sternalrippen, der unteren Thoraxgrenze und der Lumbosacralgrenze[1] sich unter dem Bilde von Schwankungen um eine Mittellage darstellen — Schwankungen, welche die Tendenz haben, entweder gemeinsam distalwärts oder gemeinsam proximalwärts von jener Mittellage abzuweichen.

Es fragt sich nun, wie läßt sich dieses mit der Umformungstheorie Rosenbergs in Einklang bringen?

Man kann sich den Vorgang der Umformung etwa folgendermaßen vorstellen: die jetzt seltenen Fälle, in denen die Rippen des Wirbel 8 reduziert sind, werden in Zukunft immer häufiger, bis schließlich Wirbel 9 ebenso häufig erster Brustwirbel ist wie jetzt Wirbel 8. Fälle, in denen Wirbel 7 freie Rippen trägt, treten nicht mehr auf und es macht sich eine Reduktion der Rippen des Wirbel 9 bemerkbar. Zwischen der Gegenwart und jener fernen Zukunft liegt eine Zeit, in der Wirbel 8 und 9 gleich häufig die Stellung eines ersten Brustwirbels einnehmen.

Die jetzt seltenen Fälle, in denen Wirbel 19 keine Rippen trägt, werden in Zukunft immer häufiger, bis schließlich Wirbel 18 ebenso häufig letzter Brustwirbel ist wie jetzt Wirbel 19. Fälle, in denen Wirbel 21 Rippen trägt, treten nicht mehr auf, Wirbel 20 und 19 tragen nur noch so selten Rippen, wie jetzt Wirbel 21 und 20, und es macht sich eine beginnende Reduktion der Rippen des Wirbel 18 geltend. Zwischen der Gegenwart und jener fernen Zukunft liegt eine Zeit, in der Wirbel 19 und 18 gleich häufig die Stellung eines letzten Brustwirbels einnehmen.

Die jetzt seltenen Fälle, in denen Wirbel 24 erster Sacralwirbel ist, werden in Zukunft immer häufiger, bis schließlich Wirbel 24

[1] Ich habe zwar nur die Variationen der Lumbosacralgrenze eingehend besprochen, da aber das Sacrum ganz unabhängig davon, ob es mit Wirbel 24, 25, 26 oder 27 beginnt, meist aus fünf und nicht selten aus sechs Wirbeln besteht, so ist daraus ersichtlich, daß die Sacrococcygealgrenze die Tendenz hat, in der gleichen Richtung zu schwanken wie die Lumbosacralgrenze.

ebenso häufig erster Sacralwirbel ist wie jetzt Wirbel 25. Fälle, in denen Wirbel 28 erster Sacralwirbel ist, treten nicht mehr auf. Wirbel 27, 26 und 25 sind nur noch so selten in der Stellung eines

Fig. 1.

Typus der Umformung
des Brustkorbes und der Wirbelsäule des Menschen.

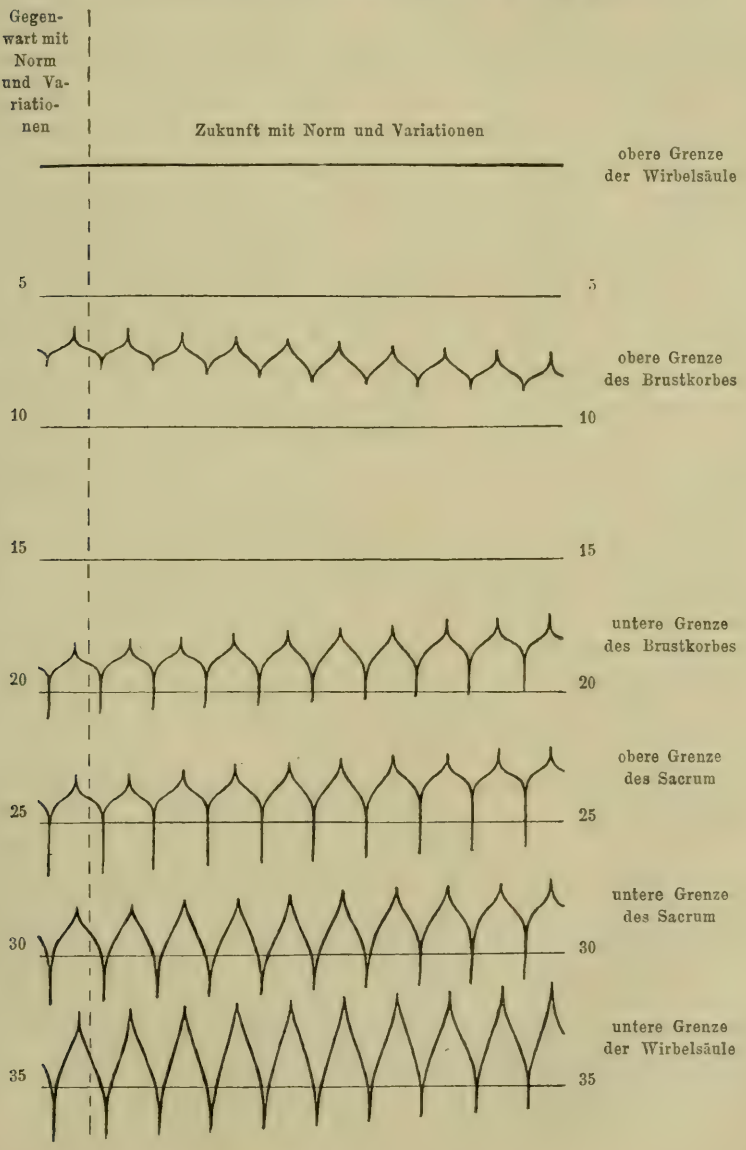

ersten Sacralwirbels, wie jetzt Wirbel 28, 27 und 26, und es macht sich der Anschluß des Wirbel 23 an das Sacrum bemerkbar. Zwischen der Gegenwart und jener fernen Zukunft liegt eine Zeit, in der Wirbel 25 und 24 gleich häufig die Stellung eines ersten Sacralwirbels einnehmen.

Ich habe versucht, in vorstehendem Diagramm den soeben geschilderten Verlauf von Umformung von Wirbelsäule und Brustkorb graphisch darzustellen. Die Ziffern zu beiden Seiten geben die Ordnungszahlen der Körpersegmente. Die Regionsgrenzen sind in zehn Abschnitten gezeichnet, von denen der erste Abschnitt links den gegenwärtigen Zustand mit seiner Norm und den vorkommenden Variationen darstellt, während nach rechts zu die hypothetische Zukunft folgt. Die obere Thoraxgrenze entfernt sich vom Kopfe, die untere Thoraxgrenze und die Grenzen des Sacrum nähern sich dem Kopfe. Diese Richtung der Umformung wird sowohl von dem jeweils vorkommenden häufigsten und daher als Norm geltenden Zustande eingehalten, als auch von den jeweils vorkommenden individuellen Variationen. Diese individuellen Variationen haben dem allgemeinen Verlaufe des Phänomens gegenüber nur den Charakter von Oscillationen um die jeweilige Norm als Mittellage, wobei die Tendenz besteht, daß die Oscillationen an allen Regionsgrenzen die gleiche Richtung einhalten.

Diese den Umbildungsprozeß begleitenden und seinem Verlaufe gewissermaßen aufsitzenden Oscillationen beschränken sich aber nicht auf das Skelett, sondern erstrecken sich auch auf andre segmental angeordnete Gebilde. Ein Beispiel bietet das Nervensystem. Ich habe oben gezeigt, daß die distale Grenze des Plexus brachialis im gleichen Sinne schwankt wie die untere Thoraxgrenze — auch wenn die obere Thoraxgrenze konstant bleibt.

Das Diagramm ist so entworfen, als ob die obere und die untere Thoraxgrenze sich in der gleichen Zeit um je ein Segment verschieben. Das wird nun, denke ich, nicht der Fall sein. Die Verschiebung beider Grenzen findet nicht im gleichen Tempo statt. Die vergleichende Anatomie lehrt, daß die Cervicothoracalgrenze der Säugetiere ein relativ sehr viel festerer Punkt ist, wie die Thoracolumbalgrenze. Wenn Wirbel 18 dereinst unser normaler letzter Brustwirbel sein sollte, wird Wirbel 8 wohl noch lange nicht definitiv von der Brustregion an die Halsregion abgetreten sein.

In ähnlicher Weise wie für die Zukunft muß man sich den Verlauf des Umbildungsprozesses in der Vergangenheit vorstellen: die

obere Thoraxgrenze hat sich in distaler, die untere Thoraxgrenze und die Sacralgrenzen haben sich in proximaler Richtung verschoben, wobei die jederzeit vorkommenden individuellen Variationen dem allgemeinen Verlaufe der Umbildung als Oscillationen aufsaßen, welche stets die Tendenz hatten, an allen Regionsgrenzen die gleiche Richtung einzuhalten.

Fig. 2.

Tschugunows Hypothese über die Umformung der Wirbelsäule des Menschen.

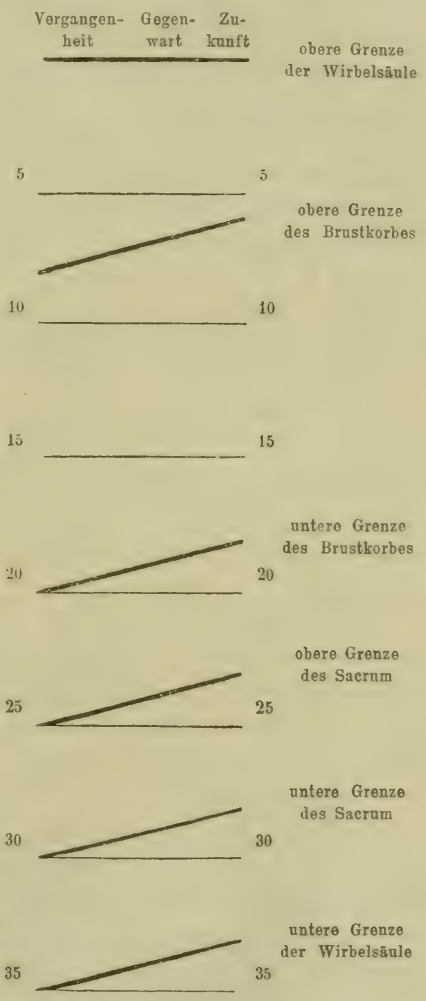

Zu beachten ist, daß die Verschiebungen der unteren Thoraxgrenze und der Sacralgrenzen sehr viel ausgiebiger sind wie die Verschiebungen der oberen Thoraxgrenze. Seit der Zeit der gemeinsamen Vorfahren von Halbaffen, Affen und Mensch hat innerhalb dieser Gruppe keine wirkliche Verschiebung der oberen Thoraxgrenze mehr stattgefunden, Wirbel 7 war und ist der letzte Cervicalwirbel; hier sind die individuellen Variationen Oscillationen um eine seit ungeheueren Zeiträumen konstante Mittellage.

Tschugunow[1] hat seine, schon eingangs erwähnte, der Umbildungstheorie Rosenbergs widersprechende Hypothese in dankenswerter Weise auf das klarste formuliert. Tschugunow gibt ein Diagramm, das ich nebenstehend kopiert habe, und sagt, die Formel der menschlichen Wirbelsäule sei ehemals gewesen: 8 Halswirbel, 12 Brustwirbel, 5 Lendenwirbel, 5 Sacralwirbel und

[1] 1896, S. 136.

5 Coccygealwirbel, in der Gegenwart sei die Formel: 7 Halswirbel, 12 Brustwirbel, 5 Lendenwirbel, 5 Sacralwirbel und 5 Coccygealwirbel und in Zukunft werde die Formel sein: 6 Halswirbel, 12 Brustwirbel, 5 Lendenwirbel, 5 Sacralwirbel und 5 Coccygealwirbel. Tschuguxow nimmt somit an, daß die Grenzen aller Regionen sich in Vergangenheit, Gegenwart und Zukunft in gleichem Tempo verschieben, so daß die Anzahl der Segmente in jeder Region konstant bleibt und nur die Zahl der Halswirbel abnimmt. Wirbel 8 sei ehemals beim Menschen letzter Halswirbel gewesen, jetzt ist er — nach Erlangung freier Rippen — erster Brustwirbel. In Zukunft werde auch Wirbel 7 normal freie Rippen tragen und somit erster Brustwirbel sein.

Die dem Wirbel 7 gestellte Prognose halte ich zwar für unwahrscheinlich, doch ließe sie sich verteidigen, dagegen ist die dem Wirbel 8 in der Vergangenheit zuerteilte Rolle ganz unhaltbar. Nichts spricht dafür, daß beim Menschen oder bei seinen Vorfahren oder in irgend einer größeren Säugetiergruppe zu irgend einer Zeit ein Zustand geherrscht habe, wo Wirbel 8 Halswirbel war. Entstanden ist diese Meinung bei Tschuguxow, indem er die Correlation der Variationen der Regionsgrenzen zwar richtig erkannte, die Bedeutung der individuellen Variationen aber überschätzte. Er sah in ihnen den direkten Weg der Umbildung, während sie doch nur — wie ich glaube gezeigt zu haben — Oscillationen auf diesem Wege darstellen.

Die gleichen Oscillationen wie beim Menschen sind auch bei andern Säugetieren beobachtet worden. Die Tendenz, daß die obere Thoraxgrenze in der gleichen Richtung von der Norm abweicht wie die untere Thoraxgrenze und die übrigen Regionsgrenzen, scheint ganz allgemein verbreitet zu sein.

Auf das Skelett jenes Gorillaweibchens, das Struthers[1] als einen Fall beschreibt »in which the ribs are placed a vertebra lower than usual«, habe ich schon vor Jahren[2] hingewiesen, ebenso auf die Beobachtungen, welche Welcker[3] an Faultieren angestellt.

Tredgold[4] untersuchte 17 Schimpanseskelette. Das letzte Rippenpaar gehört beim Schimpanse meist Wirbel 20 an, seltener Wirbel 21. An einem Skelette trug Wirbel 7 ein paar Rippen von etwa $2^1/_2$ Zoll

---

[1] 1893, S. 132. [2] 1898, S, 307.
[3] 1878, S. 294 und 1881, S. 175.
[4] 1897, S. 291.

(63 mm) Länge, die letzten Rippen gehörten in diesem Falle Wirbel 20 an.

Müller[1] beschreibt ein »in Bändern dargestelltes« Skelett eines Berber-Widders, bei welchem Wirbel 7—19 Rippen tragen, gegenüber Wirbel 8—20 in der Norm »als ob der ganze Brustkorb um einen Wirbel zu weit vorgeschoben wäre«. Die Zahl der Präsacralwirbel beträgt 26, wie das bei Schafen die Norm.

Ich selbst habe in dieser Zeitschrift drei Hundeskelette mit ungewöhnlicher proximaler Thoraxgrenze beschrieben. Auch beim Hunde zeigte es sich, daß die proximale Thoraxgrenze die Tendenz habe in der gleichen Richtung von der Norm abzuweichen, wie die distale Thoraxgrenze und die übrigen Regionsgrenzen.

Über die Beobachtungen, welche ich im Laufe der letzten Jahre an einigen Hunderten von Vogelskeletten angestellt habe, hoffe ich demnächst berichten zu können.

Jurjew-Dorpat, den $\frac{31.}{18.}$ August 1904.

Verzeichnis der zitierten Literatur.

Die mit * bezeichneten Arbeiten sind mir im Original nicht zugänglich gewesen.

1751. *Ph. Ad. Boehmer, Institutiones osteologicae.
1787. *Leveling, Observationes anatomicae rariores.
1804. *Rosenmüller, De singularibus et nativis ossium corporis humani varietatibus.
1826. *Otto, Verzeichniss der anatomischen Präparatensammlung des Kgl. Anatomie-Instituts zu Breslau.
1842. *W. Vrolik, Handboek ziektekundige Ontleedkunde.
1858. Müller, Über das Vorkommen von nur sechs Halswirbeln bei einem Berber-Widder. Vierteljahrsschrift für wissenschaftliche Veterinärkunde. Bd. X. S. 33 und 34.
1858. J. Fischer, Verlauf der Arteria subclavia in einem Falle von deutlich entwickelten Halsrippen. Wiener med. Wochenschrift. Jahrgang 8. S. 537—539.
1858. *J. Halberstma, Über das Verhalten der Arteria subclavia bei zufällig vorhandenen Halsrippen. Archiv für die holländischen Beiträge zur Natur- und Heilkunde. Bd. I. S. 47—53.

[1] 1858, S. 33.

1859. H. Luschka, Die Halsrippen und die Ossa suprasternalia des Menschen. Denkschr. der K. Akademie der Wissenschaften. Bd. XVI. S. 1—18.

1862. *Joh. Srb, Über Missbildungen der ersten Rippe. Zeitschrift der k. k. Gesellschaft der Ärzte in Wien. Med. Jahrbuch. Jahrg. 18. Bd. II. S. 79.

1865. Musée Vrolik, Catalogue de la collection d'Anatomie humaine, comparée et pathologique de Ger. et W. Vrolik par J. L. Dusseau.

1866. L. Stieda, Über Halsrippen. Virchows Archiv. Bd. XXXVI. S. 425—434.

1869. W. Gruber, Über die Halsrippen des Menschen. Mémoires de l'Academie Imperiale des Sciences de St. Pétersbourg. Tome XIII. No. 2. pag. 1—52.

1870. W. Turner, On supernumerary cervical ribs. Journal of Anatomy and Physiology. Vol. IV. pag. 130—139.

1875. J. Struthers, On variations of the vertebrae and ribs in Man. Journal of Anatomy and Physiology. Vol. IX. pag. 17—96.

1875. E. Bellamy, Note on the absence of the quadratus femoris muscle and on a spine possessing a sixth lumbar vertebra, the first rib being rudimentary. Journal of Anatomy and Physiology. Vol. IX. pag. 185 und 186.

1876. E. Rosenberg, Über die Entwicklung der Wirbelsäule und das Centrale carpi des Menschen. Morph. Jahrbuch. Bd. I. S. 83—197.

1876. B. Solger, Zur Anatomie der Faulthiere. Morph. Jahrbuch. Bd. I. S. 199—217.

1876. W. Gruber, Anatomische Notizen. Virchows Archiv. Bd. LXVII. S. 327—367.

1877. D. J. Cunningham, Note on a connecting twing between the anterior divisions of the first and the second dorsal nerves. Journal of Anatomy and Physiology. Vol. XI. pag. 539 und 540.

1877. *M. Topinard, Les anomalies de nombre de la colonne vertébrale de l'homme. Revue d'Anthropologie. Tome VI. pag. 627.

1878. H. Welcker, Zur Lehre vom Bau und Entwicklung der Wirbelsäule. Zoolog. Anzeiger. Jahrg. 1. S. 291—295 und 311—314.

1880. W. Gruber, Anatomische Notizen. Virchows Archiv. Bd. LXXX. S. 78—95.

1881. H. Welcker, Die neue anatomische Anstalt in Halle, durch einen Vortrag über Wirbelsäule und Becken eingeweiht. Archiv für Anatomie und Entwicklungsgeschichte von His und Braune. Jahrg. 1881. S. 161—192.

1883. *Shepherd, American journal.

1883. Wm. Turner, Cervical ribs, and the so-called bicipital ribs in Man in relation to corresponding structures in the Cetacea. Journal of Anatomy and Physiology. Vol. XVII. pag. 384—400.

1884. E. Rosenberg, Referat eines Vortrages, gehalten am 17. Februar 1883. Sitzungsberichte der Naturforschergesellschaft bei der Universität Dorpat. Bd. VI Heft 3. S. 501—506.

1884. *W. Arbuthnot Lane, Cervical and bicipital ribs in Man. Guys Hospital reports. Vol. XVII.

1885. W. H. Flower, An introduction to the osteology of the Mammalia.

1885. *S. Varaglia, Di alcune varietà ossee del tronco. Giornale della R. Accad. di Med. di Torino. Anno 48. pag. 658—710.

1885. W. Arbuthnot Lane, Supernumerary cervico-dorsal vertebra-bearing ribs, with vertebral and costal asymmetry. Journal of Anatomy and Physiology. Vol. XIX. pag. 266—273.
1885. H. Rex, Zwei Fälle eigenthümlicher Umbildung des normalen Wirbeltypus. Prager Zeitschrift für Heilkunde. Bd. VI. S. 173—183.
1885. E. Blessig, Eine morphologische Untersuchung über die Halswirbelsäule der Lacerta vivipara. Dissertation. Dorpat.
1886. Jahresbericht über die Leistungen und Fortschritte der gesammten Medicin für das Jahr 1885.
1887. Th. Dwight, Account of two spines with cervical ribs, one of which has a vertebra suppressed. Journal of Anatomy and Physiology. Vol. XXI. pag. 539—550.
1892. *H. Brodier, Septième côte cervicale supernuméraire. Bulletins de la société anatomique de Paris.
1892. G. Ruge, Der Verkürzungsprocess am Rumpfe von Halbaffen. Morph. Jahrbuch. Bd. XVIII. S. 185—326.
1892. —— Die Grenzlinie der Pleurasäcke und die Lagerung des Herzens bei Primaten, insbesondere bei den Anthropoiden. Morph. Jahrbuch Bd. XIX. S. 149—249.
1893. J. Struthers, On the articular processes of the vertebrae in the Gorilla compared with those in Man, and on costo-vertébral variation in the Gorilla. Journal of Anatomy and Physiology. Vol. XXVII. pag. 131—138.
1893. U. Grosse, Ein Fall von Missbildung der ersten Rippe. Anatomischer Anzeiger. Jahrg. 7. S. 410—413.
1893. A. M. Paterson, Anomalies in the skeleton of a Negro. Journal of Anatomy and Physiology. Vol. XXVII. pag. XXII—XXIV.
1894. H. Leboucq, Die Querfortsätze der Halswirbel und ihre Beziehung zu Halsrippen. Anatom. Anzeiger. Ergänzungsheft zu Bd. IX. S. 186 und 187.
1894. *R. Staderini, Ricerche statistiche sulla frequenza delle varietà numeriche delle vertebre nell' uomo e considerazioni sulla loro genesi. Monitore zoologico italiano. pag. 56.
1894. E. Pilling, Über die Halsrippen des Menschen. Dissertation. Rostock.
1894. *W. Bateson, Materials for the Study of Variation.
1895. Jahresbericht über die Leistungen und Fortschritte der gesammten Medicin für das Jahr 1894.
1895. F. Helm, Einseitige rudimentäre Entwicklung der ersten Rippe nebst einer Anzahl anderer Anomalien am Thorax einer und derselben Person. Anat. Anzeiger. Bd. X. S. 540—554.
1895. C. Gegenbaur, Lehrbuch der Anatomie des Menschen. 6. Aufl.
1895. K. Peter, Über die Bedeutung des Atlas der Amphibien. Anat. Anz. Bd. X. S. 565—574.
1896. H. Leboucq, Recherches sur les variations anatomiques de la première côte chez l'homme. Mémoires couronnés et mémoires des savants étrangers, publiés par l'Académie royale des sciences, des lettres et des beaux-arts de Belgique. Tome LV. pag. 1—48.
1896. S. Tschugunow, Eine Hypothese der Evolution der menschlichen Wirbelsäule. Mittheilungen der kaiserl. Universität Tomsk. Buch 9. S. 1—155 (Russisch).

1896. L. E. Herstlet, A comparison of the anomalous parts of two subjects, the one with a cervical rib, the other with a rudimentary first rib. Journal of Anatomy and Physiology. Vol. XXX. pag. 562—567.
1897. E. Rosenberg, Über eine primitive Form der Wirbelsäule des Menschen. Anat. Anzeiger. Bd. XIII. Ergänzungsheft. S. 123—131.
1897. A. F. Tredgold, Variations of ribs in the Primates, with especial reference to the number of sternal ribs in Man. Journal of Anatomy and Physiology. Vol. XXXI. pag. 288—302.
1898. C. Gegenbaur, Vergleichende Anatomie der Wirbelthiere.
1898. H. Adolphi, Über das Verhalten des zweiten Brustnerven zum Plexus brachialis beim Menschen. Anat. Anzeiger. Bd. XV. S. 98—104.
1899. J. Black, Report of a case of cervical ribs. Journal of Anatomy and Physiology. Vol. XXXIII. pag. XLVII—L.
1899. Paterson and Lovegrave, Peculiarities of the foetal vertebral column. Journal of Anatomy and Physiology. Vol. XXXIII. pag. III u. IV.
1899. E. Rosenberg, Über eine primitive Form der Wirbelsäule des Menschen. Morph. Jahrbuch. Bd. XXVII. S. 1—118.
1899. H. Adolphi, Über die Wirbelsäule und den Brustkorb zweier Hunde. Morph. Jahrbuch. Bd. XXVII. S. 299—308.
1900. Ch. R. Bardeen, Costo-vertebral variation in Man. Anat. Anzeiger. Bd. XVIII. S. 377—382.
1900. A. Low, Description of a specimen in which there is a rudimentary first rib along with 13 pairs of ribs and 25 pre-sacral vertebrae. Journal of Anatomy and Physiology. Vol. XXXIV. pag. 451—457.
1900. Llewellin C. P. Phillips, Two cases of cervical ribs. Journal of Anatomy and Physiology. Vol. XXXIV. pag. XXXIII—XLII.
1900. G. Gérard, Anomalies osseuses. Sur la présence d'une côte cervicale articulée avec la première côte formée elle-même de la fusion des deux premières côtes thoraciques. Bibliogr. anatomique. Tome VIII. pag. 61—73.
1900. L. Bolk, Kürzere Mittheilungen aus dem anatomischen Institut zu Amsterdam. II. Über eine Wirbelsäule mit nur sechs Halswirbeln. Morph. Jahrbuch. Bd. XXIX. S. 84—93.
1900. H. Adolphi, Über die Korrelation zwischen dem Auftreten sogenannter Halsrippen und den Variationen am unteren Ende des menschlichen Brustkorbes. Wratsch. Bd. XXI. S. 1367—1370 (Russisch).
1901. Th. Dwight, Description of the human spines showing numerical variation in the Warren Museum of the Harvard Medical School. Anat. Anzeiger. Bd. XIX. S. 321—332 und 337—347.
1902. A. Rauber, Lehrbuch der Anatomie des Menschen. 6. Aufl.
1902. L. Dukes and S. A. Owen, Anomalies in the cervical and upper thoracic region, involving the cervical vertebrae, first rib and brachial plexus. Journal of Anatomy and Physiology. Vol. XXXVI. pag. 290 u. 291.
1902. H. Adolphi, Über ein Hundeskelet mit sogenannten »Halsrippen« bei nur 26 Präsacralwirbeln. Morph. Jahrbuch. Bd. XXX. S. 371 u. 372.
1902. —— Über die Zukunft des menschlichen Brustkorbes. Acta et Commentationes Universitatis Jurjewensis. Jahrg. 10. S. 1—8 (Russisch).

Some Observations on the Chromosome Vesicles in the Maturation of Nudibranchs[1].

By

W. M. Smallwood.

With Plate II.

These observations were made on three species of Nudibranchs collected at Wood's Holl during the summer of 1902. While several different forms were secured, the eggs were not obtained for all of them in sufficient quantity to permit of a detailed study of the problem of maturation in each. This paper then, is confined to certain phases of maturation in the eggs of *Doris bifida*, *Montagua Gouldii*, and *Montagua pilata*.

No attempt will be made to give a full account of maturation but only of those changes that especially accompany the history of the chromosomes; nor will the general literature[2] be reviewed except in so far as it bears on the special problem of this paper.

The spawn of *Doris bifida* is long and ribbon like, 3/8 of an inch wide; one ribbon was two inches in length. The egg mass was always found attached to some foreign object, such as the common Fucus or eel-grass. The form of the spawn was interesting; in several instances the lower margin was attached to the stem of the Fucus and while laying the animal had turned nearly around so that the band of eggs had the appearance of an open flaring collar. This was a common shape in the Fucus, but occasionally the spawn did not have any definite form, being attached to several

[1] Contributions from the Zoological Laboratory, Syracuse University.

[2] For full review of the literature of maturation see Conklin, 02, and Smallwood, 04.

branches. The eggs are arranged in regular rows at right angles to the long axis of the spawn. KORSCHELT and HEIDER[1] estimate that 600 000 eggs are laid by each animal. Deposition occurs from twelve to twenty four hours after copulation. At the time when the eggs are laid, they are in the metaphase of the first maturation spindle. The succeeding changes follow rapidly and within an hour or an hour and a half the eggs have segmented into the two and four celled stages. This is a great help in the study of this problem for a single spawn mass may show, if fixed in the metaphase of the first maturation spindle, all of the changes involved in the formation of the first and second polar bodies.

In the breeding season *Montagua Gouldii* are found in the hydrorhizal portion of *Tubularia crocea*, being especially abundant in deteriorating colonies; usually *Panopeus*, *Dendronotus*, young *Mytilus*, and many larvae of Worms, Crustacea, etc., are found in company with them. The spawn is small and fan-shaped, each normal sized mass containing about 500 eggs. After a few hours the mass assumes an oval form but if it is kept in stale water, the eggs die, the egg mass agains assuming the fan-shape with the eggs arranged in radiate rows. The spawn is either scattered in Tubularia or laid in nests; that is, in small spaces free from the stems and branches of the hydroid. In these nests from 50 to 100 masses of spawn are found. Each individual lays a variable number of egg-masses. A record of 157 animals (SMALLWOOD, '03) showed an everage of 6.2 spawn-masses for each animal after being brought into the aquarium. Deposition occurs about the same time after copulation as in *D. bifida*. The rate of development is slow in comparision with the previous species. While the maturation phenomena are well started when the eggs are laid, yet the second polar body is not formed until four hours have elapsed after deposition; all of the eggs in a single spawn mass are in about the same stage of development. A rest period of about two hours exists between the two and four celled segmentation stages.

Montagua pilata were taken by dredging in Vinyard sound. The method of copulation is somewhat different from the two mentioned above. Ample opportunity was afforded to observe the process which is as follows[2]: »The ends of the oviducts become firmly

---

[1] Invertebrate Embryology. Part IV. p. 102.

[2] SMALLWOOD, 03, pp. 15, 16.

united, probably with mucous, so that the animals may be pulled about in the aquarium with considerable freedom without causing them to separate. I took a pencil and pushed one animal of a pair all around the dish but they did not separate until the irritation became extreme. When they are copulating the distended and swollen ends of the oviducts as they are united are spherical in form and the color is intensified. So close is the union that I could not detect the line of fusion. The distended end of the oviducts after copulation is gradually withdrawn into the body until the animal presents a normal appearance; this reduction took nearly three hours in one instance.«

»The egg-mass of *M. pilata* is laid in the form of a string which in some instances was at least six inches long. This string of eggs is more often undulating than straight. There are from two to eight eggs in a single section of the string. No attempt was made to determine the whole number of eggs laid by one animal. The animals in confinement frequently laid short strings of eggs, one to three inches in length and laid several times. Deposition occured from twelve to twenty-four hours after copulation. The rate of development of the eggs is the same as *D. bifida*.

Methods. No difficulty was experienced in securing properly fixed material by the use of KLEINENBERG's picro-sulphuric fluid, BOVERI's picro-acetic, and GILSON's mixture; although the latter gave the least satisfactory results. Many of the spawn masses of *M. Gouldii* were very difficult to section when fixed by either of the above reagents. The following stains were used: HEIDENHAIN's Iron haematoxylin accompanied by a plasma stain of Bordeaux red, CONKLIN's picro-haematoxylin, and Brazilin. Each have their especial value, the first two being used on all of the stages described in this paper. So tenaciously does not only the deutoplasm but also the cytoplasm retain the Iron-haematoxylin stain, that it was impossible to secure a differential stain by its use alone. The eggs of the two species of *Montagua* are very difficult to stain satisfactorily. The eggs were imbedded in paraffine at 53 degrees F. but left in the warm paraffine only thirty minutes which was found to be adequate for penetration and did not cause the eggs to become friable.

Ovocyte. Sections of the ovotestis of each of the three species shows the ova in all stages of development. The young ovocyte is free from deutoplasm, the cytoplasm presenting a granular appearance, homogenous throughout. The increase in size is accompanied by the

presence of deutoplasmic bodies in the cytoplasm. The growth is gradual and the material taken up is apparently in a liquid state as it enters the ovocyte. The deutoplasm increases in amount until it completely fills the region between the nuclear wall and the cell membrane, thus concealing the structure of the cytoplasm. Before the egg is laid, the germinative vesicle is central in position.

The changes in the nucleus may be readily observed. The nucleolus in a young ovocyte is a solid mass which takes a deep stain even before the nucleoli in the cells of the other parts of the body show much reaction to the same stain. A number of prominent linin fibres bear chromatic material. As the deutoplasm appears in the cytoplasm, small clear regions may be distinguished in the nucleolus, if the stain is not too intense. This is the beginning of the vacuolization of the nucleolus, the further metamorphosis of which is similar in effect to the changes in *Piscicola repax* and *Tetrastemma elegans* (Montgomery, 99), and *Haminea solitaria* (Smallwood, 04); but the process is different in so far as it concerns the method by which the chromatin is displaced. After the vacuoles begin to appear, the solid mass of chromatin breaks up into many small bodies (Fig. 1). This fragmentation of the nucleolus is accompanied by a decrease in the amount of chromatin until it disappears entirely. The loss of chromatic material from the nucleolus prevents its fate from being followed during the early stages of maturation; when the chromosomes are forming from the germinative vesicles, no trace of it is evident.

Maturation. The earliest indication of the first maturation figure was found in a spawn-mass of *M. Gouldii* that was fixed together with the animal as the spawn was being deposited. The eggs for a few minutes after they have been laid are irregular in shape, none in *M. Gouldii* being spherical. The eggs appear as if they had been forced through an opening too small for them and as a result had become elongated and kidneyshaped. Dentalium exibits a similar irregularity in shape but apparently not as marked (Wilson, 04). While in this irregular form, the germinative vesicle is found in any region of the ovum. Maturation begins at this time in this species. In Fig. 2, a large portion of the germinative vesicle is present, the spindle fibres having caused the wall on one side to disappear. The chromosomes are forming as independent bodies; not all are in the same stage of development, that is, some are smaller and take a lighter stain. The germinative vesicle has in-

creased in size and reveals a sharp differentiation into two substances, basichromatin and oxychromatin (see CONKLIN, 02, p. 9), the former becomes the chromosomes, the latter spindle rays, sphere substance and cytoplasm.

No evidence of a chromosome vesicle was found in these early stages; each chromosome forms from a single small particle that increases in volume as maturation continues. In fig. 3, these bodies are more distinct and associated with the spindle fibres. The network of linin and oxychromatin substance is less and there is a corresponding increase in the number of the spindle rays. The next stage represented (Fig. 4), shows the chromosomes approximately full sized and in the region of the equator of the spindle.

In all three species the chromosomes in the metaphase assume a variety of shapes (Fig. 5). This irregular condition gives way to a simple rod-like chromosome which appears to divide transversely in this and the second maturation spindle. CONKLIN (02) believes that the irregularity may be caused by the fact that the chromosome vesicles confine the chromatin to certain regions. He finds in Crepidula chromosome vesicles (Plate I, Fig. 12 *a*) at this stage. I have not been able to detect in these three species of Nudibranchs similar structures. In discussing the irregularities in the form of the chromosomes he says (pp. 11—12): »It is difficult to say whether these differences in the shapes of chromosomes mean much or not. On the one hand it is possible that all the chromosomes of a given mitosis cannot be reduced to a single type; that their differences in shape indicate differences in material substance, and that different chromosomes may therefore represent different heritable qualities. On the other hand these differences in the shapes of the chromosomes are generally limited to the first maturation division; they are rarely found in the second maturation and only to a limited extent in cleavage. Furthermore, there are many evidences that the shapes of chromosomes are conditioned by their linin sheaths, and that the chromatic substance which fills the sheath is of a semi-fluid or viscid character.« My observations on the early maturation stages in the Haminea may throw some light on the suggestion quoted. In this mollusc the chromosomes assume an irregular form while in the chromosome vesicles; and further, they are irregular on the free surface and much smoother on the side or parts in contact with the linin sheath. In this species the chromosomes do not fill the linin sheath in the prophase stage which affords an apportunity to note

the change in the form of the chromosome. Here the irregularity seems to be an inherent quality of the chromatic material itself, independent of the chromosome vesicles (linin sheaths).

I have counted the number of chromosomes in several eggs in each species and believe the number to be 16 during maturation and 32 in the segmentation stages.

Before the second maturation figure is completed, the chromosomes usually pass through interesting changes. During the late anaphase of the first maturation, the chromosomes lie crescent-like in the region of the deep centrosome (Figs. 6, 7, 8), but show no evidence so far as was observed of passing into a vesiculate state. At about the time that the young amphiaster of the second maturation figure is forming and moving into a radial position, a distinct membrane appears around each chromosome in many eggs (Figs. 9, 10). These chromosome vesicles lie so near the chromosomes as to be overlooked in many instances. It frequently happens that one chromosome vesicle contains two or more chromosomes (Fig. 9) in which case the chromosomes are united by narrow strands of chromatin.

That the chromosomes do not always pass into chromosome vesicles and undergo these important changes is shown by the conditions in Fig. 11. Here the chromosomes lie free in the cytoplasm and it is believed by the writer that this is a perfectly normal condition and that there may be two distinct processes in the maturation of these Nudibranchs just as there are in *Haminea* (Smallwood, 04). The process free from the containing vesicles is about the same as that which occurs in most animals. The conclusion that there are these two rather distinct processes in maturation is not reached without studying a large number of eggs in both states and when it was found impossible to harmonize all of the conditions I was forced to arrange the phenomena under two heads. In describing similar changes in the egg of *Haminea* the following distinction between the two processes was made. »The two processes occur with about the same frequency, but all the eggs in one capsule follow either one method or the other. Any division of these processes into successive stages must be more or less arbitrary, especially since there are no periods of rest, the changes being both continuous and rapid. Until the centriole at the deep end of the first maturation spindle has divided and the chromosomes of that spindle have begun to move apart there is nothing to indicate that there are two processes, except possibly a difference in the size of

the centrosomes. According to the degree of complexity of the changes which accompany this stage and the length of time required for the metamorphosis, the processes may be designated as the shorter or direct and the longer or indirect. The shorter process is characterized by the chromosomes remaining free in the cytoplasm and by the direct formation of the achromatic figure; while in the longer process the chromosomes become enclosed in a so-called quiescent nucleus and the achromatic figure is formed indirectly.«

As a rule the chromosomes in the first polar cell do not possess vesicles until after the division of this cell but an exception is represented in Fig. 10, where two of the chromosomes are enclosed but there is nothing to indicate that the remaining ones undergo a similar fate.

Before the second maturation figure is fully formed, the chromosomes show important changes in the longer or indirect process. (The shorter or direct process is not described in this paper because it is so similar to the same phenomena in other Mullusca and many Annelids.) Each of the small chromosome vesicles with its contained chromosome looks like a minature nucleus. The chromosome is less prominent than in the previous stage (Fig. 10) and there exists definite linin threads between it and the containing wall. The early stages in these changes are indicated in Fig. 12. It may be noticed in passing that the marked spindle between the two centrosomes has disappeared, a phenomenon that will be fully considered later.

The conditions represented in Fig. 13, show the body that was the chromosome in Fig. 10, changed into one or possibly several small granules of chromatin lying in the meshes of the linin. In the transition from this unusual state to a solid, large chromosome, the changes are the same as those which occur when the chromosomes form from the germinative vesicle. The chromatin granules increase in their staining capacity growing in the mean time until they are full sized again. As to the fate of the limiting vesicles two possibilities may be offered (s. Conklin, p. 12), either they persist as indistinguishable sheaths or dissolve and loose their identity in the cytoplasm. These fully re-formed chromosomes lie in the equatorial plane of the spindle, divide, pass to the poles of the amphiaster, the egg chromosomes again passing, or forming, as is usual, into vesicles which sooner or later fuse to form the egg nucleus.

The chromosomes which are in the polar cells pass through a number of states which so far as I am aware have not been previously recorded. They are as follows: When the first polar cell is formed the chromosomes, as already stated, do not usually pass into a vesicular condition until after its complete division. These two polar bodies loosely attached to the cell wall frequently are pushed to one side during the formation of the second polar cell. In Fig. 15, the chromosomes are still free in the polar cell, while in Fig. 18, they lie enclosed in a definite nuclear vesicle and have lost some of their distinctive appearance and are associated with linin fibres. The changes connected with the chromosomes in the polar cells can not be correlated in time with similar changes in the egg chromosomes.

Clearer evidence in regard to these changes was furnished in the second polar cell. This cell is often quite large (Fig. 22), so that its condition can be readily observed. Each chromosome is surrounded by a vesicle so that we may have as many chromosome vesicles as there are chromosomes, or all or several pass into one vesicle. In Fig. 15, the egg chromosomes are in separate vesicles having linin fibres present. There is not the close grouping usual at this stage. This is further shown in Fig. 16, where considerable cytoplasm intervenes between some of the vesicles. But in the second polar cell (Fig. 15) the chromosomes all lie in one vesicle, showing no further evidence of entering a nuclear state, the presence of linin fibres and the ordinary differential conditions present being entirely absent here. While the conditions in Figs. 16 and 18, reveal but a single vesicle for the second polar cell yet there is plenty of evidence of linin fibres and the chromatin gives a differential reaction to haematoxylin in that certain of the granules take a very heavy stain while others react but slightly.

The character and number of the chromosome vesicles formed seems to vary with each individual ovum. A few typical conditions are represented in Figs. 17, 19, 20 and 22. These vesicles may be coördinate in size and position or very unequal (Figs. 17, 20).

In Fig. 17, there is a large and prominent nuclear vesicle in the polar cell in a typical nuclear state; while in the narrow part, toward the egg, there is a single small vesicle containing a chromosome. No evidence of linin fibres could be distinguished, there was, however, a slight stain noticable in the contents of the vesicle between the wall and enclosed chromosome. I believe this to be

a chromosome that was not included with the rest in the large vesicle. Two chromosomes are frequently included in a single vesicle (Figs. 19, 22), in which case the changes are the same as when one chromosome occupies a single vesicle. In Fig. 20, we have all the chromosomes in three vesicles which are so large that they almost completely occupy the polar cell. In this instance several of the chromosomes still retain their individuality but we can not follow the fate of a single chromosome in these vesicles any more than we can in the egg nucleus in Figs. 19 or 20.

Figs. 21 and 22 are from the same ovum being adjacent sections. There are in the polar cell in Fig. 22 three bodies which take a plasma stain and look much like chromosome vesicles. I think that these three bodies are not vesicles but are to be interpreted as partly metamorphosed deutoplasmic spheres that have passed into this polar cell. Evidence for this conclusion is furnished by the character of a similar, although larger body in the egg itself, of this same figure, lying near the male nucleus which is undoubtedly a yolk sphere. Furthermore, it is not unusual for yolk bodies to be found in the polar cells in Mollusca, and especially in these three Nudibranchs. I have further noticed in segmentation stages that the deutoplasm did not take as heavy a stain as it became partly metamorphosed into cytoplasm.

Discussion. Chromosome vesicles similar in many particulars to the one here described are also found in the spermatogenesis of *Brachystola magna* (Sutton, '01) They occur in late anaphase and the contained chromosome retains its identity more definitely than in the cases cited in this paper. Lillie ('02), finds in experimental work on *Chaetopterus* eggs that chromosome vesicles may appear around each particle of chromatic substance. In discussing this phase of the question he states (p. 490) »Even the smallest discernible particles of chromatin exercise, apparently, a liquifying effect on the cytoplasm, and thus appear to lie in vacuoles (Fig. 27), a condition analogous to the return of the nucleus to its resting condition«. Conklin describes for *Crepidula* chromosome vesicles (linin sheaths) in the metaphase of the first maturation but does not find them at other stages. Hargitt ('04) finds in the natural development of *Pennaria tiarella* chromosome vesicles similar to the ones in the eggs of *Chaetopterus* and these Nudibranchs. Chromosome vesicles are found then in both normal and artificially developing eggs. That such unusual changes should occur in both normal and artificial

development is interesting and raises the question of the significance of these structures and also the further question: Are we to regard such phenomena as found in the eggs of *Chaetopterus* as entirely the result of the artificial treatment?

In *Haminea solitaria* chromosome vesicles are present in the early prophase of the first maturation. In this mollusc it does not matter whether the eggs have passed into the oviduct and have been fertilized, or are still in the follicles of the hermaphroditic gland, maturation begins in all as soon as the first is deposited. The penetration of the sperm is not the force which starts the mitotic phenomena but apparently it is the contraction of the body in forcing the eggs to the outside which incites the formation of the maturation figure. It frequently happens that one may find in the ovotestis of *H. solitaria*, if fixed when deposition is in progress, eggs in the metaphase of the first maturation figure in the most distant follicles. Several hundred eggs all in the same stage are found, indicating that these changes started in each at the same time. A study of these eggs which have just begun maturation reveal chromosome vesicles which are to contain or do already enclose a single chromosome.

In the earliest stages these vesicles lie at the ends of the spindle fibres. Irregular in shape, they may contain several or but one chromatin mass. The number of vesicles which arise corresponds to the number of chromosomes. As they enlarge each becomes elliptical in outline, the chromatin increasing in quantity at the same time. A more extended study of these stages seems to indicate that their origin is in the linin. When these vesicles first appear, they are in their largest state although not as definite or as thick walled as in the metaphase (Fig. 12, Plate 3). The chromatin in the early prophase is in the form of small granules located at the nodes of the linin meshwork. While it is possible that the formation of the vesicles may involve a process of vaculolation around the chromatin yet no difference in the chromatin located at the nodes of the linin fibre and that enclosed in the crudely formed vesicles can be noted. Whenever the chromatin is present along the walls of these vesicles, it can be readily distinguished by any of the basic stains. As the linin disappears from the germinative vesicle in the early prophase, the number of vesicles increases; probably, however, a portion of the disappearing linin, contributes to the formation of spindle fibres and sphere substance as in *Crepidula*. The evidence in *H. solitaria*

seems to indicate that the vesicles which I have termed »chromosome vesicles« are formed from the linin, the details of which process I have as yet not been fully able to solve.

But whether the vesicles which occur in *H. solitaria* are the lame as those in *Crepidula* and in *Doris* I have some doubt. That the vesicles found in *Crepidula* and *Doris* are the same there can be no question. The following may be said concerning the fate of these vesicles in *Haminea*. The chromatin increases in quantity for a time but never completely fills the vesicle, a clear space which takes a plasma stain is always evident. At the time when the chromosomes have become full sized or as large as they do become while in the vesicles, there is no evidence of a shrinking of the walls or a diminution of the enclosed area; the only change being that the walls become less distinct.

While this discussion must be tentative at this time as the facts are too few to warrant any definite conclusion, yet it is difficult for me to see how these vesicles can persist through the subsequent maturation changes as an indistinguishable limiting membrane around each chromosome as suggested by Conklin. But is seems to me rather that the walls of the chromosome vesicles disappear, simply fading away, probably being dissolved in situ. This leaves us with two suggestions. 1. That the linin sheath lies close to the chromosome and is evident only during division. Conklin, p. 12. 2. That the chromosome vesicles in *H. solitaria* disappear in the cytoplasm being dissolved in situ. The origin of these vesicles in *Doris* will be further discussed in connection with the problem of fertilization.

Centrosome. In describing this body the terms proposed by Boveri ('01, p. 32, 125) are used. The centrosome is the body in which the astral and spindle fibres terminate. At certain stages it is a highly differentiated body composed of a central granule, termed the centriole which is surrounded by an area designated the centroplasm. The centroplasm usually takes a plasma stain while the centriole is always stained by haematoxylin.

In the eggs of these three species of Nudibranchs no evidence of a centrosome was found before ovoposition had begun; nor was it possible to distinguish with certainty this body in a stage earlier than that shown in Fig. 2. In Figs. 2 and 3, the centrosome is a small, solid granule, undifferentiated. None of the stages indicate that this body is composed originally of more than one body as in

Unio (Lillie, '01), *Crepidula* (Conklin, '02), or *Haminea* (Smallwood, '04). There is surrounding the centrosome a dense sphere substance which renders it difficult to be certain how far the astral rays extend but in some of the faintly stained eggs, the rays can be traced to this central body. The centrosome becomes early differentiated into centroplasm and centriole. Within the sphere substance and close to the centrosome, a clear area begins to appear through which the rays and fibres do not pass. This is the first indication of the centroplasm; it is apparently formed from the solid centrosome and increases in size until it is several times as large as the early stage shown in Fig. 3. The centroplasm fully formed takes a very heavy plasma stain (Figs. 5, 6). When stained with iron haematoxylin and before the subsequent differentiation with the iron, the deep (egg) centrosome frequently looks like a large, irregular precipitate of haematoxylin which may be so tenaciously retained that in removing it all of the other structures are completely de-stained. This precipitate occurs but rarely in connection with the outer centrosome. Before discussing the further structural changes that occur in the centrosome, we will consider briefly the astral rays, spindle fibres, and sphere substance.

A few astral rays are present around the centrosome in Fig. 2; these increase rapidly in number and prominence as the germinative vesicle disappears, until in Figs. 4 and 5, the typical astral appearance is produced. These rays seem to be of the same character and nearly of uniform length, there bing no sharp differentiation into primary and secondary rays in *Haminea*.

The growth of the spindle fibres is interestingly shown in Figs. 2 and 3. The rays which are to unite the two centrosomes and become the central spindle proceed directly to this union (Fig. 4). The mantle fibres few in number in Fig. 2, are the most conspicuous of any of the rays at this stage. They extend into the meshwork of linin fibres where the isolated chromosomes are forming. More of these fibres are present in Fig. 3; while in Fig. 4, they have become very numerous and the linin meshwork has entirely disappeared, the two events being intimately associated. The completely formed spindle having the chromosomes in the equatorial region is shown in Fig. 5.

An undifferentiated sphere substance appears in each of these Nudibranchs especially in the prophase of maturation but it does not become clearly defined into two layers as in *Haminea* and

others. In the metaphase and anaphase no definite sphere substance is noticed, it is again evident in the early prophase of the second maturation (Figs. 8, 9, 10), a slight trace of it is found in Fig. 14, but there is no marked evidence of its presence in Figs. 12 and 13. In a few instances in the telophase of the second maturation, the nuclear vesicles are surrounded by a clear area (Figs. 17, 19, 21), this I take to be the sphere substance of CONKLIN and others.

The first evidence in the centrosome of the prophase stage of the second maturation is the division of the centriole into two equivalent parts. At first they lie close together (Fig. 7), but soon separate, remaining connected by more or less regular strands which take a basic stain (Fig. 8). These two centrioles with the potential spindle uniting them give rise in a large measure to the second maturation figure. With the increase in size of the centrosome, the centroplasm creases to take a plasma stain, soon breaks appear in the wall and astral rays form about the centrioles. The different positions in the centroplasm which the forming spindle assumes demonstrate beyond a doubt that in these Nudibranchs the old wall does not contribute to the formation of the new centrosomes as is held by MACFARLAND ('97) but the formation of the spindle does agree with similar changes in *Crepidula* and *Haminea*. While there is no particular rest period or division into distinct stages in this metamorphosis of the centrosome, for convenience in description, we may now apply the term centrosome to the bodies previously designated as centrioles although still surrounded by the centroplasm of the old centrosome. The fibres that unite the two new centrosomes become more prominent and longer. The wall of the old centrosome breaks up into smaller and smaller pieces until it becomes indistinguishable from the granules in the cytoplasm; the centroplasm likewise disappears. The old astral fibres and rays do not persist as such and become a part of the second maturation figure. The new spindle has more prominent fibres on the periphery than within, the central ones frequently branching an anastomosing.

In Fig. 9, the two centrosomes are each a single body; while in a later stage, each is composed of centriole and centroplasm, these parts being derived as already described in the first maturation. The further history of the centrosome in the second maturation figure is the same as in other mollusca, disappearing entirely as the chromosomes become transformed into the female pronucleus.

The further changes in the spindle are parallelled so far as I

know only by a similar metamorphosis in *Haminea*. As the maturation figure becomes radial in position and of a length approximating the second figure, the spindle formed from the two centrioles breaks away and is lost in the cytoplasm. The two asters now separate, the deeper one moving nearly to the centre of the egg. A new spindle must be formed from the cytoplasm. The first appearance of these new fibres is a linear arrangement of granules which become fused into a single fibre (Fig. 12). These continue to form in a similar manner until a new spindle appears (Figs. 13 and 14). Although the old astral rays remain, new ones are formed in the same way that the spindle fibres arise. The full details of this unusual process are presented in my paper on *Haminea* (Figs. 46—51). The conditions are the same in *Doris* and *Haminea* in all of the changes except one. This exception in *Haminea* consists in the formation of unmistakable fibres proceeding from the centrosomes while they are still enclosed in a vesicle; these are rays which are in addition to the ones formed from the cytoplasm. No such process was discovered in the growth of this new spindle in *Doris*.

Fertilization. Although it was not the purpose of this paper to make a detailed study of fertilization yet the following facts were noted while observing the maturation phenomena. The sperm head penetrates the ovum in the oviduct just before deposition. The tail of the sperm is left outside. As soon as the head has entered the egg, it increases in size and is usually slightly bent near the middle. A few small granules close to the sperm head stain more intensely than the rest of the cytoplasmic granules but I was not able to determine their origin. The sperm head moves across the egg toward the animal pole, its path depending on the place where it entered the egg. In this approach to the animal pole the sperm nucleus becomes vesicular in the usual manner. But while passing through these changes, the chromatin may be confined in one vesicle (Fig. 18) or several (Figs. 15, 17, 21). In most cases there is one quite large vesicle and a few small ones. The large one eventually absorbing the others. Structurally there is no essential difference between these different vesicles aside from their size. In Fig. 17. the two small sperm vesicles, each containing a bit of chromatin, have the same appearance as those represented in Figs. 9—10, These sperm vesicles seem to be derived from the cytoplasm forming under the influence of the chromatin. When the chromatin remains

compact, one vesicle forms but when it becomes scattered, several may appear.

The sperm nucleus in Fig. 18, presents one structure, the meaning of which is not clear. In this section of the nucleus there are three sharply defined masses of chromatin, one of which is free from any connection with linin fibres. The other two are surrounded by a substance that takes a distinct plasma stain and the edge of which is continuous with the linin fibres. It looks as if there were here an extra amount of substance similar to linin and from which linin arose concentrated about these two chromatic masses. To summarise we may say that vesicles similar in appearance and content are found during the prophase stage of the second maturation; in the polar cells; and in connection with the male and female pronuclei.

In addition to the usual maturation phenomena in these Nudibranchs, a portion of the cell contents may be budded off without the mitotic or amitotic process. Just after the eggs are deposited or even while the animal is laying, the eggs may, while changing from an irregular to a spherical form, give off a large part of the cell, a fourth or fifth of the whole cell is thus given off. The formation of these small cell like bodies was observed in many spawn masses of these Nudibranchs. They appear before the first polar cell has had time to be formed. While observations were being made on the living eggs, these large bodies were thought to be simply unusually large polar cells.

In a study of the sections of *M. Gouldii* I was fortunate in securing two spawn-masses in which a number of the eggs were undergoing the formation of these peculiar bodies. Fig. 23 is a drawing made from two adjacent sections showing this cell-like body still attached to the egg and the first maturation figure in the prophase stage. The position of each is such that there can be no possible connection between them. The budded cell-like body is full of deutoplasmic spheres, and a few cytoplasmic granules are evident. But there is no evidence of a nucleus or of free chromosomes either in this body or the cell proper apart from the maturation figure. An examination of all of the sections of this egg with a Zeiss homog. aprochromatic 2 mm lens and compensating oculars as well as with the 1/12 oil immersion lens failed to reveal any structure which might be designated as a nucleus or chromosome or chromatic substance in connection with the formation of this cell-like

body. A number of other eggs showing the same cell-like bodies confirmed these observations.

This cell-like body does not remain attached to the cell proper for any considerable time. While studying it in the living condition, no evidence of segmentations was ever found. These bodies, it seems to me, can have but one fate, i. e., to disintegrate probably furnishing food for the veliger.

In *Haminea solitaria* similar small cells occasionally appeared just before the first cleavage the fate of which was not determined.

During the early cleavage in many Gastropods, Lamellibranchs and Annelids there is formed at the vegetal pole a lobe of varying size. This lobe is simply a bulging out of a portion of the egg contents and was first designated as a yolk lobe (polar lobe WILSON, p. 12). The conditions represented in Fig. 23 differs in two marked respects from this so-called yolk lobe; first, the time when it appears, and secondly, its position. The fact that these bodies are seen to form while the egg is becoming spherical in outline and long before cleavage begins indicates that this phenomenon is distinct from the yolk lobe. So far as I am aware, the yolk lobe is always formed in the region of the vegetal pole while these bodies do not occur at any one definite place on the egg. Some were formed near or at the vegetal pole, others occured equally near the animal pole.

As soon as opportunity is afforded, the writer hopes to extend these observations.

Summary.

1) The eggs of *Doris bifida*, *Montagua Gouldii* und *Montagua pilata* may be obtained during the months of June and July at Wood's Holl, Mass. Each of these three species will lay under ordinary aquarium conditions in from 12—24 hours after copulation. The eggs are deposited in a gelatinous mass characteristic in form for each species. The number of eggs and egg masses that each animal lays is variable.

2) The growth and changes in the ovocyte are, in the main, those characteristic of *Mollusca*.

3) The beginning of maturation is co-incident with deposition.

4) The chromatic substance is differentiated into basichromatin and oxychromatin. The basichromatin gives rise to the chromosomes which make their appearance as independent bodies; the oxychro-

matin passes into the cytoplasm to contribute in part to the formation of the sphere substance.

5) No evidence of chromosome vesicles was found during the prophase of the first maturation as is the case in *Haminea solitaria*.

6) During the »rest pause« between the first and second maturation, the chromosomes frequently have distinct vesicles. There may be a single vesicle for all of the chromosomes or a single vesicle for each chromosome. All combinations between these two extremes occur.

7) The chromosomes that pass into the polar cells likewise possess vesicles which in some instances exhibit all of the structural features of a typical nucleus.

8) The egg chromosomes enclosed in vesicles change while in this state until each vesicle has the appearance of a miniature nucleus. Before the metaphase of the second maturation, the several chromatic granules unite into a solid mass, the vesicle probably disappearing.

9) The fact that the chromatin may normally exist in a liquid state during the prophase of the first maturation of *Haminea solitaria* and in the prophase of the second maturation of these Nudibranchs strengthens the growing conviction that the theory of the qualitative division of the chromosomes is untenable.

10) The growth and fate of the several parts of the centrosome are in close agreement with these same changes in the centrosome of *Haminea solitaria*.

11) Fertilization takes place in the oviduct, the tail remaining outside. The sperm head becomes vesicular during its progress towards the animal pole and while it is undergoing this change one or more chromosome vesicles may be formed in connection, with the chromatin derived from the sperm, which are similar to the egg chromosome vesicles. These vesicles arise undoubtedly through the influence of the chromatin on the cytoplasm which fact suggests that the vesicles in these three Nudibranchs and those in *Haminea solitaria* which arise in the nucleus are not identical.

Zoological Laboratory, Syracuse University,
May 1st, 1904.

Literature cited.

Boveri, T. '00. Zellenstudien. Heft 4. Jena.

Conklin, E. G. '02. Karyokinesis and Cytokinesis in the Maturation, Fertilization and Cleavage of Crepidula and other Gasteropoda. Acad. Nat. Sci. Philadelphia. Sec. Series. Vol. XII.

Hargitt, C. W. '04. The Early Development of Pennaria tiarella McCr. Archiv für Entw. d. Organ. Vol. XVIII. Part 4.

Lillie, F. R. '01. The Organization of the egg of Unio based on a study of its Maturation, Fertilization, and Cleavage. Journ. Morph. Vol. XVII. No. 2.

—— '02. Differentiation without Cleavage in the egg of the Annelid, Chaetopterus pergamentaceous. Archiv für Entwicklungsmechanik der Organismen. Bd. XIV.

MacFarland, F. M. '97. Cellulare Studien an Mollusken-Eiern. Zool. Jahrb. für Anatomie und Ontogenie. Bd. X. Heft 2.

Montgomery jr., T. '98. Comparative Cytological Studies with especial Regard to the morphology of the Nucleolus. Journ. Morph. Vol. XV.

Sutton, W. S. '00. The Spermatogonial Divisions in Brachystola magna. Bull. Univ. Kansas. Vol. IX. No. 2.

Smallwood, W. M. '03. Notes on the Natural History of some of the Nudibranchs. Bull. Univ. Syracuse. Series IV. No. 1.

—— '04. The Maturation, Fertilization and Early Cleavage of Haminea solitaria Say. Bull. Mus. Comp. Zool. Harvard. No. 157.

Wilson, E. B. '04. The germ-regions in the egg of Dentalium. Journ. Exp. Zoology. Vol. I. No. 1.

Explanation of Plate II.

All figures are camera drawings and were drawn at the base level under the Zeiss 1/12 oil immersion, Oculars 2 and 4.

Abbreviations.

chr Chromatin,
chr'so Chromosome,
c'l Centriole,
cl.pol.1 first polar cell,
cl.pol.2 second polar cell,
c'pl Centroplasm,
deu'pl Deutoplasm,
fus.c Central spindle,
nll Nucleolus,
pronl.♀ Female pronucleus,
pronl.♂ Male pronucleus,
vsl.chr'so Chromosome vesicles.

Fig. 1. Ovocyte from ovotestis. Deutoplasmic spheres quite abundant in the cytoplasm. Nucleolus vacuolated and the remaining chromatin granular. 1/12,2.

Figs. 2, 3. Early prophase of first maturation. A large part of the germinative vesicle still intact. Chromosomes forming as isolated bodies in the meshwork of linin. 1/12,4.

Fig. 4. Prophase first maturation. Germinative vesicle completely absorbed. Chromosomes rod-shaped and forming in the equatorial region of the spindle. 1/12,4.

Fig. 5. Metaphase of first maturation spindle. Chromosomes rod-shaped and of irregular outline. Centrosome differentiated into centriole and centroplasm. 1/12,2.

Fig. 6. Anaphase first maturation spindle. 1/12,2.

Fig. 7. Anaphase first maturation spindle showing the division of the centrioles. 1/12,4.

Fig. 8. Anaphase first maturation spindle. Centrioles in deep centrosome are united by fibres. Prophase stage in the division of the first polar cell. 1/12,4.

Figs. 9—10. Prophase second maturation spindle. Chromosomes enclosed in chromosome vesicles. The indirect or longer process in the formation of the second polar cell. 1/12,2.

Fig. 11. Prophase second maturation spindle, shorter or direct process. 1/12,2.

Figs. 12—13. Prophase stages in the formation of the second maturation spindle by the indirect process. Chromosomes in the form of chromatin granules enclosed in chromosome vesicles. 1/12,2.

Fig. 14. Metaphase in second maturation spindle. Polar cell in same stage. 1/12,4.

Figs. 15—22. Telophase second maturation. The egg-chromosomes lie either in a single vesicle or in several. The chromosomes of the polar cell are found in a single vesicle or several. Figs. 15—20, 1/12,2; Figs. 21, 22, 1/12,4.

Fig. 23. The prophase stage of the first maturation showing a large cell-like body in the process of formation. 1/12,2.





9.
10.
11.
12.
13.
14.
16
17


2.
chr'so
3.
1.
pll
chr
7.
cpl.
c'l
cl pol.
8.
9.
usc
12.
15.
vsl.chr'so
14.
16
17.
cpol. 2
vsl chr'so
Pron. L. ♂
Pron. L. ♀

5.

6.



13.



vst chr'so

11.



20.

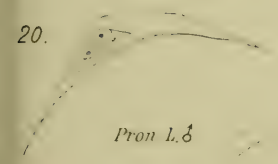

Pron L.♂

21.

Pron L.♀

23.

18.

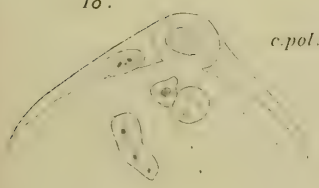

c.pol. 2

vst chr'so

9.

22.

Pron L.♂

Über das Mesoderm des Vorderkopfes der Lachmöwe (Larus ridibundus).

Von

H. Rex

(Prag).

Mit Tafel III—IX und 60 Figuren im Text.

(Mit Unterstützung der »Gesellschaft zur Förderung deutscher Wissenschaft, Kunst und Literatur in Böhmen«.)

Einleitung.

Die vorliegenden Untersuchungen bilden eine Fortsetzung meiner Studien über das Mesoderm des Vogelkopfes. Es hatte mich zuerst die Differenzierung des Mesoderms des Vorderkopfes der Ente beschäftigt. Die hier gewonnenen Resultate gelangten in zwei Abhandlungen[1] zur Veröffentlichung. Van Wijhes kurze Skizze[2], in welcher zum erstenmal auf das Vorkommen von Mesodermsegmenten im Vorderkopfe von Sauropsidenkeimen hingewiesen worden war, lenkte meine Aufmerksamkeit namentlich auf die Befunde bei Möwenkeimen. Ich bin mir bald darüber klar geworden, daß die verhältnismäßig leicht zugänglichen Keime der Lachmöwe ein sehr günstiges Untersuchungsobjekt darbieten; es dürfte dies der Einblick in die folgenden Blätter bestätigen. Meine Studien hatten sich ursprünglich auf die Region des Vorderkopfes beschränkt. Die eigenartigen Verhältnisse, welche die Entwicklungsart des Unterkieferfortsatzes des

[1] Über das Mesoderm des Vorderkopfes der Ente. Archiv für mikrosk. Anatomie. Bd. L. 1897. — Zur Entwicklung der Augenmuskeln der Ente. Archiv für mikr. Anatomie. Bd. LVII. 1901.

[2] Über Somiten und Nerven im Kopfe von Vogel- und Reptilienembryonen. Zool. Anzeiger. Bd. IX. 1886.

Kieferbogens erkennen ließ, erforderte jedoch bald eine weitere Ausdehnung auf die distalwärts folgenden Regionen der Kopfanlage und so habe ich mich kurzer Hand entschlossen, das Mesoderm der gesamten Kopfanlage mit ins Bereich meiner Untersuchungen einzubeziehen. Ich bringe daher im folgenden mehr, als der Titel verspricht. — Einen Bruchteil der gewonnenen Resultate habe ich im 19. Bande des Anatomischen Anzeigers (1901) mitgeteilt. —

Ich möchte den Leser bitten, sich mit den beiden oben zitierten Abhandlungen über das Vorderkopfmesoderm der Ente vertraut zu machen, da ich mich im folgenden vielfach auf diese beziehen werde. Es sei gleich hier bemerkt, daß ich die etwas langatmige Bezeichnung »ventraler Schenkel des Vorderdarmdivertikels« (= »ursprünglicher Vorderdarmscheitel«) durch den kurzen Ausdruck »Scheiteltasche« ersetzen werde. — Vielleicht ist noch folgende Bemerkung am Platze. Es hat sich zufällig ergeben, daß eine größere Reihe von Querschnittsbildern linken Keimhälften entnommen worden sind; ich habe nun mit wenigen Ausnahmen die übrigen, rechten Hälften zugehörigen Bilder im Spiegelbilde zeichnen lassen, um dem Leser die Orientierung zu erleichtern. Ebenso habe ich auch fast sämtliche Sagittalschnittbilder gleich orientiert. Ich weiß nur zu gut aus eigner Erfahrung, wie störend es wirkt, wenn man sich gezwungen sieht, bei Betrachtung einer Tafel dieser oder jener Figur zuliebe sich unvermutet »alles umgelegt« vorzustellen. —

Herr v. Minckwitz, kgl. sächsischer Oberförster in Moritzburg-Eisenberg hatte die Güte, mir nicht nur die Beschaffung des Untersuchungsmaterials an Ort und Stelle zu ermöglichen, sondern mir auch später solches zukommen zu lassen. Für seine liebenswürdige Mühewaltung sage ich ihm auch an dieser Stelle herzlichen Dank.

Meine Abhandlung gliedert sich sachgemäß in drei Abschnitte. Der erste bringt die Schilderung des Untersuchungsganges, der zweite die Untersuchungsergebnisse, und ein dritter ist endlich der Besprechung der Angaben der Literatur gewidmet.

I.

Schilderung des Ganges der Untersuchung.

Keime mit einem, zwei und drei Urwirbelpaaren.

(Taf. III Fig. 1 *a—c*, 2 *a—b*, 3.)

Der jüngste Keim, von welchem ich eine Querschnittserie besitze, hatte ein distalwärts scharf abgegrenztes Urwirbelpaar.

Von einem Schnitte, der das Hinterende desselben getroffen hat, ist die linke Hälfte in der Tafelfig. 1 *a* wiedergegeben. Die Grenze zwischen der Anlage des Urwirbels und jener der Seitenplatten dürfte an der mit einem Sternchen bezeichneten Stelle zu suchen sein. Die Zellen der Urwirbelanlage sind in zwei epithelialen Reihen angeordnet, von welchen die dorsale etwas höher als die ventrale ist; zwischen beiden sind vereinzelte spindelförmige Zellen gelagert. Dem Innenende des Urwirbels ist ein kleines Zellhäufchen angeschmiegt. Der mediale Endabschnitt der Anlage der Seitenplatten setzt sich ohne scharfe Grenze ins Außenende der Urwirbelanlage fort; sein Gefüge entbehrt der Regelmäßigkeit. Nur an einer Stelle sind die Zellen deutlich epithelial geordnet; eine Lichtung ist daselbst nicht erweislich. Weiter außen, nach dem dunklen Fruchthofe hin, begegnen wir ganz beträchtlichen Schwankungen der Dicke, der Dichtigkeit und des Gefüges am Mesoderm der Seitenplatten. Nahe der Grenze zwischen dem hellen und dunklen Fruchthof und zwar noch im Bereiche des ersteren gelegen finden sich zwei kleine, unansehnliche, epithelial umsäumte Lichtungen vor: wir haben den schüchternen Ansatz zur Bildung des Splanchnocöls vor uns.

Weiter vorn hat diese bereits größere Fortschritte gemacht. So sehe ich im achten Schnitte, daß die Außenhälfte der Anlage der Seitenplatten von mehreren scharf umschriebenen Lichtungen durchsetzt wird; in der Innenhälfte macht sich der Beginn der Spaltbildungen am Gefüge bemerkbar. Sie ist deutlich in zwei Zelllagen geschieden: in eine ventrale, aus mäßig hohen, ziemlich regelmäßig aneinander gereihten Epithelzellen zusammengesetzte und in eine dorsale, aus lose vereinigten, rundlichen Zellen aufgebaute. Zwischen beiden Lagen findet sich eine Reihe feiner Spaltlücken, deren Vereinigung zur einheitlichen Spalte noch aussteht. Der diesem epithelialen Mesodermabschnitt benachbarte Entodermbezirk ist merklich verdickt. Das Innenende der Seitenplatten zeigt ähnliche bauliche Verhältnisse, wie in der Tafelfig. 1 *a*; es sticht hier aber von der

proximalen Fortsetzung der Urwirbelanlage recht scharf ab. Diese hat eine etwas unvermittelte Verjüngung erfahren; ihr dichtes Gefüge ist nicht mehr epithelial.

Weiter vorn macht die Urwirbelanlage bald lockerem Mesoderm Platz; am weitesten reicht ihre Innenkante proximalwärts. Auch an die Stelle des medialen Endabschnittes der Seitenplatten tritt lose verknüpftes Zellenmaterial. So wird allmählich der Übergang zu den Verhältnissen angebahnt, denen wir im 39. Schnitte begegnen. Ihm ist die Tafelfig. 1 *b* entnommen. Das Mesoderm zeigt drei wohl charakterisierte Abschnitte. Ein innerer ist aus sehr locker miteinander verknüpften Zellen aufgebaut. An diesen schließt ein mittlerer, verhältnismäßig schmaler Abschnitt an, der von einer epithelialen Zellreihe beigestellt wird. Auf dieser lagern einige wenige rundliche Zellen, die durch breite Zwischenräume voneinander gesondert sind. Lateralwärts wird das Epithel von etwas unregelmäßig gelagerten niedrigen Zellen abgelöst. Der dritte, äußere Abschnitt wird von einer dünnen Zellplatte beigestellt, die in unserm Schnitte einer Lichtung entbehrt. Solche finden sich indessen, in den benachbarten Schnitten vereinzelt vor. Die Zellen des Entoderms ordnen sich unterhalb des epithelial gefügten Abschnittes der Seitenplatten zu einem regelmäßigen Epithel von stattlicher Höhe.

Über diesen Schnitt hinaus vorschreitend werden wir der allmählichen Verschmälerung der Mesodermplatte gewahr; dieselbe erreicht bald nicht mehr das Gebiet der Area opaca. Mit großer Beharrlichkeit kehrt ihr mittlerer, epithelialer Abschnitt wieder und zwar unter langsamer, von außen nach innen vorschreitender Einengung seines Gebiets; ich kann denselben bis zum 55. Schnitte verfolgen. Ein Vorrücken seines Innenrandes nach der Mediane hin, das sich etwa mit der Verschmälerung der gesamten Mesodermplatte vergesellschaftete, konnte ich nicht erweisen. Im 57. Schnitte stoßen wir auf das Hinterende der interepithelialen Zellmasse. Die uns interessierenden Einzelheiten des 63. Schnittes gibt die Tafelfig. 1 *c* wieder. Das platte, aus einer dünnen Zelllage bestehende Hinterende der Zellmasse *J* ist dem zarten Entodermblatte aufgelagert. Seine Mesodermproliferation ist namentlich links recht rege. Das Mesoderm selbst ist hier vorn schon stark verschmälert; dies gilt namentlich von der rechten Seite. — Die Formverhältnisse unsres Keimes nahe dem freien Kopfende ähneln jenen sehr, die ich in meiner älteren Abhandlung über dem Vorderkopf der Ente für einen Keim mit einem Urwirbelpaare beschrieben und auch in der Tafelfig. 2

wiedergegeben habe. Bei dem mir jetzt vorliegenden Keime ist indessen die Zellmasse anders gebaut. Ihre Elemente sind in zwei Lagen angeordnet, von denen die dorsale deutliches epitheliales Gefüge aufweist. Die ventrale ist mit an dem Aufbau des mittleren Drittteiles der Dorsalwand der Darmrinne beteiligt. Recht dürftig ist die Mesodermproliferation, die den Seitenteilen der Zellmasse entstammt; das lose Zellmaterial reicht nicht über die Darmseitenwand hinaus. — Im 77. Schnitte werden wir nunmehr des Anschnittes des Entoderms gewahr. —

Von einem etwas älteren Keime mit zwei Urwirbelpaaren habe ich eine Sagittalschnittserie angefertigt; sie gewährt einen guten Aufschluß über das Verhalten des ersten Urwirbels und des proximalwärts auf diesen folgenden Abschnittes des Kopfmesoderms. Bezüglich der Scheiteltasche, der interepithelialen Zellmasse und des Chordavorderendes kann ich mich kurz fassen; es liegen hier Verhältnisse vor, wie ich sie für einen Entenkeim mit der gleichen Urwirbelzahl gefunden habe (s. die Tafelfig. 3 meiner älteren Abhandlung). Die nun folgende Schilderung soll mit dem ersten Urwirbel beginnen. Auf der linken Seite ist seine Anlage in 14 Schnitten nachweisbar; ich will vom achten, vom Innenende der Anlage aus gezählt, ausgehen und verweise auf die Textfig. 1.

Fig. 1.

Das auf die Anlage des ersten Urwirbels uw_1 proximalwärts folgende Kopfmesoderm ist deutlich in zwei ungleich große Abschnitte gegliedert: in einen kurzen distalen dichtgefügten, der mit dem Vorderende der Anlage zusammenhängt und in einer größeren proximalen, der sich aus lockerem Zellmaterial aufbaut. Der Übergang beider Teilstrecken ist kein unvermittelter, sondern ein allmählicher. Das Gefüge des distalen Abschnittes läßt erkennen, daß eine epitheliale Reihenbildung der Zellen in Bildung begriffen ist; die Abgrenzung gegenüber dem Vorderende der Anlage uw_1 stößt auf

große Schwierigkeiten. Diese Anlage besitzt die Formverhältnisse einer epithelialen Doppellamelle, deren dorsales Blatt höhere und auch regelmäßiger gefügte Zellen zeigt als das ventrale. Hinten grenzt sich uw_1 scharf vom Vorderende des zweiten Urwirbels uw_2 ab. Eine vordere scharfe Grenze herauszufinden, hält, wie schon erwähnt, schwer; es ist nicht rätlich, etwa ohne weiteres den craniocaudalen Durchmesser des zweiten Urwirbels als Maßstab zu benutzen. Wir ersehen aus der Textfigur, daß die Ventralwand eine ganz beträchtliche proximale epitheliale Fortsetzung besitzt, welche in eine niedrige Zellreihe ausläuft. Eine gleichfalls epitheliale Fortsetzung der dorsalen Wand scheint bei *x* zu endigen; hier überdacht sie das distale, spitz zulaufende Ende des Zellzuges *zz*. In der Tafelfig. 2*a* ist ein Teil des nächstfolgenden, neunten Schnittes wiedergegeben. Auch hier weist die untere Wand der Anlage uw_1 eine stattliche proximale, sich allmählich verjüngende Fortsetzung auf; die der dorsalen Wand ist durch einen feinen Spalt von einem kurzen Mesodermabschnitt *m* geschieden, dessen Gefüge ein wenig regelmäßiges ist. Endlich folgt vorn eine kurze epitheliale Doppelreihe von Zellen *zz*. Die Spalte zwischen uw_1 und uw_2 wird durch ein paar lose Zellen teilweise verdeckt. Die weiter außen folgenden Schnitte zeigen ähnliche Bilder; die Beziehungen des Vorderendes der Anlage des ersten Urwirbels zum unsegmentierten Kopfmesoderm variieren jedoch sehr. Es kann in einem Schnitte ein Abschluß des ersteren angedeutet erscheinen, während in den beiden unmittelbar benachbarten Schnitten ein solcher völlig fehlt. Eine Aufteilung des in meinen Bildern mit uw_1 bezeichneten Mesodermabschnittes auf zwei Urwirbel wird in keinem Schnitte angebahnt. Der Übergang ins Mesoderm der Seitenplatten setzt im proximalen Abschnitt des Urwirbels früher als im distalen ein. — Nach einwärts vom Schnitte der Textfigur nimmt sein Durchschnitt rasch an Höhe ab, die epitheliale Fortsetzung seiner Wände verkürzt sich und an ihre Stelle tritt dichtes Mesoderm.

Etwas anders ist es mit der proximalen Abgrenzung des ersten Urwirbels auf der rechten Seite bestellt. Hier sehe ich in drei Schnitten, und zwar im vierten bis sechsten eine solche ganz deutlich. Wie die dem sechsten Schnitte entnommene Tafelfig. 2 *b* lehrt, ist hier der erste Urwirbel uw_1 nach vorn wohl abgeschlossen; das auf ihn proximalwärts folgende Mesoderm ist in zwei Zelllagen gesondert, von welchen die dorsale eine überaus regelmäßige Reihenbildung gleich langer und gleich gestellter Zellen aufweist. Schon im siebenten Schnitte ist das Vorderende des Urwirbels wieder offen,

die eben erwähnten Zelllagen bilden die proximale Fortsetzung seiner beiden Wände.

Auch bei einem etwas älteren Keime, bei welchem ein drittes Urwirbelpaar distalwärts deutlich abgesetzt war, habe ich die proximale Abgrenzung des ersten Urwirbels angebahnt gefunden und zwar auf beiden Seiten. Auf der rechten Seite ist dies namentlich im dritten und vierten Schnitte sehr deutlich ersichtlich; es ist auch hier das Hinterende des unsegmentierten Kopfmesoderms in zwei Zellreihen gegliedert, von welchen die dorsale epithelial ist. Vom fünften Schnitte ab vermissen wir eine scharfe vordere Grenze des Urwirbels. Die Einzelheiten des sechsten sind in der Tafelfig. 3 wiedergegeben. Wir sehen beide Zellreihen in die Anlage uw_1 mit einbezogen. Die weiter außen folgenden Schnitte zeigen uns das Gleiche. Es gelingt uns leicht, im Schnitte der Tafelfigur den Beginn einer Abgliederung des künftigen Vorderendes des Urwirbels zu erkennen. Ähnlichem begegnen wir auch auf der andern Seite; hier ist namentlich im vierten Schnitte das Urwirbelvorderende scharf abgesetzt; seine Verbindung mit dem unsegmentierten Mesoderm wird bereits im fünften deutlich. Eine Gliederung des letzteren in epitheliale Reihen ist jedoch erst vom siebenten Schnitte an nachweisbar. — Die Deutung dieser Befunde soll später versucht werden.

Keime mit vier und fünf Urwirbelpaaren.

(Taf. III Fig. 4 *a*—*c*, 5 *a*—*b*).

Ich will mich zunächst an die Befunde halten, welche eine Querschnittserie von einem Keime mit vier Urwirbelpaaren darbietet und beginne mit der Schilderung der Region des ersten Urwirbels der linken Seite. Wie die Textfig. 2 lehrt, ist seine Außenkante lang ausgezogen, das Gefüge ihrer Zellen etwas locker. Bei genauerem Zusehen gelingt es unschwer, den Zusammenhang ihrer beiden Lamellen mit den entsprechenden inneren Endabschnitten der Seitenplatten festzustellen; indessen gerade dort, wo wir die Kommunikation von Myocöl und Splanchnocöl zu erwarten hätten, wird dieser Zusammenhang durch ein paar Zellen

Fig. 2.

völlig verdeckt, welche gleichwie aus der Reihe ihrer Genossen herausgedrängt erscheinen. Am Entoderm werden wir des Querschnittes zweier Kanten gewahr, k und k_1; der von ihnen begrenzte Abschnitt geht weiter vorn in die Seitenwand der Vorderdarmrinne über. Oberhalb k_1 treffen wir das Hinterende der primitiven Pericardialhöhle an. Die beiden Seitenplatten zeigen den bekannten Unterschied im Gefüge: das der künftigen Darmseitenwand angeschmiegte Blatt besitzt hohe, schlanke Zellen, deren Kerne in verschiedenen Höhen lagern, so daß hierdurch der Eindruck der Mehrschichtigkeit erweckt wird; das dorsale Blatt weist durchweg niedrige Zellen auf.

Die folgende Schilderung der Beziehungen des Urwirbelvorderendes zum unsegmentierten Kopfmesoderm kann selbstredend nicht jenen klaren Einblick gewähren, den das Studium einer Sagittalschnittserie mühelos erbringt; es erscheint mir gleichwohl nicht angezeigt, aus diesem Grunde die Bilder der Querschnitte etwa zu vernachlässigen.

Über den Schnitt der Textfigur hinausgehend, bemerken wir, daß der Urwirbel eine Abrundung der Außenkante, hierauf eine solche der Innenkante erfährt und so einen ovalen Umriß mit stark verkleinerter Höhlung erwirbt. Im fünften Schnitte hat nurmehr die Dorsalkante epitheliales Gefüge bewahrt und an die Stelle der Innenkante ist bereits das verjüngte Hinterende des unsegmentierten Kopfmesoderms getreten. Die Einzelheiten des sechsten Schnittes gibt die Tafelfig. 4 *a* wieder. Die Lagerstätte des Urwirbels wird vom unsegmentierten Mesoderm eingenommen, das zwei Sonderabschnitte aufweist, einen dorsolateralen und einen ventromedialen. Beide sind epithelial gebaut. Der erstere setzt das Epithel der dorsalen Urwirbelkante fort; eine Lichtung kann ich in demselben nur unter Anwendung starker Linsen als feine schräg gestellte Spalte ermitteln. Der ventromediale Abschnitt besitzt ebenfalls unverkennbar epitheliales Gefüge; die Zellen sind nach einem Punkte radiär gruppiert. Eine Lichtung fehlt hier. Schon im achten Schnitt ist von diesen Einzelheiten nichts mehr wahrnehmbar, das Mesoderm des parachordalen Gelasses ist von gleichmäßiger Dichte. — Eigenartig ist das Verhalten des medialen Endabschnittes der Seitenplatten. Mit dem Verlust seiner Außenkante hat der Urwirbel auch die Verbindung mit diesem Endabschnitt eingebüßt; derselbe rückt nun medialwärts vor, indem er in die durch die Verjüngung des Urwirbelvorderendes entstandene Lücke eindringt, und findet endlich Anschluß ans unsegmentierte Mesoderm. Dies lehrt ein

Blick auf die Tafelfig. 4 *a*. Der Endabschnitt ist hier lichtungslos; die zweizeilige Anordnung seines Epithels tritt etwas zurück.

Dem vorhin Gesagten zufolge setzt sich also auf dieser Seite die proximale Verlängerung der dorsalen Urwirbelkante ins unsegmentierte Mesoderm fort und überdeckt gleichzeitig einen verjüngten distalen Fortsatz desselben. — Weit weniger klar liegen die Verhältnisse auf der andern Seite. Hier dürfte die Dorsalkante und die mediale Wand des Urwirbels proximalwärts abgeschlossen sein, während sich die übrigen Abschnitte desselben unter Lösung des epithelialen Verbandes unmittelbar ins unsegmentierte Mesoderm fortsetzen. Auch hier folgt der mediale Endabschnitt der Seitenplatten dem sich verjüngenden Urwirbelvorderende dicht auf dem Fuße nach.

Proximalwärts weiter vorschreitend erreichen wir das Gebiet der geräumigen Vorderdarmrinne und der schon recht umfangreichen primitiven Pericardialhöhle. Für uns kommt hier vornehmlich das dorsale, im parachordalen Gelasse geborgene Kopfmesoderm in Betracht. Es zeigt im 17. Schnitte — den der Textfig. 2 als ersten gezählt — einige bemerkenswerte Eigentümlichkeiten. Die Lagerstätte des dorsalen Mesoderms hat, wie die Tafelfig. 4 *b* lehrt, an Tiefe gewonnen; auch der Umfang des Mesoderms hat sich vergrößert. Auf der linken Seite zeigt seine Innenkante epitheliales Gefüge, auch zeichnet sich dieselbe durch ein gewisses Maß der Abgeschiedenheit aus. Diese Einzelheiten treten jedoch schon im zweitnächsten Schnitte völlig zurück. Rechts sehen wir das dorsale Mesoderm durch eine kleine Einschnürung in zwei übereinander lagernde, auch im Gefüge etwas voneinander differierende Abschnitte gesondert; auch diese Sonderung tritt nach wenigen Schnitten völlig zurück. Der nicht in die Umwandung der Pericardialhöhle mit aufgebrauchte innere Endabschnitt des visceralen Mesoderms ist schmal und zeigt deutlich zweizeiligen epithelialen Bau; links dringt eine feine spaltförmige Fortsetzung des Splanchnocöls etwas weiter dorsalwärts empor als auf der rechten Seite. Eine seitliche scharfe Grenzmarke des dorsalen Mesoderms ausfindig zu machen, hält für manchen Schnitt recht schwer. In dem der Tafelfigur wird uns ihre Feststellung auf der rechten Seite dadurch erleichtert, daß sich das Innenende des visceralen Mesoderms von einem kleinen seitlichen, die dorsolaterale Entodermkante überdachenden Fortsatz des dorsalen Mesoderms recht scharf absetzt. Auf der andern Seite sehe ich die Grenze gerade über dem Firste der hier etwas schärferen Entoderm-

kante. In der Zeichnung ist durch Sternchen auf die Grenzmarken verwiesen. Schon nach wenigen Schnitten und zwar vom zwanzigsten an greift im Gefüge des dorsalen Mesoderms eine Auflockerung ein, die im Bereiche der vorderen Darmpforte [37. Schnitt] völlig durchgeführt ist. Das nun proximalwärts folgende Mesoderm ist äußerst locker. Damit hat sich der Wechsel der uns schon bekannten beiden Abschnitte des dorsalen unsegmentierten Kopfmesoderms, des dichten und des losen vollzogen. Wir werden hierüber später in Sagittalschnitten besseren Aufschluß erhalten. In der eben durchmusterten Strecke ist der mediale Endabschnitt des visceralen Mesoderms sehr schmal; selten mehr dringt eine spaltförmige Fortsetzung des Splanchnocöls in denselben ein. Sein Gefüge zeigt noch deutlichen zweizeiligen Bau, es tritt jedoch der Charakter des Epithels wenig mehr hervor. In manchen Schnitten gelingt es leicht, den Endabschnitt gegenüber dem dorsalen Mesoderm abzugrenzen; er umgreift da hakenförmig den First der dorsolateralen Entodermkante, die wir weiter vorn in den Scheitel des Seitenflügels des geschlossenen Darmrohres übergehen sehen.

Wir finden bei unserm Keim im Bereiche der vorderen Darmpforte die Ectocardanlage beiderseits als flache Falte deutlich entwickelt vor; zwischen ihr und dem Entoderm lagert eine kleine Zellgruppe, die etwas intensiver gefärbt ist. — Auf unsrer weiteren Wanderung lassen wir jenen Abschnitt der Kopfanlage, in welchem sich die Abgliederung des Cöloms des embryonalen Keimbezirks vollzieht, bald zurück und erreichen das Hinterende des freien abgegliederten Kopfendes. Die Tafelfig. 4 *c* orientiert uns über folgendes. Die Fortsetzung des dorsalen Mesoderms ist äußerst locker gewebt. Wie die benachbarten Schnitte lehren, ist ihre seitliche Grenze an der mit dem Sternchen bezeichneten Stelle zu suchen. Die ins freie Kopfende eindringende Fortsetzung des visceralen Mesoderms sticht von jener des dorsalen baulich ziemlich ab. Sie stellt ein nach außen mäßig vorgewölbtes Zellblatt dar, dessen Zellen in zwei Randreihen angeordnet sind; zwischen diesen sind vereinzelte Zellen eingeschaltet. Am dorsalen Endabschnitte, der dem Scheitel des Darmseitenflügels benachbart ist, tritt diese Reihengliederung ganz zurück. Das Ventralende des Blattes schließt eine kleine Lichtung ein: das Vorderende des innerembryonalen Cöloms. Die mediale Wand desselben wird aus mäßig hohen Epithelzellen aufgebaut und setzt sich distalwärts direkt in die Anlage des Ectocards fort.

Nach weiteren vier Schnitten ist die kleine Lichtung völlig geschwunden; die Fortsetzung des visceralen Mesoderms zeigt bald denselben lockeren Bau, wie jene des dorsalen Mesoderms. So sehen wir denn weiter vorn die dorsale Wand und den Seitenflügel des Darmes von gleichmäßig lockerem Mesoderm umsäumt, das vom Medullarrohr und dem Ectoderm durch einen breiten Spalt getrennt ist. Im Bereiche der Scheiteltasche ist der äußerste Ausläufer des Mesoderms ein lockerer Zellhaufen, welcher den Darmseitenflügel von vorn her umsäumt und mit seinem Ventralrand nahe an die seitliche Circumferenz der Tasche heranreicht. Zarte Zellketten vermitteln den Zusammenhang mit dem unansehnlichen Reste der interepithelialen Zellmasse.

Ich will jetzt noch der eigenartigen Beziehungen Erwähnung tun, welche das erste Urwirbelpaar eines etwas älteren Keimes zum unsegmentierten Kopfmesoderm aufweist. Der Keim hatte fünf Urwirbelpaare und ich habe von denselben eine Querschnittserie angefertigt. Auf der linken Seite büßt der erste Urwirbel im dritten Schnitte — jener durch seine Mitte ist als erster gezählt — seine Außenkante und damit die Verbindung mit dem visceralen Mesoderm ein. Im vierten gewährt sein Vorderende ein Bild, das genau an eine im Anschnitt getroffene vordere Urwirbelwand erinnert. Das Gefüge des dorsalen Mesoderms im fünften Schnitte ähnelt dem Bilde, welches von dem gleichen Abschnitte bei einem etwas weiter entwickelten Keim in der Tafelfig. 8 wiedergegeben ist, nur findet sich bei unserm Keim ein kleines mittelständiges Lumen, welches etwas höher dorsalwärts als das zentrale Zellchen in der Tafelfigur lagert. Wir haben damit das Hinterende des unsegmentierten Kopfmesoderms erreicht. In den folgenden Schnitten macht sich an diesen eine neue Gruppierung der Zellen bemerkbar; dies lehrt die dem achten entlehnte Tafelfig. 5 *a*. Die Zellen an der dorsalen und medialen Circumferenz sind regelmäßig epithelial angeordnet und umsäumen ein kleines Häufchen Spindelzellen. Schon im zehnten Schnitte ist dies Gefüge geschwunden und hat einem leichten lockeren Bau Platz gemacht. — Das Innenende des visceralen Mesoderms gewinnt erst vom sechsten Schnitte an einen losen Anschluß ans dorsale; im neunten ist derselbe bereits ein recht inniger.

Auf der rechten Seite büßt der Urwirbel gleichfalls im dritten Schnitt seine Außenkante ein, die übrigen Teile sind mit Ausnahme

der Innenkante im Anschnitt getroffen. Letztere setzt sich unter Verlust des epithelialen Gefüges direkt ins unsegmentierte Mesoderm fort, von welchem im vierten Schnitt bereits ein kleiner dorsaler Abschnitt auftaucht. Über die Einzelheiten des fünften orientiert uns die Tafelfig. 5 *b*. Das dorsale Mesoderm besitzt einen auffallend geringen Umfang; sein epithelial gegliedertes Dorsalende ist so innig an den medialen Endabschnitt des visceralen Mesoderms angegliedert, daß er als dessen direkte Fortsetzung imponiert; der ventrale, zungenförmig zugeschärfte Teil besteht aus Spindelzellen. Auch die weitere proximale Fortsetzung des dorsalen Mesoderms ist eine auffallend schmächtige, ventralwärts zugeschärfte Platte, die nach außen leicht vorgewölbt ist. Ihre Vereinigung mit dem lichtungslosen Innenende der Seitenplatten erfolgt unterhalb ihrer Dorsalkante welche daher dorsalwärts frei emporragt. Epithelial ist das Gefüge der Platte in keinem Schnitte. — Die eben geschilderten Einzelheiten lassen wohl die Vermutung gerechtfertigt erscheinen, daß bei diesem Keime ein auf beiden Seiten verschieden großer Abschnitt des Urwirbelvorderendes einen proximalen Abschluss gefunden hat. Von Interesse ist für uns auch die Anbahnung des epithelialen Gefüges im Hinterende des unsegmentierten Kopfmesoderms.

Die Sagittalschnittserie von einem Keime mit fünf Urwirbelpaaren weist folgende Befunde auf.

Der Einblick in die Beziehungen der Scheiteltasche zur interepithelialen Zellmasse und dem Chordavorderende ist hier etwas weniger klar; ich vermag nur soviel festzustellen, daß die Verhältnisse an jene gemahnen, welche ich für Entenkeime mit sieben Urwirbelpaaren beschrieben habe.

Der weiteren Schilderung seien einige orientierende Worte zur Deutung der Schnittbilder vorausgeschickt. Das unsegmentierte Kopfmesoderm zeigt in der Anpassung an die Formverhältnisse des Hirnrohres und der Anlage des Vorderdarmes, sowie auch im Zusammenhange mit der Änderung seines Gefüges ganz beträchtliche Differenzen im transversalen Durchmesser. Man braucht bloß eine Rekonstruktion des dorsalen Kopfmesoderms in der Aufsicht zu betrachten, um sofort zu erkennen, daß der seitliche Kontur desselben vom Vorderende des ersten Urwirbels an immer mehr seitlich vorrückt; dort wo seine distale Hälfte in die proximale übergeht,

ist der Querdurchmesser fast ums Doppelte vergrößert und damit auch der Außenrand beträchtlich weit seitlich vorgerückt. Von da ab bleibt der Durchmesser der proximalen Hälfte bis nahe an ihr Vorderende annähernd gleich; dies letztere ist etwas verjüngt.

Wir müssen daher darauf gefaßt sein, im Sagittalschnitte recht ungleichwertige Mesodermabschnitte aufeinander folgen zu sehen. Den Übergang des dorsalen Mesoderms ins viscerale werden wir nur in den distalen Abschnitten klar überblicken, da die Verhältnisse hier ähnlich liegen, wie im Bereiche der Urwirbelreihe. Weiter vorn, wo wir nur Schrägschnitte des Überganges antreffen, ist auch der Einblick in denselben erschwert. Dem mit der baulichen Eigenart der Kopfanlage eines Vogelkeimes vertrauten Forscher sage ich

Fig. 3.

mit dieser Orientierung gewiß nichts Neues; überflüssig erscheint mir dieselbe trotzdem nicht, da sie spätere Auseinandersetzungen erspart. — Die folgende Schilderung bezieht sich auf die linke Keimhälfte.

Der Schnitt der Textfig. 3 hat die mediale Kante des unsegmentierten Kopfmesoderms getroffen. Die Verschiedenheit des Gefüges tritt recht klar hervor. Wir werden zunächst des dichten Abschnittes gewahr; er wird vom Vorderende der inneren Urwirbelkante durch eine deutliche Spalte abgesetzt und geht vorn in ganz beträchtlicher Entfernung von der Darmpforte etwas unvermittelt in den lose gefügten Abschnitt über. Dieser ist von der Pforte an proximalwärts besonders locker gebaut. Ganz vorn erblicken wir über dem Vorderende der dorsalen Darmwand die Seitenteile der interepithelialen Zellmasse.

Im dritten Schnitte — siehe die Textfig. 4 — ist die Lagerstätte des dorsalen Mesoderms bis an die Darmpforte hin in ihrer ganzen Höhe getroffen worden. Der dicht gebaute Abschnitt hat eine kleine Verkürzung erfahren; seine Beziehungen zum ersten Urwirbel sollen später geschildert werden. Auch das Hinterende des lockeren Mesoderms ist in ganzer Höhe vom Schnitte getroffen worden; von der Darmpforte an werden wir seiner Innenkante gewahr. — Im achten Schnitte (Textfig. 5) taucht bereits der linke Seitenpfeiler der Darmpforte auf. An Stelle des dichten Mesoderms ist ein entsprechender

Fig. 4.

Fig. 5.

Abschnitt der Seitenplatten getreten. Auf diesen folgt vorn unmittelbar das über dem Vorderdarme gelagerte lose Mesoderm, das der Schnitt in seiner ganzen Länge und Höhe getroffen hat. Unter dem Darme stoßen wir auf das viscerale Mesoderm; es beherbergt den medialen Endabschnitt des innerembryonalen Splanchnocöls, welches sich unter rascher Verjüngung auf eine kurze Strecke hin ins Bereich des freien Vorderkopfendes hinein forterstreckt. Das ans Vorderende dieser Fortsetzung unmittelbar anschließende viscerale Mesoderm besitzt das Gefüge einer epithelialen Doppellamelle. Vor dem Darme gehen dorsales und viscerales Mesoderm ineinander

über; wir haben diese Vereinigung oben im Querschnitt kennen gelernt. Zwischen der ventralen Darmwand und dem visceralen Mesoderm finden sich vereinzelte Zellhäufchen vor, deren Zellen ein auffallend trübes, dunkles Kolorit besitzen. Es handelt sich um Gefäßanlagen. Das Verhalten des losen dorsalen Mesoderms zum visceralen ist in Querschnitten weit besser zu übersehen und ich verweise daher auf die oben geschilderten Befunde.

Von großem Interesse sind für uns die Beziehungen zwischen dem Hinterende des unsegmentierten Kopfmesoderms und dem ersten Urwirbel. Ich will mich zunächst wiederum an die linke Keimhälfte halten und zum Schnitt der Textfig. 3 zurückkehren. Im distalen Endabschnitte des unsegmentierten Mesoderms waltet die Neigung zur Bildung epithelialer Reihen vor; wir treffen eine ventrale niedrige Randreihe epithelial gefügter Zellen an, die sich bei *x* in ungleich höhere Zellen fortsetzt. Im nächsten nach außen folgenden Schnitte baut sich das Hinterende aus zwei durch eine deutliche Spalte voneinander geschiedenen niedrigen epithelialen Zellreihen auf und ist wie im vorhergehenden deutlich vom Vorderende des ersten Urwirbels abgegrenzt. Schon in diesem und noch mehr in den nun weiter folgenden Schnitten wird die Ausdehnung des Hinterendes durch das nach vorn ausladende Urwirbelvorderende geschmälert. Dies ist im dritten Schnitte — s. d. Textfig. 4 — lang ausgezogen und verjüngt, das Myocöl entbehrt des proximalen Abschlusses und durchsetzt als feine Spalte die niedrige Vorderwand. Letztere ist vom unsegmentierten Mesoderm jetzt gut abgegliedert. Für die Zeichnungen 4, 6, 7 und 8 ist eine etwas stärkere Vergrößerung gewählt worden. Sie läßt uns zunächst in Fig. 4 erkennen, daß auch in diesem Schnitte im unsegmentierten Mesoderm Spuren von epithelialem Gefüge vorhanden sind. Wir bemerken leicht eine weitere Fortsetzung der ventralen, dem Entoderm benachbarten Randreihe. Im fünften Schnitte — siehe die Textfig. 6 — wird das aufwärts leicht eingefaltete Vorderende der Ventralwand des ersten Urwirbels von jenem der medialen Wand überdacht. Die Textfig. 7 ist dem sechsten Schnitte entnommen. Wir haben bereits die Region der Dorsalkante erreicht. Die Vorderhälften beider Wände sind ins Myocöl vorgewölbt; diese plumpen Falten schneiden weiter außen durch — siehe Textfig. 8 — und wir erblicken im achten Schnitte — siehe die Textfig. 5 — den um ein beträchtliches Stück seines craniocaudalen Durchmessers verkürzten Urwirbel vorn abgeschlossen. Sein abgeschnürtes Vorderende,

sowie das auf dies proximalwärts folgende dichte Kopfmesoderm hat bereits dem Mesoderm der Seitenplatten Platz gemacht. Im Bereiche der Außenkante des Urwirbels vermisse ich eine scharfe Abgrenzung derselben von dem ihr vorgelagerten Abschnitt der Seitenplatten.

Fig. 6.

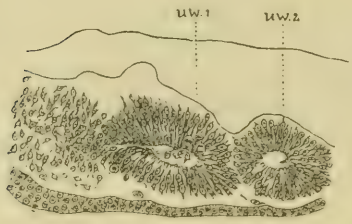

Fig. 7.

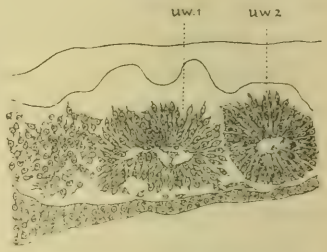

Es weist also das Hinterende der Innenkante des dichten Kopfmesoderms epitheliales Gefüge auf; ein kurzer Fortsatz desselben ist unter der gleichen Kante des ersten Urwirbels verborgen. Das Vorderende des letzteren ist mit Ausnahme der Außenkante deutlich vom unsegmentierten Mesoderm abgesetzt; seine Ablösung vom Urwirbel ist eingeleitet. — Auf der rechten Seite läßt das distale Ende des dichten Kopfmesoderms epithelialen Bau vermissen. Auch hier wird das lang ausgezogene Vorderende des Urwirbels einer Abschnürung unterworfen; diese ist im Bereiche der Innenkante noch im Gange, weiter außen jedoch bereits durchgeführt; das abgeschnürte, lichtungslose kurze Vorderende hat sich hier mit dem Hinterende des unsegmentierten Mesoderms vereinigt.

Fig. 8.

Keime mit sechs Urwirbelpaaren.

(Taf. III Fig. 6 *a—d*, 7.)

Eine der mir vorliegenden Querschnittserien läßt mühelos erkennen, daß der erste Urwirbel beiderseits an seinem Vorderende vom unsegmentierten Mesoderm abgegliedert ist. Ich wähle wiederum die Mitte des Urwirbels zum Ausgangspunkte und sehe auf der rechten Seite, daß vom dritten Schnitte an die einzelnen Abschnitte des Urwirbelvorderendes in der Richtung von außen nach innen im Anschnitte getroffen sind. Im sechsten Schnitte ist nichts

mehr vom Urwirbelvorderende wahrnehmbar und die Fortsetzung seiner Lagerstätte wird vom stark verjüngten Hinterende des unsegmentierten Mesoderms eingenommen. Dies taucht bereits im dritten Schnitt unter der allmählich sich verkleinernden inneren Urwirbelkante auf und zwar, wie leicht erweislich, ohne jedweden Zusammenhang mit dem Urwirbel. Die Einzelheiten des siebenten Schnittes gibt die Tafelfig. 6 *a* wieder. Das distale Ende des unsegmentierten Mesoderms zeigt überaus deutlich epithelialen Bau, es besteht aus schlanken hohen Zylinderzellen, die eine scharf umrissene Lichtung umsäumen. Etwas schwierig ist die Deutung des Mesodermabschnittes *x*. Wir können da eines Rückblickes auf das Verhalten des medialen Endabschnittes des visceralen Mesoderms nicht entraten. Das Urwirbelvorderende hat mit dem Verluste seiner Außenkante auch die Verbindung mit diesem Endabschnitte eingebüßt; im fünften Schnitte, dem der Textfig. 9, erblicken wir im parachordalen Gelasse zwei fast gleich große Mesodermabschnitte: den Anschnitt der dorsalen Urwirbelhälfte uw_1 und unter diesem den Querschnitt des distalen Endes des unsegmentierten Mesoderms *u.M.* Die dorsale Zellreihe des Endteiles der Seitenplatten setzt sich unter dem Urwirbelrestchen bis an das letztere hin fort. Dieser Fortsetzung begegnen wir im Schnitt der Tafelfig. 6 *a* in Gestalt des Mesodermabschnittes *x* wieder; sie gewinnt im nächsten Schnitte einen weit innigeren Anschluß ans dorsale Mesoderm.

Fig. 9.

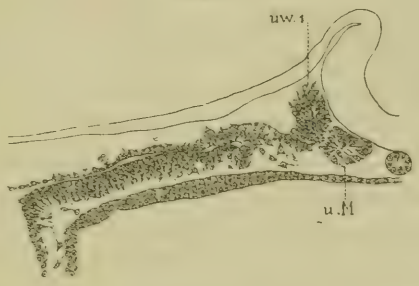

Weiter vorn gewinnt das letztere an Umfang, namentlich an Höhe. Seine Ventralhälfte ist die direkte Fortsetzung des epithelialen Hinterendes, dem wir in der Tafelfig. 6 *a* begegnet sind; im zwölften Schnitt hat sich dies epitheliale Gefüge auch höher dorsalwärts Geltung zu verschaffen gewußt. Dies lehrt ein Blick auf die Tafelfig. 6 *b*. Das schmächtige dorsale Mesoderm baut sich aus zwei epithelialen Zellreihen auf, die vier Spindelzellen einschließen. Der Endabschnitt des visceralen Mesoderms hat seine Lichtung und im Bereiche der Angliederungsstelle auch die Regelmäßigkeit seines Gefüges eingebüßt; er ist auch seitlich zurückgewichen, da er dem hier etwas stärker entfalteten dorsalen Mesoderm Platz machen

mußte. Schon im nächsten Schnitt treten diese Einzelheiten wenig mehr hervor. Weiter vorn weicht der Endabschnitt abermals etwas zurück; das dorsale Mesoderm entsendet hier über die abgerundete Entodermkante einen kurzen Fortsatz nach außen, von dem der epithelial gefügte Endabschnitt recht scharf absticht. Eine konstante Grenzmarke läßt sich indessen nicht erweisen, da ich in manchem Schnitt immer wieder ein mediales Vorrücken der Grenze feststellen kann.

Links liegen die Verhältnisse etwas einfacher. Auch hier ist das Urwirbelvorderende vom unsegmentierten Mesoderm abgegliedert; im sechsten Schnitte sehe ich nur mehr Reste seines Anschnittes. Im siebenten taucht der sehr kleine Querschnitt des unsegmentierten Mesoderms auf. Der Schnitt der Tafelfig. 6*c* ist der neunte. Der Umfang des dorsalen Mesoderms ist hier auch jetzt noch recht unansehnlich; das viscerale hat medialwärts bedeutend an Terrain gewonnen, sein Innenende ist ins parachordale Gelaß vorgedrungen. Weiter außen ist die Kontinuität des Splanchnocöls an zwei Stellen gestört. Das Studium der distalwärts folgenden Schnitte lehrt, daß das Innenende ähnlich wie auf der rechten Seite sein Vorrücken bewerkstelligt hat. — Weiter vorn weicht es wiederum zurück, wir begegnen dann bald auch auf dieser Seite einem kurzen, seitlichen Fortsatz des dorsalen Mesoderms, der die Entodermkante überdacht.

Die Abgliederung des Vorderendes des ersten Urwirbels vom unsegmentierten Mesoderm stellt in unserer Serie einen überaus leicht festzustellenden Befund dar; es ist dies nicht ohne Interesse, da ja sonst gerade Querschnitte in solchen Fragen durchaus nicht genügenden Aufschluß zu geben vermögen. Die epitheliale Gliederung des Hinterendes des unsegmentierten Mesoderms, der wir rechterseits begegneten, erinnert an den Querschnitt eines Urwirbels, der seiner Kanten verlustig geworden ist. Diese Anbahnung eines epithelialen Baues, ferner die Lagebeziehungen zur Innenkante des Urwirbels sind für uns keine Nova mehr; wir haben dieselben bereits bei den jüngeren Keimen kennen gelernt. Der Gesamtbefund wird uns später noch beschäftigen.

Die Änderung im Gefüge des dorsalen Mesoderms vollzieht sich bei unserem Keime etwas unvermittelt. Noch im 27. Schnitt ist dieses ein mäßig dichtes; es unterliegt jedoch schon im 30. Schnitte einer bedeutenden Lockerung. Im Bereiche der vorderen Darmpforte (45. Schnitt) ist das dorsale Mesoderm bereits sehr lose gefügt. Der nicht mit in die Umwandung der primitiven Pericardialhöhle ein-

bezogene mediale Endabschnitt des visceralen Mesoderms ist hier schmal und erreicht das Niveau des Scheitels des Darmseitenflügels, oberhalb desselben werden wir des Außenendes des dorsalen Mesoderms gewahr in Gestalt von lose miteinander verknüpften Zellen. Die linke Hälfte des 55. Schnittes ist in der Tafelfig. 6 *d* wiedergegeben. Derselbe geht durchs Hinterende des freien Kopfendes hindurch. Die Grenzmarke zwischen dorsalem und visceralem Mesoderm haben wir bei der mit einem * bezeichneten Linie zu suchen. Das ins freie Kopfende sich forterstreckende Splanchnocöl *Splc* ist umfangreicher, als der gleiche Abschnitt bei dem jüngeren Keime, den wir oben kennen gelernt haben (vgl. die Tafelfig. 4 *c*). Die untere Hälfte seiner Innenwand, die der direkten Fortsetzung der Anlage der Ectocardfalte entspricht, ist leicht in die Höhlung vorgewölbt; hier ist auch das Zellgefüge ein weitaus regelmäßigeres als höher oben. Der oberhalb *Splc* bis zum Scheitel des Darmflügels folgende Abschnitt des visceralen Mesoderms läßt sofort erkennen, daß er aus der Vereinigung zweier Lamellen hervorgegangen ist; er schließt übereinander gelagerte Lichtungsreste *splc* ein. Am dorsalen Endabschnitt ist die Anbahnung einer epithelialen Gruppierung seiner Zellen leicht festzustellen. Die Befunde der Gegenseite, sowie auch jene der distalen gleichseitigen Nachbarschnitte liefern weitere vollgültige Beweise für die Richtigkeit unsrer Grenzmarke. Nach zehn Schnitten schwindet das Splanchnocöl aus den Schnitten; der ventro-mediale Endabschnitt wiederum zuletzt. Das Mesoderm gewährt uns jetzt das bekannte Bild. Wie eine gleichmäßig breite Girlande umgürtet es den Darm. Vom Ectoderm trennt es eine breite Spalte; sein ventraler Endausläufer erreicht die Mittellinie nicht. Hier findet sich ein zellfreies Spatium von der Breite des Medullarrohres. Nirgend ist am Mesoderm auch nur die Spur irgend einer epithelialen Gliederung bemerkbar. Das äußerste, seitlich von der Scheiteltasche gelagerte Vorderende erstreckt sich über deren Bereich um ein Beträchtliches nach vorn hin fort. —

Eine Sagittalschnittserie gibt uns willkommenen Aufschluß über die Region des ersten Urwirbelpaares. Rechte Seite. Ich gehe von dem Durchschnitt der Innenkante aus, den uns die Tafelfig. 7 vorführt; es ist vom Innenrande derselben aus gezählt der dritte Schnitt. Die Kante weist einen niedrigen, epithelialen Vorbau *m* auf; derselbe entbehrt einer Lichtung und ist vom unsegmentierten Mesoderm gut abgegrenzt, trotzdem er hart an dieses angrenzt. Noch besser ist er im nächst inneren, dem zweiten Schnitte, abgegrenzt. Im ersten

fällt die Entscheidung schwer, da hier die in Betracht kommenden Mesodermabschnitte schräg getroffen sind. Die Textfig. 10 gehört dem fünften Schnitte an. Der Vorbau *m* zeigt nurmehr dort, wo er

Fig. 10.

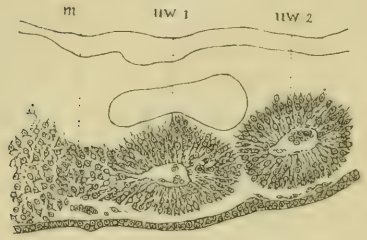

Fig. 11.

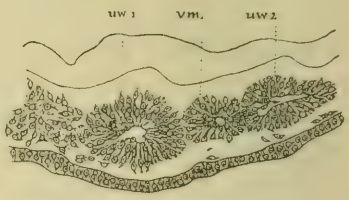

mit der ventralen Urwirbelwand zusammenhängt, epitheliales Gefüge. Seine Abgrenzung gegenüber dem unsegmentierten Mesoderm ist eine wenig scharfe. Schon in diesem Schnitte bemerken wir, daß sich an der Grenze zwischen *m* und uw_1 eine leichte Einschnürung bemerkbar macht, sowie auch, daß die Vorderenden der beiden Urwirbelwände einander zustreben. Im siebenten Schnitt haben sie einander erreicht und sich vereinigt. Der Urwirbel hat sich des Vorbaues entledigt und dieser ist mit dem unsegmentierten Mesoderm vereinigt. Von da ab bleibt der Urwirbel an seinem Vorderende geschlossen, wie auch die Textfig. 11 lehrt. Zur Orientierung sei noch bemerkt, daß wir mit dem sechsten Schnitte das Bereich der Dorsalkante des Urwirbels erreicht haben. — Es fällt uns nicht schwer, auch hier eine Regulierung des sagittalen Urwirbeldurchmessers durch Abschnürung überschüssigen Materials zu erkennen. Ich will jetzt noch eines andern Befundes Erwähnung tun, welchen der achte Schnitt (s. d. Textfig. 11) darbietet. Der auf den ersten Urwirbel distalwärts folgende Abschnitt des Keimes, der die Urwirbelreihe vom zweiten angefangen beherbergt, weicht etwas nach der linken Seite ab. Wir treffen daher in unserm Schnitte noch das Bereich der dorsalen Kante des ersten Urwirbels, von dessen distalwärts folgenden Genossen bereits die Außenkanten an. Die des zweiten ist scheinbar verdoppelt. Es ist zwischen dem ersten und zweiten Urwirbel ein ovaler Mesodermabschnitt *vm* eingeschaltet, der aus verhältnismäßig hohen Zylinderzellen besteht und eine mittelständige Lichtung aufweist; er ist bereits im siebenten Schnitte nachweisbar und gehört, wie das nähere Zusehen lehrt, dem Mesoderm der Seitenplatten an. Ähnlich wie

im Bereiche des Vorderendes des ersten Urwirbels rückt auch in den Spatien zwischen den einzelnen Urwirbeln das Innenende dieses Mesoderms nach einwärts vor; wir sehen dasselbe auch zwischen den Außenkanten der folgenden Urwirbel medialwärts vorrücken, doch kommt es hier nicht zur Entwicklung eines so deutlichen Lumens, wie es der zwischen den beiden ersten Urwirbeln vordringende Abschnitt aufweist.

Linke Seite. Die dem fünften Schnitt entlehnte Textfig. 12 läßt erkennen, daß das verjüngte Vorderende des ersten Urwirbels

Fig. 12.

Fig. 13.

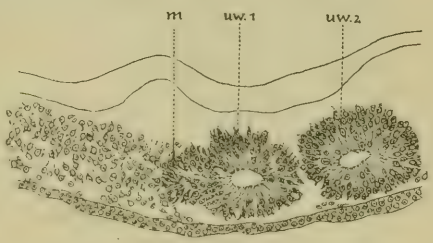

völlig abgeschlossen und vom unsegmentierten Mesoderm scharf geschieden ist. In den einwärts folgenden Schnitten erfährt es eine Modifikation seiner Formverhältnisse, die am schärfsten im dritten zu Tage tritt. Ähnlich wie im gleichen Schnitt der rechten Seite ist hier das Vorderende zu einem niedrigen epithelialen lichtungslosen Vorbau umgewandelt (vgl. die Tafelfig. 7). Nach außen vorschreitend werden wir einer Verkürzung des Urwirbels gewahr: das Vorderende wird abgeschnürt. Die Textfig. 13 (Schnitt 6) belehrt uns hierüber. Das der Abschnürung unterliegende Vorderende *m* ist hart vor der in Bildung begriffenen neuen proximalen Urwirbelwand plaziert. Sein Zusammenhang mit der ventralen Wand ist noch deutlich ersichtlich. Im siebenten Schnitte ist das abgeschnürte Stück mit dem Hinterende des unsegmentierten Mesoderms vereinigt. Vom achten an werden wir einer scheinbaren Verdoppelung der Außenkante gewahr; die dem neunten entnommene Textfig. 14 zeigt, daß vor der Außenkante des ersten Urwirbels uw_1 der mediale

Fig. 14.

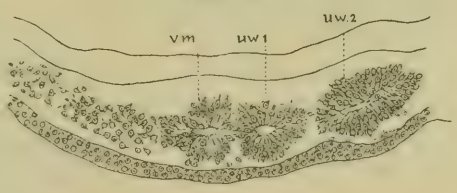

Endabschnitt der Seitenplatten *vm* nach innen vorgedrungen ist. Raum für das Vordringen ward bei unserm Keim durch die eben geschilderte Verkürzung der Außenhälfte des Urwirbels geschaffen; es ist ferner das ans schmale Vorderende desselben angeschlossene Distalende des unsegmentierten Mesoderms gleichfalls sehr schmächtig. Es ist dies eine Eigentümlichkeit, der wir in Querschnittserien schon mehrfach begegneten. — Noch im zwölften Schnitt kann ich die Lichtung des Endteiles der Seitenplatten und jene der Urwirbelaußenkante deutlich erkennen; im fünfzehnten tritt uns bereits die einheitliche Lichtung der Seitenplatten entgegen. —

Aus dieser Schilderung geht hervor, daß auch bei diesem Keime die Formgestaltung des Vorderendes des ersten Urwirbels noch in regem Flusse begriffen ist.

Keime mit sieben und acht Urwirbelpaaren.

(Taf. III Fig. 8, 8 *a—b*, 9 *a—c*, 10.)

In der Querschnittserie von einem Keime mit sieben Paaren ist das Verhalten des ersten Urwirbels auf der linken Seite folgendes.

Fig. 15.

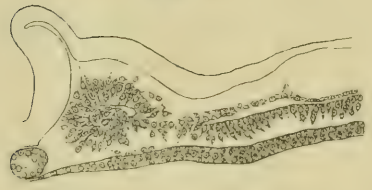

Fig. 16.

In dem Schnitte durch dessen Mitte ist die Kommunikation zwischen Myocöl und Splanchnocöl noch nicht nachweisbar. Im dritten ist, wie die Textfig. 15 lehrt, das Gefüge der Außenkante in Lockerung begriffen; die Ventralwand ist bereits zum Teil in embryonales Bindegewebe umgewandelt. Ich vermag keine scharfe Grenze zwischen diesem und dem Urwirbelkern nachzuweisen. Das Innenende der Seitenplatte ist scharf vom Reste der Außenkante abgesetzt. Im fünften Schnitte (s. d. Textfig. 16) vermissen wir auch die Innenkante und treffen nurmehr den Rest der dorso-medialen Wand an, der eine kleine laterale Umschlagskante aufweist. Dieser Rest gleicht

Fig. 17.

einem an beiden Enden ventralwärts leicht abgebogenen Plättchen, welches eine wenig geräumige Nische überdacht; letztere beherbergt ein kleines Zellhäufchen. Das Plättchen lagert etwa in der Mitte des parachordalen Gelasses; seine Fortsetzung ist im nächsten Schnitte ein dünner Zellstreifen, an dem ein epitheliales Gefüge nicht mehr deutlich zu erkennen ist. Im achten werden wir bereits des Distalendes des unsegmentierten Mesoderms gewahr. Die Textfig. 17 ist demselben entnommen. Ähnlich wie bei dem Keime mit fünf Urwirbelpaaren (s. d. Tafelfig. 5*a*) lassen die Zellen der dorso-medialen Circumferenz deutlich eine epitheliale Reihenbildung erkennen. Das Innenende des visceralen Mesoderms setzt sich hart bis ans dorsale Mesoderm fort, ist zweizeilig epithelial und wird von einer zarten spaltförmigen Fortsetzung des Splanchnocöls durchsetzt. Das geschilderte Gefüge des dorsalen Mesoderms schwindet sehr bald aus den Schnitten; unter allmählicher Vergrößerung des Umfanges wird es auch dichter. Seine Innenkante tritt von der Chorda beträchtlich weit zurück; erst weiter vorn vom 25. Schnitte an wird die stattliche zellfreie parachordale Lücke von der Innenkante ausgefüllt.

Rechts fehlt die Proliferation von seite der Ventralwand des Urwirbels; im fünften Schnitte ist nurmehr der Rest seiner Dorsalkante im Anschnitt wahrnehmbar, an den sich im folgenden das sehr kümmerliche, aus einem kleinen Zellhäufchen bestehende Hinterende des unsegmentierten Mesoderms angliedert. Im neunten hat dies etwas an Umfang gewonnen und läßt hier Spuren einer gewissen Regelmäßigkeit erkennen. Im elften — s. d. Tafelfig. 8 — besitzt das dorsale Mesoderm einen dreiseitigen Querschnitt; seine langgestreckten epithelialen Zellen sind nach der Mitte gerichtet. Eine Lichtung ist nicht erweislich; an der Stelle, an der wir eine solche zu suchen hätten, ist ein kleines Zellchen gelagert. Die Abgrenzung gegenüber dem Mesoderm der Seitenplatten ist eine recht scharfe. Weiter vorn gehen diese Einzelheiten bald verloren; das dorsale Mesoderm gewinnt an Umfang, das Innenende der Seitenplatten weicht seitlich zurück.

Wir sehen auf beiden Seiten unseres Keimes den Anschluß des Urwirbelvorderendes ans unsegmentierte Mesoderm durch das proximale Ende der Dorsalkante vermittelt; das auf der linken Seite der ventralen Urwirbelwand entstammende Häufchen embryonalen Bindegewebes ist zu unansehnlich, um einen proximalen Anschluß gewinnen zu können. Ferner erweckt das Verhalten des Urwirbelvorderendes namentlich auf der linken Seite den bestimmten Eindruck, daß es

sich hier bereits um den frühen Beginn von Rückbildungserscheinungen des Urwirbels handelt.

Eigenartige Befunde weist in der Region des ersten Urwirbelpaares die Querschnittserie von einem etwas älteren Keime, einem solchen mit acht Paaren auf. Die Textfig. 18 führt uns einen Schnitt

Fig. 18.

Fig. 19.

durch die Mitte des ersten Urwirbels der rechten Seite im Spiegelbilde vor. Die Außenkante setzt sich mit ihren beiden Lamellen direkt in die entsprechenden inneren Endabschnitte der Seitenplatten fort. Ihre seitliche Grenzmarke ist durch die mit einem Sternchen bezeichnete Linie angegeben; die vorhergehenden Schnitte erleichtern ihre Feststellung sehr. Die Kontinuität des Cöloms ist gerade an dieser Stelle durch eine leichte Verlötung des Epithels aufgehoben; im zweiten und dritten Urwirbel ist die Kommunikation zwischen Myocöl und Splanchnocöl überaus deutlich. Die ventrale Urwirbelwand zeigt in ihrer Innenhälfte den Beginn einer Lockerung des Gefüges.

Weiter vorn treffen wir die Außenkante bald nur mehr im Anschnitte; die Lockerung des Gefüges der Innenhälfte der ventralen Wand macht einem Zerfall derselben Platz, der auch auf die Innenkante übergreift. Im fünften Schnitte ist von der Dorsalkante nurmehr ein kümmerlicher Rest wahrnehmbar, der einem überaus lockeren Zellhäufchen aufsitzt. Dies letztere stellt das Zellmaterial dar, aus dem sich hier vorn die Innenkante aufgebaut hatte. Vielleicht hat sich ihm auch noch eine oder die andre Zelle des Urwirbelkerns beigesellt. An dieses Häufchen loser Zellen gliedert sich im sechsten Schnitte das unsegmentierte Mesoderm direkt an. Irgendwelche Pro-

liferationsvorgänge von seite der Ventralwand sind nicht wahrnehmbar. Die Textfig. 19 führt uns die siebente Schnitthälfte im Spiegelbilde vor. Das dorsale Mesoderm hat einen annähernd dreiseitigen Querschnitt; sein Gefüge ist mäßig dicht. Es ist eine umfangreiche parachordale Lücke vorhanden. Das zweizeilige, epitheliale Innenende des visceralen Mesoderms umgreift den Scheitel des Darmseitenflügels. Auf die Formverhältnisse des Mesoderms der Herzanlage brauche ich wohl nicht näher einzugehen.

Auf der linken Seite sind die Verhältnisse die gleichen; auch hier unterliegt das Urwirbelvorderende einem förmlichen Zerfall seines Gefüges. —

Ich will nun wieder zu der erstgeschilderten Serie von dem Keime mit sieben Urwirbelpaaren zurückkehren. Die Zählung der Schnitte geht von der Mitte des ersten rechten Urwirbels aus. Die vordere Darmpforte taucht im 29. Schnitte auf. Der Wechsel im Gefüge des dorsalen Mesoderms setzt im vorhergehenden ein und ist im 35. Schnitte beendigt. Am längsten widersteht demselben die innere Kante. In dieser Region ist in der Mehrzahl der Schnitte die seitliche Grenzmarke des dorsalen Mesoderms recht deutlich; sie findet sich etwas nach innen vom Scheitel des Darmflügels vor. Der mediale Endabschnitt des visceralen Mesoderms ist entweder von einer kleinen Lichtung durchsetzt oder er besitzt den Bau eines epithelial gefügten Zellstranges. Auch weiter vorn gelingt diese Abgrenzung in manchem Schnitte sehr gut; dies lehrt die dem 40. entlehnte Tafelfig. 8 *a*. Hier schließt das dünne Zellblatt, welches die Verbindung des dorsalen Mesoderms mit der oberen Circumferenz der Wandung der primitiven Pericardhöhle beistellt, an seinem Innenende ein kleinstes von epithelialen Zellen umsäumtes Lumen *splc* ein. Einwärts von diesem haben wir die mediale Grenze des visceralen Mesoderms zu suchen. — Das innerembryonale Splanchnocöl setzt sich ins Hinterende des freien Kopfendes nicht fort; es verödet vorher und zwar schreitet diese Verödung in ventro-medialer Richtung vor. Das ins Kopfende eintretende viscerale Mesoderm ist eine dünne Zellplatte, die nur dort, wo sie unansehnliche Reste des Splanchnocöls beherbergt, eine leichte Verdickung aufweist.

Die Tafelfig. 8 *b* (54. Schnitt) führt uns ins Bereich des äußersten Hinterendes des freien abgegliederten Kopfabschnittes. Das dorsale Mesoderm baut sich aus lose miteinander vereinigten Spindelzellen auf; das zarte Zellblatt, als welches uns das viscerale Mesoderm entgegentritt, schließt kleine, wenig umfangreiche Reste des Splanchnocöls

ein. Eigenartig ist das Verhalten seines Dorsalendes. Es sticht in seiner ganzen baulichen Eigenart scharf vom dorsalen Mesoderm ab und findet erst in unmittelbarer Nähe der Seitenfläche des Hirnrohres sein Ende. Das Ectoderm der ventralen Circumferenz unsres Schnittes strebt eine Annäherung an die untere Darmwand an; bei *a.a* und *a.d* werden wir der unansehnlichen Anlagen der auf- und absteigenden Aorten gewahr. Im nächsten Schnitte reicht der mediale Endabschnitt des visceralen Mesoderms nicht mehr bis ans Hirnrohr heran; er besitzt hier einen keulenförmigen Durchschnitt, dessen verdicktes Innenende nach innen gerichtet ist und eine größere, unregelmäßig begrenzte Lücke einschließt. Die Umrisse der Keule werden von Zellen beigestellt, die eine epitheliale Reihenbildung anstreben.

Weiter vorn treten diese Einzelheiten völlig zurück; irgend eine scharfe Abgrenzung des dorsalen Mesoderms gegenüber dem visceralen wird undurchführbar. Im 63. Schnitte ist das Ectoderm der ventralen Circumferenz in der Breite des Medullarrohres an die untere Darmwand herangetreten; sobald wir das Hinterende der interepithelialen Zellmasse erreichen, sehen wir diesen Anschluß ans Entoderm zu einem recht innigen sich gestalten. Hier vorn ist der Umfang des zellarmen Mesoderms schon recht gering; sein die vordere Circumferenz des Darmseitenflügels umgreifendes Vorderende ist ein ganz bescheidenes Zellhäufchen, das durch zarte Zellketten mit den Seitenteilen der Zellmasse verbunden ist. —

In der mir vorliegenden Sagittalschnittreihe von einem Keime mit sieben Urwirbelpaaren ist die Chorda von ihrem Vorderende bis über den siebenten Urwirbel hinaus vom Medianschnitt getroffen, ein Umstand, der die Orientierung im dorsalen Kopfmesoderm außerordentlich erleichtert. Ich will zunächst einiges über die Befunde am Vorderende des Darmrohres mitteilen. Sie lassen sich am besten mit jenen vergleichen, die ich für Entenkeime mit neun Urwirbelpaaren beschrieben habe; namentlich die dort gegebene Tafelfig. 8 sowie die Textfig. 8 gewähren guten Aufschluß. In manchem ist die Entwicklung bei der Möwe weiter vorgeschritten. Die interepitheliale Strecke der dorsalen Darmwand ist kürzer; die Scheiteltasche läßt sich seitlich gut abgrenzen. Vom Medianschnitt ausgehend, nehmen wir wahr, daß sich die interepitheliale Strecke rasch verkürzt und im sechsten Schnitte das Vorderende der dorsalen Darmwand von jenem der ventralen nurmehr durch einen feinen Spalt geschieden wird; im achten ist der Darm völlig geschlossen.

Und nun zum dorsalen Kopfmesoderm. Der Schnitt der Textfig. 20 gewährt uns eine gute Übersicht über das Gefüge seiner Innenkante, er ist von deren Innenrande aus gezählt der vierte. Der dicht gefügte Abschnitt reicht bis nahe an die Darmpforte hin; hierauf folgt das lose Mesoderm und ganz vorn erblicken wir den wenig umfangreichen Seitenteil der interepithelialen Zellmasse. Das Zellmaterial des dichten Mesoderms zeigt deutlich die Tendenz, eine Regelmäßig-

Fig. 20.

keit im Baue anzubahnen; die Zellen sind zu kurzen Reihen verbunden, die entweder dem Entoderm gleichgerichtet sind oder auch nach vorn und abwärts ziehen. Auch die vordere Grenze des gesamten dichten Mesoderms hat eine ähnliche Richtung; sein zugeschärftes Vorderende wird vom verjüngten distalen Abschnitte des

Fig. 21.

losen Mesoderms überdacht. Weitaus besser erblicken wir das Gefüge in dem zweitnächsten Schnitte, dem die Textfig. 21 bei stärkerer Vergrößerung entnommen ist. Das dichte Mesoderm, dessen schräg nach vorn abfallende Grenzlinie bei *x* zu finden ist, erweckt überaus deutlich den Eindruck, daß ein epithelialer Bau angestrebt wird;

indes das Erreichte ist weit von irgend welcher Regelmäßigkeit entfernt. Es ist, als wäre nicht mehr die Energie vorhanden, den erstrebten Bauplan zur Gänze durchzuführen, und diese mit der Beischaffung des Rohmaterials erschöpft. — Auch ganz vorn, wo wir eine leichte Lockerung wahrnehmen, zeigen die spindelförmigen Zellen das deutliche Bestreben, sich mit der Längsachse senkrecht zum Entoderm einzustellen. Auch in den weiter außen folgenden Schnitten begegnen wir ähnlichen Bildern; sobald wir uns dem Innenrande des visceralen Mesoderms nähern, das wir nach sechs Schnitten erreichen, treten die soeben geschilderten Einzelheiten ganz zurück; die Abgrenzung gegenüber dem losen Mesoderm ist jedoch immer gut durchführbar.

Die Beziehungen zwischen dem ersten Urwirbel und dem unsegmentierten Mesoderm sind bei unserm Keime recht eigenartige. Ich gehe zunächst vom Schnitte der Textfig. 20 aus. Der uns interessierende Bezirk desselben ist in der Tafelfig. 9*a* stärker vergrößert wiedergegeben. Wir nehmen wahr, daß dem Vorderende der weit offenen Innenkante des ersten Urwirbels ein epithelialer Vorbau von der Form eines ⊂ angeschlossen ist (*m*). Das Epithel desselben ist um ein Beträchtliches niedriger als jenes des Urwirbels. Das Vorderende der unteren Urwirbelwand setzt sich unmittelbar in die gleiche Wand des Vorbaues fort; das der oberen Wand schließt bei *x* wie abgeschnitten scharf ab und ist deutlich vom hart benachbarten Abschnitt der oberen Wand des Vorbaues geschieden. Dieser ist vom unsegmentierten Mesoderm deutlich abgegrenzt. Urwirbel und Vorbau schließen miteinander eine geräumige, langgestreckte Höhle ein, welche eine stattliche Zahl von Zellen beherbergt. Bei einer gewissen Einstellung bemerken wir, daß einige dieser Zellen so geformt und gelagert sind, daß sie eine Art provisorischen Abschlusses des Urwirbelvorderendes beistellen. Sie fügen sich in die ganz beträchtliche Lücke ein, welche die Kommunikation zwischen Myocöl und Lichtung im Vorbau herstellt. — In den einwärts folgenden drei Schnitten ist der an den Vorbau angrenzende Abschnitt des dichten Kopfmesoderms etwa in der Ausdehnung der doppelten Länge des ersteren epithelial gegliedert und auch vorn scharf abgegrenzt. Eine deutliche Spalte trennt hier eine obere und untere epitheliale Zellreihe. Der Urwirbel selbst gemahnt hier mit seiner Beziehung zum Vorbau unmittelbar an jenes Bild, welchem wir im Schnitte der Tafelfig. 7 von einem jüngeren Keime begegneten.

In den auswärts folgenden Schnitten ändert sich sein Ver-

halten. Schon im nächsten, dem fünften Schnitte (Tafelfig. 9 *b*) ist das Vorderende der oberen Urwirbelwand nach abwärts umgeschlagen, ohne jedoch das gleiche Ende der unteren Wand zu erreichen. Dieses setzt sich unter rascher Verjüngung in einen epithelialen Zellzug fort, welcher nach kurzem Laufe aufwärts emporlenkt und sich hier in einem Zellhäufchen verliert. Der Zellzug gehört bereits der seitlichen Fortsetzung des Vorbaues *m* an, welcher in unserm Schnitte sein Gefüge bereits zum größeren Teile eingebüßt hat. Vom unsegmentierten Mesoderm trennt denselben ein leidlich gut erkennbarer Spalt. Der Vorbau schließt auch eine kleine Höhle ein, welche mit jener im ersten Urwirbel durch die niedrige Spalte in dessen Vorderwand kommuniziert. Beide Lichtungen bergen auch hier eine stattliche Zahl von Zellen. — Im sechsten Schnitte (Textfig. 21) ist der erste Urwirbel vom Vorbau bereits scharf geschieden und besitzt eine wohl abgeschlossene Vorderwand. Der Vorbau hat an Umfang eingebüßt und ist ans unsegmentierte Mesoderm angeschlossen. Er läßt wenig mehr von epithelialem Gefüge erkennen. Im siebenten Schnitt entspricht seiner Fortsetzung das Hinterende des unsegmentierten Mesoderms; im achten taucht im Mesoderm vor dem ersten Urwirbel eine kleine epithelial umsäumte Lichtung auf. Es handelt sich wiederum um einen einer hohlen Knospe ähnelnden Abschnitt des visceralen Mesoderms, welcher vor dem Urwirbel besonders weit medialwärts vordringt. Weiter außen tauchen auch noch vorn kleine Lichtungen in der Fortsetzung des dicht gefügten Kopfmesoderms auf und wir stehen bald in dieser Region der einheitlichen Splanchnocöllichtung gegenüber. Das sind die Befunde auf der linken Seite. Der Urwirbel entledigt sich hier eines in die Anlage seiner Innenhälfte mit einbezogenen epithelialen Mesodermabschnittes. Ich kann keine Beziehungen zwischen diesem und der vor der Außenkante des Urwirbels medialwärts vordringenden Knospe der Seitenplatten nachweisen, letztere erweckt weit eher den Eindruck des Selbständigen. Auf der rechten Seite sind die Verhältnisse gleichfalls etwas kompliziert. In den drei ersten Schnitten gemahnt das Verhalten der Innenkante des ersten Urwirbels an jenes, welches uns die Textfig. 12 von dem jüngeren Keime zeigt. Bei unserm Keime läßt das der Innenkante vorgelagerte äußerste Hinterende des unsegmentierten Mesoderms den Rest einer Lichtung und auch epithelialen Gefüges erkennen. Ob etwa ein Zusammenhang dieses kurzen Endchens mit der Kante stattgehabt hatte, habe ich nicht feststellen können. Im

vierten und fünften Schnitt büßt das schnabelartig verjüngte Vorderende des Urwirbels seinen Abschluß ein. Zwischen seinen zugeschärften Vorderrändern ist ein niedriger, schmächtiger Fortsatz des unsegmentierten Mesoderms eingesenkt, welcher einen notdürftigen Abschluß des Myocöls beistellt. Im sechsten Schnitt (s. d. Tafelfig. 9 *c*) wird das Vorderende *m* vom Urwirbel abgeschnürt. Die obere Wand des letzteren hat sich bereits nach unten umgeschlagen; eine leichte Einfaltung am Vorderende der unteren Wand läßt erschließen, daß auch dieses dorsalwärts emporzutreten im Begriffe ist. Im siebenten Schnitt hat sich der Urwirbel seines Vorderendes bereits entledigt; er ist hier vorn abgeschlossen und ähnelt dem zweiten Urwirbel der Tafelfig. 9*c* bis auf die völlige Abrundung der Umrisse seiner Vorderhälfte. Sein abgeschnürtes Vorderende hat sich mit dem unsegmentierten Mesoderm vereinigt. Im achten Schnitte tritt vor dem Urwirbel eine kleine Knospe des visceralen Mesoderms auf; im neunten eine gleiche zwischen ihm und dem zweiten Urwirbel. Im zwölften, in welchem von der Außenkante des zweiten Urwirbels nurmehr ein bescheidenes Restchen nachweisbar ist, erreichen die beiden Knospen fast die Größe der von ihnen eingeschlossenen Außenkante des ersten Urwirbels. —

Der erste Urwirbel hat, wie aus dieser Darstellung hervorgeht, also auch auf dieser Seite seine endgültige Formgestaltung noch nicht durchgeführt. Die im Gange befindliche Abschnürung des Vorderendes seiner Innenhälfte ist wohl auch hier im Sinne einer Regulierung des Längsdurchmessers zu deuten.

Bei einem etwas älteren Keime, einem solchen mit neun Urwirbelpaaren, liegen wieder andre Verhältnisse vor. Auf der linken Seite ist die Abgliederung des ersten Urwirbels vom unsegmentierten Kopfmesoderm ganz durchgeführt; die Beziehungen beider zueinander sind rein nachbarliche. Im Bereiche der Dorsalkante des Urwirbels ist seine Vorderwand noch nicht völlig geschlossen. Schon im sechsten Schnitte, dem der Tafelfig. 10, weist diese Wand eine kleine, erst bei Anwendung stärkerer Linsen sichtbare Spalte auf, die etwa in ihrer halben Höhe gelegen ist. Im nächsten Schnitte ist an dieser Stelle eine deutliche Störung des epithelialen Gefüges der Wand nachweisbar; im achten ist diese schon fast behoben; eine feine Spalte setzt hier die Dorsalhälfte der Vorderwand vom zugeschärften Vorderende der Ventralwand ab. Im

neunten ist von einer Störung im Gefüge des Urwirbels fast nichts mehr wahrnehmbar.

Rechts ist der Befund ein andrer. Die Innenkante besitzt einen eiförmigen Umriß; der spitze Pol ist proximalwärts gerichtet und schließt unmittelbar ans niedrige Hinterende des unsegmentierten Mesoderms an. Die Wandung ist nicht vollständig, die Ventralwand erreicht bloß zwei Drittel der Länge der Innenwand. Der Ausfall wird durch einen schmächtigen Fortsatz des unsegmentierten Mesoderms gedeckt, der unter dem Vorderende der Innenwand hinweg distalwärts zieht und in die in der Kante befindliche Lücke eintritt; seine Zellen zeigen hier, soweit sie sich an der Abgrenzung des Myocöls beteiligen, epitheliale Anordnung. Im Bereiche der Dorsalkante ist das Bestreben nach einem proximalen Abschlusse unverkennbar. Die bis dahin dem Entoderm gleichgerichtete Ventralwand ist dorsalwärts emporgekrümmt und die um ein Beträchtliches längere obere Wand ist gerade über ihrem aufwärts sehenden freien Vorderende eingefaltet. Der proximal vom Faltenbuge befindliche Faltenschenkel gesellt sich dem benachbarten Hinterende des unsegmentierten Mesoderms bei. Erst im Bereiche der Außenkante ist der Abschluß des Urwirbels ein vollkommener.

Keime mit zehn und elf Urwirbelpaaren.

(Taf. III Fig. 11; Taf. IV Fig. 11 *a—f*; Taf. IX Konstr. I.)

Mir liegen mehrere Querschnittserien von Keimen mit elf Urwirbelpaaren vor. Eine derselben (*A*) hat der Schilderung in meiner vorläufigen Mitteilung, eine zweite (*B*) der in der Tafelfig. I wiedergegebenen Profilkonstruktion zugrunde gelegen. Die Befunde in diesen beiden Schnittreihen ergänzen einander zu einem willkommenen einheitlichen Bilde; ich werde daher in die folgende Beschreibung, die sich hauptsächlich auf die zur Konstruktion benutzte Schnittreihe *B* stützt, manchen Befund aus der Serie *A* einzuschalten haben.

Der Schnitt der Textfig. 22 geht knapp hinter der Mitte des ersten Urwirbels der linken Seite hindurch. (Siehe die Konstruktion, in der die Lage sämtlicher hier zu besprechender Schnitte verzeichnet ist.) Es ist eine geräumige Kommunikation zwischen Myocöl und Splanchnocöl vorhanden. Am inneren Drittel der Ventralwand hat eine mit der Lösung des Gefüges vergesellschaftete leichte Proliferation eingesetzt; die Sonderung des frei gewordenen Zellmaterials von jenem des Urwirbelkernes läßt sich nicht mehr durchführen. Auch das mittlere

Drittel zeigt den Beginn der Proliferation. Die Grenze zwischen Urwirbel und Seitenplatten ist nach den Befunden in den benachbarten Schnitten gerade über dem Scheitel des Darmflügels zu suchen (beim *). Für die Ventralwand können wir die Grenze sogar recht genau feststellen. Das etwas dichtere Gefüge ihres äußeren Drittels sticht von jenen der Splanchnopleura scharf ab und gestattet

Fig. 22.

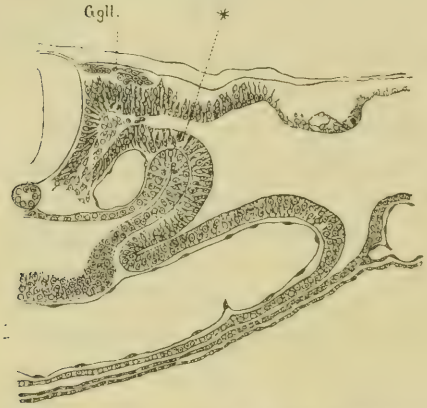

Fig. 23.

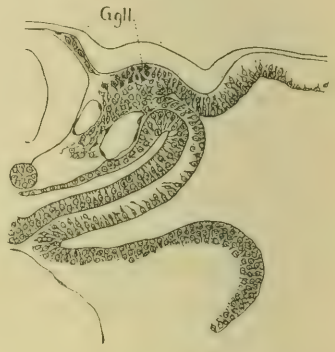

leicht, die Grenze bei der Zellteilungsfigur festzustellen[1]. — In die Beziehungen des Urwirbelvorderendes zum unsegmentierten Mesoderm gewährt die Serie keinen völlig klaren Einblick. Im vierten Schnitte wird die Aufhebung des Zusammenhanges zwischen Urwirbel und den Seitenplatten bereits eingeleitet; hier hat auch schon im äußeren Drittel der Ventralwand die Lösung des Gefüges begonnen. In den weiter folgenden Schnitten ist dies Drittel noch epithelial gefügt und mit dem benachbarten Ende des Restes der Dorsalwand zu einer wohl abgerundeten Außenkante vereinigt; die Trennung vom Innenende der Seitenplatte ist damit vollzogen. Wir werden jetzt auch der medialen Wand und der Dorsalkante im Anschnitte gewahr; die Angliederung ans unsegmentierte Mesoderm dürfte durch das einwärts vorrückende Vorderende der Außenkante und das spärliche der Ventralwand entstammende embryonale Bindegewebe beigestellt werden. Über den neunten Schnitt gibt die Textfig. 23 Aufschluß. Das unsegmentierte Mesoderm tritt uns hier als dünnes, zwischen der Cardinalvene und der absteigenden Aorta eingelassenes Band entgegen; wiederum dringt das viscerale Mesoderm mit seinem Endteile beträchtlich weit medialwärts vor; die in diesem

[1] Diese Einzelheiten treten in der Textfigur nicht deutlich hervor.

eingeschlossene spaltförmige Fortsetzung des Splanchnocöls ist etwas erweitert; die Außengrenze des dorsalen Mesoderms ist leicht festzustellen. Die parachordale Lücke ist recht ansehnlich.

In der Serie *A* zeigt der erste Urwirbel eine der eben geschilderten ähnliche Differenzierung seiner Ventralwand, nur ist hier die Proliferation eine reichlichere und wird die Angliederung ans unsegmentierte Mesoderm vornehmlich durch das neugebildete embryonale Bindegewebe beigestellt. Der Schnitt der Tafelfig. 11 *a* ist von der Mitte des ersten Urwirbels der rechten Seite aus gezählt der neunte. Wir erblicken wieder das äußerst schmächtige Hinterende des unsegmentierten Mesoderms; der mediale Endteil des visceralen Mesoderms umgreift den First des Darmflügels ganz und wird von einer spaltförmigen Fortsetzung des Splanchnocöls durchsetzt. Das Epithel der ventralen Lamelle dringt selbständig um ein Beträchtliches medialwärts vor; es endigt erst bei *x*.

Weiter vorn, nach der Mitte der Gehörplatte hin, erfährt das unsegmentierte Mesoderm eine nur geringe Vergrößerung seines Umfanges. Es ist ein dünnes Zellblatt, das seine hier recht enge Lagerstätte genau ausfüllt; die meist scharf umrandete Innenkante ragt in die proximalwärts sich ein wenig verengernde parachordale Lücke vor. Der Bau ist ein recht dichter; vielfach prävalieren, namentlich im Bereiche der Innenkante, Spindelzellen, die mit dem Querdurchmesser der Kante gleichgerichtet sind. Der mediale Endabschnitt des visceralen Mesoderms zeigt recht verschiedene bauliche Verhältnisse. Es ist zumeist ein dünnes, zartes Plättchen, das die obere Wand der primitiven Pericardhöhle mit dem dorsalen Mesoderm verknüpft und sich aus wenigen Zellen zusammensetzt und nicht selten auch Kontinuitätstrennungen aufweist. Eine scharfe innere Grenze ist dann nicht immer gegeben. Mitunter dringt noch eine schlitzförmige Fortsetzung des Splanchnocöls ins Plättchen ein. Dann gelingt die Feststellung der medialen Grenze leicht, da das Plättchen in einem solchen Falle epithelial gebaut ist; auch dann, wenn von einer solchen Fortsetzung nurmehr unscheinbare Reste vorhanden sind, ist dies der Fall. Dies lehrt ein Schnitt aus der Serie *A*; derselbe gehört der rechten Hälfte des Keimes an und geht durch die Mitte der Gehörplatte hindurch. Wie die Tafelfig. 11 *b* erkennen läßt, umgreift hier das Verbindungsplättchen *vpl* den Scheitel des Darmseitenflügels ganz; sein Innenrand ist an der mit einem * bezeichneten Stelle scharf vom dorsalen Mesoderm geschieden. Das Gefüge ist ein zweizeiliges, die ventrale Zellreihe ist deutlich

epithelial; von der Fortsetzung des Splanchnocöls ist nurmehr ein unscheinbarer Rest vorhanden in Gestalt eines kleinsten, runden Lumens. — Dort, wo es gelingt, auf diese Weise die laterale Grenze des unsegmentierten Mesoderms festzustellen, ergibt sich, daß diese den Scheitel des Darmflügels seitlich niemals überschreitet.

Es dürfte sich empfehlen, der weiteren Schilderung der baulichen Eigenart des Mesoderms eine Skizze der Formveränderungen vorauszusenden, welchen sein visceraler Abschnitt im Bereiche der Abgliederungszone unterliegt. Sobald wir das Vorderende der Gehörplatte hinter uns gelassen haben, beginnen auch schon die Vorbereitungen zur Abgliederung des Mesoderms des embryonalen Bezirks. Vielleicht tue ich gut daran, die Einzelheiten dieser Vorgänge an der Hand der beistehenden Umrißzeichnungen kurz zu beschreiben, trotzdem dieselben dem Fachmann wohlbekannt sind; sie werden dem Leser gestatten, den folgenden und späteren Auseinandersetzungen leichter zu folgen. Es sind Spiegelbilder.

Das den embryonalen Bezirk der Keimscheibe überdachende Ectoderm rückt, wie die Textfig. 24 lehrt, vom Hirn- und Darmrohr lateralwärts weit ab und wölbt sich in flachem Bogen über diesen Bezirk hinweg; seine Außengrenze wird durch die seitliche Grenzrinne beigestellt. Die Sonderung der beiden Splanchnocölabschnitte *Splc* und *Splc*$_1$ wird bereits durch eine leichte Falte der dorsalen Wand des Pericards angedeutet. Über die Einzelheiten des zehnten Schnittes — der eben besprochene ist wieder als erster gezählt — orientiert uns die Textfig. 25. Die Trennung beider Splanchnocölabschnitte ist hier bereits weiter vorgeschritten; die Herzanlage ist ferner in ihre beiden Hälften zerlegt. Die paarige Fortsetzung des Entocards wird durch die beiden aufsteigenden Aorten (*a.a*) beigestellt; jede der beiden Hälften des cardialen Mesoderms läßt die unscheinbare Fortsetzung des Ectocards *ect.c* erkennen, die der ventrolateralen Circumferenz der gleichseitigen Aorta angeschmiegt ist. Der 14. Schnitt führt uns bereits in die unmittelbare Nähe des abgegliederten freien Kopfendes, also der Anlage der Mandibularregion. Inner- und außerembryonales Mesoderm sind — siehe die Textfig. 26 — bereits völlig voneinander geschieden. Im ersteren sind vom Splanchnocöl nurmehr kümmerliche Reste vorhanden; der umfangreichste in unmittelbarer Nähe der aufsteigenden Aorta. Wie wir später sehen werden, ist die Grenzmarke zwischen dorsalem und visceralem Mesoderm in der Richtung der mit dem * bezeichneten Linie zu suchen.

Fig. 24.

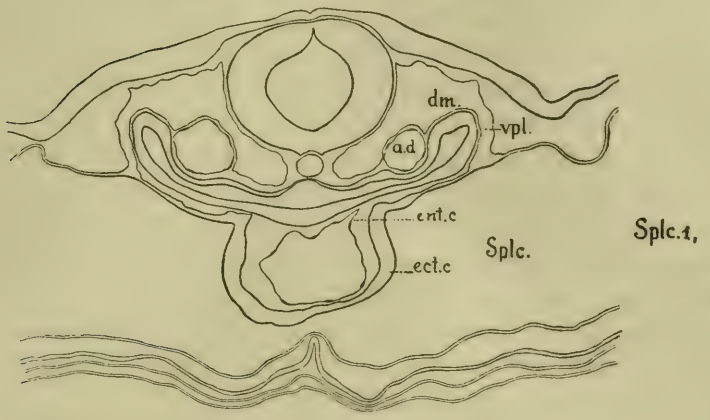

Fig. 25.

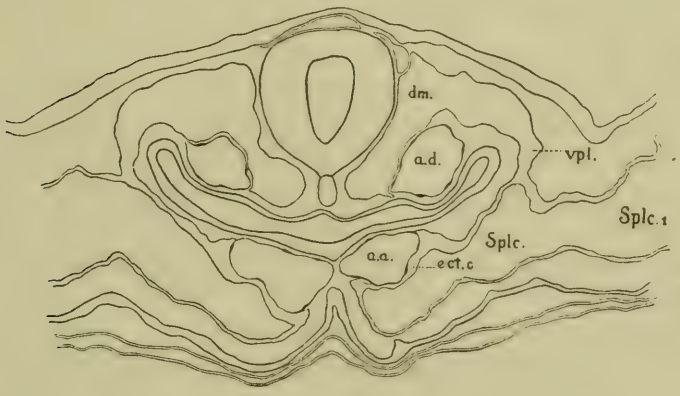

Fig. 26.

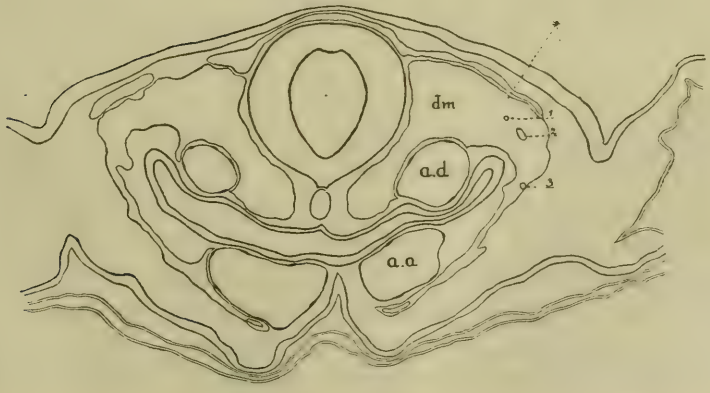

Die in die Mandibularregion eindringende Fortsetzung des innerembryonalen visceralen Mesoderms, also die des Verbindungsplättchens und des Mesoderms der Herzanlage, stellt ein schmächtiges Zellblatt dar, dessen freier Ventralrand der unteren Circumferenz der aufsteigenden Aorta angeschmiegt ist. Dies lehrt auch die Einsichtnahme in die Tafelfig. 11 *d—f*. Wir haben daher die Mandibularregion als die proximale Fortsetzung des gesamten embryonalen Keimbezirks zu deuten; die in sie eintretende Fortsetzung des Mesoderms der Herzanlage hat unter starker Verjüngung und gleichzeitiger Verödung des innerembryonalen Splanchnocöls die Sonderung ins parietale und viscerale Blatt eingebüßt. Die Fortsetzung des Entocards stellt die paarige Aorta ascendens dar.

Und nun zur Mandibularregion selbst! Wie wir später hören werden, zeigt ihr viscerales Mesoderm in diesem Stadium den Beginn eines bedeutungsvollen Aushöhlungsprozesses, der zur Bildung der zweiten und dritten Kopfhöhle führt.

Wir können uns die Schnitte der Tafelfig. 11 *e* und *f* durch eine quere Linie, welche die dorsale Fläche der Chorda tangiert, in zwei Hälften zerlegt denken, in eine größere obere und eine kleinere untere. In der oberen Hälfte ist der ganze verfügbare Raum zwischen Ectoderm, Hirn und Darm, von Mesoderm und der mächtigen Ganglienleiste des Trigeminus eingenommen. Gegenüber dieser dicht zellerfüllten oberen Hälfte sticht die untere, welche die Anlage des Mandibularbogens in sich einschließt, scharf ab. Gerade in ihrer Mitte lagert ein dünnes zartes Zellblättchen, sonst ist das ganze geräumige Gelaß zellfrei. Das Blättchen ist die untere Hälfte des visceralen Mesoderms. Ich möchte nun einiges über die Ganglienleiste mitteilen, soweit es ihre nachbarlichen Beziehungen zum Mesoderm erheischen. Ihr stark verjüngtes Hinterende reicht bis ins Bereich der Abgliederungszone. In der Mandibularregion selbst ist die Leiste gleich einem dicken, jedoch nicht sehr dicht gewebten Mantel über das dorsale Mesoderm und die obere Hälfte des visceralen von oben und außen her ausgebreitet. Ihr ventraler Rand reicht bis zur eben erwähnten queren Linie herab; vorn, in dem Bereiche des Darmscheitels, erfährt sie eine starke Verkürzung. Ihre Zellen überragen jene des Mesoderms ein wenig an Größe; die Formen der Zellleiber sind als etwas plumpere zu bezeichnen, vielfach ist die Spindelform vertreten. Eine scharfe Abgrenzung der Leiste vom benachbarten Mesoderm ist mitunter gleichwohl recht erschwert.

Auch kommt es vor, daß die Kontinuität des letzteren durch scheinbar versprengte Zellzüge der Leiste gestört wird. Dies sehen wir im Schnitt der Tafelfig. 11 *e*. Hier trennt ein der Leiste zugehöriger Zellzug, der sich aus deutlichen Spindelzellen aufbaut, den Zusammenhang des dorsalen und visceralen Mesoderms. Er endigt nach schräg ab- und auswärts gerichtetem Laufe außen vom Scheitel des Darmflügels. — In der Mittelhirnregion büßt die Leiste an Umfang ein; dort, wo dieser Hirnabschnitt am stärksten seitlich auslädt, vermisse ich den Zusammenhang ihrer Seitenteile mit dem Mittelteile. Noch weiter vorn, im Bereiche des Vorderhirns, vor der Scheiteltasche, will es mir nicht recht gelingen, die Seitenteile scharf vom Mesoderm zu trennen; es verliert das letztere indessen hier bald an Umfang und dann gelingt die scharfe Abgrenzung des dreiseitigen Querschnittes der Seitenteile wieder ganz leicht. Sie sind dem Ectoderm dicht benachbart, gewinnen wieder Fühlung mit dem Mittelteile und setzen sich in den Endabschnitt der Leiste fort, der in der dorsalen Furche zwischen Vorderhirn und Augenblase eingelassen ist. — Nach dieser kleinen Abschweifung kehre ich wiederum zum Mesoderm zurück. Auch sein Umfang wird durch das breit ausladende Mittelhirn erheblich geschmälert; dies gilt namentlich von dem zwischen diesem und der dorsalen Aorta eingelassenen Abschnitte des dorsalen Mesoderms, der auf ein dünnes Streifchen reduziert ist. Im Gebiet des Darmscheitels nimmt auch der mächtige Aortenbogen einen ansehnlichen Teil des verfügbaren Raumes für sich in Anspruch. Wir vermissen hier am Vorderdarme die Seitenflügel; seine niedrige Seitenwand grenzt außen unmittelbar an die innere Circumferenz des Gefäßbogens. Dieser ist mit Ausnahme des eben beschriebenen kleinen von der Darmwand okkupierten Bezirks von einer zarten Mesodermhülle eingeschlossen. Sie ist noch am dicksten oberhalb der dorsalen Circumferenz des Gefäßrohres; an der ventralen endigt sie mit zugeschärftem Rande. Die Hülle schließt die Fortsetzung des gesamten Mesoderms in sich ein, im Bereich der Scheiteltasche steht sie durch zarte Zellstränge mit den Seitenteilen des Zellmassenrestes in Verbindung.

Bezüglich der baulichen Eigenart, die das Mesoderm in der eben durchwanderten Strecke besitzt, habe ich folgendes zu berichten. Der nahe dem Vorderende der Gehörplatte beginnenden Vergrößerung seiner Lagerstätte leistet das dorsale Mesoderm nur in beschränktem Maße Folge. Erst im Bereiche des Hinterendes der Mandibularregion erfolgt eine stattliche Zunahme seines Umfanges, wie ein Vergleich

der Tafelfig. 11 *b*, *c*, und *d* lehrt. Der Wechsel im Gefüge vollzieht sich in der Abgliederungszone; er ist kein gleichmäßig durchgreifender. Der in der Enge zwischen Hirn und dorsaler Aorta eingelassene Abschnitt büßt sein dichtes Gefüge zuletzt ein. Nahe dem Hinterende der Kieferregion ist das gesamte dorsale Mesoderm gleichmäßig locker und bleibt es auch bis ans Vorderende dieser Region, nur kehrt in manchem Schnitt eine leichte Verdichtung des in der erwähnten Enge lagernden Abschnitts wieder. Jener Grad der Lockerung des Zellverbandes, den wir bei jüngeren Keimen angetroffen haben, wird in unserm Stadium allerdings nicht erreicht (vgl. die Tafelfig. 4 *c*, 6 *d* mit 11 *c—f*).

Vom visceralen Mesoderm umkreist der dorsale Abschnitt, in welchem auch die Fortsetzung des Verbindungsplättchens eingeschlossen ist, den Darmflügel; er ist Sitz einer besonderen Differenzierung. Hier sind die Zellen entweder zu epithelialen Strängen, oder zu kleinen Gruppen angeordnet, welche deutliche, scharf umrissene Höhlchen einschließen. Endlich kommt es hier auch zur Entwicklung von Zellzügen und Zellhäufchen, die das Bestreben aufweisen, sich von der Nachbarschaft abzugliedern und einen engeren Anschluß ihrer Elemente herbeizuführen. Mitunter ist eine radiäre Gruppierung der letzteren unverkennbar, wenngleich die Bildung einer mittelständigen Lichtung noch nicht erfolgt ist. Die Tafelfig. 11 *c*, *d*, *e* und *f* sollen uns diese Differenzierungsvorgänge veranschaulichen, *c*, *d* und *f* sind der rechten Hälfte des Keimes entnommen, also derselben, welche zur Profilkonstruktion der Tafelfig. I gedient hat. Die Gegend, der sie angehören, ist in dem Spiegelbilde dieser Konstruktion eingetragen; ebenso auch jene des Schnittes *e*, der der linken Hälfte angehört.

Der Schnitt *c* führt uns ins Bereich der Abgliederungszone zurück. Das Verbindungsplättchen *vpl* besitzt zweizeiligen Bau; die Randzellen zeigen zarte seitliche Ausläufer, welche gleichgerichteten Fortsätzen der Nachbarzellen zustreben und so einen innigen Anschluß anbahnen. Bei *splc* schließt das Plättchen eine von vier epithelialen Zellen umsäumte Lichtung ein. Nach einwärts von dieser erblicken wir einen epithelialen Zellzug, dessen Verlauf den Eindruck erweckt, daß hier die Bildung einer Lichtung angebahnt wird. Mit Rücksicht auf unsre früheren Erfahrungen ist der Schluß naheliegend, daß die innere Grenzmarke des Plättchens nach einwärts von diesem Zellzuge zu suchen ist. Am Splanchnocöl vermögen

wir den Umfang des innerembryonalen Abschnittes *Spcl* leicht abzustecken; das Entocard steht vor seiner Zweiteilung, das Epithel des ectocardialen Abschnittes des cardialen Mesoderms ist recht platt. Nach wenigen Schnitten erreichen wir jenen, dessen Spiegelbild oben in der Textfig. 26 wiedergegeben ist. Hier ist rechts der mittlere Abschnitt des Plättchens ein epithelialer Zellstrang, der zwei kleine Lichtungen 2 und 3 einschließt; dorsomedialwärts vom oberen Höhlchen lagert eine Zellgruppe, deren deutlich radiär gestellte Zellen ein kleinstes Lumen 1 epithelial umsäumen. Auch hier suche ich die Grenze gegenüber dem dorsalen Mesoderm nach einwärts von dieser Gruppe.

Der Schnitt der Tafelfig. 11 *d* führt uns ins Bereich des äußersten Hinterendes der Mandibularregion. In dem als Fortsetzung des Verbindungsplättchens zu deutenden Abschnitt sind zwei kleine, übereinander lagernde Höhlchen *splc*$_1$ und $_2$ eingeschlossen. Sie sind überaus deutlich epithelial umsäumt. An dem unteren setzt sich das hohe Epithel der Außenwand eine kurze Strecke aufwärts fort, um im Mesoderm frei zu endigen; an dem oberen besitzt das Epithel der Dorsalwand eine ähnliche, einwärts gerichtete Fortsetzung. Die mediale Abgrenzung des Plättchens ist im Bereiche der mit einem * bezeichneten Linie leicht festzustellen. Der der cranialen Fortsetzung des cardialen Mesoderms entsprechende Teil des visceralen Mesoderms ist ein dünnes, zartes Zellplättchen; seine Zellen sind zumeist spindelförmig und lassen eine zweizeilige Anordnung erkennen. An einzelnen Stellen tauchen kleinste, rundliche Lichtungen zwischen ihnen auf. Nahe der Ventralwand der aufsteigenden Aorta ist der äußerste Endausläufer der Lichtung der primitiven Pericardhöhle *Splc* sichtbar. — Der Schnitt der Tafelfig. 11 *e* ist der achte. Es ist die linke Hälfte wiedergegeben. Ich habe seiner oben bereits mehrfach gedacht; er zeigt den der Ganglienleiste entstammenden Zellzug, welcher gerade an der Grenze zwischen dorsalem und visceralem Mesoderm hindurchzieht. Das letztere schließt vier kleine Höhlchen ein (*splc*$_1$, $_2$, $_3$ und $_4$). Sie sind sämtlich deutlich epithelial umsäumt; *splc*$_4$ gehört bereits der ventralen Hälfte an. Die Hauptmasse des dorsalen Mesoderms ist in der Enge zwischen Hirn und dorsaler Aorta eingelassen. Der distale und die zwei proximalen Nachbarschnitte zeigen entweder Fortsetzungen der Höhlchen *splc*$_{1-4}$, oder es läßt der Bau der entsprechenden Mesodermbezirke die Anbahnung solcher Fortsetzungen erschließen.

Die Tafelfig. 11 *f* führt uns zur rechten Keimhälfte zurück; er

entstammt der hinteren Hälfte der Mittelhirnregion. Über das dorsale Mesoderm und die Ganglienleiste orientiert er ohne weiteres. Der Aushöhlungsprozeß im visceralen Mesoderm steht in voller Blüte; es sind vier Höhlchen $splc_{1-4}$ nachweisbar. Sein dorsales Ende wird durch einen Zellzug *zz* beigestellt; nach innen von diesem treffen wir bereits dorsales Mesoderm an (s. die Grenzlinie beim *).

Im Bereiche der eben durchwanderten Strecke der Mandibularregion begegnen wir noch folgenden Befunden. Oberhalb des Scheitels der Dorsalwölbung der absteigenden Aorta oder auch nahe dem medialen Abhange desselben weist das dorsale Mesoderm in vereinzelten Schnitten eine leichte Verdichtung auf. Es zeigen seine Zellen hier auch mitunter Spuren einer etwas regelmäßigeren Anordnung, ndem sie sich zu allerdings nicht geschlossenen Zellzeilen vereinigen. Weder in jüngeren noch in älteren Stadien vermochte ich eine Spur oder Weiterbildung dieser Gruppenbildung nachzuweisen. Von einer Deutung dieser auf ganz vereinzelte Schnitte beschränkten baulichen Eigenart — etwa im Sinne einer »Somitenanlage« — kann nicht die Rede sein. Ebensowenig sind Beziehungen zu dem Höhlchenwerk im visceralen Mesoderm erweislich.

Die Sagittalschnittreihe von einem Keime mit zehn Urwirbelpaaren lehrt, daß die Entwicklungsverhältnisse der interepithelialen Zellmasse jenen ähneln, welche ich für Entenkeime mit 14 Urwirbelpaaren beschrieben habe; bei der Möwe ist der Rest der interepithelialen Strecke der dorsalen Darmwand ein weit kleinerer. — Der Schnitt der Textfig. 27 ist, von dem Medianschnitte aus gezählt, der neunte der rechten Seite. Er hat die seitlichen Abschnitte des Vorder- und Mittelhirns (*Vh* und *MH*), ferner die Ganglienleiste des Trigeminus *Ggll* getroffen. Von der Gehörplatte *Gpl* erblicken wir den innersten Endabschnitt des Bodens; der nächst innere Schnitt zeigt uns ihre Innenwand in ganzer Höhe. Die dorsale Aorta fällt bis nahe ans Vorderende des dichten unsegmentierten Mesoderms in den Schnitt (*a.d*). Die nach vorn schräg abfallende Grenze dieses Abschnittes läßt sich leicht in der Verlängerung der Linie *x* feststellen. Sein Vorderende erweckt den Eindruck eines geringen Maßes von Abgeschlossenheit; die proximale Hälfte läßt in unserem Schnitte nur wenig mehr von einer Reihenbildung des Zellmaterials erkennen. Unter dem langgestreckten Vorderdarm sehen wir die Lichtung der primitiven Pericardhöhle *Splc*. Das Entocardrohr *entc* steht hier nicht mehr mit der im Mandibularbogen, bez. in dessen Anlage eingeschlossenen ventralen Aorta *a.a* in Zusammenhang; das

stark verengte Vorderende des letzteren setzt sich in den Aortenbogen *Aa* fort, von welchem wir den medialen Endabschnitt erblicken. Die stark verdünnte proximale Fortsetzung des Ectocards *ectc* fällt steil ab; das Vorderende vereinigt sich mit dem parietalen Pericardblatt in stumpfem Winkel. Die von da ab in die Anlage des Mandibularbogens eintretende Fortsetzung ist ein lichtungsloses zartes Zellblatt, das längs der Ventralfläche der aufsteigenden Aorta nach vorn zieht. Ganz vorn in der Nische zwischen Ectoderm und Hirn, vor dem Darm, lagert lockeres Mesoderm: es ist der Endabschnitt des Kopfmesoderms, in welchen die vordere Circumferenz

Fig. 27.

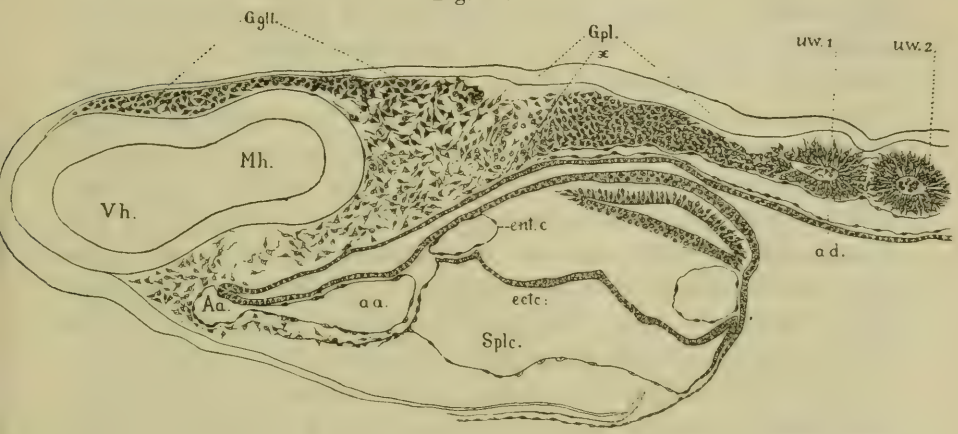

des Aortenbogens eintaucht. Dieser Abschnitt setzt sich distalwärts in die dünne Mesodermschale fort, welche fast die gesamte Circumferenz des Bogens einhüllt. Es dürfte dem Leser nicht schwer fallen, diese Befunde mit der oben gegebenen Schilderung der Querschnittserie in Einklang zu bringen. — In unserm Schnitte überragt die Ausdehnung des dichten unsegmentierten Mesoderms jene der Gehörplatte um ein weniges. Dies ändert sich weiter außen. Hier findet sich zwischen beiden Abschnitten des Kopfmesoderms ein von wenigen spärlichen Zellen durchsetztes Spatium, das sich auf Kosten des Vorderendes des dichtgefügten entwickelt hat. Gerade an dieser Stelle ist das Darmrohr am schmälsten und wir befinden uns bereits in unmittelbarer Nähe des Scheitels des Darmflügels, den wir im 16. Schnitte überschreiten. Ich finde dieses Spatium auch in zwei Querschnittserien vor. Hier baut sich im Bereiche des Vorderrandes

der Gehörplatte das unmittelbar ins Innenende des Verbindungsplättchens übergehende Mesoderm aus äußerst spärlichen, durch große Lücken voneinander geschiedenen Zellen auf, während der in der Hirn-Aortenenge lagernde Abschnitt sein dichtes Gefüge bewahrt hat. — Der Schilderung der außen vom Darmflügel fallenden Schnitte durchs viscerale Mesoderm enthebt mich wohl die bald näher zu besprechende Profilkonstruktion der Tafelfig. I.

Die Einsichtnahme in das Verhalten des Vorderendes des ersten Urwirbels ist auf dieser Seite des Keimes nicht ganz leicht gewesen. In den ersten drei Schnitten gelingt die Abgrenzung des nach vorn leicht verjüngten Vorderendes vom unsegmentierten Mesoderm leidlich gut. Vom vierten ab ist der Urwirbel vorn »offen«. Ein schärferes Zusehen läßt erkennen, daß sich von hier ab das proximale Ende der beiden Urwirbelwände ähnlich wie bei dem Keime mit sechs Urwirbelpaaren in eine Art Vorbau fortsetzt. So klar wie etwa im Schnitte der Tafelfig. 9 *a* von diesem Keime sind die Einzelheiten hier allerdings nicht. Der Vorbau hat wenig vom epithelialen Bau bewahrt und ist auch nicht deutlich vom unsegmentierten Mesoderm abgesetzt. Der Schnitt der Textfig. 27 ist, vom Innenrande der medialen Kante aus gezählt, der fünfte; wir haben also bereits das Bereich der dorsalen Kante erreicht. Die obere Wand läuft spitz aus; die ungleich kürzere untere Wand ist an ihrem Vorderende leicht aufgebogen und findet über diesen Bug hinaus noch eine weitere Fortsetzung, deren Gefüge als epithelial angesprochen werden kann. Im siebenten Schnitt hat das Vorderende der oberen Wand eine Verkürzung erfahren und ist ferner hakenförmig nach abwärts umgeschlagen, so daß es dem gleichen Ende der unteren Wand aufruht. Der so angebahnte Verschluß des Urwirbelvorderendes ist vom neunten Schnitte ab ein völliger.

Auf der linken Seite entledigt sich der erste Urwirbel gleichfalls eines mit dem Vorderende seiner Innenhälfte vereinigten Überschusses. Als solchen haben wir wohl einen schnabelartigen Fortsatz dieses Vorderendes zu bezeichnen, welcher in seiner Form an die in der Textfig. 4 von dem jüngeren Keime ersichtlichen Einzelheiten gemahnt. Der Fortsatz ist bei unserm Keime länger und von einer deutlichen Fortsetzung des Myocöls durchsetzt. Er verliert vom fünften Schnitte ab seine scharfe Abgrenzung gegenüber dem unsegmentierten Mesoderm; vom achten an ist seine Verbindung mit dem Urwirbel aufgehoben und dieser vorn ganz abgeschlossen. Die uns interessierenden Einzelheiten in den

zwischenliegenden Schnitten sind folgende. Im sechsten hat das leicht aufwärts gekrümmte Vorderende der unteren Wand seine Beziehungen zum Fortsatz gelöst; das im entgegengesetzten Sinne gekrümmte gleiche Ende der oberen Wand ist mit einem entsprechenden Abschnitte des Fortsatzes noch in Verbindung. Im siebenten ist auch diese gelöst und das hakenförmige Vorderende der Wand ruht dem gleichen Abschnitt der ventralen Wand auf.

Ich gehe wohl nicht fehl, wenn ich auch diese eben geschilderten Einzelheiten im Bereiche des Urwirbelvorderendes als Versuche deute, durch die Abgliederung von überschüssigem Material eine Art von Regulierung des Längendurchmessers des Urwirbels durchzuführen.

Bei einem Keime mit elf Urwirbelpaaren hat die Differenzierung der Wandung des ersten Urwirbels eine neue Situation geschaffen. Bei dem eben besprochenen Keime ließ die Ventralwand bereits leicht erkennen, daß an ihrem Vorderende sämtliche Vorbereitungen zu einer regen Proliferation getroffen waren. Der jetzt zu betrachtende zeigt schon ganz andre Verhältnisse; an die Stelle der Innenkante und eines großen Abschnittes der Ventralwand ist embryonales Bindegewebe getreten. Die proximale Wand ist nur mehr im Bereiche der Außenkante erhalten geblieben. Von der Innenwand ist etwas mehr als die dorsale Hälfte erhalten; ferner hat sich von ihrem unteren, dem Hirnrohre angeschmiegten Rande ein stattlicher Abschnitt der Auflösung entzogen. Er sticht vom lockeren embryonalen Bindegewebe, das der Innenkante entstammt, scharf ab. — Erst nahe dem Bereiche des Scheitels des Darmflügels — vgl. zur Orientierung das Schnittbild der Textfig. 22 — erblicken wir einen allseitig epithelial umrahmten Urwirbelabschnitt. Doch ist auch hier schon im Bereiche der Außenkante der Verschluß der vorderen Circumferenz kein inniger mehr.

Der Schnitt der Tafelfig. 11 hat den ersten Urwirbel der linken Seite im Bereiche der größten Höhe seiner Dorsalkante getroffen. Er ist, von dem erwähnten Epithelreste der Innenkante aus gezählt, der fünfte. Wir erblicken nurmehr den dorsodistalen Abschnitt der Urwirbelwandung, sowie einen kleinsten distalen Rest der ventralen Wand. Das dieser letzteren entstammende Zellmaterial hat sich mit jenem des Urwirbelkerns vereinigt und ist recht gut vom Reste der vorderen Wand geschieden; als solchen darf ich vielleicht den Zellzug *zz* ansprechen. Weitere Aufschlüsse — etwa solche über die Formverhältnisse des Vorderendes des Urwirbels und dessen weiteres

Schicksal — gewährt das Studium der Schnittreihe nicht. Vielleicht ist das Epithel des Vorderendes einem einfachen Zerfall unterlegen.

Ich wende mich nun zur Besprechung der Profilkonstruktion I. Zur Ausführung derselben wurde die rechte Hälfte der Kopfanlage des Keimes B benutzt; sie ist im Spiegelbilde wiedergegeben worden. Die andern Konstruktionen II—V hingegen sind linken Keimhälften entnommen. Wie bei den übrigen Konstruktionsbildern habe ich von der Berücksichtigung des Ectoderms Abstand genommen; die Einzeichnung der Chorda mußte ich unterlassen; sie hätte in der Kieferregion die Einsichtnahme sehr gestört. Das Hirnrohr habe ich nach den Umrissen in der Medianebene eingetragen; der ventrale Kontur der Gehörplatte wurde mit Berücksichtigung des jeweilig tiefsten Punktes ihrer unteren Circumferenz eingezeichnet. Das vom Darmrohre eingenommene, hellblau angelegte Feld *D* gibt die gesamte Höhenausdehnung desselben wieder, und zwar den ventralen Umriß seines mittleren Teils in der Medianebene, sowie den dorsalen seiner Seitenflügel. Auch darin ist ein Unterschied gegenüber den andern Konstruktionen gegeben, in welchen das Rohr durchgehends nach dem Umrisse in der Mittelebene eingetragen worden ist. Ich bin mir nicht klar darüber geworden, ob die beiden kleinen, an die Anlage des Kontaktfeldes einer Kiementasche gemahnenden Verlötungen des Darmseitenflügels mit dem Ectoderm, welcher wir unterhalb des Vorderendes der Gehörplatte gewahr werden, auch tatsächlich etwa zur Anlage der ersten Kiementasche in Beziehung gebracht werden dürfen[1]. Ich muß mir dabei immer die Möglichkeit vor Augen halten, daß es nur vorübergehende, später wieder zur Lösung gelangende Kontaktbezirke sind. Sicheren Bescheid vermag da allerdings nur der Vergleich einer Reihe andrer Konstruktionsbilder zu erbringen. — Zur Wiedergabe der Ausdehnung des Mesoderms habe ich folgendes zu bemerken. Vom Hinterende der Anlage der Kieferregion an distalwärts ist nur das Mesoderm des embryonalen Bezirks der Keimscheibe berücksichtigt worden, und zwar dessen gesamte Höhenausdehnung; das so gewonnene Feld wurde in hellgelber Farbe angelegt. Die Umrisse der primitiven Pericardhöhle sind durch eine starke gelbe, schwarz umrandete Linie *Splc* angezeigt und geben die größte Höhe an, welche dieselbe erreicht. Bezüglich der dorsalen Grenzlinie sei noch ausdrücklich hervorgehoben, daß ich bei ihrer Feststellung

[1] Sie sind in der Konstruktion blau angelegt und schwarz umrandet.

nicht über jene Region hinausgegangen bin, im Bereiche welcher das Verbindungsplättchen der Dorsalwand dieser Höhle aufsitzt. Der ventrale Umriß des Ectocards ist mit *ect.c* bezeichnet. Die Linie *x* zeigt uns die Höhe an, bis zu welcher der Boden der Pericardhöhle durch die wohlbekannte mediane, dorsalwärts empordringende Ectodermfalte (vgl. die Textfig. 24—26, sowie die Tafelfig. 11 *c*) aufwärts vorgedrängt wird. Ihr Vorderende entspricht der Stelle, an welcher das Ectocard völlig in seine paarige craniale Fortsetzung zerlegt ist. Die Verzeichnung dieser Linie führt uns bereits recht dicht an die Grenze der Leistungsfähigkeit unsres Konstruktionsverfahrens. — Wir werden ferner des Vorderendes des Entocardschlauches gewahr; von der paarigen Fortsetzung desselben erblicken wir die rechtsseitige: die Aorta ascendens, endlich den ersten Aortenbogen und die absteigende Aorta. Die Grenze zwischen Entocard und Aorta ist durch einen starken roten, schwarz geränderten Strich deutlich gemacht. Die im visceralen Mesoderm der Kieferregion nachweisbaren kleinen Lichtungen wurden in derselben Art wie bei den andern Konstruktionen vermittels Hilfspausen auf ihren Zusammenhang genau überprüft und erst dann eingetragen. Die so gewonnenen Felder sind grau angelegt und mit zarten dunklen Linien umzogen worden.

Das vom Höhlchenwerke eingenommene Areal deckt sich nicht mit dem der beiden Aorten; es ist diesem gegenüber dorsalwärts gleichwie verschoben. Seine äußersten Endausläufer werden durch je ein kleines Höhlchen dargestellt, von welchem das eine schon im Bereiche des Aortenbogens, nicht sehr weit vom hinteren Umfange der Augenblase, das andre nahe dem Vorderende der Gehörplatte lagert. In Anbetracht der späteren Auseinandersetzungen ist für uns das Verhalten des distalen Abschnittes des Höhlchenwerkes zum Vorderende des Splanchnocöls von großem Interesse. Die eigenartige Form der proximalen Wand des letzteren erweckt sofort die Vermutung, daß bei unserm Keime bereits eine Reduktion des Vorderendes des Splanchnocöls stattgehabt hat. Ein Vergleich mit den Befunden bei jüngeren Keimen scheint dafür zu sprechen. Bei dem oben beschriebenen Keime mit sechs Urwirbelpaaren haben wir die Beobachtung gemacht, daß sich das Vorderende der primitiven Pericardialhöhle ganz beträchtlich weit in den distalen Endabschnitt des freien, abgegliederten Kopfendes hinein fortsetzte. Es erstreckte sich hier auf elf, bei einem annähernd gleichalten Keime auf zehn Schnitte. Seine proximalwärts vorschreitende Verjüngung erfolgte in

ventromedialer Richtung. Der vorderste Schnitt ließ nurmehr einen unscheinbaren medialen Rest erkennen. Jener Schnitt unsrer Serie, in welchem der Ectodermmantel des freien Kopfendes zum ersten Male vom Ectoderm des außerembryonalen Keimbezirks völlig abgegliedert auftaucht, ist in der Konstruktion durch einen Pfeil angegeben. Wir bemerken sofort, daß das Vorderende der Pericardhöhle mit einem nur unscheinbaren Endchen in das Kopfende vorragt. Es nimmt nur zwei Schnitte ein. Bei dem jüngeren Keime waren es elf! Wir haben uns da vor Augen zu halten, daß es auf dem Entwicklungswege vom jüngeren zum älteren Stadium nur ein distalwärts gerichtetes Vorschreiten der hinteren Grenze des freien Kopfendes geben kann. In welchem Ausmaße dieses Wachstum statthat, ob es etwa ein nur unbedeutendes ist — diese Frage kann nur die Untersuchung eines umfangreichen Materials lösen, welches Durchschnittswerte ergibt. Auf jeden Fall ist meine Mutmaßung, daß bei unserm Keime eine bereits ganz beträchtliche Reduktion am Vorderende des Splanchnocöls eingetreten ist, gerechtfertigt. Das ermutigt zu weiterer Ausschau. Die Konstruktionsbilder sind bei hundertfacher Vergrößerung entworfen. Die Schnittdicke ist durchgehend die gleiche, sie beträgt zehn Mikren. Ich will nun annehmen, daß bei dem Keime unsrer Konstruktion annähernd dieselben Entwicklungsverhältnisse der Kieferregion vorgeherrscht haben wie bei dem jüngeren. Dann fällt uns die Bestimmung der ursprünglichen Ausdehnung des Splanchnocöls für den ersteren nicht schwer. Sein Vorderende hat eine Linie tangiert, welche wir vom proximalen Umfang des in der Höhe des ventralen Hirnkonturs lagernden, langgestreckten Höhlichens senkrecht herabziehen. Nun dürfen wir auch das in der Konstruktion eingetragene, dem Vorderende der Pericardlichtung benachbarte Höhlchen als verödeten Rest derselben ansprechen. — Wir werden später noch weiter ausgreifenden Veränderungen im Besitzstande des Vorderendes des Splanchnocöls begegnen.

Keime mit vierzehn und fünfzehn Urwirbelpaaren.

(Taf. IV Fig. 12 *a*—*e*, 13.)

Die folgende Schilderung stützt sich vornehmlich auf die Befunde in der Querschnittserie von einem Keime mit vierzehn Paaren; sie soll etwas weiter ausholen und in der Region des zweiten Urwirbels beginnen. Der Schnitt der Textfig. 28 geht durch die vordere Hälfte des zweiten Urwirbels der rechten Seite hindurch. Die

Differenzierung seiner Wandung erhellt aus der Zeichnung ohne weiteres. Der mit *uwc* bezeichnete Abschnitt ist wohl als Urwirbelkommunikation (C. Rabl) zu bezeichnen; seine Lichtung ist in diesem und den beiden Nachbarschnitten ersichtlich; die weiteren Schnitte bringen

Fig. 28.

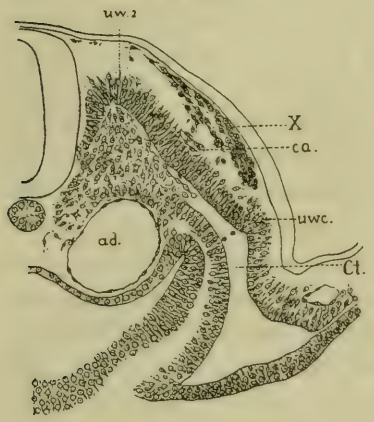

Fig. 29.

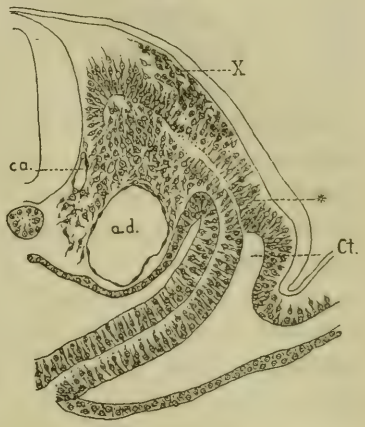

nur Anschnitte der Wandung. Die beiden Sternchen zeigen uns die ventrale Grenze der Wandung der Kommunikation an. Sie sind nach den Befunden in der Nachbarschaft eingetragen worden. Für die Abgrenzung der Außenwand ließ sich auch die recht deutliche Differenz verwerten, welche ihr Gefüge gegenüber jenem der Somatopleura aufweist. Die höheren Zellen der letzteren sind weit weniger regelmäßig aneinander gereiht. Proximalwärts vorschreitend sehen wir bereits im dritten Schnitte die medialen Endabschnitte der beiden Seitenplatten glatt miteinander vereinigt; der von ihnen eingeschlossene taschenförmige Abschnitt des Splanchnocöls ist zwischen Ectoderm und Darmflügel eingelassen. Ich will ihn in der Folge als dorsolaterale Cölomtasche bezeichnen. Der Scheitel der Wandung erreicht die Höhe der dorsalen Aortenwand, jener der Lichtung liegt

Fig. 30.

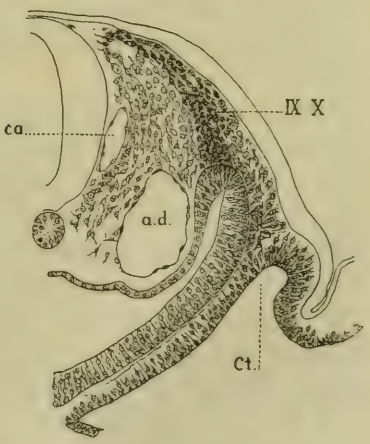

in gleicher Höhe mit dem dorsalen Rande des Darmflügels und ist bereits in dem Schnitte der Textfigur als kleine seitliche Ausbuchtung der Somatopleura leicht erkennbar.

Des ersten Urwirbels werde ich beiderseits in acht Schnitten gewahr. Die Einzelheiten des fünften der rechten Seite gibt die Textfig. 29 wieder. Der Darmflügel hat seine Lagebeziehungen geändert; er ist steiler aufgerichtet und sein Scheitel reicht bis zur Höhe der Ventralfläche des Hirnrohres heran. Vom Epithel des Urwirbels ist vornehmlich die Dorsalkante ersichtlich; der als Sklerotom zu deutende Abschnitt ist durch die stattliche Aorta *a.d* und die Cardinalvene *ca* recht eingeengt. Von seiner Lichtung erblicken wir zunächst einen ansehnlichen, unter der Dorsalkante geborgenen Abschnitt; sehen wir aber genauer zu, so bemerken wir in dem mäßig lockeren Mesoderm, dem die Kante aufsitzt, den deutlichen Rest einer Spalte, die abwärts ziehend ins Splanchnocöl mündet. Ich gehe wohl nicht fehl, wenn ich den von dieser Spalte durchsetzten Mesodermabschnitt in zwei Teile zerlege, die bei dem Sternchen ihre Grenze finden. Der ventrale gehört dem Scheitel der Cölomtasche *Ct* an. Der dorsale schließt die Urwirbelkommunikation, sowie den Rest der Außenkante ein; die die Spalte hier lateral begrenzende Zellreihe ist also ein Rest der Außenwand des Urwirbels; es hat den Anschein, daß er unter äußerst geringer Proliferation embryonalen Bindegewebes einem einfachen Zerfall entgegensieht. — In den distalwärts folgenden Schnitten streben die beiden kurzen Wände der Dorsalkante die Vereinigung ihrer unteren Ränder an; in den proximalen erscheint die etwas tiefer herabgerückte Kante bald im Anschnitt. —

Die Textfig. 30 führt uns in das Bereich des Hinterendes des unsegmentierten Mesoderms. Der Schnitt ist von jenem der vorhin besprochenen Figur an gezählt der fünfte. Der der Anlage des Ganglions des Glossopharyngeus zuzurechnende Abschnitt der Ganglienleiste, welcher dem Scheitel des steil aufgerichteten Darmflügels aufruht, lagert im Bereiche des Grenzgebietes des dorsalen Mesoderms. Von Interesse ist für uns das Schicksal der Cölomtasche. Bei den jüngeren Keimen sahen wir, daß sich das Splanchnocöl vor dem ersten Urwirbel hoch hinauf, bis über den Scheitel des Darmflügels nach innen hin als deutliche Spalte fortgesetzt hat. Davon werden wir nichts mehr gewahr. Schon im Bereiche des ersten Urwirbels wird die Verödung der Lichtung im Scheitel der Cölomtasche angebahnt; im Schnitte der Textfig. 30 ist diese schon recht weit

gediehen. Offenbar spielt hier der dem Ectoderm zustrebende Darmflügel eine nicht unbedeutende ursächliche Rolle. Nurmehr der Bau des in der Enge zwischen Darm und Ectoderm eingelassenen Mesodermplättchens gemahnt daran, daß es früher vom Splanchnocöl durchsetzt gewesen ist. Es schließt etwa in Chordahöhe ein kleines, epithelial umsäumtes Lumen ein; die dem Darm angeschmiegte Zellreihe ist deutlich epithelial. Weiter vorn werden wir einer ferneren Verkleinerung des Umfanges der Cölomtasche begegnen; es dürfte sich empfehlen, die proximale Fortsetzung der Tasche als dorsolaterale Pericardtasche und ihre Wandung als dorsolaterale Pericardkante zu bezeichnen.

Fig. 31.

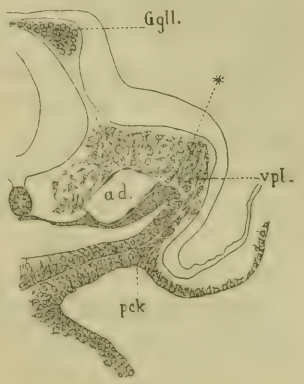

Im siebenten Schnitte vor dem Vorderende des ersten Urwirbels taucht der Hinterrand der Gehörplatte auf. Vereinzelte Schnitte zeigen in dieser Region den Kontakt zwischen dem Darmflügel und dem Ectoderm angebahnt; derselbe betrifft einen kleinsten Bezirk am seitlichen Abhange des Scheitels des Darmflügels. Der Schnitt der Textfig. 31 geht knapp vor der Mitte der Gehörplatte hindurch; er belehrt uns über die Differenzierung des visceralen Mesoderms.

Der obere, aus der Enge zwischen Darmflügel und Ektoderm hervorragende Abschnitt des Verbindungsplättchens (*vpl*) sticht durch sein dichtes Gefüge ganz deutlich von dem etwas lockeren dorsalen Mesoderm ab; die Grenze zwischen beiden suche ich bei der mit dem * bezeichneten Linie. Es liegt uns die erste Anlage des Mesoderms des Hyoidbogens vor; seine Beziehungen zur jetzt tief lagernden Pericardkante *pck* sind rein nachbarliche. Wir können also bereits von drei Abschnitten des Mesoderms sprechen: vom dorsalen, branchialen und cardialen. — Auch unter den distalwärts, bis zum ersten Urwirbel hin folgenden Schnitten zeigt mancher eine ganz scharfe mediale Abgrenzung des Verbindungsplättchens; immer wieder ist die Grenzmarke über dem Scheitel des Darmflügels nachweisbar; es stimmt dies mit den Befunden bei den jüngeren Keimen gut überein. — Wir erreichen nach wenigen Schnitten den distalen Umfang der ersten Kiementasche. Zunächst nähert sich die laterale Wand des leicht nach außen

geneigten Darmflügels dem Ectoderm und schließt mit diesem einen zellleeren, schmalen Spalt ein; dann aber richtet sich der Flügel steil auf und seine Außenwand gewinnt innigen Anschluß ans Ektoderm. Vor der Ganglienanlage des Acusticofacialis findet die Tasche ihr Ende, der Kontakt mit dem Ectoderm beschränkt sich hier nurmehr auf einen kleinen dorsalen Bezirk ihrer Seitenwand. Am visceralen Mesoderm vollzieht sich gleichzeitig die Sonderung des innerembryonalen Splanchnocöls. Die vorhin beschriebene Differenzierung am Dorsalende des Verbindungsplättchens erstreckt sich ferner noch eine kurze Strecke längs der distalen Wand der Kiementasche nach vorn hin fort. Auch mit Rücksichtnahme auf die Befunde bei dem Keime mit elf Urwirbelpaaren will mir der Schluß gerechtfertigt erscheinen, daß das in der Region der Tasche über der dorsalen Darmwand lagernde Mesoderm durchaus nicht etwa schlankweg als dorsales zu bezeichnen ist, sondern auch einen allerdings nicht abgrenzbaren kleinen dorsalen Endabschnitt des visceralen Mesoderms in sich birgt, welchen wir im Winkel zwischen Ectoderm und dorsaler Wand der Tasche zu suchen haben. Mit Ausnahme dieses kleinen dorsalen Endchens ist in unsrer Region vom Verbindungsplättchen nichts mehr vorhanden; an der fast gänzlich abgeflachten Fortsetzung der Pericardkante gemahnt nurmehr ein unbedeutender dorsalwärts emporstrebender Grat an die Stelle, welcher sein Unterrand aufgeruht hat. Das etwas lockere Gefüge des dorsalen Mesoderms, dem wir im Schnitte der Textfig. 31 begegnet sind, macht bald dichterem Platz; dies hält bis zum Vorderende der Ganglienanlage des Acusticofacialis an; knapp vor diesem setzt der Wechsel im Gefüge ein, dem das gesamte Mesoderm über der dorsalen Darmwand ziemlich unvermittelt unterworfen wird. Vor der Kiementasche erfährt das Verbindungsplättchen eine Verdickung, und gleichzeitig eine Auflockerung seines Gefüges.

Bezüglich der Einzelheiten, welche uns in der Abgliederungszone entgegentreten, darf ich wohl auf die in der vorläufigen Mitteilung im 19. Bande des Anatomischen Anzeigers gegebene Textfig. 5 verweisen und möchte auch die Gelegenheit benutzen, ein Versehen in dieser Umrißzeichnung und ihrer Schilderung richtig zu stellen. Wie mich der Vergleich mit inzwischen neu hergestellten Serien lehrt, ist der in der oberen Schnitthälfte zwischen Ectoderm und Mesoderm als Lagerstätte des Hinterendes der Ganglienleiste ausgesparte Spalt zu schmal dargestellt worden. Die Leiste reicht hier nahe an die äußere Circumferenz des oberen der beiden Höhlchen im visceralen

Mesoderm heran. — Jener Abschnitt des Verbindungsplättchens, welcher der Leiste unmittelbar benachbart ist, sticht als dünner, etwas dichter gewebter Zellstrang von dem einwärts folgenden, weit loserem Zellmaterial ab; er schließt zwei epithelial umsäumte Höhlchen ein.

Der folgenden Beschreibung der Mandibularregion seien zunächst einige orientierende Bemerkungen über die Ganglienleiste des Trigeminus vorausgeschickt. Dieselbe besitzt jetzt eine bedeutende Ausdehnung; ich darf da wohl auf die Tafelfig. 12 *c*, *d* und *e* verweisen. Sie verdient daher weit mehr die Bezeichnung einer Platte, welche die dem Ectoderm zugewendete Fläche des gesamten Mesoderms einhüllt. Im Bereiche des Aortenbogens erfährt sie eine starke Verkürzung und Verdickung. Ihr Querschnitt ähnelt hier dem einer Linse; sie ist mit ihrer Außenfläche dicht dem Ectoderm angeschmiegt und lagert in gleicher Höhe mit dem Aortenbogen, dessen Durchmesser sie fast erreicht. Der Zusammenhang mit dem kümmerlichen zarten Plättchen des dem Hirnrohre auflagernden Mittelteils kann ich nicht erweisen. Der dorso-mediane Randteil vermittelt den Übergang in den proximalen Endabschnitt, der in der dorsalen Grenzfurche zwischen Vorderhirn und Augenblase lagert. — Das Hinterende unsrer Region beherbergt nun auch die Anlage des unansehnlichen kleinen Quintusganglions in der Nische zwischen Cardinalvene und Hirnrohr.

Die Form- und Bauverhältnisse des Mesoderms können leicht aus jenen abgeleitet werden, welche ich für Keime mit elf Urwirbelpaaren beschrieben habe. Eine Änderung wird vornehmlich am visceralen Mesoderm nachweisbar. Es ist nicht mehr jenes Plättchen, welches in seiner ventralen Hälfte eine so auffällige Verschmächtigung gezeigt hatte; es hat einerseits durch Vermehrung seines Zellmaterials, anderseits durch das Vorschreiten seiner Aushöhlung eine ansehnliche Verdickung erfahren. Die Feststellung einer scharfen Grenze gegenüber der Fortsetzung des dorsalen Mesoderms ist nicht mehr möglich. Endlich sehen wir, daß jener Abschnitt des cardialen Mesoderms, welcher bei seinem Eintritt in die Kieferregion der unteren Circumferenz der ventralen Aorta vergesellschaftet ist (s. die Tafelfig. 12 *a*), sich als besonderer sichelförmiger Saum dieses Gefäßes eine beträchtliche Strecke weit proximalwärts forterstreckt.

Hand in Hand mit diesen eben geschilderten Entwicklungsvorgängen hat sich auch das Querschnittsbild geändert. Die untere

Hälfte, früher nur von einem zarten Mesodermplättchen durchsetzt, ist jetzt mit reichlichem Zellmaterial erfüllt, das der Ganglienleiste und dem visceralen Mesoderm angehört (vgl. die Tafelfig. 11 *d—f* und 12 *c—e*). Der Aushöhlungsprozeß im visceralen Mesoderm hat verschiedenartige Ergebnisse gezeitigt. Im Hinterende unsrer Region begegnen wir zumeist kleineren Höhlchen oder Anlagen von solchen. Diese letzteren sind epitheliale Zellzüge, welche kleine Felderchen umsäumen, die noch ein Zellchen einschließen. Wir sehen auch Züge, welche das von ihnen umfriedete zellfreie Territorium noch nicht ganz einfassen. Nahe der Mittelhirnregion sind schon umfangreichere Höhlchen vorhanden. — Ein zweiter, nur wenig älterer Keim, welcher später geschildert werden soll, ermöglicht uns einen nahen Anschluß der baulichen Eigentümlichkeiten des Mesoderms in unsrer Region an jene, welche wir bei dem Keime mit elf Urwirbelpaaren kennen gelernt haben.

Der Schnitt der Tafelfig. 12 *a* geht durch das äußerste Hinterende der Kieferregion hindurch. Die Ausdehnung der Ganglienleiste *ggll* ist in der Zeichnung leicht ersichtlich. Der Querschnitt des visceralen Mesoderms ist ein kommaförmiger. Die Durchsicht der distalwärts folgenden Schnitte gestattet leicht, eine Teilung desselben in der Höhe der mit einem *x* bezeichneten Linie durchzuführen. Die untere Hälfte mit ihren fünf kleinen, von niedrigen, dicht gestellten epithelialen Zellen umsäumten Lichtungen ist in der unmittelbaren Fortsetzung der linken Hälfte des paarigen Scheitels des Pericards gelegen. Für die beiden unteren Höhlchen ist eine Verbindung mit der Lichtung des Pericards erweislich. Die obere Hälfte haben wir auf die proximale Fortsetzung des Verbindungsplättchens zu beziehen. Ihr lockeres Mesoderm schließt zwei Höhlchen ein, welche die im Bogen aufsteigende Linie der unteren Höhlchenreihe fortsetzen. Das Epithel dieser beiden Höhlen ist kein gleichmäßiges. Neben niedrigen und ganz vereinzelten mehr platten Elementen finden sich auch solche von stattlicher Höhe, welche durch spießartige, spitz endigende basale Ausläufer ausgezeichnet sind. Ihre Kerne sind mitunter recht dicht benachbart: an mancher Stelle werden sie durch beträchtliche Spatia voneinander geschieden. — Nach wenigen Schnitten treten diese Lichtungen zurück, um alsbald von neuem abgelöst zu werden, welche die gleichen Lageverhältnisse aufweisen. Immer wieder sind sie längs einer Linie aufgereiht, welche an jene gemahnt, die wir uns durch die Höhlchenreihe in der Tafelfig. 12 *a* hindurchgelegt denken können: nur ist dieselbe weiter vorn dem Darme näher

benachbart als dem Ectoderm, von welchem sie durch die mächtige Ganglienleiste getrennt ist. Ich will hier noch auf die Tafelfig. 12 *b* verweisen; sie ist einem kleinen Territorium des achten proximalen Nachbarschnittes entnommen und soll uns über das Epithel eines Höhlchens Aufschluß geben, welches in der Höhe des Spatiums zwischen den beiden Aorten lagert. Die gewählte stärkere Vergrößerung läßt die Verschiedenheit im Bau des Epithels klar hervortreten und enthebt mich wohl einer näheren Schilderung. — Sobald wir uns der Region des Mittelhirns nähern, vermissen wir fürs erste am Fußteile des visceralen Mesoderms eine besondere Differenzierung; ferner ist auch die Ausdehnung des Aushöhlungsprozesses eingeschränkt. Ich sehe kein Höhlchen mehr in der Nachbarschaft der ventralen Aorta. Der Schnitt der Tafelfig. 12 *c* hat das Hinterende des Mittelhirns getroffen. Der Querschnitt des visceralen Mesoderms gemahnt nur wenig mehr an jenen, dem wir in der Tafelfig. 12 *a* begegnet sind. Sein Gefüge hat eine bedeutende Lockerung erfahren; er schließt zwei kleine Lichtungen ein, deren Umsäumung eine ausgesprochen epitheliale ist. Von der dorsalen und ventralen Circumferenz der Wandung des oberen Höhlchens $splc_1$ geht je ein Zellbälkchen ab. Das obere endigt nahe der Gefäßanlage *v*, das untere setzt sich in die Wandung des ventralen Höhlchens $splc_2$ fort. Beide Höhlchen treten proximalwärts nach ein paar Schnitten völlig zurück. Eine Abgrenzung des visceralen Mesoderms gegenüber dem mit seiner Hauptmasse die dorsale Aorta umgürtenden dorsalen Mesoderm kann ich für unsern Schnitt ebensowenig herausfinden, wie in sämtlichen übrigen Schnitten in der Kieferregion. An dem als dorsales Mesoderm zu deutenden Abschnitt ist keinerlei Differenzierung wahrnehmbar. — Sobald wir uns der Region des Aortenbogens nähern, bemerken wir auch schon, daß der Aushöhlungsprozeß in der Fortsetzung des visceralen Mesoderms noch nicht festen Fuß gefaßt hat; die der Außenwand des Aortenbogens angeschmiegte weitere Fortsetzung läßt vorerst nur Spuren eines solchen erkennen. — Ich habe selbstredend stets darauf geachtet, nicht etwa Gefäßdurchschnitte oder Anlagen von solchen mit den Einzelhöhlchen des Lichtungswerkes zu verwechseln. Namentlich in der vorderen Hälfte der Mandibularregion begegnet man vielfach in unmittelbarer Nähe der obersten, der dorsalen Aorta benachbarten Höhlchen Gefäßanlagen. Man erlangt bald Übung genug, um beide streng auseinander halten zu können.

Ich möchte nun noch die Befunde bei dem bereits erwähnten

Keime mit fünfzehn Urwirbelpaaren folgen lassen; sie gestatten für das Mesoderm der Kieferregion einen ungleich besseren Anschluß an die jüngeren Keime.

Der Schnitt der Tafelfig. 12 *d* gehört der rechten Keimhälfte an; er trifft das Hinterende der Anlage der Kieferregion. Der Mantel der Ganglienleiste *Ggll* reicht beträchtlich tief herab, in der Höhe der ventralen Hälfte des Hirnrohres sind seine nachbarlichen Beziehungen zum Mesoderm besonders innige. Es gelingt aber leicht, Leiste und Mesoderm voneinander zu trennen. Dies ermöglichen fürs erste die Gruppierung der Zellen und dann die tinktoriellen Unterschiede. Die Zellen der Ganglienleiste weisen ein mattes, förmlich abgeblaßtes Kolorit auf, auch ihre Formverhältnisse sind andre, als jene des Mesoderms. Vielfach walten große, fast plump zu nennende Zellen vor. Das viscerale Mesoderm erinnert in seinem Querschnittsbild unmittelbar an jenes, welches ich für den jungen Keim mit elf Urwirbelpaaren beschrieben habe (vgl. auch die Tafelfig. 11 *d*—*f*). Bloß eine geringe Vermehrung seines Zellmaterials, sowie auch der Bau des Fußteiles bedingen merkliche Unterschiede. Der letztere geht distalwärts unmittelbar in die gleichseitige Hälfte des paarigen Pericardscheitels über. Die in ihm eingeschlossene kleine Lichtung *spcl*$_3$ darf ich wohl als Rest des Vorderendes der Pericardlichtung ansprechen. Der dorsalwärts folgende Abschnitt des visceralen Mesoderms ist ein dünnes Blatt, dessen Zellen sich durch ihre eigenartige Anordnung auszeichnen. Sie stehen recht eng beieinander und sind in der Nachbarschaft der Cardinalis zu einzeiligen Reihen vereinigt, welche im Bogen verlaufen. Nahe dem Scheitel des Darmflügels sind zwei kleine, scharf umrissene Lichtungen *splc*$_1$, *splc*$_2$ wahrnehmbar. Die obere ist zwerchsackartig eingeschnürt, die untere lang, schlitzförmig. Das Zellblatt überragt die Cardinalis um ein Beträchtliches; seine bauliche Eigenart gestattet uns, seine Grenze gegenüber dem dorsalen Mesoderm oberhalb des Scheitels des Darmflügels festzustellen. Das letztere zeigt den Typus des embryonalen Bindegewebes.

Die Tafelfig. 12 *e* ist dem dritten proximalen Nachbarschnitt entnommen. Der zugeschärfte Ventralrand der mächtigen, in der Figur nicht näher bezeichneten Ganglienleiste findet sich unterhalb der aufsteigenden Aorta; sie wird durch einen stellenweise überaus deutlichen Spalt vom visceralen Mesoderm geschieden. Dieses ist hier nicht mehr ein dünnes Zellblatt; wir sehen uns vielmehr einer gleichmäßig verdickten Platte gegenüber. Ihre Krümmung ist genau

die gleiche, welche der benachbarte Abschnitt des Ectodermmantels aufweist; der der Aorta ascendens angeschmiegte, etwas dünnere Fußteil setzt dieselbe nur unvollkommen fort. Die Platte wird von rundlichen und ovalen Lücken durchsetzt. Die diese umwandenden Zellen lassen an mancher Stelle unmittelbar epitheliale Gruppierung erkennen. In dem medial von dieser Lückenreihe lagernden losen Zellmaterial sind von der Höhe des Scheitels des Darmflügels an nach aufwärts gleichfalls Lücken bemerkbar; eine derselben *splc* besitzt eine überaus deutliche teilweise epitheliale Umsäumung. In der Höhe der Cardinalis weist die Platte eine eigenartige Verdichtung auf. — Die Betrachtung der Zeichnung läßt ohne weiteres erkennen, daß auch in diesem Schnitt die Grenzmarke des visceralen Mesoderms gegenüber dem dorsalen festgestellt werden kann; sie ist auswärts vom Scheitel des Darmflügels zu suchen.

Weiter vorschreitend nehmen wir noch in manchem Schnitte die Umrisse unsrer Platte wahr; in den meisten jedoch entzieht sich dieselbe dem Blick und wir verlieren sie bald völlig. Es beruht dies darauf, daß sich die Zahl ihrer Zellen vergrößert hat und diese zum Teil zur Umwandung der zwischen ihnen auftauchenden neuen Höhlchen herangezogen worden sind. Das nicht hierbei verwendete Zellmaterial läßt ferner jede Regelmäßigkeit in seinen Lagebeziehungen — wenigstens scheinbar — vermissen. Ich gehe wohl nicht fehl, wenn ich annehme, daß einerseits das Wachstum der älteren Höhlchenanlagen, anderseits die Entwicklung neuer Höhlchen eine Auflösung des ursprünglichen, viel zu engen Rahmens bedingen mußten, welcher die Bildungsstätte des Höhlchenwerkes umfaßte.

Der Rest der interepithelialen Zellmasse weist annähernd quadratische Umrisse auf. Er wird gleich dem Vorderdarmscheitel beiderseits von den mächtigen Aortenbogen flankiert. Die vier Ecken sind in dünne Zipfel ausgezogen; jedes Zipfelpaar setzt sich nach außen ins Mesoderm fort, und umgreift auf diesem Wege die obere und untere Wand des Aortenbogens. Das Mesoderm ist hier vorn gleich einer dicken, am oberen und unteren Ende verjüngten Schale der Außenfläche des Gefäßbogens angeschmiegt. Von den Zellsträngen, welche die Verbindung mit dem Zellmassenreste beistellen, ist der dorsale verhältnismäßig dick; der ventrale sehr zart. —

Eine Sagittalschnittserie von einem Keime mit vierzehn Urwirbelpaaren läßt in der Region der vordersten Urwirbel folgendes erkennen. Die durch deutliche, breite Spalten voneinander gesonderten Sclerotome nehmen distalwärts rasch an Größe ab; das des

vierten Urwirbels ist am geringsten entwickelt. Über die Urwirbelkommunikationen orientiert uns der Schnitt der Textfig. 32[1]; sie sind hier mit $uwc_{2,3,4}$ bezeichnet. Zwischen uwc_4 und uw_5 werden wir einer kleinsten, von zylindrischen Zellen umsäumten Lichtung *vm* gewahr. Sie gehört dem Mesoderm der Seitenplatten an. uwc_2 lenkt deutlich distalwärts etwas ab; uwc_3 und uwc_4 streben eine Vereinigung an, die auch im zweitnächsten Schnitte erfolgt. Die in diesem vorliegende längliche Lichtung, deren epitheliale Wandung sich scharf von der Nachbarschaft abhebt, ist wohl schon hart an der Grenze der Seitenplatten gelegen. Im fünften Schnitte erblicken wir bereits den einheitlichen Splanchnocölspalt, dessen wohlabgerundetes Vorderende der Fortsetzung von uwc_2 entspricht. Das distale Ende des Vorder-

Fig. 32.

[1] Spiegelbild. (Aus d. l. Keimhälfte.)

darmes ist nun auch schon zurückgetreten und im sechsten Schnitt eröffnet sich die Fortsetzung von *uvc*$_2$ breit in die oberhalb der V. omphalomesenterica befindliche Nische des Hinterendes der Pericardhöhle.

Ich wende mich nun zum ersten Urwirbel. Der nach einwärts von der Aorta lagernde kleine Abschnitt seines Sklerotoms läßt sich proximal und distal leidlich gut abgrenzen; der dem inneren Abhange der dorsalen Aortenwand aufsitzende wird von einem Gefäßring umgürtet, der von der Aorta und dem Hinterende der Cardinalvene beigestellt wird. Das letztere gabelt sich an der Vorderfläche des Sklerotoms in zwei Äste; von diesen zieht der eine empor und über das Sklerotom hinweg nach hinten in das Spatium zwischen diesem und dem zweiten Sklerotom, wo er sich mit einem dorsalen Aste der Aorta verbindet. Die Abgrenzung des vom Epithelrest des Urwirbels überdachten embryonalen Bindegewebes gegenüber dem distalen Endabschnitte des unsegmentierten Mesoderms fällt sehr schwer; dies lehrt ein Blick auf die Textfigur. Ähnlich wie die zweite und dritte ist auch die erste Urwirbelkommunikation distalwärts abgelenkt; sie erhält erst knapp vor der Einmündung ins Splanchnocöl eine völlige epitheliale Umwandung.

Der Schilderung des unsegmentierten Mesoderms sei wieder ein Hinweis auf die Entwicklungsvorgänge am Darmscheitel vorausgeschickt. Sie sind etwas weiter gediehen, als jene, die ich für Entenkeime mit der gleichen Urwirbelzahl geschildert habe. Wir können uns über dieselben an der Hand der Tafelfig. 9 meiner älteren Abhandlung leicht orientieren. Das Chordavorderende setzt sich vom Dorsalrande des schmalen, hohen Zellmassenrestes scharf ab; der in die Wand des Darmscheitels eingeschaltete distale Abschnitt dieses Restes besteht nurmehr aus einer einzigen Reihe von außerordentlich niedrigen Zellen. Die interepitheliale Strecke s_1—s ist jetzt sehr kurz. — Der Schnitt der Textfig. 32 ist vom Medianschnitt aus gezählt, der elfte. Er hat das Aortenrohr in großer Ausdehnung getroffen, ferner den dem Hirnrohr benachbarten Abschnitt der Innenwand des Gehörgrübchens. Am unsegmentierten Mesoderm erkennen wir ohne weiteres seine beiden im Gefüge so kontrastierenden Abschnitte. Das dichte Mesoderm, das distalwärts ins Sklerotom des ersten Urwirbels sich fortsetzt, ist namentlich unterhalb des Gehörgrübchens *Ghgr* und der Ganglienanlage des Acusticofacialis VII, VIII durch den engen Verband seiner Zellen ausgezeichnet; unterhalb dieser Anlage sind die Zellen in zwei konzentrischen Reihen angeordnet, eine Eigentümlichkeit, die schon in den Nachbarschnitten

zurücktritt. Vor der Ganglienanlage findet der Übergang ins lose Mesoderm statt; er ist bei unserm Keime kein unvermittelter. Die Zellen weisen hier in manchem Schnitte die Tendenz zur Reihenbildung auf und sind zudem deutlich spindelförmig mit senkrecht zum Entoderm gestellter Längsachse. — Über die in die Anlage des Kieferbogens eintretende proximale Fortsetzung des Scheitels des cardialen Mesoderms orientiert die Zeichnung zur Genüge.

Die Schnittrichtung ist in unsrer Serie keine rein sagittale; die Schnittebene ist leicht nach der rechten Seite des Keimes geneigt. Diesem Umstande ist es wohl zuzuschreiben, daß wir über die in die Mandibularregion eindringende Fortsetzung des visceralen Mesoderms sowie über das in ihr geborgene Höhlchenwerk eine gute Übersicht erhalten. Ich möchte auf die Tafelfig. 13 verweisen, deren Schnitt der rechten Keimhälfte angehört; derselbe ist vom Außenrande des Darmflügelscheitels aus gezählt der fünfte. Über der Decke der Pericardhöhle *Pc* sehen wir zunächst den Durchschnitt der Außenwand der Anlage der ersten Kiementasche Kt_1. Das Mesoderm in der Kieferregion ist dorsal und ventral von zwei Schnittstreifen der Ganglienleiste *Ggll* flankiert. Der ventrale Streifen ist der kürzere; seine Zellen sind einander nah benachbart; das Zellmaterial des dorsalen Streifens ist etwas spärlich und der Zusammenhang ein sehr loser. Nur der dem distalen Abhang der dorsalen Wölbung der Augenblase *Au* angeschmiegte Abschnitt ist dicht gefügt. Bei *v* nehmen wir vier Gefäßanlagen wahr; sie lassen sich von der Nachbarschaft überaus deutlich abgrenzen. Das Mesoderm besitzt im Bereiche der Anlage des Höhlchenwerkes *Hw* den Bau eines epithelialen Maschenwerkes. Seine Zellen sind zu epithelialen Strängen und Bälkchen angeordnet, welche deutliche Lücken mit rundlichen, oblongen und auch eckigen Umrissen einschließen. Einzelne derselben sind bereits wohl abgeschlossen und ihre Umrandung gleicht einer wie mit der Feder gezogenen scharfen Linie, welcher epitheliale Zellen aufsitzen. Unter diesen sind alle Formen vertreten, welche ich bereits für die Querschnittbilder geschildert habe. Nicht selten dient ein und dieselbe Zellreihe als Wand zweier Höhlen, welche sie gleichsam als Scheidewand trennt. Einer genaueren Beschreibung jedes Zellzuges enthebt mich wohl die mit großer Sorgfalt ausgeführte Zeichnung. — Die machtvollste Ausdehnung weist das von der Höhlenanlage eingenommene Feld im distalen Territorium des uns vorliegenden Mesodermabschnittes auf; hier ist auch eine dorsale, außerordentlich deutliche Reihe von

Lichtungen nachweisbar, im Bereiche welcher wir auf zwei bereits wohl abgeschlossene Höhlchen stoßen. Vorn nimmt die Höhe des Feldes allmählich ab; unterhalb der vier Gefäßanlagen *v* sind nurmehr schüchterne Aushöhlungsversuche wahrnehmbar. Diese drei proximalwärts allmählich an Höhe abnehmenden Lücken erreichen den dichten Mesodermabschnitt nicht, welcher proximalwärts unmittelbar an die Augenblase herantritt. Dieser Abschnitt, welcher der sagittal getroffenen, uns bekannten Mesodermschale der Außenwand des Aortenbogens entspricht, wird in dem Präparat durch eine leicht als Kunstprodukt zu erkennende Lücke von der Augenblase zum Teil geschieden.

Diese soeben beschriebenen Einzelheiten treten auch in den beiden Nachbarschnitten recht klar hervor; wie leicht begreiflich, gewinnt hier manche Einzelheit weit schärfere Umrisse, während andre wiederum mehr zurücktreten. Über diese beiden Schnitte beiderseits vordringend, begegnen wir bald nurmehr undeutlichen Anschnitten.

Keime mit sechzehn und siebzehn Urwirbelpaaren.

(Taf. IV Fig. 14 *a—g*; Taf. V Fig. 14 *i—j*; Taf. IX Konstr. II.)

Von den beiden Querschnittreihen habe ich die von dem älteren Keime zur Anfertigung der Profilkonstruktion in der Tafelfig. II benutzt. Bei dem jüngeren traf ich in der Region der vordersten Urwirbelpaare einen eigenartigen Befund an, welcher mich veranlaßt, diesen Abschnitt des Keimes im folgenden näher zu berücksichtigen; von der Region des Gehörgrübchens an sollen sodann vornehmlich die Befunde beim Keime der Profilkonstruktion zur Beschreibung gelangen. — Ich möchte hier noch folgende Bemerkung einschalten. Ein Vergleich der vom Keime mit vierzehn Urwirbelpaaren gegebenen Querschnittbilder mit den entsprechenden zum Teil gleich stark, zum Teil fast gleich stark vergrößerten Schnittbildern vom Keime mit fünfzehn Urwirbelpaaren, sowie den beiden jetzt zu schildernden älteren Keimen läßt erkennen, daß ganz bedeutende Schwankungen in den Dimensionen der Gesamtanlagen vorhanden sind. Ich möchte bezüglich dieser beträchtlichen Variationen auf die von A. Fischel[1] veröffentlichten Mitteilungen verweisen.

Die Textfig. 33 führt uns in die Region des dritten Urwirbels

[1] Über Variabilität und Wachsthum des embryonalen Körpers. Morph. Jahrbuch. Bd. XXIV. 1896.

des Keimes mit sechzehn Urwirbelpaaren. Der Schnitt entstammt der rechten Seite. Die Formverhältnisse des Sklerotoms, sowie jene der Myotomanlage sind leicht zu übersehen. Ein paar dem ersteren zugehörige Zellen ragen in die Lichtung der Urwirbelkommunikation vor. Die ventrale Grenze derselben gegenüber der Cölomtasche *Ct* ist, wie die Befunde der Nachbarschnitte lehren, bei der mit einem

Fig. 33.

Fig. 34.

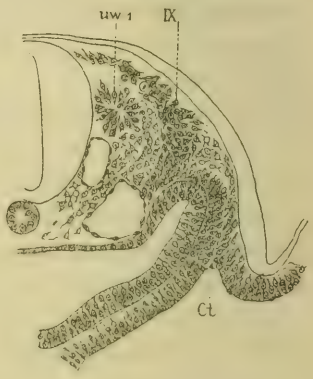

Sternchen bezeichneten Linie zu suchen. Dem niedrigen Epithel der Außenwand der Kommunikation ist die vordere Cardinalis angeschmiegt; das ungleich höhere der Innenwand, welches das Epithel der Schlundplatte fortsetzt, grenzt mit seinem leicht aufgebogenen Innenende ziemlich unvermittelt ans Sklerotom. In der Kehle der von der Somatopleura gebildeten knieförmigen Falte ist eine Vene *v* eingelagert, welche sowohl mit der Cardinalis als auch mit dem cardialen Endabschnitte der Omphalomesenterica eine Verbindung anbahnt. Es ist also die Bildung des Mesocardium laterale im Gange. — In der unmittelbaren Nähe der dorsalen Umschlagskante sind zwischen Medullarrohr und Sklerotom drei Zellchen eingelagert; eines ist in Teilung begriffen. Sie sind, wie auch die Befunde in den Nachbarschnitten erkennen lassen, Abkömmlinge der Ganglienleiste. — Die Urwirbelkommunikation ist nur noch im proximalen Nachbarschnitte deutlich; im vierten distalwärts folgenden Schnitte ist die Cölomtasche bereits geschlossen. Sie hat hier eine schmale, spaltförmige Lichtung und ragt zwischen der Fortsetzung der Vene *v* und dem Darmflügel fast senkrecht empor; ihr Scheitel erreicht die Höhe der Dorsalwand der Aorta. Ihrer Außenwand entsprießt embryonales Bindegewebe. — Sobald wir uns dem zweiten Urwirbel

nähern, wird das Verhalten der Tasche ein andres. Wir verlieren zunächst die Vene *v* aus den Schnitten; die ihr benachbarten Abschnitte der Seitenplatten rücken voneinander ab. Die mit geräumiger Lichtung versehene Cölomtasche überragt den Scheitel des Darmflügels um ein Beträchtliches; sie besitzt ein schräg ein- und abwärts abfallendes Dach. Mit Ausnahme des dem Darmflügel benachbarten Abschnittes setzt in ihrer Wandung die Proliferation embryonalen Bindegewebes ein. Die stattliche Myotomanlage des zweiten Urwirbels wird durch ein paar kleine, lose Zellchen von der lateralen Wand geschieden; die Urwirbelkommunikation ist nurmehr in einem Schnitte deutlich, und auch in diesem ist bloß die Außenwand erhalten geblieben. An Stelle der Innenwand ist ein Zellhäufchen getreten, das auch zum Teile in die Lichtung der Kommunikation hineinragt. Nahe dem Vorderende des Urwirbels büßt die Cölomtasche die Lichtung ihres Scheitels ein; die Wandung desselben setzt sich proximalwärts als niedrige Platte fort, an der im Bereiche des ersten Urwirbels nurmehr in vereinzelten Schnitten, wie dem der Textfig. 34, das Gefüge an eine frühere Lichtung gemahnt. Vor dem ersten Urwirbel wird diese Platte unter dem Einflusse des sich steil aufrichtenden und dem Ectoderm zustrebenden Darmflügels allmählich zu einer zarten Lamelle umgeformt, welche im Bereiche des nahen, noch kleinen Kontaktfeldes der zweiten Kiementasche eine bedeutende Rückbildung erfährt. Die Textzeichnung 34 lehrt, daß auf der rechten Seite vom Urwirbel nur noch die Dorsalkante erhalten geblieben ist; sie läßt sich in sechs Schnitten nachweisen. Die ventralen Ränder des Epithelrestes haben das Bestreben, sich miteinander zu vereinigen, so daß in manchem Schnitte das Bild einer mäßig großen, epithelial umsäumten Lichtung vorliegt. Es finden sich nicht wenige Zellteilungsfiguren in diesem Reste vor, deren Achsenlage auf den Beginn einer Proliferation schließen läßt; sie sind auf den gesamten Zellbezirk verteilt, ohne daß irgendein Abschnitt besonders bevorzugt wäre. Über die baulichen Verhältnisse des Mesoderms, dem der Epithelrest aufsitzt, sowie die nachbarlichen Beziehungen zur Ganglienanlage des Glossopharyngeus IX orientiert die Figur zur Genüge. Auch die Form- und Lagebeziehungen der schon großenteils verödeten Cölomtasche *Ct* sind aus derselben leicht zu ersehen.

Auf der linken Seite ist von irgendeinem Epithelrest des ersten Urwirbels keine Spur zu entdecken; dichtes Mesoderm nimmt hier das Gelaß einwärts von der Ganglienanlage des

Glossopharyngeus ein, schließt distalwärts ans zweite Sklerotom an und geht proximalwärts ins unsegmentierte Mesoderm über. Dieser Befund liefert ein interessantes Seitenbild zu den später zu schildernden Befunden in den Sagittalschnittserien von etwas älteren Keimen. — In der zweiten Querschnittserie von dem Keime mit siebzehn Urwirbelpaaren, dem die Profilkonstruktion der Tafelfig. II entstammt, ist der Epithelrest des ersten Urwirbels beiderseits gleich stattlich. Hier ist fast die gesamte Außenwand vorhanden, mit derem Dorsalrande ein kurzer Rest der medialen Wand vereinigt ist. Der Ventralrand besitzt eine kleine Umschlagskante. Gleich einer Klammer ist das Epithelblättchen mit seinen hakenförmig umgeschlagenen Rändern dem Sklerotom aufgelagert. Im Bereiche des Vorderendes ist nurmehr ein kleines Restchen der Dorsalkante erhalten.

Ich will die weitere Schilderung an der Hand dieser Schnittserie durchführen; zunächst seien einige orientierende Bemerkungen über die ihr entnommene Profilkonstruktion (Tafelfig. II) vorausgesendet. Es wurde die linke Hälfte der Kopfanlage rekonstruiert. Hirn und Darm (*D*) sind nach den Umrissen in der Medianebene eingetragen. Von der Augenblase sind die äußeren Konturen, vom Gehörgrübchen die Umrisse der Innenfläche der Wandung eingezeichnet. Die Ganglienleiste des Trigeminus ist nicht zur Darstellung gelangt; die Anlage des Ganglion *V* ist aus ihrer Verbindung mit der Leiste herausgeschält wiedergegeben. Die Ganglienanlagen des Acusticofacialis, Glossopharyngeus und Vagus, *VII—VIII*, *IX*, *X* sind im Zusammenhang mit der Ganglienleiste eingetragen. Das Mesoderm wurde in ganzer Ausdehnung eingezeichnet; das von ihm eingenommene Feld ist in hellgelber Farbe angelegt worden. Im Bereiche der Kontaktfelder der Kiementaschen Kt_1 und Kt_2 erfährt die Kontinuität des Mesoderms eine Unterbrechung; hier wurden zur Feststellung seiner Grenzen die Höhenmarken herangezogen, welche dasselbe einwärts von den Kiementaschen aufweist. Zwischen den letzteren zeigt seine Kontinuität eine weitere Unterbrechung. Wie der dieser Region, und zwar der Gegenseite entstammende Schnitt der Tafelfig. 14 *a* lehrt, ist die Anlage des Mesoderms des Hyoidbogens durch ein ansehnliches Spatium vom Scheitel der Pericardkante geschieden. Distalwärts von Kt_2 ist dieser Scheitel vom Mesoderm des Verbindungsplättchens noch auf eine kurze Strecke hin deutlich getrennt. Von da ab nach hinten hin fehlt diese scharfe Scheidung und wir müssen mit der gelben, schwarz geränderten

Volllinie *Splc* vorlieb nehmen, welche uns die Umrisse des Splanchnocöls anzeigt. Diese Linie habe ich in folgender Weise gewonnen. In der Urwirbelregion habe ich den Scheitel der Lichtung der Cölomtasche und dessen ventroproximalwärts absteigende Fortsetzung, also den Scheitel der Lichtung der Pericardkante der Projektion zugeführt. Den letzteren habe ich über die Region der zweiten Kiementasche hinaus verfolgt und sodann weiter vorn, wo die Kante zurücktritt, durch die größte Höhe der Pericardlichtung einwärts vom Scheitel der branchialen Grenzfurche des Ectoderms fortgesetzt. Der letzte vorderste Endabschnitt des Splanchnocöls, dessen äußerstes Endchen in die Kieferregion hineinragt, entspricht der linken Hälfte des paarigen Scheitelendes der Pericardlichtung. Den Boden dieses Endes habe ich unmittelbar in den Boden des Pericards fortgesetzt. — Betrachten wir diese Linie etwas näher. Sie steigt im Bereiche des zweiten Urwirbels recht hoch an, jedoch nicht bis zu dessen Ventralrand; dies Ziel erreicht sie erst im Bereiche des dritten Urwirbels. Ihr Verlauf orientiert uns recht gut über das Verhalten der Cölomtasche. Am dritten Urwirbel ist noch ein deutlicher Rest der Urwirbelkommunikation vorhanden; am zweiten ist dieselbe bereits rückgebildet und im Bereiche seines Vorderendes verödet die Lichtung im Scheitel der Tasche. In der Region des ersten Urwirbels vollzieht sich der Übergang der Tasche in ihre proximale Fortsetzung, die Pericardtasche. — Die Lage jenes Schnittes, in welchem der Ectodermmantel des freien Kopfendes ein völlig selbständiger ist, habe ich wieder durch einen Pfeil angezeigt und möchte ihn auch noch für dieses Stadium als eine Art distaler Grenzmarke der Anlage der Kieferregion deuten. Der zweite proximale Nachbar dieses Schnittes läßt bereits die Teilung des Endothelrohres des Truncusvorderendes in die beiden Aortae ascendentes erkennen; mit dem dritten nähern wir uns bereits dem Hinterende der Rachenhaut. Die Teilungsstelle des Truncusvorderendes ist durch eine rote, schwarz geränderte Linie angezeigt. — Das Verhalten des Vorderendes des Ectocards habe ich nicht eingetragen. Es finden sich da Einzelheiten vor, welche die Verzeichnung der Zweiteilung des Scheitels des cardialen Mesoderms untunlich erscheinen lassen; meine Bemühungen, hier ein klares Rekonstruktionsbild zu schaffen, waren vergebliche. Hier zieht eben das Rekonstruktionsverfahren selbst die hemmende Schranke. So habe ich mich denn mit der Einzeichnung der Ausdehnung der Pericardlichtung begnügt; überdies ist ja auch die dorsale Grenze des gesamten cardialen Mesoderms von der zweiten Kiemen-

tasche an nach vorn bis nahe an den Pfeil hin durch den der oberen Grenze der Pericardlichtung parallel laufenden Kontur der dorsolateralen Pericardkante sichergestellt. Im Bereiche der mit dem Pfeile bezeichneten Region hat die proximale Fortsetzung des Mesoderms der Herzanlage ihre scharfe obere Grenze bereits eingebüßt. — Die Rekonstruktion läßt fernerhin noch das Vorderende des Entocards, das Endothelrohr des Truncus arteriosus und die beiden Schenkel der Aorta, sowie einen Verbindungsgang zwischen diesen beiden und die Anlage eines zweiten solchen erkennen. Diese Gebilde sind gleichwie der erste Aortenbogen nicht näher bezeichnet. Das gleiche gilt vom Höhlchenwerke im Mesoderm der Kieferregion. Das dem Darmscheitel angeschmiegte, durch eine gestrichelte Linie umsäumte Feld zeigt die Ausdehnung des Mesoderms der ersten Kopfhöhle K_1 an. — Die Lage sämtlicher, im folgenden durch Zeichnungen besonders erläuterter Schnitte ist in der Konstruktion leicht ersichtlich gemacht. — Auf das Gesamtbild der letzteren komme ich später zu sprechen. —

Ich kehre zum Mesoderm zurück. In nur geringer Entfernung vom Vorderende des ersten Urwirbels findet sich das Kontaktfeld der zweiten Kiementasche vor; die gesamte, steil aufgerichtete Seitenwand der Tasche ist dem Ectoderm angeschmiegt. Vor dem Felde haben nur vier kleinste Bezirke der Wand das Ectoderm erreicht (s. d. Konstr. II K_2). — Der Schnitt der Tafelfig. 14 *a* geht knapp vor der größten Tiefe des Gehörgrübchens hindurch. Er gehört der rechten Hälfte der Kopfanlage an; ich habe die Lage seiner Gegenhälfte in der der linken Seite des Keimes entnommenen Konstruktion eingetragen (Tafelfig. 14 *a*). Das branchiale Mesoderm *Mhy* hebt sich durch sein dichtes Gefüge scharf vom dorsalen Mesoderm ab, welches nach innen dicht an die Chorda herantritt. Abwärts verjüngt es sich rasch und endigt zugeschärft; vom Scheitel der Pericardkante *pck* wird sein ventraler Rand durch eine hohe Spalte geschieden (s. auch die Konstruktion ein). Bei *VII*, *VIII* werden wir des äußersten Hinterendes der Ganglienanlage des Acusticofacialis gewahr. Die branchiale Grenzfalte des Ectoderms *br.gr* senkt ihren First in die Nische zwischen Pericardkante und Darm ein. — Nach wenigen Schnitten erreichen wir das Hinterende der ersten Kiementasche und werden uns fortan fast ausschließlich an die linke Keimhälfte halten.

Das Hinterende dieser Tasche bewahrt als proximale Fortsetzung des Darmflügels dessen Formverhältnisse noch recht getreu; es

ist dies namentlich an der rundlichen dorsalen Kante leicht erkennbar. Die Außenwand gewinnt zunächst, wie die Konstruktion lehrt, an vereinzelten Punkten Fühlung mit dem Ectoderm, dem sie sich bald völlig anlegt. Weiter vorn lädt die Tasche breiter aus, ihre steil aufgerichtete, ungleich höhere und verdünnte Seitenwand besitzt einen innigen Kontakt mit dem Ectoderm; die Kante, in der sich diese Wand mit der oberen vereinigt, ist zugeschärft. Das Vorderende der Tasche fällt schon ins Bereich der Sonderung des innerembryonalen Splanchnocöls; knapp hinter dem Distalende der Mandibularregion ist der Kontakt auf einen kleinen dorsalen Bezirk der Außenwand beschränkt. Die proximale Fortsetzung der branchialen Grenzfalte bleibt mit ihrem Firste dem Unterrande des Kontaktfeldes getreu; am Vorderende der Tasche lenkt dieser Rand von der Falte dorsalwärts ab und diese selbst verliert sich nahe dem Hinterende der Kieferregion in der Höhe der ventralen Darmwand. — Im Bereiche der beiden Kiementaschen ist vom Verbindungsplättchen nur ein kleiner oberer Endabschnitt erhalten, welch letzterer von dem über dem Darme gelagerten dorsalen Mesoderm nicht gesondert werden kann. Der Wechsel im Gefüge des letzteren setzt bei unserem Keime ziemlich weit vorn, in der distalen Nachbarschaft des Hinterendes der Kieferregion ein.

Das Mesoderm der Kieferregion bietet manchen bedeutungsvollen Befund dar. Jener Abschnitt desselben, welchen wir als Fortsetzung des visceralen Mesoderms aufzufassen haben, hat seine scharfen Umrisse beinahe gänzlich eingebüßt; es gelingt nicht mehr, aus den Lagebeziehungen des randständigen, nur lose verknüpften Zellmaterials irgend eine schärfere glatte Grenze herauszulesen. Um so weiter ist die Entwicklung des Höhlchenwerkes im visceralen Mesoderm gediehen. Wie die Konstruktion II erkennen läßt, hat sich die Mehrzahl der Lichtungen zu einer bizarr geformten Höhle vereinigt. — Nur im Bereiche des gleich zu schildernden Hinterendes unsrer Region liegen die Verhältnisse etwas anders. Hier hat, gleichwie bei den jüngeren Keimen das viscerale Mesoderm die Umrisse einer leicht abgrenzbaren, mäßig dicken Zellplatte bewahrt. — Das dorsale Mesoderm läßt ebensowenig wie früher irgend eine besondere Differenzierung erkennen; eine schärfere Abgrenzung gegenüber dem visceralen ist nirgend wahrnehmbar. — Die Ganglienleiste weist Zeichen der beginnenden Rückbildung auf; sie sind namentlich im Bereiche der ventralen Hälfte wahrnehmbar. Hier sind die Zellen durch große Lücken

voneinander geschieden, welche an mancher Stelle zur Kontinuitätstrennung der Leiste führen. Den unterhalb der aufsteigenden Aorta gelagerten ventralen Innenrand vermisse ich bereits. Im Bereiche des Darmscheitels und des Aortenbogens ist das Gefüge des linsenförmigen Plattenquerschnitts ein auffallend schütteres. Der proximale Endabschnitt ist gut entwickelt. Die Anlage des Quintusganglions ist, wie die Konstruktion erkennen läßt, eine noch recht bescheidene.

Der Schnitt der Tafelfig. 14 *b* führt uns in das Bereich des äußersten Hinterendes der Kieferregion. Die Ganglienleiste *Ggll* dürfte in der Höhe der Dorsalwand der absteigenden Aorta ihren Ventralrand besitzen, ob auch die tiefer unten gelagerten, dem Ectoderm angeschmiegten kleinen Zellgruppen ihr zugehören, vermag ich nicht zu entscheiden. In der Nische zwischen Hirn und Cardinalvene ist die unansehnliche Anlage des Quintusganglions *V* eingelagert. Der Fußteil des visceralen Mesoderms umgreift gleich einer Klaue das Endothelrohr der aufsteigenden Aorta von unten und außen her. Seine Zellen sind namentlich in der Tasche zwischen dem Gefäßrohr und dem Ectoderm dicht gestellt; hier sind auch Spuren einer regelmäßigen Lagerung wahrnehmbar. Der Fußteil besitzt ferner auch eine Art dorsale Grenze, welche etwa in der Höhe der Dorsalwand der aufsteigenden Aorta zu suchen ist und setzt sich distalwärts unmittelbar in das niedrige Vorderende der gleichseitigen Hälfte des Pericardscheitels fort. Der vierte distale Nachbarschnitt zeigt, daß hier in ihm ein kümmerlicher Rest des äußersten Vorderendes der Pericardlichtung eingeschlossen ist. — Der dorsalwärts folgende Abschnitt des visceralen Mesoderms läßt die Umrisse eines nach außen leicht winklig abgebogenen Kommas erkennen; seine Zellen sind zu kleineren und größeren Gruppen vereinigt, von denen manche deutlich epithelial gruppiert sind. — An dem äußerst losen dorsalen Mesoderm, welches mit seiner Außenhälfte die Cardinalis-Aortenenge einnimmt, ist keine Andeutung irgend einer Differenzierung wahrnehmbar.

Der Schnitt der Tafelfig. 14 *c* ist der dritte proximale Nachbarschnitt. Die Innenhälfte des Fußteils zeigt eine weiter vorgeschrittene Regelmäßigkeit in der Schichtung des Zellmaterials. Die Außenhälfte beherbergt eine kleinste, runde, epithelial umsäumte Lichtung. Über dieser ist eine recht scharf umgrenzte, größere Lücke vorhanden. Die obere Hälfte des visceralen Mesoderms läßt Bau- und Formverhältnisse erkennen, welche sehr an die in der Tafelfig. 12 *e*

von dem jüngeren Keime abgebildeten Einzelheiten gemahnen. Es sind hier noch die Umrisse einer dem Ectodermmantel gleich gekrümmten Zellplatte vorhanden. Die Außenhälfte derselben schließt ganz deutlich abgegrenzte rundliche und ovale Lücken ein, welche übereinander lagern. An einer derselben, *l*, ist die dorsale Umwandung leicht als epitheliale zu erkennen. Irgendeine scharfe Abgrenzung der kleinen Anlage des Quintusganglions *V* von dem stattlichen Zellzuge der Ganglienleiste ist nicht nachzuweisen. Nur die Rücksicht auf die Befunde in den Nachbarschnitten sowie auch jene der Gegenseite gestattet die Annahme, daß die Zellreihe, welche die vom Verweisungsstriche *V* getroffene Lücke dorsalwärts abgrenzt, schon zum Ganglion zu rechnen ist.

Dem zweitnächsten proximalen Schnitte ist die Tafelfig. 14 *d* entnommen. Der Fußteil entbehrt hier noch irgend einer besonderen Differenzierung; es ist hier erst manches angedeutet. So die Schichtung des etwas dichteren Zellmantels der Aorta. Einen eigenartigen Befund gewährt die dorsale Schnitthälfte. Hier hat sich ein Teil des Zellmaterials des visceralen Mesoderms zu zwei Zellzügen vereinigt, welche steil aufwärts gerichtet sind und sich mit ihren Dorsalenden unter spitzem Winkel vereinigen. Diese Spitze durchsetzt die breite Zellstraße der Ganglienleiste. Die Anordnung der Zellen des medialen Zuges ist eine unverkennbar epitheliale. In der Höhe der Dorsalwand der absteigenden Aorta schließen beide Züge eine rundliche Lücke *l* ein, welche dorsalwärts scharf umsäumt ist. Zwei dorsale Nachbarzellen entsenden zu diesem Saume je einen leicht geschlängelten Fortsatz, welcher sich an der Bildung desselben beteiligt. In der Höhe der Darmseitenkante ist ein epitheliales Zellbälkchen *z* gelagert, welches eine ovale Lücke zum Teil umwandet. — Die Nachbarschnitte lassen die beiden Zellzüge noch gut erkennen. Daß diese nicht etwa aberranten Zügen der Ganglienleiste entsprechen lehrt ein Vergleich mit einem distalwärts folgenden Schnitte, in welchem ein Zug dieser Art vorhanden ist. Dann kann ich namentlich die Befunde bei älteren Keimen ins Treffen führen; wie die Tafelfig. 18 *d*, *e* und *f* leicht erkennen lassen, kreuzt hier der dorsale Endabschnitt der Zellplatte, welche dem visceralen Mesoderm unsrer Region entstammt, die Anlage des Quintusganglions und dringt zwischen dessen Zellmaterial ein. Unser Befund stellt sich also auch keineswegs als zufälliger dar. — Die Tafelfig. 14 *e* führt uns zum zweitnächsten Schnitt. Im mittleren

Drittel desselben fesselt sofort die Differenzierung des visceralen Mesoderms unsre Aufmerksamkeit. Es schließt ein förmliches Lückenwerk in sich ein. Die einzelnen Lücken sind zum Teil überaus deutlich epithelial umsäumt. Mit der Wandung der Lücken stehen an mancher Stelle, so namentlich in der Höhe der Darmseitenkante, epitheliale Zellbälkchen in Verbindung. Haben wir uns einmal über die namentlich im Niveau der dorsalen Aorta lagernden, sofort auffallenden Lücken orientiert, so fällt es uns nicht schwer, auch die gesamte Ausdehnung des Lückenwerkes festzustellen. Es reicht bis zur halben Höhe der Cardinalvene heran; seine epithelialen Zellbälkchen dringen ferner bis zum Fußteil herab. Über die Form der einzelnen Lücken sowie ihrer Wandungszellen orientiert die Zeichnung wohl zur Genüge. Dieses lebhafte Differenzierungsbestreben des visceralen Mesoderms sticht ganz gewaltig von der Ruhe ab, die im Bereiche des als Fortsetzung des dorsalen Mesoderms aufzufassenden losen embryonalen Bindegewebes vorherrscht; dasselbe umgürtet die dorsale Aorta. — Über die Ausdehnung der Ganglienleiste konnte ich nicht ganz ins klare kommen. Mit Sicherheit vermag ich dieselbe bis zur Chordahöhe herab zu verfolgen. Ob auch das im Bereiche der ventralen Schnitthälfte dem Ectoderm angeschmiegte Zellmaterial noch der Leiste angehört und daher bloß eine Kontinuitätstrennung derselben stattgefunden hat, kann ich nicht feststellen.

Weiter vorn stehen wir auch schon fertig gestellten Höhlchen gegenüber. Das Querschnittsbild gestaltet sich hier folgendermaßen: Auf den ersten Blick erscheint das seitwärts von den beiden Aorten befindliche Territorium von losem Zellmaterial ausgefüllt. Es gelingt uns bald, den wenig dichten, dem Ectoderm angeschmiegten Mantel der Ganglienleiste vom Mesoderm abzugrenzen; er reicht etwa bis zur halben Höhe der ventralen Aorta herab. Dem visceralen Mesoderm steht ein verhältnismäßig schmales und auch verschieden hohes Gelaß zur Verfügung. Die beiden Aorten, die sehr umfangreiche Cardinalis und nicht zum geringsten deren mitunter tief herabreichendes Wurzelwerk schmälern die Höhe der Lagerstätte recht beträchtlich. Es ist von äußerst lockerem Mesoderm ausgefüllt. Der Fußteil zeigt noch kein besonderes Gefüge: die ventrale Aorta ist ans Ectoderm nahe herangetreten und das zwischen beiden eingelassene Mesoderm ist vorerst noch ein dünnes Zellplättchen von etwas dichterem Gefüge. Mitten im lockeren visceralen Mesoderm sind die einzelnen Abschnitte des Höhlchenwerkes eingelassen. Über die

Formverhältnisse desselben und auch die Höhenlage gewährt die Konstruktion II einen weit besseren Aufschluß, als jede andre Schilderung. Wir wollen uns daher hier mit dem Bau der Höhlchenwandung beschäftigen. Es walten da ähnliche Verhältnisse vor, wie sie uns im Bereiche der Tafelfig. 14*e* entgegengetreten sind. Wir treffen neben niedrigen oder platten Zellen auch recht hohe an. So sehen wir in der Tafelfig. 14*f* die Innenwand des umfangreichen Höhlchens *splc* von niedrigen, dicht aneinander gereihten Zellen aufgebaut, deren Kerne einander an mancher Stelle sehr nahe benachbart sind. Die Außenwand weist platte Zellen auf; wir entdecken hier nur wenige Kerne. Wir brauchen aber bloß die andre Schnitthälfte zu betrachten, um sofort andrer Wandungselemente ansichtig zu werden. Ich verweise auf die Tafelfig. 14*g* (Spiegelbild). Zunächst werden wir hier über die Art und Weise orientiert, in welcher sich die Bildung des eben betrachteten Höhlchens *splc* vollzogen haben dürfte. Unterhalb der tief ventralwärts herabreichenden Cardinaliswurzel ca_1 sind vier Höhlchen $splc_{1-4}$ gelagert, welche in den distalwärts folgenden Schnitten zu einer einheitlichen Lichtung verschmelzen. Und nun ihr Epithel! Gemahnt die Außenwand der Höhle *splc* in der Tafelfig. 14*f* an das Endothelrohr einer Gefäßanlage — die Wandungselemente dieser Höhlchen bieten ein ganz andres Bild dar. Die Zellleiber gehen keineswegs ganz in ihrer Aufgabe, die Lichtung zu umsäumen, auf. Sie bewahren ihre Selbständigkeit. Der freie Teil tritt mit einem wechselnd großen Anteil an die Lichtung heran; der basale jedoch ist selbständig geblieben und ragt bald lang ausgezogen, bald nur in zwei kleine Zipfelchen auslaufend ins Spaltenwerk vor, welches die nachbarlichen Mesodermzellen miteinander einschließen. — Das Septum zwischen $splc_1$ und $_2$ ist im Anschnitt getroffen, schon im distalen Nachbarschnitt kommunizieren beide Lichtungen.

Es gelingt unschwer, die Querschnittsbilder der einzelnen Teile des Höhlchenwerkes von jenen scharf zu trennen, welche das Wurzelwerk der Cardinalis darbietet. Ich will hier gleich die Besprechung eines Schnittes von einem etwas älteren Keime einflechten. Er hatte neunzehn Urwirbel besessen und ist von mir zur Ausführung der Profilkonstruktion III verwendet worden. Wie wir später hören werden, sind die Entwicklungsverhältnisse des Mesoderms in der Kieferregion bei diesem Keime solche, daß sie noch vielfachen unmittelbaren Anschluß an die jüngeren Keime gestatten. Der Schnitt entstammt der linken Keimhälfte

und seine Lage ist in der Konstruktion angegeben. Die Tafelfig. 14*h* auf Taf. V gibt uns die ventrale Schnitthälfte bei stärkerer Vergrößerung wieder. Wir erblicken lateralwärts von den beiden Aorten *a.a* und *a.d*, sowie von der Darmseitenkante *D* drei der uns so wohl bekannten stockwerkartig übereinander lagernden Höhlchen *splc*$_{1-3}$. Die Ventralwand des unteren steht mit einem epithelialen Balkenwerk in Verbindung. Die dem Ectoderm unmittelbar benachbarten kleinen Zellgruppen bis herab zum Niveau des untersten Höhlchens gehören der Ganglienleiste an. Uns interessiert hier am meisten der Bau der Höhlchenwandung. Es herrscht ein niedriges Epithel vor; im Bereiche der dorsolateralen Circumferenz der beiden oberen Höhlchen kam es bereits zur Bildung einer Art zarter Basalmembran, durch welche ein scharfer Abschluß des Epithels gegenüber der Nachbarschaft erzielt worden ist. Diese Einzelheiten bedeuten eine Weiterführung der Differenzierung der Wandung, welche sich an die für die Tafelfig. 14*g* geschilderten Verhältnisse nahe anschließt und deren erster Vorläufer das Epithel der Lücken darstellt, welchem wir in der Fig. 14*e* begegnet sind. Vielleicht darf ich hier nochmals auf die Tafelfig. 12*b* von dem jüngeren Keime verweisen. — Im distalen Nachbarschnitte haben sich die Höhlchen *splc*$_2$ und $_3$ miteinander zu einer umfangreichen Höhle vereinigt; es ließ dies bereits der Anschnitt ihrer Scheidewand im Schnitt der Tafelfigur erraten.

Ich wende mich nun wieder unsrer Schnittserie zu und suche hier die Region des Aortenbogens auf. Die Mesodermschale seiner Außenwand hat ihre scharfe Umrandung verloren. Ihre Zellen sind hier auffallend locker vereinigt und dringen auch dorsalwärts in den verfügbaren Raum empor. Nur ein kleiner, im Winkel zwischen der Ventralwand des Aortenbogens und dem Ectoderm eingelassener Abschnitt ist recht dicht gefügt. Die Besichtigung der Profilkonstruktion läßt leicht erkennen, daß auch hier vorn bereits der Aushöhlungsprozeß begonnen hat. Das Mesoderm dringt bei unserm Keime auch schon über das Bereich der vorderen Peripherie der Augenblase vor, die hier allerdings recht engen Spalten im Wurzelwerk der Cardinalvene ausfüllend.

Die Schilderung der Anlage der ersten Kopfhöhle, welche uns jetzt zum erstenmal in schärferen Umrissen entgegentritt, lassen wir vielleicht am besten im Bereiche ihres Vorderendes einsetzen, das bereits von kleinsten Lichtungen durchsetzt ist. Ich verweise auf die Konstruktion; in dieser ist die Anlage K_1 im

Zusammenhange mit dem Reste der interepithelialen Zellmasse als einheitliches Ganzes eingezeichnet worden. Aus der vorderen Peripherie des Aortenbogens gehen zwei Stämmchen hervor; ihre Wurzeln bilden mit der Vorderwand des Bogens eine Gabel. Das Mesoderm, welches diese ausfüllt und auch die Außenfläche der Wurzeln bedeckt, ist auffallend dicht; die Gruppierung seiner Zellen gemahnt sofort an jene Abschnitte des visceralen Mesoderms der Kieferregion, in welchen sich eine Höhlchenbildung vorbereitet. Und wir sehen auch bereits kleinste, deutlich epithelial umsäumte Lichtungen in dem Teile der Anlage, welche ans Vorderhirn angrenzt. Dieser dringt überdies auch nach einwärts von den Wurzeln der beiden Stämmchen vor und so kommt zwischen denselben und der Seitenfläche des Vorderhirns eine hohe schmale Zellplatte zu stande, die sich distalwärts in dem so ungemein engen Spalt zwischen Hirn und Innenwand des Aortenbogens forterstreckt und direkt in die Seitenteile des Zellmassenrestes übergeht. Dieser Rest, dessen später zu schildernder Medianschnitt in der Tafelfig. 14*i* wiedergegeben ist, besitzt im Querschnitte die Form einer hohen, rechteckigen Zellplatte. — Die uns schon von früher her bekannten Zellzüge, welche seiner ventralen Seitenkante entstammen, waren bei dem Keime mit sechzehn Urwirbelpaaren sehr stark entwickelt. Sie erstrecken sich hier unterhalb der Ventralwand des Aortenbogens nach außen hin und besitzen auch eine proximale Fortsetzung, welche die Außenhälfte der Ventralwand des Aortenbogens, ferner weiter vorn die Wurzel des unteren der beiden vorhin beschriebenen Stämmchen umscheidet und so Anschluß an die Anlage der ersten Kopfhöhle gewinnt. —

Die mir vorliegenden drei Sagittalschnittserien lassen in der Region der vordersten Urwirbel nicht unbedeutende Differenzen erkennen. Die dem medialen Abhange der dorsalen Aortenwand aufsitzenden vier ersten Sklerotome sind bei dem einen Keime leidlich gut durch zellarme Spalten geschieden; bei den andern vermisse ich die Möglichkeit einer schärferen Abgrenzung. Sobald wir die Höhe dieser Dorsalwand und damit auch am epithelialen Abschnitte der Urwirbel die kleinen Myotome hinter uns gelassen haben, wird das Bild ein andres. Wir treffen da noch ganz ansehnliche Reste der vorderen und hinteren Urwirbelwand an. Die zwischen dem ersten und zweiten Sklerotom nach außen ablenkende Cardinalvene, ferner die weiter hinten zwischen den Sklerotomen des zweiten, dritten und vierten Urwirbels eingelassenen medialen Wurzeln dieser Vene erleichtern die Grenzbestimmung sehr. Diese Wurzeln gleichen

mitunter umfangreichen, bruchsackartigen Ausstülpungen der inneren Gefäßwand und stehen mit dorsalen Ästen der Aorta descendens in Verbindung. Auch das Verhalten der zweiten Urwirbelkommunikation ist ein recht wechselndes. Wir sehen bei dem einen Keime die wohlausgebildete Kommunikation und können bei den andern ihre Rückbildung und auch jene des Scheitels der Cölomtasche verfolgen. Fast noch größer sind die Differenzen, welche in der Entwicklung des ersten Urwirbels zutage treten. Weitaus am besten ist sein epithelialer Abschnitt bei dem Keime entwickelt, welcher auch die wohlentwickelte zweite Urwirbelkommunikation aufweist. Die Textfig. 35

Fig. 35.

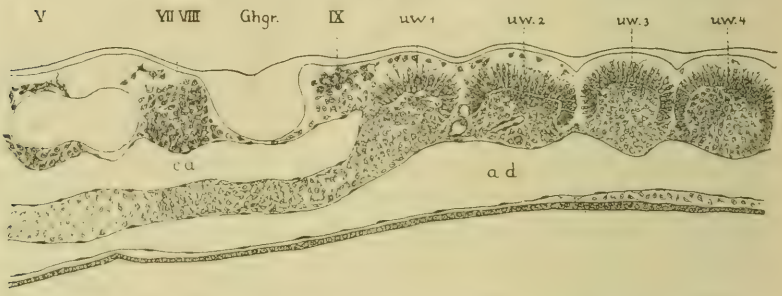

läßt zunächst erkennen, daß die Längsdurchmesser der Cutislamellen der vier ersten Urwirbel $Uw_{1, 2, 3, 4}$ nicht die gleichen sind. Die des vierten und dritten sind annähernd gleich lang; die des zweiten ist länger, jene des ersten dagegen recht kurz. Der Breitendurchmesser ist fast der gleiche. Vom Epithel des ersten Urwirbels sind stattliche Reste vorhanden. In den ersten drei Schnitten sind jene der vorderen und hinteren Wand nach der Mitte des Urwirbels zu umgeschlagen. Im zweiten fassen sie eine Zellreihe zwischen sich, welche durch ein paar Sklerotomzellen von der Hautplatte geschieden wird. Ich möchte diese kurze Reihe als Myotomanlage auffassen. Im dritten Schnitt ist der umgeschlagene Rest der Vorderwand besonders stattlich. Er besitzt fast die halbe Länge der Hautlamelle; ungleich kürzer ist der Rest der gleichgestalteten distalen Wand. Zwischen beiden dringt ein Fortsatz des Sklerotoms zur dorsalwärts leicht konvexen Cutislamelle vor. In den eben besprochenen Schnitten sitzt der Epithelrest des Urwirbels dem kleinen Sklerotom auf, welches durch die Aorta und den vor dem zweiten Sklerotom lateralwärts ablenkenden Cardinalisschenkel leidlich gut abgegrenzt ist. — Auch im vierten Schnitt, dem der Textfigur, sind

stattliche Reste der vorderen und hinteren Wand vorhanden. Die Untersuchung mit stärkeren Linsen läßt sogar noch einen mit der hinteren Wand verknüpften distalen Rest der Ventralwand erkennen, ebenso auch eine ventrale Fortsetzung der Vorderwand. Das Gefüge dieser Strecken ist etwas gelockert. Die Cutislamelle zeigt Einfaltungen, welche den Eindruck erwecken, als seien sie durch Verlötung mit Sklerotomzellen entstanden. Über das Sklerotom orientiert die Zeichnung zur Genüge. — Weiter außen wird das Myocöl ungleich geräumiger; die distale Wand zieht senkrecht herab. In jenen Schnitten, in welchen die Anlage des Glossopharyngeusganglions zwischen dem ersten Sklerotom und dem unsegmentierten Kopfmesoderm lagert, ist nurmehr ein Rest der Kante vorhanden, welche die Cutislamelle mit der distalen Wand einschließt.

Der zweite Keim besitzt vom Epithel des ersten Urwirbels nurmehr diese Kante, die in vier Schnitten nachweisbar ist; diese Epithelstrecke läßt die uns schon bekannte Neigung erkennen, sich durch Vereinigung der einander zuwachsenden freien Ränder von der Nachbarschaft abzuschließen. Dasselbe ist beim dritten Keime der Fall. Die Textfig. 36 läßt den Rest uw_1 leicht erkennen; er

Fig. 36.

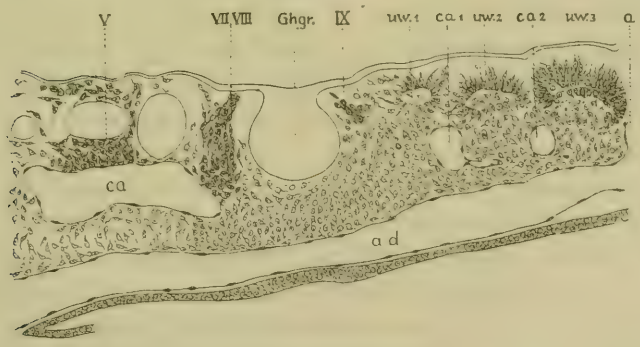

umsäumt eine ovale Lichtung, welche wohl als Myocölrest zu deuten ist. Das Epithel, welches die proximale Wand derselben bildet, zeigt deutliche Zeichen der beginnenden Auflösung. Der Schnitt hat die Innenwand des Gehörgrübchens nahe der Lichtung desselben getroffen; die Sklerotome der vier ersten Urwirbel werden durch den nach außen ablenkenden Abschnitt des Cardinalisstämmchens ca_1, deren Wurzel ca_2 und den dorsalen Ast a der Aorta $a.d$ leidlich gut voneinander geschieden. Das unsegmentierte Mesoderm unterhalb

der Innenwand des Gehörgrübchens *Ggr* zeichnet sich durch besondere Dichte aus.

Über das unsegmentierte Kopfmesoderm erhalten wir folgenden Aufschluß. Im Medianschnitt durch die Region des Vorderdarmscheitels — s. die Tafelfig. 14 *i* — sehen wir, daß das ventrodistalwärts steil abfallende Vorderende der dorsalen Darmwand von der Ventralwand durch einen Spalt s_1 geschieden wird. Der Rest der Zellmasse *J* ist in der Enge zwischen Vorderhirn, Darmscheitel und der Anlage der Hypophysentasche *Hy* eingelagert. Seine Verbindung mit dem Darmscheitel erstreckt sich durch vier Schnitte und wird fast ganz durchs Vorderende der ventralen Darmwand beigestellt, denn die interepitheliale Strecke ist eine verschwindend kleine geworden; fast hätte ich dieselbe übersehen. Erst nach längerem Studium konnte ich einen Rest der Scheiteltasche auffinden. Die Verfolgung des dorsalen Konturs der unteren Darmwand in cranialer Richtung läßt erkennen, daß er nicht bis s_1 ansteigt, sondern bei *s* eine kurze Strecke weit, in das aufwärts aufgebogene Vorderende der Wand eindringend, seinem ursprünglichen Laufe treu bleibt. Diese unscheinbare Fortsetzung entspricht dem Reste der Scheiteltasche: sie konnte in der Tafelzeichnung nicht eingetragen werden, da deren Vergrößerung eine viel zu geringe ist. Es ist also zwischen s_1 und *s* ein Restchen der interepithelialen Strecke erhalten geblieben, das allerdings diese Bezeichnung nicht mehr verdient, denn es ist epithelial gefügt. Mit diesem Restchen ist der Zellmassenrest *J* gleichfalls in Verbindung. Der letztere zeigt eigenartige Umrisse. Etwa in halber Höhe ist er auf einen dünnen Zellstrang reduziert. Seine Abgrenzung vom Chordavorderende *Ch* wird durch eine feine Spalte beigestellt, welche genau in der Fortsetzung der Linie *x* liegt. Das Chordavorderende ist nur in zwei Schnitten nachweisbar; der an dasselbe unmittelbar angeschlossene Abschnitt des Zellmassenrestes, der in seinem Baue in manchem an jenen der Chorda gemahnt, büßt in den weiter außen folgenden Schnitten bald an Umfang ein. Bezüglich der Beziehungen des Restes zur Anlage der ersten Kopfhöhle darf ich wohl auf die Schilderung der Querschnittreihe verweisen.

Der Wechsel im Gefüge des unsegmentierten Mesoderms fällt namentlich im Bereiche der Enge zwischen der Aorta und Cardinalvene auf, da er hier ziemlich unvermittelt eintritt. Er ist nicht genau an eine bestimmte Örtlichkeit gebunden. Bei den beiden Keimen, welchen die Sagittalschnitte der Textfig. 35 und 36

entnommen sind, findet er im Bereiche des Vorderendes der Ganglienanlage des Acusticofacialis statt. Bei dem dritten Keime, dem der Tafelfig. 14 *j*, ist die vordere Grenze des dichten Mesoderms in der Region des Quintusganglions zu finden. — Diese Grenze ist ferner keineswegs auch immer eine seitwärts durchgreifende; so findet sich bei dem einen der beiden ersterwähnten Keime eine Verschiebung derselben bis in die Region des Quintusganglions, da der lateral von der Cardinalis lagernde Abschnitt des dorsalen Mesoderms bis dahin eine besondere Dichtigkeit bewahrt hat.

Bezüglich des Mesoderms der Kieferregion darf ich wohl auf die bald näher zu beschreibende Profilkonstruktion II verweisen. Sie erspart uns die ermüdende Schilderung einzelner Schnittbilder. Nur einen Befund will ich hier näher beschreiben, welcher für die Auffassung der Entwicklungsverhältnisse des Mesoderms der Kieferregion von Bedeutung ist. In derselben Serie, welcher auch der oben geschilderte Medianschnitt angehört, findet sich in der Anlage des Mandibularbogens ein Lichtungsrest eingeschlossen, welcher ungezwungen auf das frühere Scheitelende der Pericardlichtung bezogen werden kann und uns über die ursprüngliche Ausdehnung der letzteren willkommenen Aufschluß erteilt. — In einer Beziehung fällt die folgende Schilderung nicht ganz leicht. Die Differenzierung des Mesoderms der Kieferregion war bei dem Keime unstreitig weiter gediehen als bei jenem, dessen Querschnittreihe ich vorhin geschildert habe. Der Fortschritt betrifft vornehmlich den Fußteil des visceralen Mesoderms; hier ist bereits die Entwicklung der dem Ectoderm angeschmiegten Grenzschicht im Gange gewesen. Der Vergleich der Tafelfig. 14 *b*, *c* mit 15 *c* und *d* dürfte dem Leser die Orientierung erleichtern.

Unser Befund ist folgender. In jenen Schnitten, welche die aufsteigende Aorta getroffen haben, bemerken wir, daß die Pericardlichtung unterhalb des distalen Endabschnittes des Gefäßes als kurze, spaltförmige Tasche cranialwärts vordringt; die Wandung dieser Tasche bewahrt gegenüber dem Fußteile ihre Selbständigkeit. Sobald wir uns dem seitlichen Umfange des Gefäßrohres nähern, tauchen vor der Tasche Spuren einer feinen, im Fußteile lagernden Spalte auf. Im ersten Schnitte, welcher lateralwärts vom Gefäße hindurchgeht, verbindet sich diese Spalte mit der Lichtung des Pericardscheitels; der zweite ist in der Tafelfig. 14 *j* wiedergegeben. Der uns interessierende Abschnitt des Kieferbogens wird durch den Scheitel des Pericards *pc*, das Schenkelpaar der branchialen

Grenzfalte *br.gr* und das Darmrohr *D* gut abgegrenzt. Er schließt den unmittelbar nach außen auf die aufsteigende Aorta folgenden Fußteil des visceralen Mesoderms ein. Unterhalb des Darmrohres erblicken wir mit intensiv gefärbten mesodermalen Zellgruppen vergesellschaftete Gefäßdurchschnitte. Dem Ectoderm angeschmiegt ist die Grenzschicht *gr.sch.* Der zwischen diesen beiden Lagen eingeschaltete Abschnitt des Fußteils wird von einer feinen Spalte *sp* durchsetzt, deren Umwandung eine ausgesprochen epitheliale ist. Es wechseln niedrige und schlanke hohe Zellen miteinander ab; die Kerne sind nahe benachbart. Das proximale Ende der Spalte ist wenig deutlich umgrenzt. Die Wandung ihrer distalen Hälfte ist von der Nachbarschaft recht gut abgesetzt; die basalen Abschnitte der Zellen weisen einen recht innigen Anschluß auf. — Schon in unserm Schnitte läßt das Mesoderm, welches das Hinterende der Spalte von dem ohne scharfe Grenze spitz auslaufenden Scheitel der Pericardlichtung trennt, Spuren eines Lichtungsrestes erkennen. Im medialen Nachbarschnitte tritt an die Stelle des spitzen Scheitels eine geräumige Bucht, welche mit dem Hinterende der Fortsetzung von *sp* durch einen schmalen Spalt kommuniziert. Nach außen setzt sich die Wandung der Spalte als dünnes Zellblatt fort, dessen Vorderende den distalen Umfang eines der hintersten Höhlchen im visceralen Mesoderm erreicht. — In der Tafelfig. 14 *j* ist überdies noch der Durchschnitt des Mesoderms der ersten Kopfhöhle K_1 sichtbar.

Der im vorstehenden geschilderte Befund ist für uns von großem Interesse. Er gestattet leicht den Schluß, daß wir die Spalte *sp* als Rest des Vorderendes der Pericardlichtung deuten dürfen. Gelegentlich der Besprechung der Konstruktion I des Keimes mit elf Urwirbelpaaren konnte ich darauf verweisen, daß bereits in diesem Stadium eine ganz bedeutende Rückbildung des Scheitelendes dieser Lichtung stattgefunden hatte. Nun sind wir bei einem weit älteren Keime in der Lage, festzustellen, daß das Vorderende des Splanchnocöls ursprünglich jenen Abschnitt der Anlage des Vorderkopfes beherrscht hat, welcher, wie wir später hören werden, die distale Hälfte des Oberkieferfortsatzes und die noch unscheinbare, kleine Anlage des Unterkieferfortsatzes in sich einschließt. Es kann dies die Annahme, daß diese Region den cranialen Endteil des Mesoderms der Herzanlage in sich schließt, nur stützen.

Die vorhin gebrauchte Bezeichnung »Kieferbogen« gibt mir willkommenen Anlaß, späteren Auseinandersetzungen vorzugreifen und folgendes festzustellen. Aus jenem Abschnitte der Kieferregion,

welchen ich als »Kieferbogen« anspreche, geht vornehmlich der Oberkieferfortsatz hervor. Vom Unterkieferfortsatz ist bei unserm Keime vorerst nur ein kleiner proximaler Abschnitt vorhanden, welcher das Mesoderm des äußersten Hinterendes des »Kieferbogens« sowie das Vorderende der gleichseitigen Scheitelhälfte des Pericards in sich einschließt. Der weitaus größere Teil dieses Fortsatzes kommt erst später zur Entwicklung; er geht aus dem Scheitelende des cardialen Mesoderms hervor. Wir werden uns später noch eingehender mit diesen Entwicklungsvorgängen zu befassen haben. Ich will hier nur noch auf jene winklige Knickung verweisen, welche der Mandibularbogen in unsrer Tafelfigur aufweist. Sie ist auch in der zweiten Sagittalschnittreihe nachweisbar. In der dritten fehlt sie, ebenso auch bei dem Keime der Konstruktion II. Ihre Entstehung ist wohl zur Scheitelkrümmung des Hirnrohres in Beziehung zu bringen. Mit der Grenze zwischen Oberkiefer- und Unterkieferfortsatz hat sie nichts zu schaffen, denn sie gehört dem ersteren allein an und tritt, wie die Konstruktionen III—V erkennen lassen, später völlig zurück. Auch die Einsichtnahme in die Tafelfig. 17 *c—f* von einem etwas älteren Keime ist sehr lehrreich.

Vielleicht darf ich nochmals auf die Tafelfig. 14 *c* und *e* verweisen. Es liegt wohl nahe, die im Fußteile des visceralen Mesoderms eingeschlossenen kleinen epithelialen Lichtungen gleichfalls als Reste der Pericardlichtung anzusprechen.

Im folgenden sei einiges zur Orientierung in der Profilkonstruktion II gesagt. Zunächst möchte ich den Leser auf die S. 168 bis 170 gegebene Erläuterung verweisen. Es sollen hier nur einige aus dem Vergleiche mit der Konstruktion I sich ergebende Einzelheiten hervorgehoben werden; der zusammenfassenden Besprechung sämtlicher Konstruktionen, welche ich mir für den Schlußteil meiner Abhandlung aufspare, bleibt die Feststellung der wichtigsten Entwicklungsverhältnisse vorbehalten.

Unter dem Einflusse der später zu schildernden Entwicklung der beiden Kiementaschen und des von diesen begrenzten branchialen Mesoderms der Anlage des Hyoidbogens ist eine Veränderung der Höhenausdehnung des cardialen Mesoderms eingetreten; sie war auch mit einer weiteren Reduktion des Vorderendes der Pericardlichtung verknüpft. Es geht dies aus dem Vergleiche mit der Konstruktion I hervor. In welchem Ausmaße diese Reduktion stattgefunden hat, kann ich allerdings nicht mit Bestimmtheit

angeben, da der Mangel an Konstruktionen von entsprechenden Zwischenstadien einer genaueren Analyse hinderlich im Wege steht. — Der Aushöhlungsprozeß im visceralen Mesoderm der Kieferregion hat ganz bedeutende Fortschritte gemacht. Es kam zur Entwicklung neuer Höhlchenanlagen und Vergrößerung der bereits fertiggestellten Höhlchen. An die letztere hat sich die Vereinigung der Lichtungen angeschlossen; so kam die umfangreiche, eigenartig gestaltete Höhle zustande, welche fast das gesamte Höhlchenfeld beherrscht. Ihre Umrisse lassen die Entstehungsweise noch mühelos erkennen. Wir sehen ferner, daß der Aushöhlungsprozeß auch in dem seitwärts vom Aortenbogen lagernden Mesoderm festen Fuß gefaßt hat. Anderseits hat aber der sagittale Durchmesser des Gesamtgebietes des Höhlchenwerkes gegenüber jenem, welchen dasselbe beim Keime der Konstruktion I aufweist, eine Einbuße erlitten. Der Vergleich läßt leicht erkennen, daß die distale Ausdehnung geschmälert worden ist. Es dürften da wohl die mit der Entwicklung der ersten Kiementasche einhergehenden Rückbildungen des entsprechenden Abschnittes des visceralen Mesoderms eine Rolle spielen. Ich komme bald hierauf zurück. Das dem dorsalen Umfange der Wurzel der aufsteigenden Aorta benachbarte, ganz vereinzelte Höhlchen auf einen Rest des ursprünglichen Scheitelendes der Pericardlichtung zu beziehen, dürfte im Sinne meiner früheren Auseinandersetzungen wohl gestattet sein. Die punktierte Linie, welche das Höhlchenwerk umsäumt, grenzt das benachbarte Gebiet des visceralen Mesoderms ab, innerhalb welches sich eine besondere bauliche Eigenart bemerkbar macht. Es ist hier zu Zellsträngen und Zellgruppen angeordnet, welche durch ihr epitheliales Gefüge ausgezeichnet sind. Vielfach gewahrt man in diesen Strängen und Gruppen den Beginn einer Höhlenbildung. Ich darf da wohl auf die unserm Keime entnommenen Schnittbilder der Tafelfig. 14 *b*—*g* verweisen. Wir haben in dem so abgesteckten Felde den Gesamtbezirk des visceralen Mesoderms vor uns, welcher der Sitz einer besonderen Differenzierung ist. Die Zahl, Größe, endlich auch die Formverhältnisse der bereits fertig gestellten Höhlchen erhellen leicht aus dem Konstruktionsbilde. Sie lagern in der Höhe der beiden Aorten und des zwischen diesen vorschauenden Abschnittes des Darmrohres. Die Mehrzahl derselben finden wir in der Höhe der absteigenden Aorta und des Spatiums zwischen dieser und der aufsteigenden Aorta. Hinten reicht das Differenzierungsgebiet besonders hoch empor und zwar bis zur ventralen Circumferenz des Quintus-

ganglions. — Die Entwicklung der ersten und zweiten Kiementasche ist in vollem Gange. Der von beiden begrenzte Abschnitt des Verbindungsplättchens bereitet seine Umwandlung zum branchialen Mesoderm des Hyoidbogens vor. Unterhalb desselben stoßen wir auf cardiales Mesoderm; es ist vom branchialen außerordentlich deutlich und scharf geschieden. Das Kontaktfeld der ersten Kiementasche besitzt einen kurzen dorsalen und einen etwas längeren ventralen Rand. Sein proximalwärts leicht vorgewölbter Vorderrand ist der Kieferregion zugewendet; der distale fällt, wenn wir von den kleinen insel- und halbinselförmigen Kontaktbezirken absehen, nach hinten und unten schräg ab. Der Ventralrand bildet ähnlich, wie der weit kürzere gleiche Rand des Kontaktfeldes der zweiten Tasche die dorsale Grenze des cardialen Mesoderms.

Das Höhlchenwerk hat seine nachbarlichen Beziehungen zum Darm und Aortenrohr treu bewahrt; es gilt dies jedoch keineswegs von den Beziehungen, welche Darm und Aorta ihrerseits zur Nachbarschaft unterhalten. Diese sind andre geworden. Es ist dies namentlich am dorsalen Schenkel des Aortenrohres leicht ersichtlich. Die Basalfläche des Hirnrohres hat ihre Höhenlage gegenüber jener der Dorsalwand der absteigenden Aorta ganz bedeutend geändert. Sie lagert jetzt höher und nurmehr in einem verhältnismäßig kleinen Bezirk im Bereiche des Gehörgrübchens kommen die Umrisse von Hirn und Gefäß zur Deckung. Und auch diese ist nurmehr eine schmale, streifenförmige. Noch auffälliger wird dies in der Urwirbelregion. Hier deckt das Aortenrohr nur noch einen kleinen ventralen Abschnitt des Epithels des dritten Urwirbels. Bei dem jüngeren Keim bewahrt das cardiale Mesoderm seine Höhe bis zum Hinterende der Kieferregion, woselbst es nach Einbuße seiner Lichtung im Verein mit dem Verbindungsplättchen die in diese Region eindringende Fortsetzung des visceralen Mesoderms formiert. Bei dem älteren Keim hingegen hat das cardiale Mesoderm unter dem Einfluß der beiden Kiementaschen und der Entwicklung des branchialen Mesoderms des Hyoidbogens eine ganz bedeutende Veränderung seiner Höhenentfaltung erfahren. Es ist, um Platz für die Entwicklung der Kontaktfelder der beiden Kiementaschen zu schaffen, ein ansehnlicher Abschnitt des visceralen Mesoderms, welcher den nach dem Ectoderm vordringenden Taschen im Wege gestanden hatte, verdrängt und rückgebildet worden, so daß in der Region der Ventralränder der beiden Felder unterhalb des Darmes nur Mesoderm vom Typus des cardialen angetroffen wird.

Von dem der Rückbildung anheimgefallenen, seines Splanchnocöls schon frühzeitig verlustig gewordenen Abschnitte des visceralen Mesoderms, dem Verbindungsplättchen, ist hier nur ein kleiner dorsaler Rest erhalten geblieben. Die dorsale Grenze des cardialen Mesoderms fällt jetzt von der Gegend des zweiten Urwirbels an ventroproximalwärts ab. Sein verjüngtes Vorderende setzt sich unterhalb der ersten Kiementasche unmittelbar ins viscerale Mesoderm der Kieferregion fort; diese als Fußteil bezeichnete Fortsetzung ließ eine Art Sondergefüge erkennen, welche in den Querschnitten recht deutlich hervorgetreten war. — Den etwas heiklen, eine eingehende Besprechung erfordernden Fragen nach Wachstumsverschiebungen andrer Art, welche für das Ziel meiner Untersuchungen weniger in Frage kommen, dürfte der Mangel von Konstruktionsbildern jüngerer Entwicklungsstadien hinderlich im Wege stehen.

Keime mit 19, 20, und 21 Urwirbelpaaren.

(Taf. V Fig. 14 *h*; 15 *a—e*; 16 *a—i*; Taf. VI Fig. 17 *a—g*; Taf. IX Konstr. III.)

Ich werde zunächst die Befunde verzeichnen, welche die Querschnittreihe von einem Keime mit 19 Paaren ergibt; die Profilkonstruktion von einem zweiten Keim mit der gleichen Urwirbelzahl soll später geschildert werden.

Der Schnitt der Textfig. 37 geht durch die Mitte des dritten Urwirbels der linken Seite hindurch. Die Cardinalvene *ca* ergießt sich durch Vermittlung der uns schon bekannten Vene *v* (s. a. die Textfig. 33) ins Herzende der Omphalo-mesenterica. Zwischen dem Darm und der Abflußbahn der Cardinalis findet sich der Ductus pleuropericardiacus (Hochstetter). Seine steil aufgerichtete Dorsalhälfte, in welcher wir unsre Cölomtasche *Ct* wiedererkennen, ragt über die Seitenkante des Darmes empor. Ihre obere Grenze ist nach den Befunden in den Nachbarschnitten durch die mit einem Sternchen bezeichnete Linie angedeutet. Auf sie folgt dorsalwärts die Urwirbelkommunikation uwc_3. Ihre Lichtung ist auf eine Spalte reduziert. Die Zellen der Außenwand, welche der Cardinalvene innig angeschmiegt ist, lassen noch deutlich epitheliale Reihenbildung erkennen. Die Verbindung mit dem nach innen umgeschlagenen Ventralende der Cutislamelle, welches der Dorsalwand der Cardinalis aufruht, ist bereits aufgehoben. Die Innenwand der Kommunikation hat ihr regelmäßiges Gefüge eingebüßt; die Lösung desselben war mit einer geringen Proliferation embryonalen Bindegewebes vergesellschaftet. Diese letztere wird aber auch an der Wandung

der Cölomtasche bemerkbar. An der der Somatopleura zugehörigen Außenwand ist sie wie die weiter vorn folgenden Schnitte lehren, eine ganz bedeutende. Weit bescheidener macht sie sich im Bereiche des kurzen Dorsalendes der Innenwand bemerkbar, welches die Darmseitenkante überragt.

In manchem Schnitte ist hier die basale Fläche des Epithels noch geschlossen; in andern jedoch — und ich sehe dies überaus deutlich auch bei jüngeren Keimen — ist gerade diese kurze Epithelstrecke der Sitz charakteristisch gestellter Mitosen und einer in ihrer Intensität allerdings recht wechselnden Proliferation, indem bald mehrere, bald vereinzelte Zellen aus dem epithelialen Verbande scheiden. Auf diese darf ich wohl den dreiseitig begrenzten Zellstrang zurückführen, welcher in dem engen Geschosse zwischen Darm, Aorta und Cölomtasche eingelassen ist. Wohl mögen vereinzelte Zellchen des Sklerotoms in jüngeren Entwicklungsstadien auch bis hierher herabgewandert sein — die weitaus größere Mehrzahl entstammt der erwähnten kurzen Epithelstrecke.

Zwischen dem dritten und zweiten Urwirbel beginnt bereits die Rückbildung der Cölomtasche. Sie lädt hier in der uns schon bekannten Weise unterhalb der Cardinalvene seitwärts aus. Der Scheitel ihrer Wandung erreicht das Niveau der Darmseitenkante nicht mehr. Bei genauerem Zusehen gewahren wir an jener Stelle, an welcher das von der Somatopleura beigestellte annähernd horizontal gelagerte Dach der Tasche an die Schlundplatte anstößt, eine feine Spalte, welche beide voneinander trennt. (Ähnliches sahen wir auch in den Schnitten der Textfig. 29, 30 und 34 bei jüngeren Keimen.) Wir sind nun auch imstande, die dorsale Fortsetzung der Schlundplatte, welche die Innenwand des verödeten Scheitelabschnittes der Tasche gebildet hat, herauszufinden. Ihr Epithel hat sich unter gleichzeitiger geringer Proliferation fast aufgelöst und das frei gewordene Zellmaterial gesellt sich dem oben erwähnten Zellstrange bei, dessen so verbreiterte Fortsetzung hier zwischen Cardinalis und Aorta lagert. — Überraschenderweise zeigt nun ein Schnitt durch die Mitte des zweiten Urwirbels (s. die Textfig. 38) die noch völlig offene Cölomtasche und sogar einen ganz stattlichen Rest der Urwirbelkommunikation uwc_2, während wir doch nach den kurz vorher beobachteten Rückbildungserscheinungen an der Tasche nur kümmerliche Reste der letzteren hätten erwarten dürfen. Dieser Schnitt läßt ferner charakteristisch gestellte Mitosen erkennen, welche den Beginn einer Proliferation von seite der Schlundplatte

und ihrer dorsalen Fortsetzung anzeigen. In den Nachbarschnitten ist der Austritt von Zellmaterial leicht nachweisbar. Der Vergleich mit der Textfig. 28 läßt die Einflußnahme der Cardinalvene auf die Form- und Lageverhältnisse der Urwirbelkommunikation leicht erschließen. Vor der letzteren — ihre Lichtung ist nur in zwei Schnitten nachweisbar — beginnt die Verödung des Scheitels der Cölomtasche von neuem und zwar weit energischer. Zunächst wird die Tasche auf die gleiche Höhe reduziert, welche sie zwischen dem dritten und zweiten Urwirbel besitzt. Dann aber tritt im Bereiche des Hinterendes des ersten Urwirbels die völlige Rückbildung der Scheitellichtung ein. Ähnlich, wie es die Textfig. 45 — 47 von einem

Fig. 37.

Fig. 38.

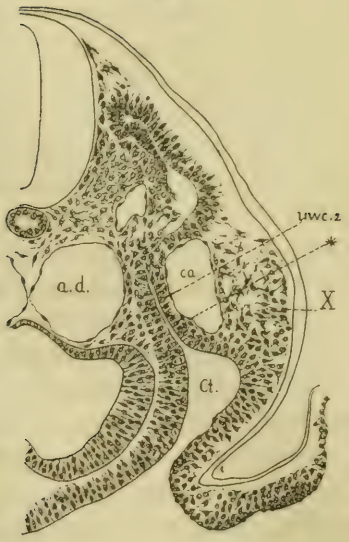

Fig. 39.

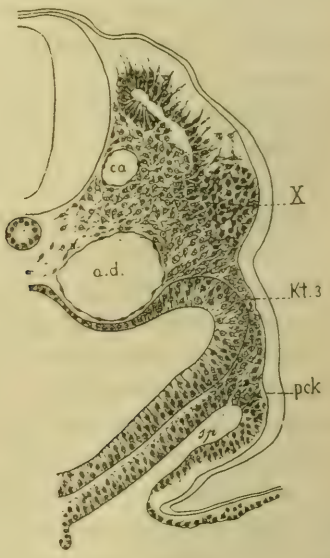

älteren Keime lehren, treten die Wände des ohnehin schon verkürzten Scheitels aneinander heran, so daß die Lichtung spitz ausgezogen erscheint, vereinigen sich und weiter vorn wird unter dem Einflusse

der seitwärts vordringenden Anlage der dritten Kiementasche auch der letzte Rest der Scheitellichtung rückgebildet. Der Schnitt der Textfig. 39 geht hinter der Mitte des Epithelrestes des ersten Urwirbels hindurch. Die Anlage der Kiementasche Kt_3 ist bereits recht nahe zum Ectoderm vorgerückt. Von der cranialen Fortsetzung der Cölomtasche hat sich der weitaus größte Teil zu einem dünnen Zellblatt umgewandelt, welches die Außenwand der Anlage vom Ectoderm scheidet. Die Fortsetzung ihres ventralen Abschnittes möchte ich bereits als dorsolaterale Pericardkante *pck* ansprechen. Ein feiner Spalt *sp* im Scheitel der Kante, welcher namentlich durch Differenzen im Bau ihrer Wände schärfer hervortritt, gemahnt an den Rest der dorsalen Fortsetzung des Splanchnocöls. Das vorhin erwähnte Zellblatt besitzt eine recht scharfe dorsale Grenze, welche in einer vom Ventralrande der Anlage des Vagusganglions schräg ventro-medialwärts zur Außenwand der Aorta herabziehenden Linie gegeben ist; sie ist durch die Lage- und Formverhältnisse der Zellen des Blattes scharf markiert. Der stattliche Epithelrest des ersten Urwirbels ist in elf Schnitten nachweisbar. Sein distaler Abschnitt gemahnt unmittelbar an die Hautmuskelplatte in der Textfig. 38. Er umschließt einen stattlichen Myocölrest, in welchem ein paar, offenbar dem Sklerotom zugehörige Zellen lagern. Von der medialen Urwirbelwand ist indessen ein weit größerer Teil erhalten geblieben; ihre ventrale Hälfte, welche aus schlanken, hohen, jedoch wenig dicht gefügten Zellen besteht, ist der Außenwand der Cardinalis angeschmiegt. Sie erreicht fast das nach einwärts umgeschlagene Ventralende der Cutislamelle. — Im Schnitte der Textfigur 39 sind beide Lamellen ungleich stark verkürzt; der Zusammenhang der mit langen, spießartigen basalen Fortsätzen versehenen Zellen der Cutislamelle ist kein inniger mehr. Ein genaueres Zusehen läßt noch deutliche Reste einer epithelialen Fortsetzung der Hautlamelle erkennen, welche unmittelbar ans Vagusganglion X angrenzen. — Weiter vorn schreitet die Verkürzung der Lamellen so weit fort, daß bald nurmehr die dorsale Kante erhalten bleibt.

Bezüglich der Anlagen der Spinalganglien im Bereiche der drei vordersten Urwirbelpaare konnte ich folgendes feststellen: Die Ganglienplatte läßt sich als Continuum bis über das Spatium zwischen dem zweiten und ersten Urwirbel hinaus verfolgen. Ihre zwischen dem dritten und zweiten Sklerotom einerseits und dem Hirnrohr anderseits eingeschalteten Abschnitte sind etwas stattlicher entwickelt. Diese beiden Teilstrecken zeigen das Querschnittsbild einer

dünnen Zellplatte, welche in die ihr zugewiesene enge Lagerstätte gleichwie eingelassen ist und sich abwärts zuschärft. Über das Niveau des Bodens der Hirnlichtung herab kann ich die Platte nicht mit wünschenswerter Sicherheit verfolgen; der Verband mit dem Scheitel des Hirnrohres wird von der Dorsalkante der Hautmuskelplatte an dorsalwärts durch nur wenige Zellen hergestellt. In den Spatien zwischen den drei Urwirbeln erfährt die Platte keine Unterbrechung; ich vermag jedoch hier nur ihre Dorsalhälfte bestimmt abzugrenzen. Vom Hinterende des ersten Urwirbels an verliere ich die Platte bald völlig aus den Augen. Die Trennung der wohl spärlichen Zellen von jenen des Sclerotoms fällt sehr schwer. — Bezüglich der Anlagen der Ganglien des Glossopharyngeus und Vagus darf ich wohl auf die Konstruktionen II und III verweisen. —

Der Schnitt der Textfig. 40 ist der zweiten Kiementasche schon recht nahe benachbart. Mit *X* ist jener Abschnitt der Ganglienleiste bezeichnet, welcher sich distalwärts in die Anlage des Vagusganglions fortsetzt; mit *IX* die Anlage des Glossopharyngeusganglions. Das unterhalb desselben bis herab zur Pericardkante *pck* reichende Mesoderm ist die Anlage des Mesoderms des ersten Branchialbogens. Es läßt zwei Schichten erkennen. Eine innere bildet für den benachbarten Abschnitt der Darmseitenwand einen dichten und stärker tingierten Zellmantel; die äußere, etwas weniger dicht und auch zarter gefärbt, ist weit kürzer. Die dorsale Grenzlinie ähnelt jener, welche ich für das Zellblatt im Schnitt der Textfig. 39 beschrieben habe. Der Ventralrand ist vom Scheitel der Pericardkante nicht scharf geschieden. Dieser entbehrt noch eines völligen Abschlusses; das hakenförmig nach einwärts umgeschlagene Dorsalende der Somatopleura wird von dem verjüngten, durch ein paar Zellen mit dem Ventralrande des branchialen Mesoderms lose verknüpften oberen Endabschnitt der Schlundplatte durch einen deutlichen Spalt geschieden. — Weiter distalwärts lagert das hier recht umfangreiche Glossopharyngeusganglion so dicht dem branchialen Mesoderm auf,

Fig. 40.

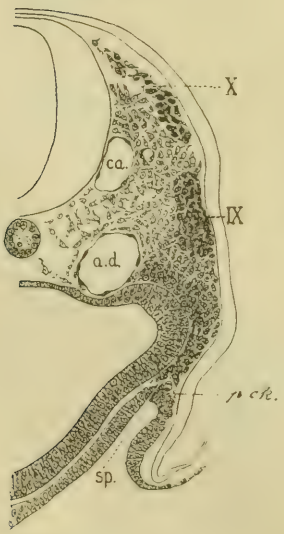

daß die Abgrenzung beider auf Schwierigkeiten stößt. — Von dem in der Region der zweiten Kiementasche über dem Darme befindlichen Mesoderm ist zu berichten, daß sein seitlich von der Aorta und Cardinalis lagernder Abschnitt recht dicht ist. Vor der Tasche taucht auch schon der zweite Aortenbogen auf. Das die ventrolaterale Circumferenz des Darmes umgreifende Rohr zeigt mehrfache spindelförmige Erweiterungen, deren größte sich außen von der Pericardkante findet. Das Mesoderm des Hyoidbogens ist dem Gefäße vorn und seitlich innig angeschmiegt. Wie die Tafelfig. 15*a* zeigt, ist es sehr dicht; seine Tinktion ist eine intensive. Es weist gegenüber den Befunden bei jüngeren Keimen eine bedeutende Entfaltung nach der Tiefe und Breite auf. Sein zugeschärfter Ventralrand grenzt an das Wurzelstück des zweiten Aortenbogens Aa_2 an. Die dorsale Grenze dürfte im Bereiche einer Linie zu suchen sein, welche aus dem Winkel zwischen Außenwand der Aorta und dorsaler Darmwand schräg dorsolateralwärts nach der vom Boden des Gehörgrübchens und dem Ectoderm gebildeten Kante emporzieht, nach dieser Grenze hin macht sich eine leichte Lockerung des Gefüges bemerkbar. Die der ventralen Darmwand angeschlossenen Zellen sind in manchem der Nachbarschnitte zu einer allerdings noch wenig gesonderten dünnen Schicht angeordnet. Der Scheitel der branchialen Grenzfalte *br.gr* liegt unter dem Niveau der Pericardkante *pc.k.* Der nahe liegende Vergleich zwischen den beiden Abschnitten des branchialen Mesoderms, die im vorstehenden geschildert worden sind, soll erst später durchgeführt werden.

Ich wende mich jetzt der Mandibularregion zu. Unsre Keime lassen bereits einen ganz stattlichen proximalen Abschnitt des Unterkieferfortsatzes erkennen. Im Zusammenhange hiermit ist auch schon die erste Anlage der mandibularen Zellplatte erweislich, welcher, wie wir später sehen werden, in der Entwicklung der Kieferregion eine nicht unbedeutende Rolle zugewiesen ist. — Beträchtlich sind die Schwierigkeiten, welche die Untersuchung der Ganglienleiste mit sich bringt. Im äußersten Hinterende unsrer Region treffe ich recht spärliche Reste derselben an. Von der Region des Quintusganglions an ist ein weit stattlicherer Abschnitt wahrnehmbar. Hier ist es ihre dorsale Hälfte, welche gut entwickelt ist. Die proximale Fortsetzung derselben ist als ein dem Ectoderm angeschmiegtes, dünnes, mäßig hohes Zellblättchen bis ins Bereich des Vorderdarmscheitels hin zu verfolgen. Hier tauchen auch noch ganz deutliche Reste der Ventralhälfte der Leiste auf, deren Abgrenzung vom Mesoderm

jedoch bereits recht schwierig ist. Der proximale Endabschnitt ist als dünne, dicht gefügte Zellplatte in der tiefen Spalte zwischen der Innenwand der Augenblase und dem Vorderhirn leicht aufzufinden; über seine distale Abgrenzung konnte ich keinen befriedigenden Aufschluß erhalten.

Ich will mit der Schilderung der ersten Kiementasche beginnen. Auf dem Wege zu dieser nehmen wir wahr, daß die mächtige Anlage des Ganglions des Acusticofacialis mit ihrer Ventralfläche dicht ans Mesoderm des Hyoidbogens herantritt. Sobald das letztere seine Tiefenausdehnung eingebüßt hat, rückt der Scheitel der branchialen Grenzfalte des Ectoderms an die ihm benachbarte ventrale Darmwand heran; wir sind jetzt in unmittelbarer Nähe des Hinterendes der ersten Kiementasche angelangt. Ihre hier noch niedrige Außenwand erreicht bald mit ihrer ganzen Höhe Anschluß an den dorsalen Schenkel der Grenzfalte; in den hierauf folgenden sieben Schnitten ist auch bereits eine wohl entwickelte, nach außen leicht vorgewölbte Verschlußplatte vorhanden. Die weiteren vier Schnitte bringen uns auch schon der Kieferregion recht nahe. Der Kontakt der Tasche mit dem Ectoderm ist hier nurmehr auf einen kleinen dorsalen Bezirk beschränkt. — Irgendeine scharfe distale Grenze der Kieferregion kann ich, wie leicht begreiflich, auch bei unserm Keime nicht angeben. Vielleicht darf ich mich mit Rücksicht auf die in den Konstruktionen IV und V sichtbaren Umrisse der mandibularen Zellplatte darauf beschränken, die niedrige, proximale Wand des Kontaktfeldes als eine Art Notgrenze zu benutzen. Über die Stellung des Unterkieferfortsatzes, welche derselbe im Bauplane des Vorderkopfes einnimmt, habe ich bereits einiges berichtet. Er nimmt aus dem Scheitelende des cardialen Mesoderms seine Entwicklung. — Der Schnitt der Textfig. 41 trifft die hintere Hälfte der Tasche. Ihre Verschlußplatte ist mit K_1 bezeichnet. Oberhalb des Darmrohres ist die Anlage des Ganglions des Acusticofacialis *VII*, *VIII* vom Schnitte getroffen worden; unterhalb desselben das Vorderende des cardialen Mesoderms. Das die ventrolaterale Circumferenz des Truncus arteriosus[1] *Tr.a* bekleidende Ectocard geht bei *gr* ins parietale Blatt über. Die so bezeichnete Umschlagsfalte entspricht jener, welche bei jüngeren Keimen hier vorn die Grenzmarke zwischen Ectocard und Schlundplatte bildet. Sie ist in der Tafelfig. 11 *c*, ferner in den Textfig. 24 und 25 von dem jüngeren

[1] Die Bezeichnung »Truncus arteriosus« bezieht sich hier wie auch in der Folge immer wieder auf das Endothelrohr der Truncusanlage.

Keime leicht ersichtlich. Mit der dorsolateralen Pericardkante hat sie nichts zu schaffen. Diese Kante ist hier vorn bereits verstrichen und gleich der Schlundplatte nicht als selbständige Bildung wahrnehmbar. Ein Restchen dieser Platte haben wir vielleicht in dem seitwärts von *gr* folgenden, mit dem Ectocard bereits verlötetenPericardabschnitte zu suchen. Bei *br.gr* sehen wir den Scheitel der Fortsetzung der branchialen Grenzfalte im Querschnitt.

Fig. 41.

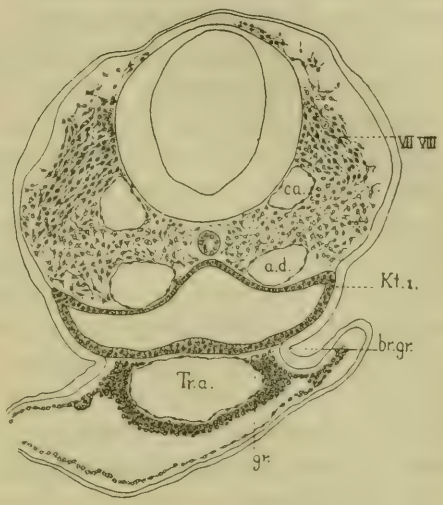

Die Textfig. 42 führt uns den drittnächsten Schnitt vor. Wir vermissen bereits die Ganglienanlage des Acusticofacialis; das Mesoderm dringt mit einigen losen Zellen dorsalwärts in die frei gewordene Lagerstätte desselben vor. Am Truncus macht sich die bevorstehende Zweiteilung in die beiden

Fig. 42.

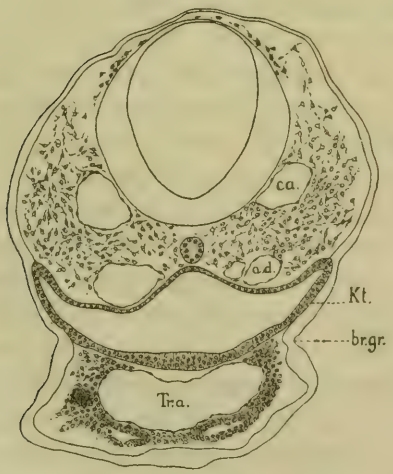

Fig. 43.

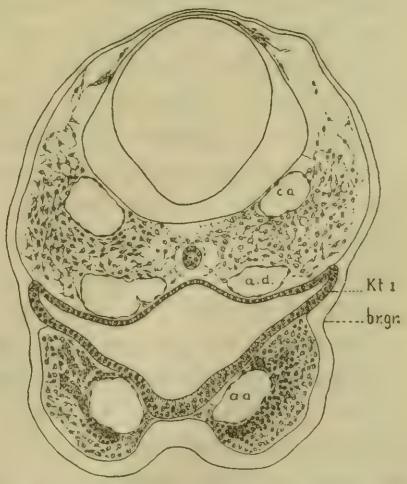

Aortae ascendentes bemerkbar. Das Mesoderm der Herzanlage hat seine Teilung bereits durchgeführt. Der paarige Lichtungsrest ist

ein recht unscheinbarer. Beide Hälften des cardialen Mesoderms werden voneinander in der Mittellinie durch einen kleinen Zellstreifen geschieden, die Hälfte der linken Seite führt die Umrisse und baulichen Eigentümlichkeiten weit besser fort als jene der rechten. Dieser fehlt auch die dorsale scharfe Abgrenzung; ihr lichtungsloser oberer Abschnitt birgt ein kleines Nest eng aneinander angeschlossener Blutzellen, welches im ganzen in drei Schnitten sichtbar ist. Bei *br.gr* ist die weitere Fortsetzung der branchialen Grenzfalte sichtbar.

Im siebenten Schnitt — s. die Textfig. 43 — ist der Kontakt der Kiementasche mit dem Ectoderm auf einen kleinen dorsalen Bezirk beschränkt. Unter dem Darme erblicken wir die durch den distalen Endabschnitt der Rachenhaut voneinander geschiedenen Querschnitte der Unterkieferfortsätze. Eine genauere Analyse des von diesem eingeschlossenen Mesoderms an der Hand der Tafelfig. 15 *b*, welche die rechte Schnitthälfte etwas stärker vergrößert im Spiegelbilde wiedergibt, lehrt folgendes. Wir treffen embryonales Bindegewebe an, welches in der Tasche zwischen Aorta und Ectoderm etwas verdichtet ist. Das Gefäß wird bereits zum Teile von einem dünnen Zellmantel umscheidet. Seiner lateralen Circumferenz ist der Querschnitt einer Zellplatte angeschmiegt, deren Dorsalrand vom Gefäße ablenkt und frei ausläuft. Die Platte baut sich in ihrer dorsalen Hälfte aus einem niedrigen Epithel auf; die ventrale läßt noch deutliche Reste einer zweiten, äußeren Zelllage erkennen. Die distalwärts folgenden Schnitte lehren, daß die Zellplatte aus der proximalen Fortsetzung der gleichseitigen Scheitelhälfte des Pericards hervorgegangen ist. Noch in dem Schnitt der Textfig. 42 ist in der linken Hälfte diese Fortsetzung in ihrem ganzen Umfange ersichtlich. In der rechten haben bereits die Veränderungen eingesetzt, welche zum Befunde der gleichen Seite in der Fig. 43 den Weg bahnen. An die Stelle des dorsalen und ventralen Randteils der Scheitelhälfte des Pericards tritt embryonales Bindegewebe; an dem noch erhaltenen mittleren Abschnitt hat nurmehr das innere Blatt, die Fortsetzung des Ectocards, epithelialen Charakter bewahrt, das äußere parietale ist bis auf einen unbedeutenden ventralen Rest unter Proliferation embryonalen Bindegewebes der Auflösung zugeführt worden. Auf der linken Seite desselben Schnittes ist diese Auflösung erst im Gange und es sind daher hier die Umrisse der Scheitelhälfte des Pericards noch besser gewahrt.

Ein kleiner Rückblick auf die Entwicklungsverhältnisse

beim Keime mit siebzehn Urwirbelpaaren ist sehr lehrreich. Bei diesem treffe ich in der Region der ersten Kiementasche unter dem Darmrohre, beiderseits vom Truncusvorderende, das paarige, mit deutlicher Lichtung versehene Scheitelende des Pericards an. Erst vor der Tasche findet sich die Teilung des Truncus und wieder erst vor dem Teilungswinkel rückt der Kiel der ventralen Darmwand zum Ectoderm vor. Und jetzt? Der Teilungswinkel des Truncus ist um eine bedeutende Strecke distalwärts zurückgerückt, die aufsteigenden Aortae haben eine distale Verlängerung erfahren, und die Lichtung im paarigen Scheitelende des Pericards ist einer beträchtlichen Reduktion unterworfen worden. Noch im Bereiche der Kiementasche tritt der Kiel der ventralen Darmwand zum Ectoderm herab und trennt das seiner Lichtung verlustig gewordene paarige Scheitelende des cardialen Mesoderms vollkommen in zwei Hälften. Diese beiden Hälften, deren Differenzierung wir vorhin besprochen hatten, stellen im Verein mit den auf Kosten des Truncusvorderendes neugebildeten distalen Endabschnitten der beiden Aortae ascendentes die bei diesem Keime noch unbedeutenden Anlagen der Unterkieferfortsätze vor, und zwar, wie wir später sehen werden, deren proximalen Abschnitt. — Weit besser als diese Schilderung wird die später vorzunehmende Vergleichung der Profilkonstruktionen das eben Gesagte klar legen.

Ich möchte mir noch einen Hinweis gestatten. Ich habe oben in den Textfig. 41 und 42 auf die Lagebeziehungen des Scheitels der branchialen Grenzfalte (*br.gr*) verwiesen. In der Textfig. 43 ist der letzte Ausläufer derselben nurmehr in der linken Schnitthälfte wahrnehmbar; seine Lage ist recht charakteristisch; er hilft die dorsale Begrenzung des Unterkieferfortsatzes vervollständigen. In der Region des Hyoidbogens sahen wir die Falte an der ventralen Abgrenzung dieses Bogens beteiligt. Die Falte bleibt eben beide Male ihren Lagebeziehungen zum Mesoderm der Herzanlage treu und stellt eine Art dorsale Grenzmarke desselben her; daher sind auch ihre Beziehungen zum Unterkieferfortsatz leicht erklärliche, da ja dieser das Scheitelende des cardialen Mesoderms in sich einschließt.

Vor der Kiementasche setzt sich das Mesoderm des Unterkieferfortsatzes unmittelbar in den Fußteil des visceralen Mesoderms fort. Der Querschnitt der Zellplatte tritt zuerst auf der rechten Seite zurück; links verlieren wir denselben erst im siebenten Schnitte vor

dem Vorderrande der Kiementasche. Die völlige Auflösung der lateralen Lamelle ist in der Region vor dem Schnitt der Textfig. 43 noch nicht erfolgt; die hier auf der rechten Seite bereits zum größeren Teile durchgeführte reinliche Abgrenzung der Ectocardfortsetzung verliert weiter vorn bald an Schärfe.

In der Kieferregion fällt uns zunächst die Differenzierung des Fußteils des visceralen Mesoderms auf. Die aufsteigende Aorta lagert jetzt höher als früher und ist von einem Zellmantel umgeben, welcher auch bereits ihre dem Darmrohre zugekehrte Wand bekleidet. Der in der Nische zwischen Aorta, Darm und Ectoderm eingelassene, besonders dichte Mesodermabschnitt dürfte wohl schon eine besondere Bezeichnung beanspruchen; ich will denselben medialen Endabschnitt benennen. Über die Grenzschicht werde ich sofort zu berichten haben. Der Schnitt der Tafelfig. 15 *c* führt uns in das Bereich des Hinterendes des Quintusganglions. Eine genaue ventrale Abgrenzung der Ganglienleiste zu geben, fällt für unsern Schnitt sehr schwer. Ich kann ihre Zellen nur bis etwa zur Höhe der Darmseitenkante herab verfolgen. Die weitere Orientierung können wir uns sehr erleichtern, sobald wir die Schnittbilder von dem jüngeren Keime in den Tafelfig. 14 *b—e* zu Rate ziehen. Wir erkennen dann auch in unserm Schnitt, daß der Hauptteil des Mesoderms, welches seitwärts von den drei großen Gefäßquerschnitten lagert, zum Aufbau einer Zellplatte verwendet worden ist, in welcher wir leicht die bei dem jüngeren Keime gefundene Platte des visceralen Mesoderms wiedererkennen. Dieselbe erhebt sich aus dem Fußteile; ihr Dorsalende erreicht das Quintusganglion. Wir sehen ferner, daß die Platte ähnlich wie bei dem jüngeren Keime leicht nach außen vorgewölbt ist. Ihre Zellen sind zu epithelialen Bälkchen und Zügen angeordnet, welche rundliche und ovale Lücken umsäumen. Wenn wir den leidlich gut abgrenzbaren lateralen Umriß der Platte über das Niveau der dorsalen Aorta hinaus verfolgen, so nehmen wir wahr, daß er unterhalb der höchst gelagerten, dem Quintusganglion unmittelbar angeschmiegten Zellgruppe eine Lücke aufweist. Nahe der Cardinalis-Aortenenge gemahnen die baulichen Verhältnisse der Platte unmittelbar an ein epitheliales Bälkchenwerk. Völlig scharf umrissene Höhlchen sind nirgend wahrnehmbar. — Der Schnitt läßt noch eine andre Eigentümlichkeit erkennen. In seiner ventralen Hälfte hat sich ein Teil des mesodermalen Zellmaterials bereits längs des Ectoderms zu einer Art Grenzschicht angeordnet, welche namentlich im Bereiche des Fußteils außerordentlich

dicht ist und sich hier unmittelbar in den medialen Endabschnitt fortsetzt. Zwischen den beiden Aorten treffen wir ein der Darmseitenwand benachbartes dichtes Zelllager an, welches die unmittelbare Nähe eines schon in dem nächsten Schnitte auftauchenden dünnen Verbindungsganges beider Gefäße ankündigt. — Im proximalen Nachbarschnitt ist die laterale Abgrenzung der Platte eine weit vollständigere; die von ihr eingeschlossenen Lücken gewähren durch eine teilweise Vereinigung ein neues Bild. Nach wenigen Schnitten treffen wir auch schon ein oder das andre epithelial umsäumte Höhlchen an. Die Tafelfig. 15 *d* ist dem sechsten proximalen Nachbarschnitte entnommen. Die Anlage des Quintusganglions läßt den innigen Anschluß ihrer Zellen vermissen; er ist in der andern Schnitthälfte besonders gut entwickelt. Den dem Ectoderm angeschmiegten Zellzug der Ganglienleiste kann ich bis zur Höhe der Dorsalwand der absteigenden Aorta verfolgen. Von der Zellplatte des visceralen Mesoderms nehme ich wenig mehr wahr. Die vier Höhlchen $splc_{1-4}$ gehören dem distalen Bezirke des Höhlchenwerkes an. Oberhalb $splc_1$ treffen wir eine Zellgruppe *zgr* an, welche zwei überaus deutliche, epithelial umsäumte Höhlchen einschließt. Sie hängt mit der Dorsalwand des Höhlchens $splc_1$ zusammen und entsendet dorsalwärts einen epithelialen Zellzug, welcher die Zellen der Ganglionanlage *V* von außen her umfaßt. Dieser Befund erinnert an die Einzelheiten, welche wir in dem Schnitte der Tafelfig. 14 *d* angetroffen haben. Auch hier sahen wir einen epithelialen dorsalen Endabschnitt des visceralen Mesoderms eine besondere Höhenentfaltung erreichen. — Betreffs der baulichen Verhältnisse des Fußteils darf ich wohl auf die Zeichnung verweisen. Der der Darmseitenkante benachbarte Zellstrang, welcher von Aorta zu Aorta zieht, verrät wieder die Nähe der Anlage eines dorsalen Astes der aufsteigenden Aorta. — Bezüglich des Baues, welchen die Wandungen der Höhlchen $splc_{1-4}$ aufweisen, kann ich mich kurz fassen. Es handelt sich um ein deutliches niedriges Epithel, dessen Kerne recht nahe benachbart sind. Nurmehr an vereinzelten Stellen treffe ich jene platten Zellen an, welche bei jüngeren Keimen recht häufig am Aufbau der Wandung teilnehmen. Eine weitere Schilderung kann ich mir ersparen. Ich habe bereits gelegentlich der Besprechung des Keimes mit siebzehn Urwirbelpaaren die Höhlchen eines Keimes mit neunzehn Paaren in Wort und Bild — s. die Tafelfig. 14 *h* — zu schildern versucht und möchte hierauf verweisen.

Nach dem Darmscheitel vorschreitend bemerken wir, daß sich der Aushöhlungsprozeß einschränkt; wir vermissen namentlich die dorsalen hochgelagerten Höhlchenanlagen. Ich will die Schilderung mit dem Hinweise auf das Verhalten der fertig gebildeten Höhlchen beschließen. Auch da ist ein Fortschritt zu verzeichnen. Die kleine mit *splc*$_3$ bezeichnete Höhle übernimmt die Rolle einer Leithöhle, die sich längs der Darmseitenkante bis nahe an den Scheitel hin verfolgen läßt. Auf diesem Wege ist sie von kleinen Nebenhöhlchen, die mit ihr eine kurze Strecke weit parallel verlaufen, begleitet. Hier und da wird eine Vereinigung mit der Leithöhle angebahnt. Diese rückt endlich im Bereiche des Vorderdarmscheitels höher dorsalwärts empor; vor diesem sehen wir sie seitlich vom Aortenbogen, etwa in der Höhe der Chorda gelagert. Ihr Querschnitt hält die Mitte zwischen dem Gefäße und dem Ectoderm ein. Nahe ihrer dorsalen und ventralen Peripherie findet sich je ein Nebenhöhlchen vor. — Ich darf wohl im übrigen auf die einem zweiten gleichaltrigen Keime entnommene Profilkonstruktion III verweisen. Sie gewährt eine weit bessere Einsichtnahme in die Entwicklungsverhältnisse des Höhlchenwerkes als jede langatmige Schnittschilderung. Ich komme auf sie noch zu sprechen. — Die Entwicklungsverhältnisse der prämandibularen Höhlenanlage beschreibe ich vielleicht am besten im Zusammenhange mit den Befunden, welche die gleich in Angriff zu nehmende Querschnittreihe von einem Keime mit 21 Urwirbelpaaren ergibt.

Ich will in dieser Serie erst mit der Region der zweiten Kiementasche beginnen. Die wohl entwickelte Verschlußplatte der Tasche ist hoch; in drei Schnitten sind Ectoderm und Entoderm so innig aneinandergeschmiegt, daß man schon schärfer zusehen muß, um ihre Grenze ausfindig zu machen. Das über der dorsalen Darmwand gelagerte Mesoderm wird vom Ectoderm durch einen breiten Spalt geschieden. Der der dorsolateralen Circumferenz der Aorta benachbarte Abschnitt, welcher außen auch die Dorsalwand der Kiementasche erreicht, zeichnet sich durch seinen ganz auffallend dichten Bau aus. Er gleicht einem dicken, dem Gefäße aufgesetzten Halbringe, dessen Innenende in der Enge zwischen Aorta und Cardinalis eingelassen ist; ein paar lose Zellen dringen in die umfangreiche parachordale Lücke vor. Außen von der Gefäßenge erreicht dieser Abschnitt auf beiden Seiten eine ungleiche Höhe; er dringt auf der einen Seite zur halben, auf der andern zur ganzen Höhe der Cardinalvene empor, um erst hier dem losen Zellmateriale

zu weichen, welches von da ab zur Ganglienleiste aufwärts vortritt. Diese soeben geschilderten Differenzen des Gefüges treten weiter hinten zurück; in der Region des Glossopharyngeusganglions ist der Bau ein gleichmäßig dichter und das gleiche gilt auch von der unmittelbaren distalen Fortsetzung, dem Sklerotom des ersten Urwirbels. Dieser hatte eine wohl ausgebildete Hautmuskellamelle besessen, von der wir allerdings nurmehr noch den distalen Abschnitt antreffen; der proximale hat an Tiefenausdehnung erheblich eingebüßt. Die Umrisse seiner ventralen, einem einfachen Zerfall anheimgegebenen Hälfte sind noch leicht wiederzuerkennen. Wir begegnen auf der eben zurückgelegten Wegstrecke auch noch dem Mesoderm des ersten Branchialbogens. Bevor noch das Hinterende der Kiementasche vom Ectoderm abrückt, taucht auch schon im Winkel zwischen ihrer Dorsalwand und dem Ectoderm ein kleines Zellhäufchen auf, welches distalwärts an Umfang zunimmt und auch gleichzeitig die uns schon vertraute schräge, nach ein- und abwärts abfallende dorsale Grenze zeigt. Wir haben den dorsalen Endabschnitt des Mesoderms des ersten Branchialbogens erreicht. —

Der Schnitt der Tafelfig. 16 *a* geht durch die distale Hälfte des Hyoidbogens hindurch. Am branchialen Mesoderm ist eine der Darmseitenkante benachbarte Zelllage schon deutlich als Sonderschicht differenziert; die Beziehungen seines zugeschärften Ventralrandes zur branchialen Grenzfalte *br.gr* und der Pericardkante *pck* sind leicht ersichtlich. Die Dorsalhälfte grenzt an die absteigende Aorta an; der Endabschnitt ist leicht verjüngt und dürfte seine dorsale Grenze bei dem wagrechten mit einem *x* bezeichneten Striche erreichen. Weiter vorn ist die Innengrenze der Dorsalhälfte weit schärfer sichtbar. Sie ist wiederum durch eine aus dem Winkel zwischen Aorta und Darmwand schräg dorsolateralwärts zu der vom Boden des Gehörgrübchens und dem Ectoderm gebildeten Ecke emporziehenden Linie gegeben. Das Mesoderm, welches einwärts von dieser Linie lagert, läßt an dem in der Gefäßenge eingelassenen Abschnitt ein besonders dichtes Gefüge erkennen. — Distalwärts setzt sich der dorsale Abschnitt des branchialen Mesoderms direkt in die Außenhälfte der oben beschriebenen dichten Mesodermschicht fort, die im Bereiche der zweiten Kiementasche das Aortenrohr umgürtet. Proximalwärts wird ihr Verhalten ein andres. Hier erreicht ihre Fortsetzung unter rascher Verkleinerung den Winkel, welchen die Dorsalwand der ersten Kiementasche

mit dem Ectoderm einschließt und endigt daselbst, vom benachbarten Mesoderm gut geschieden, nach kurzem Laufe.

Der in der Gefäßenge eingelassene Mesodermabschnitt, dem wir in der Tafelfig. 16*a* begegneten, bewahrt sein Gefüge auch in der Nachbarschaft des Acustico-facialis, also bis ins Bereich der ersten Kiementasche. Vor dieser Nervenanlage gemahnt das Verhalten des Mesoderms oberhalb des Darmes sehr an jenes, welches ich oben für die Region der zweiten Kiementasche beschrieben habe. Im Bereiche des Vorderendes der ersten Tasche ändern sich die Verhältnisse. Es macht sich eine allmählich lateralwärts vorschreitende Lockerung des Gefüges bemerkbar; sie schreitet auch vor der Kiementasche in derselben Richtung fort, bevor noch die Fortsetzung unsres Mesodermabschnittes ihre Vereinigung mit jener des Mesoderms im Unterkieferfortsatze vollzogen hat. Bald ist nurmehr auswärts von der Cardinalis dichteres Gefüge wahrnehmbar. Hier gewinnt aber auch die bald näher zu schildernde Zellplatte rasch an Höhe; ihr der Cardinalis benachbartes Dorsalende taucht bereits in loses Mesoderm ein. — Auf der im vorstehenden geschilderten Strecke irgend eine scharfe Grenze zwischen dorsalem und visceralem Mesoderm ausfindig machen zu wollen, konnte nicht in meiner Absicht liegen. Ich habe die Spuren einer solchen Abgrenzung schon bei jüngeren Keimen verloren. Ähnliches gilt vornehmlich für die bald näher zu analysierende Kieferregion. Das nach ein- und aufwärts von der Zellplatte und dem auf diese folgenden Höhlchenwerk in die Cardinalis-Aortenenge eindringende Mesoderm zeigt eben keine Spur irgend einer besonderen Differenzierung. Und daher ist auch der Mangel einer verwertbaren seitlichen Grenzmarke abzuleiten.

Den Bericht über die Mandibularregion möchte ich mit der Beschreibung der jetzt schon recht deutlich abgesetzten Anlagen der beiden Unterkieferfortsätze eröffnen und mich hier an eine zweite Schnittreihe halten, in welcher diese rein quer getroffen worden sind. Eine Art Commissur vereinigt die distalen Enden beider Anlagen; sie schließt das breit ausgezogene Vorderende des Endothelrohres des Truncus arteriosus ein. Jede seiner beiden Hälften ist an der ventrolateralen Circumferenz vom sichelförmigen Querschnitt der gleichseitigen Zellplatte umgriffen. Die Tafelfig. 16 *b* führt uns das Hinterende des Unterkieferfortsatzes der rechten Seite vor. Die der Aorta angeschmiegte Zellplatte $m.Zpl_1$ besitzt einen verdickten, abgerundeten medialen und einen zugeschärften dorsalen Rand. Ihre Außenfläche wird durch einen deutlichen Spalt von

der Nachbarschaft geschieden. Sie baut sich aus dicht gedrängten Zellen auf, welche nur im Bereiche der Innenfläche den Ansatz zu einer Reihenbildung erkennen lassen. Die Zellen des die Platte umsäumenden Mesoderms sind bei *mE* zu einem überaus dichten medialen Endabschnitt vereinigt. Mit Kt_1 ist die erste Kiementasche, mit *Rch* das distale Ende der Rachenhaut bezeichnet. — Die Textfig. 16 *c* ist dem achten Schnitte entnommen. Die Platte ist von der Aorta etwas abgerückt; diese wird hier von einem dünnen Zellmantel ganz eingehüllt. Der Bau der Platte, welche jetzt auf allen Seiten durch einen deutlichen Spalt von der Nachbarschaft geschieden ist, hat eine Änderung erfahren. Ihre Zellen sind voneinander scharf getrennt; die Zwischenzelllücken vereinigen sich zu deutlichen geradlinigen Spalten. Man erhält den Eindruck eines Mosaikfeldes, dessen Steinchen den engen Anschluß eingebüßt haben. Manche Zelle weist die Form eines Dreiecks auf. — Schon in diesem Schnitte macht sich im Dorsalende der Platte eine leichte Störung des Gefüges wahrnehmbar. Es sind hier dem Rande drei Zellen aufgesetzt, welche durchaus nicht den Eindruck erwecken, als gehörten sie dem so wohlgegliederten Zellverband der Platte an. In den weiter folgenden Schnitten sehen wir nun ganz deutlich, daß die Zellplatte rasch an Höhe einbüßt und von ihr bald nurmehr ein schmaler, platter, unterhalb der Aorta lagernder Streifen übrig bleibt. Gleichsam als Ersatz macht sich der Querschnitt einer zweiten proximalen Platte geltend, welcher in demselben Maße, als die distale Platte zurücktritt, immer mehr das Feld beherrscht. Das verjüngte Vorderende der letzteren besitzt einen schräg nach vorn und abwärts abfallenden oberen Rand; diesem ist der in entgegengesetzter Richtung, also distal- und dorsalwärts emportretende untere Rand des verjüngten Hinterendes der proximalen Platte so innig angeschmiegt, daß es schon einer eingehenden Vertrautheit mit dem Objekte vorbehalten bleibt, die Grenzlinie zwischen beiden Platten ausfindig zu machen. Mir sind diese Einzelheiten erst nach dem Studium der älteren Keime klar geworden. — Die proximale Platte zeigt einen andern Bau als die distale. Sie ahmt wohl zunächst die Umrisse und Lagebeziehungen der letzteren nach. Allein schon im Schnitt der Tafelfig. 16*d* — derselbe ist von jenem der Fig. 16*c* an gezählt der achte — treten ihre baulichen Besonderheiten scharf hervor. Von der distalen Platte ist nurmehr ein kleiner Rest $m.Zpl_1$ vorhanden. Der schräg abgestutzte Ventralrand der proximalen Platte $m.Zpl_2$ ruht

diesem Rest unmittelbar auf. Die Platte selbst ist vom Aortenrohr abgerückt und besitzt eine Krümmung, welche mit jener des Ectoderms gleichläuft. Ihr Gefüge ist folgendes: Wir sehen da zunächst zwei epitheliale Grenzreihen; ihre Zellen sind niedrig und weisen engen Anschluß auf. Das von beiden Reihen eingeschlossene Zellmaterial birgt wohl umschriebene, überaus deutlich epithelial umsäumte kleine Höhlchen, an deren Begrenzung auch die Zellen der Grenzreihen teilnehmen. Die Platte entbehrt eines scharfen Abschlusses ihres Dorsalrandes; ich möchte ihn als »geöffnet« bezeichnen.

Nach drei Schnitten rückt die Kiementasche vom Ectoderm ab und wir sehen auch bald die Vereinigung der beiden großen Mesodermabschnitte, welche sie bis dahin geschieden hatte, sich vollziehen. Nun tritt die proximale Platte immer höher empor; sie gewährt einen eigenartigen Anblick. Die von ihr eingeschlossenen Höhlchen sind hier etwas umfangreicher geworden; nicht wenige derselben sind hart an die Ränder der Platte herangerückt. Hier sind ihre von den Grenzreihen beigestellten Wandungszellen recht platt und auch unscheinbar, so daß sie leicht übersehen werden können. Und so kommt es, daß die proximale Platte vor der Kiementasche längs ihrer beiden Breitseiten mit rundlichen Einschnitten versehen und gleichwie ausgezackt erscheint. — Der Ventralrand der Platte läßt sich immer wieder unterhalb der aufsteigenden Aorta nachweisen. — Die weitere Untersuchung ergibt, daß sich die soeben geschilderte Platte nach ein paar Schnitten steil aufgerichtet dorsalwärts bis ans Quintusganglion hin fortsetzt. Diesen Abschnitt der Platte haben wir bereits bei jüngeren Keimen angetroffen und als Abkömmling des visceralen Mesoderms deuten gelernt. Die weitere Verfolgung unsrer Serie ist mit einigen, durch die für sie gewählte Schnittrichtung bedingten Schwierigkeiten verknüpft; es dürfte sich daher empfehlen, wieder zur ersten Serie zurückzukehren. Für diese ist die gleiche Schnittebene eingehalten worden, wie für den Keim der Profilkonstruktion III; sie ist uns eine wohl vertraute, da sie ja auch für die Querschnittreihen der jüngeren Keime gewählt worden ist.

Die folgende Beschreibung soll an dem Punkt beginnen, bis zu welchem wir oben gelegentlich der Schilderung des Gefüges des Mesoderms vorgedrungen sind. Wir haben also das Hinterende des Quintusganglions aufzusuchen. Der Schnitt der Tafelfig. 16*e* entstammt dieser Region. Der Fußteil des Mesoderms umgreift hakenförmig die gesamte ventromediale Circumferenz der Aorta ascendens;

sein medialer Endabschnitt *m.E* setzt sich nach außen in die dem Ectoderm angeschmiegte Grenzschicht fort. In dem mäßig breiten Areal zwischen dem Ectoderm einerseits, der Cardinalvene, den beiden Aorten und der Darmseitenkante anderseits ist der steil aufgerichtete Querschnitt der Zellplatte $m.Zpl_2$ gelagert. Die Krümmung ihres ventralen Dritteils ist jener des Ectoderms gleichgerichtet. Das Dorsalende treffen wir in der Höhe der unteren Wand der Cardinalis an; eine scharfe Abgrenzung des Ventralrandes stößt auf große Schwierigkeiten. Die baulichen Eigentümlichkeiten der Platte lassen sich am besten in der Höhe der ventralen Aorta erkennen. Hier treten die beiden Grenzreihen breit auseinander; zwischen ihnen sind zahlreiche Zellen eingeschaltet. Höher oben sind die Reihen keineswegs vollständig; die Platte wird überdies von deutlichen Lücken als Vorboten eines weiter vorn bald energischer einsetzenden Aushöhlungsprozesses durchsetzt. Diese Lücken sind namentlich nahe dem Dorsalrande der Platte deutlich. Sie besteht hier aus miteinander vereinigten kleineren Zellgruppen, die kleinste Höhlchenanlagen einschließen. Bei *Ggll* erblicken wir das mit dem Reste der Ganglienleiste verbundene Hinterende des Quintusganglions. — Der Schnitt der Tafelfig. 16*f* ist der fünftnächste. Auf dem Wege zu diesem verlieren wir die Zellplatte aus den Schnitten. Zuerst wird die Abgrenzung ihres ventralen Endabschnittes undurchführbar; die Höhlchenanlagen, welche die Platte in der Höhe der beiden Aorten durchsetzen, weichen scharf umschriebenen Höhlchengruppen. Damit lassen wir auch das Vorderende der Platte als einheitliches Ganzes hinter uns, denn wir sehen an ihre Stelle Zellgruppen treten, welche die Fortsetzung der Höhlchen bergen. Im Schnitte der Tafelfig. 16*f* bahnen diese Höhlchen, die mit ihrer hinteren Circumferenz ins Vorderende der Platte eingelassen sind, ihre Vereinigung an. Drei kleine Höhlchen, deren Lage leicht aus der Zeichnung ersehen werden kann, haben die in ihren Umrissen schon deutliche Höhle *Splc* noch nicht erreicht. Nach einwärts von dieser stoßen wir auch auf die Anlage des intermediären Aortenbogens (Kastschenko). Oberhalb *Splc* lagert ein dreiseitiger Zellhaufen *zh*, welcher mehrere kleinste Lichtungen und Anlagen von solchen einschließt. Sehen wir genauer zu, so bemerken wir, daß der kleine Mesodermabschnitt, welcher sich von diesem Zellhaufen abwärts bis zur dorsalen Circumferenz von *Splc* herab erstreckt und medialwärts an die Wand des kleinen dorsalen Nebenhöhlchens angrenzt, gleichfalls seiner Aushöhlung entgegensieht. Die folgenden Schnitte bestätigen dies. Von

der Zellplatte ist nur noch ein unscheinbarer Rest nachweisbar, in welchem die ventrale Circumferenz von *Splc* eingelassen ist. Die Anlage des mit der Ganglienleiste *Ggll* eng verknüpften Quintusganglions wird von einer kleinen dorsalen Nebenwurzel der Cardinalis durchsetzt. — Im zweitnächsten Schnitt, dem der Tafelfig. 16*g*, haben sich fast sämtliche Höhlchen zu einer hochgestreckten Höhle *Splc* vereinigt. Über ihrem verjüngten Dorsalende sind weitere, ganz deutliche Höhlchenanlagen bemerkbar (s. die Verweisungslinie *x*). Der sie beherbergende kleine Mesodermabschnitt ragt bis zur halben Höhe der Cardinalvene heran; knapp über ihm sehe ich das Vorderende des Quintusganglions mit der Ganglienleiste *Ggll* verbunden. Etwa in der Höhe der Darmseitenkante ist der Außenwand der Höhle ein Zellhäufchen angeschmiegt, dessen Zellen radiär gestellt sind und ein kleinstes Lumen umsäumen. Der distale Nachbarschnitt weist hier ein kleines Divertikel der Höhle auf. Die Umrisse der Höhle *Splc* lassen ihre Entstehung aus übereinander gelagerten Einzelhöhlchen leicht erraten. Auf die dünne mesodermale Mantelschicht, die der Innenwand angeschmiegt ist, komme ich bald zu sprechen.

In den nächsten Schnitten sind die Komponenten von *Splc* noch getrennt. Es ergeben sich da sehr wechselvolle Bilder. Wir sehen z. B. im viertnächsten Schnitt (Fig. 16 *h*), daß die Einzelhöhlchen $splc_{1-3}$, aus deren Vereinigung *Splc* im Schnitt der Fig. 16 *g* hervorgegangen ist, zwar einen bedeutenden Umfang erreicht haben, indessen noch nicht verschmolzen sind. Oberhalb $splc_1$ ist eine Höhlenanlage (*splc*) wahrnehmbar. Von da ab übernimmt das Höhlchen $splc_3$ die Führung; es vereinigt sich mit dem mittleren und das obere tritt zurück. Damit ist die Reihe der Formveränderungen noch nicht erledigt. Nahe dem Darmscheitel steht die Vereinigung der Einzelhöhlen mit der hier verkleinerten Leithöhle noch aus; sie begleiten diese als dorsale und ventrale Nebenhöhle. Vor dem Darmscheitel ist die Leithöhle in Chordahöhe zwischen der absteigenden Aorta und dem Ectoderm gelagert, der ersteren etwas näher als dem letzteren. Ihr rundlicher Querschnitt steht jenem des Gefäßes nur wenig an Umfang nach. Die Nebenhöhlchen sind recht klein. Das dem ventralen Höhlchen benachbarte Mesoderm ist bis zur absteigenden Aorta herab Sitz eines regen Aushöhlungsprozesses. — Der Schnitt der Tafelfig. 16 *i* ist von jenem der Fig. 16 *h* aus gezählt der elfte. Er hat auch schon die Anlage der ersten Kopfhöhle K_1 getroffen. Die Leithöhle *Splc* ist zwischen dem

Aortenbogen *A.a* und dem Ectoderm leicht aufzufinden. Ihrer Dorsalwand ist ein kleines Nebenhöhlchen $splc_1$ nahe benachbart; seiner oberen Wand entstammen kurze Zellbälkchen. Die mediale Wand weist eine Verdickung auf, in welche eine noch undeutliche Fortsetzung der Lichtung sich forterstreckt; die ventrale ist mit der Wandung des unteren Nebenhöhlchens $splc_2$ vereinigt. Mit *Ggll* ist der Querschnitt der Ganglienleiste, mit *ca*, die Wurzel der Cardinalvene bezeichnet. Zwischen *Splc* und K_1 ist eine kleine Gefäßanlage *v* wahrnehmbar, nach einwärts von dieser, nahe dem Aortenbogen eine zweite.

Von großem Interesse ist für uns die Nachbarschaft des eben geschilderten Höhlchenwerkes. Das Mesoderm, in welches dasselbe mit seinem ventralen Abschnitt eintaucht, ist mäßig dicht. Ungleich dichter ist es an der dorsomedialen Circumferenz der Höhlchenreihe. Hier hat es sich zu einem Zellmantel umgestaltet, dessen Formverhältnisse in den Tafelfig. 16 *f*—*h* leicht ersehen werden können. Dieser Mantel reicht bis zur Außenwand der Cardinalvene empor; seine mediale Grenze ist in einer Linie gegeben, welche von der Außenwand der dorsalen Aorta zu der der Cardinalis emporzieht, und zwar bald gerade gestreckt, bald leicht nach außen vorgewölbt. Nach einwärts von dieser Linie folgt lockeres, namentlich in der Nähe der Chorda recht lose gefügtes Mesoderm. Längs der Außenseite des Höhlchenwerkes ist nur in vereinzelten Schnitten, so in jenen der Tafelfig. 16 *f* und *g* eine Verdichtung des Mesoderms wahrnehmbar. — Vorn, im Bereiche des Darmscheitels wird der Zellmantel mit der Verkleinerung der Höhlchen recht unansehnlich. Hier ist die vom Hirnrohre abgerückte Wurzel der Cardinalvene den letzteren nahe benachbart; der Mantel reicht nur bis zu dieser hinan. In der Tafelfig. 16 *i* erblicken wir nur noch einen kümmerlichen Rest in Gestalt der oben geschilderten Verdickung der Innenwand von *Splc*. — Einen Zusammenhang des Mantels mit dem Vorderende der Zellplatte kann ich bei unserm Keim nicht erweisen. Die Kenntnis seiner Beziehungen zum Höhlchenwerke ist für uns sehr wertvoll. In seinem, dem medialen Umfange desselben angeschmiegten Abschnitte tauchen immer wieder kleinste Höhlchen auf, welche den Anschluß an die größeren Höhlen anstreben und auch erreichen. Im letzteren Falle zeigen sie sich als kleine Divertikel derselben. Der Mantel stellt also den Boden dar, auf dem die Vergrößerung des Höhlenwerkes nach einwärts vorschreiten kann. Es weist ferner das diesem ventral benachbarte Mesoderm solche

kleinste Aushöhlungsversuche auf; ebenso auch die erwähnte, mitunter noch auftretende streifenförmige Verdichtung längs der Außenwand der Höhlchen.

Soviel über das Mesoderm der linken Seite. Auf der rechten wird gleichfalls die Vereinigung der kleineren Höhlen zu einer einheitlichen umfangreichen Höhle angestrebt. Eine völlige Kongruenz ist jedoch nicht erweislich. Wie auch bei jüngeren Keimen weichen die Höhlchenwerke beider Seiten, was die Zahl, Form, Größe und die Lagebeziehungen ihrer Komponenten betrifft, voneinander ganz erheblich ab. Es würde nur ermüdend wirken, auf die Einzelheiten näher einzugehen.

Die Schilderung der Anlage der prämandibularen Höhle soll diesmal etwas weiter ausholen, um dem bald folgenden Berichte über die Befunde in Sagittalschnitten den Boden zu ebnen. Zwischen dem Dache des Vorderdarmscheitels und dem basalen Vorderhirnabschnitt ist die bekannte Tasche gelagert, deren Boden die Decke der Hypophysentasche herstellt. Sie setzt sich vor- und seitwärts beiderseits in eine Enge fort, welche dadurch zustande kommt, daß der Aortenbogen mit seiner vorderen Hälfte an die Seitenwand des Basalteils des Vorderhirns dicht herantritt. Der vorderen Peripherie des Aortenbogens entstammen, wie auch die Profilkonstruktionen II und III erkennen lassen, Äste, die zum Hirnrohr ziehen. Von diesen zeichnet sich der ventrale durch seine besondere Stärke aus; er zieht längs des distalen Umfanges des noch ungemein kurzen Augenblasenstieles empor. Bevor er noch die dorsale Fläche desselben erreicht, senkt sich in ihn der nächst höhere Hirnast des Aortenbogens ein. So bilden beide Äste mit der Vorderfläche des Aortenbogens einen Gefäßring. Nach dieser Schilderung der örtlichen Verhältnisse fällt jene der Höhlenanlage nicht schwer. Die Tafelfigur 16 *i* lehrt, daß sich im Mesodermabschnitt K_1, welcher den Winkel zwischen Augenblase und Vorderhirn ausfüllt, ein Aushöhlungsprozeß vollzieht. Zur genaueren Orientierung sei noch bemerkt, daß der der Hinterwand der Augenblase angeschmiegte Zellstreifen *zstr* in den weiter vorn folgenden Schnitten in jenen proximalen Endabschnitt der Ganglienleiste verfolgt werden kann, welcher in der Dorsalfurche zwischen Augenblase und Vorderhirn nach vorn zieht. — Bei *A.a* und *v.Ha* sehen wir den Querschnitt des Aortenbogens und seines ventralen Hirnastes. Gehen wir nun in der Serie proximalwärts vor, so erreichen wir auch bald den dorsalen Hirnast und seine Vereinigung mit dem ventralen und sehen auch da noch das

seitlich von der Vereinigungsstelle lagernde Mesoderm von kleinen Höhlchenanlagen durchsetzt. Distalwärts stoßen wir auf die Abgangsstelle des ventralen Astes; die Aushöhlung des Mesodermabschnittes K_1 tritt hier schon zurück und wir treffen bald jene dichte Mesodermschicht an, welche die schräg vom Schnitt getroffene vordere Hälfte des Kieferbogens dicht am Ectoderm durchsetzt. Der Mesodermabschnitt K_1, welcher also der Öffnung und dem Umfang des Gefäßringes von außen her auflagert, ist von seiner mesodermalen Nachbarschaft durchaus nicht scharf abgesetzt, er geht in dieselbe vielmehr direkt über. Nach einwärts setzt sich derselbe durch die Lichtung des Ringes fort und gestaltet sich in der Enge zwischen Hirn und Aortenbogen zu einer Zellplatte von der Höhe dieser Enge. Die Zellplatten beider Seiten werden miteinander durch den jetzt schon außerordentlich dünnen zarten Zellmassenrest verknüpft, der in der Tasche zwischen Darmscheitel und Hirn eingelassen ist und in der Mitte seines oberen Randes die Chordaspitze einschließt. Nach dieser Kommissur hin nehmen die Platten an Höhe ab. Bei unserm Keim hat der Aushöhlungsprozeß auch schon nach einwärts auf diese Platte übergegriffen; wir bemerken in der Tafelzeichnung, daß dieselbe bereits eine deutliche Reihenbildung ihrer Zellen und auch schon kleine Lichtungen aufweist. — Von einer Verbindung des Zellmassenrestes mit dem Darmscheitel ist bei unserm Keim nichts mehr erweislich. Bei dem jüngeren Keim mit 19 Urwirbelpaaren ist eine solche nurmehr in einem Schnitte nachweisbar. Die Tafelfig. 15 *e* ist demselben entnommen. Unter Berücksichtigung des Versuches, in der Tafelfig. 17 *a* durch die Linie *x* die Schnittrichtung anzudeuten, orientieren wir uns in der Zeichnung folgendermaßen: Über der Hypophysentasche *Hy* lagert der beiderseits von der dorsalen und ventralen Aorta begleitete Querschnitt des Darmscheitels. Bei *J* werden wir des distalen Endabschnittes des Restes der Zellmasse gewahr. Sein dorsal spitz zulaufendes Ende ist gleich einem Keile in die ventrale Darmwand eingelassen, so ihre Kontinuität aufhebend. Der Rest beteiligt sich im Bereiche einer äußerst kurzen Strecke mit an der Begrenzung der Darmlichtung. —

Eine Sagittalschnittreihe von einem Keim mit zwanzig Urwirbelpaaren weist in der Region der vordersten Urwirbel folgende Einzelheiten auf. Der Epithelrest des ersten ist in sieben Schnitten nachweisbar; im mittleren derselben sitzt seine ganz ansehnliche Cutislamelle gleich einer Kappe dem proximalwärts unmittelbar mit dem unsegmentierten Mesoderm zusammenhängenden Sklerotom auf.

Ihre Länge ist die gleiche, wie die der dritten und vierten Lamelle; die zweite überragt ihre Nachbarinnen wiederum an Länge und zwar etwa um ein Fünftel. In den weiter außen folgenden Schnitten ist noch die dorsodistale Kante des ersten Urwirbels nachweisbar, welche ein kurzer distaler Endabschnitt der Cutislamelle mit dem hier auftauchenden kleinen dorsalen Reste der hinteren Urwirbelwand bildet. Mit dem achten Schnitte haben wir auch diese Kante hinter uns gelassen. Jetzt taucht im Winkel zwischen dem verjüngten Dorsalende der Anlage des Glossopharyngeusganglions und der Ganglienleiste ein rundlicher Zellhaufen auf, dessen dicht gestellte Zellen Spuren ehemaliger epithelialer Gliederung aufweisen. Es ist mir nicht unwahrscheinlich, daß sich hier ein Rest der vorderen oberen Urwirbelkante erhalten hat. — In den drei inneren Schnitten ist das Epithelblatt des Urwirbels gleichwie zerknüllt; kleine Zellstränge durchziehen das hier ganz geräumige, annähernd quadratisch geformte Myocöl, das von der sich förmlich zusammenkrümmenden Lamelle allseitig umschlossen wird. Die Stränge haften gerade dort an der freien Fläche des Epithels, wo dies ins Myocöl eingefaltet vorspringt. Man fühlt sich fast versucht, diese Einfaltungen dem »Zuge« dieser Zellbälkchen zuzuschreiben. (Wir sind einem ähnlichen Befunde schon bei dem Keime mit siebzehn Urwirbelpaaren begegnet, dem die Textfig. 35 entnommen ist.) Als dem ersten Sklerotom zugehörig kann ich mit Sicherheit selbstredend nur den in der Cardinalis-Aortenenge eingelassenen Mesodermabschnitt ansprechen, welchem die Cutislamelle des Urwirbels aufsitzt. Er dringt nach einwärts von der Enge zur Chorda hin vor und ist weder vom unsegmentierten Kopfmesoderm, noch vom zweiten Sklerotom irgendwie schärfer abgesetzt. Außen von der Aorta setzt sich dieser Abschnitt auch noch in jenes Zellmaterial fort, welches an die Stelle der ersten Urwirbelkommunikation sowie des rückgebildeten Scheitels der Cölomtasche getreten ist. Dies ist auch aus der Textfig. 39 leicht ersichtlich. Hier ergibt nur das Verhalten der Cardinalvene die Möglichkeit, die Höhe des Sklerotoms abzuschätzen. Die Vene dringt längs der Vorderfläche des zweiten Sklerotoms nach außen vor, um ihre Lagerstätte an der Außenseite des Restes der zweiten Kommunikation aufzusuchen; der ihrem queren Schenkel vorgelagerte Mesodermabschnitt entspricht dem ersten Sklerotom. Der ventralwärts folgende Abschnitt dringt unterhalb der Vene distalwärts bis an den Rest des Scheitels der Cölomtasche fort, der unter dem zweiten Sklerotom auftaucht. Proximalwärts entbehrt das gesamte, eben

analysierte Mesodermlager gegenüber dem unsegmentierten Mesoderm irgendwelcher Abgrenzung.

In der Mandibularregion belehrt uns der Medianschnitt, daß die Differenzierung des Chordavorderendes noch nicht beendigt ist. Wir sehen in der Tafelfig. 17 *a* das ventralwärts hakenförmig umgebogene Vorderende der Dorsalwand des Darmes, also das Dach des Vorderdarmscheitels, bei *s* mit abgerundeter Kante frei endigen. Hier wird es durch eine feine Spalte vom Vorderende der Ventralwand geschieden, das sich unter ihm hinweg in den basalen Abschnitt des Zellenmassenrestes *J* fortsetzt und damit auch das epitheliale Gefüge einbüßt. Es ist also auch das letzte Endchen der interepithelialen Strecke der dorsalen Darmwand geschwunden; die Spalte bei *s* entspricht dem Reste der Scheiteltasche, welcher mit großer Beharrlichkeit erhalten wird. Der Rest *J* ist bereits sehr schmächtig. Sein Dorsalende schmiegt sich ans Chordavorderende bei *z* sehr innig an und entsendet überdies längs dessen ventraler Fläche eine spießartige Fortsetzung, welche sich gleichfalls eng an die Chorda anlegt, so daß eine Abgrenzung beider nicht ganz leicht fällt. Von den neun Schnitten, die den Darmscheitel enthalten, weisen sechs den Schlitz *s* auf. — In einer zweiten Serie ist der Zellmassenrest im Medianschnitt nurmehr auf eine dünne Zellreihe beschränkt, deren Dorsalende deutlich von der Chordaspitze geschieden werden kann. Der basale, mit dem Vorderende der ventralen Darmwand verbundene Abschnitt ist etwas stattlicher. Auch hier trennt eine deutliche Spalte das Vorderende der dorsalen Darmwand von der Dorsalfläche der ventralen Wand.

In derselben Serie erhalten wir auch willkommenen Aufschluß über die Entwicklungsart des Unterkieferfortsatzes. Der Schnitt der Textfig. 44 ist vom Medianschnitt aus gezählt der neunte. Mit Berücksichtigung der Textfig. 41—43 von dem nur wenig jüngeren Keime fällt uns die Orientierung in demselben nicht schwer. Die beiden Schenkel der Aorta sowie auch ihr Bogen sind in voller Ausdehnung sichtbar. In der engen Spalte zwischen dem Bogen und dem Hirnrohre ist die Anlage der ersten Kopfhöhle K_1 eingelassen. Das verjüngte, distale Ende des ventralen Schenkels des Endothelrohres gehört noch dem breit ausladenden Vorderende des Truncus arteriosus an, welches den Übergang in das Wurzelstück der aufsteigenden Aorta vollzieht. Das die distale Wand dieses Truncusabschnittes bekleidende viscerale Pericardblatt wird durch eine leichte Einfaltung von einer recht dicken, ansehnlichen dor-

salen Fortsetzung geschieden, welche dem ventralen Schenkel der branchialen Grenzfalte (*br.gr*) des Ectoderms benachbart ist. Diese Fortsetzung entspricht dem Durchschnitt jenes Pericardabschnittes, welcher — s. die Textfig. 41 — in der Tasche zwischen dem Scheitel der branchialen Grenzfalte *br.gr* und dem Truncus lagert und der Verschmelzung beider Pericardblätter seine Entstehung verdankt. Erst weiter hinten treffen wir das parietale Blatt allein an. Die mäßig dichte, etwas stärker tingierte Mesodermschicht oberhalb der aufsteigenden Aorta ist, wie der Vergleich der Schnittbilder 41—43 lehrt, die unmittelbare Fortsetzung des vorhin erwähnten Pericardabschnittes; sie lagert im Winkel zwischen dem Gefäßrohr und dem Darme. Der

Fig. 44.

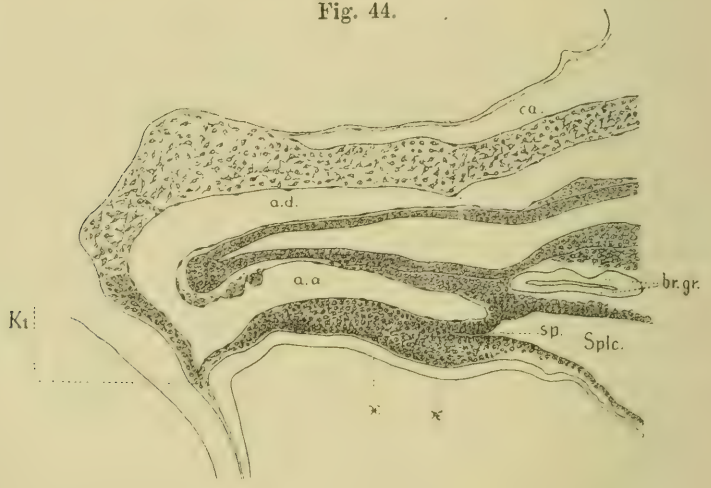

Scheitel der Pericardlichtung *Splc* setzt sich unter rascher Verjüngung in eine feine Spalte *sp* fort, welche in das Mesoderm der noch bescheidenen Anlage des Unterkieferfortsatzes eindringt. Die Abgrenzung dieser Anlage fällt durchaus nicht leicht. Ihre vordere Grenze dürfte vielleicht im Bereiche der mit *x* bezeichneten Linie zu suchen sein. Die hintere haben wir vor dem Pericardscheitel zu suchen. Ich habe bereits darauf hingewiesen, daß die Anlage dieses Fortsatzes auf Kosten des paarig werdenden Pericardscheitels vorwächst und zwar in ventrodistaler Richtung, es ist also nur eine Station des Entwicklungsweges, welche wir in diesem Entwicklungsstadium als distale Grenze bezeichnet haben. Der proximalwärts auf *x* folgende Abschnitt, welcher dorsalwärts durch den Darm

gut begrenzt wird, und etwas vor seiner Mitte leicht winklig abgeknickt ist, gehört bereits der Anlage des Oberkieferfortsatzes an. Von dem in der Anlage des Unterkieferfortsatzes eingeschlossenen Mesoderm haben wir den oberhalb des Aortenrohres gelagerten Abschnitt bereits besprochen. Unterhalb des Gefäßes sind zwei Lagen unterscheidbar. Die ihm angeschmiegte läßt epitheliales Gefüge erkennen. Die Spalte *sp* scheint in ihr zu endigen. Eine genauere Untersuchung belehrt aber eines Besseren. Die vom Scheitelende des Pericards gebildete Tasche, welche längs der Ventralfläche des Aortenrohres in den Unterkieferfortsatz vordringt, ist nicht blind geschlossen, vielmehr bei x_1 offen. Die Spalte verliert sich vor x_1. — Das Vorderende der ventralen Taschenwand setzt sich unmittelbar in die dem Ectoderm angeschmiegte untere Schicht fort. Das der dorsalen Wand verliert vor x_1 bald seine scharfe Abgrenzung; wir erkennen in ihm unschwer die Anlage der distalen Zellplatte. — In den einwärts folgenden Schnitten schließt sich die Tasche an ihrem Vorderende und erfährt eine, aus dem Vergleich der Querschnittbilder 41—43 leicht erklärbare starke Verkürzung. Die außen folgenden geben wenig deutliche Bilder, da hier die uns interessierende Fortsetzung des Pericardscheitels nicht quer, sondern schräg getroffen ist.

Der Schnitt der Tafelfig. 17 *g* ist der andern Hälfte unsres Keimes, u. z. der rechten entnommen. Er gehört fast der gleichen Region an wie der eben betrachtete. Das Truncusvorderende vermissen wir bereits. Seine Stelle wird von einem stattlichen, fast vierseitig begrenzten Scheiteldivertikel der Pericardlichtung eingenommen, in welches der Anschnitt des Ectocardmantels des Vorderendes hineinragt. Das Mesoderm unterhalb des Aortenrohres *a.a* ist in zwei deutliche Schichten getrennt, und zwar durch eine proximalwärts allmählich undeutlich auslaufende Spalte *sp*, welche sich bei näherem Zusehen als Fortsetzung des Divertikels der Pericardlichtung zu erkennen gibt. Die dorsale Schicht, welche deutlich schräg getroffen ist, läßt gleichwohl die Regelmäßigkeit ihres Gefüges unschwer erkennen. Die ventrale baut sich aus embryonalem Bindegewebe auf; dort aber, wo sie an der Begrenzung der Spalte *sp* teilnimmt, weist sie epithelialen Charakter auf. Die betreffende Zelllage zeigt den Typus des Bindegewebsepithels (C. Rabl). Es ist der Restbestand der cranialen Fortsetzung des parietalen Pericardblattes, welches im Anschlusse an eine lebhafte Proliferation embryonalen Bindegewebes der Lösung seines Gefüges entgegengeht.

Auch dieser Befund illustriert aufs deutlichste die Umwandlung des paarigen Scheitelendes des cardialen Mesoderms in das der beiden Unterkieferfortsätze. Die Fortsetzung des Ectocardblattes schließt die Anlage der oben beschriebenen distalen Zellplatte ein, welche dem Aortenrohre angeschmiegt ist; der nicht in die Bildung derselben eingehende Abschnitt wird gleich der gesamten Fortsetzung des parietalen Blattes zur Schaffung embryonalen Bindegewebes aufgebraucht.

Die Querschnittreihe von dem Keime mit 21 Urwirbelpaaren hat uns auch mit einer caudalwärts gerichteten Fortsetzung der proximalen, vor der ersten Kiementasche steil aufgerichteten Zellplatte bekannt gemacht, welche sich ans Vorderende der distalen eng anschmiegt. Über diese orientiert uns eine zweite Sagittalschnittreihe sehr gut. Da in dieser das Höhlchenwerk der Kieferregion außerordentlich deutlich entwickelt ist, will ich sie auch für das Studium der gesamten Kieferregion heranziehen. Ich möchte der folgenden Schilderung eine Bemerkung voraussenden. Wir dürfen leicht begreiflicherweise vom Sagittalschnitte nicht jenen klaren Aufschluß über die bauliche Eigenart beider Platten verlangen, welchen der Querschnitt gewährt; wenn wir auch die uns interessierenden Abschnitte beider Zellplatten in stattlicher Ausdehnung vom Schnitte getroffen finden, so ist es gleichwohl schwer, über ihr Epithel befriedigende Auskunft zu erhalten, da dessen Reihen fast durchgängig schräg getroffen sind. — Ich will gleich von einem Schnitte ausgehen, welcher seitwärts von der Außenwand der aufsteigenden Aorta hindurchgeht. Einen kleinen Bezirk desselben gibt uns die Tafelfig. 17 *b* wieder. Unmittelbar unter dem lateralwärts sich zur Kiementasche verengenden Darmabschnitte (Kt_1) erblicken wir die noch unscheinbare Anlage des Unterkieferfortsatzes *Ukf*. An seiner dorsalen Abgrenzung beteiligt sich auch noch das Vorderende des ventralen Schenkels der branchialen Grenzfalte *br.gr*. Unmittelbar unter der ventralen Darmwand nehmen wir den Durchschnitt jener Mesodermschicht wahr, welche von Gefäßanlagen durchsetzt, längs der Darmseitenkante beide Schenkel der Aorta miteinander verknüpft. Sie ist in den Querschnittbildern — siehe die Tafelfig. 15 *c*, *d*, 16 *g* — überaus leicht wiederzufinden. Unterhalb dieser Schicht sehen wir den niedrigen, caudalen Abschnitt der proximalen Zellplatte $m.Zpl_2$. Besonders scharf ist seine dorsale Grenze; hier sind die Zellen zu einem niedrigen Epithel angeordnet. Die ventrale wird durch eine recht unregelmäßig begrenzte, immerhin aber ganz deutliche Spalte

hergestellt, welche die Platte von der dem Ectoderm angeschmiegten Zellschicht trennt. Die distale Grenze ist eine schräg dorsodistalwärts aufsteigende. Sie wird dadurch deutlich, daß der in entgegengesetzter Richtung, also ventroproximalwärts abschüssige Vorderrand der distalen Platte $m.Zpl_1$, von welcher nur ein kleiner Abschnitt sichtbar ist, recht scharf durch eine Reihe eng verknüpfter Zellen markiert wird. Sehen wir schärfer zu, so bemerken wir, daß diese Reihe ein paar winklige Abknickungen aufweist. Vor $m.Zpl_2$ taucht bereits das Hinterende des mandibularen Höhlchenwerkes auf; wir sehen hier die Umrisse der bald näher zu schildernden Leithöhle *Splc*. Das Vorderende von $m.Zpl_2$ entbehrt eines scharfen Abschlusses. Es ist förmlich zerklüftet, die in ihm auftauchenden unregelmäßigen Lücken stehen mit jenen in Verbindung, welche *Splc* von hinten her umfassen. Seine ventrale Zellschicht zieht unterhalb *Splc* proximalwärts; ein dorsaler Zellzug lenkt vor dem Darmabschnitt Kt_1 steil dorsalwärts empor. — Ich brauche wohl nicht darauf hinzuweisen, daß diese Befunde jene gut ergänzen, welche die Querschnittreihe von dem Keime mit 21 Urwirbelpaaren ergeben hatte.

Vom lateralwärts folgenden Nachbarschnitt ist ein weit größerer Bezirk in der Tafelfig. 17 *c* wiedergegeben worden. Es wird in demselben unter anderm das Mesoderm des Hyoidbogens *Mhy* in größerer Ausdehnung sichtbar. Der Stamm der Cardinalis ist vor dem Quintusganglion *V* zweimal angeschnitten worden. Wir wollen nun versuchen, uns in dem Mesoderm der Kieferregion zurecht zu finden. Wir können zwei Territorien unterscheiden: ein oberes und ein unteres. Die Bezeichnungen »dorsal« und »ventral« vermeide ich hier geflissentlich. Ich will gleich das untere ins Auge fassen. Es gehört zum guten Teil dem Kieferbogen an und weist ein eigenartiges Bild auf. Wir werden eines lebhaften Aushöhlungsprozesses gewahr, der zum Teil die Entstehung bizarr geformter Höhlchen herbeigeführt hat, zum andern die erste Entstehung solcher leicht erraten läßt. Es sind Bewegungen und Verschiebungen im Zellmaterial nachweisbar, welche eine überaus lebhafte Differenzierung des gesamten Gebietes erkennen lassen. Sieht man genauer zu, so erkennt man folgende Einzelheiten. Oberhalb des Augenblasenstieles *Aust* findet sich eine kurze Reihe von vier Höhlchen K_1; nahe dem Stiele ist eine Lücke im Mesoderm vorhanden, welche den Eindruck erweckt, als sei sie durch ein dorsalwärts gerichtetes Abrücken der Höhlchenreihe zustande gekommen. Das hinterste dieser Höhlchen

ist der dem Ectoderm angeschmiegten Grenzschicht nahe benachbart. Weiter distalwärts treffen wir den eigenartig geformten Durchschnitt der Höhle *Splc* an. Ihre Wandung ist mit der Höhlchenreihe K_1 durch einen aus lebhafter tingierten Zellgruppen und Zellbälkchen bestehenden Mesodermbezirk unmittelbar verknüpft. Dieser schließt vorn direkt ans Mesoderm der Höhlchenreihe an; hinten birgt er zwei kleine Höhlchenanlagen, welche sehr nahe ans verjüngte Vorderende von *Splc* angegliedert sind. So dokumentiert sich ein inniger Zusammenhang der Mesodermabschnitte, welche die Höhlenanlagen K_1 und *Splc* einschließen. Vom distalen Umfange der Höhle *Splc* geht ein niedriger Gang aus, dessen Wandung sich nach Einbuße der Lichtung unmittelbar in einen jener Zellstränge fortsetzt, welche wir beträchtlich weit in den Unterkieferfortsatz verfolgen können. (Dieselben sind in der Figur nicht näher bezeichnet worden). Die Stränge gehören dem caudalen Fortsatze der proximalen Zellplatte an. Ihre dorsale Abgrenzung gegenüber dem bereits oben geschilderten, mit Gefäßanlagen vergesellschafteten Mesodermstratum gelingt leicht. Eine Sonderung von dem nurmehr unscheinbaren Endchen der distalen Platte läßt sich jedoch nicht mehr durchführen. — Vor K_1 ziehen wenig regelmäßig gestaltete, aber trotzdem scharf markierte Zellzüge dorsalwärts zum Quintusganglion empor. Sie erheben sich aus dem epithelialen Balkenwerke, welches oberhalb des distalen Divertikels von *Splc* eine Verbindung der Zellstränge mit der Hinterwand dieser Höhle herstellt und gehören gleich diesem dem vor der ersten Kiementasche hoch emporragenden Abschnitt der proximalen Platte an. — Die Orientierung in den einzelnen Höhlchenanlagen vermitteln die Nachbarschnitte. Der Mesodermabschnitt, welcher die Höhlchenreihe K_1 umschließt, geht nach einwärts in die schmale Zellplatte über, welche in der Enge zwischen Aortenbogen und Basalteil des Vorderhirns eingeschlossen ist. Wir haben die Anlage der prämandibularen Kopfhöhle vor uns. Die Höhle *Spcl* ist die Leithöhle des Höhlchenwerkes im visceralen Mesoderm der Kieferregion. — Dem Gesagten zufolge wird das untere Schnittterritorium von Gebilden besetzt gehalten, welche als dem visceralen Mesoderm zugehörig zu bezeichnen sind. Ich werde noch später zu erörtern haben, daß aller Wahrscheinlichkeit nach auch der hier vorliegende Teil des Mesoderms der Anlage der ersten Kopfhöhle in gleicher Weise zu beurteilen ist. Im oberen Territorium, in welchem wir unter anderm die Zellstraßen der proximalen Zellplatte vorfinden, »Ordnung« zu schaffen und hier nach

dorsalem Mesoderm Ausschau zu halten muß ich mir versagen. Es käme nur auf eine Künstelei hinaus.

Die Tafelfig. 17 *d* ist dem viertnächsten Schnitte entnommen worden. Das Hirnrohr ist ganz zurückgetreten. Von der Augenblase zeigt sich bereits der Anschnitt der medialen Wand. Die genaue Abgrenzung des dieselbe umschließenden Abschnittes der Ganglienleiste stößt auf große Schwierigkeiten. Mit *ca,* ist die Wurzel der vorderen Cardinalvene, mit *ca,,* eine Seitenwurzel bezeichnet. Vom Unterkieferfortsatz ist nurmehr ein bescheidener Abschnitt wahrnehmbar. Die Höhe des vom visceralen Mesoderm eingenommenen Feldes ist größer geworden, da ja hier außen ein weit größerer Abschnitt des Höhlchenwerkes vom Schnitte getroffen werden mußte. Es stimmt dies gut mit der oben gegebenen Schilderung der Querschnittreihe von dem Keime mit 21 Urwirbelpaaren überein. Die schräg auf- und rückwärts emportretende Cardinaliswurzel *ca,* stellt eine Art Schranke dar, über welche hinaus der Aushöhlungsprozeß in unserm Schnitte nicht vorschreitet. Das Höhlchenwerk erreicht in seinem Hinterende die größte Höhe, welche proximalwärts allmählich abnimmt. Nahe dem Augenblasenstiel taucht nurmehr die Fortsetzung der dritten von den vier Lichtungen der prämandibularen Höhlenanlage K_1 auf, welchen wir in der Fig. 17 *c* begegnet sind. Proximalwärts von dieser Lichtung ist der Querschnitt einer weiteren kleinen Lichtung sichtbar. Eine Abgrenzung des zur Anlage der ersten Kopfhöhle gehörigen Mesoderms vermag ich nicht durchzuführen. Es kann auch die Seitenwurzel *ca,,* der Cardinalis nicht etwa den Anspruch auf den Wert einer Grenzmarke erheben. — Von der Leithöhle ist jetzt noch die distale Hälfte *Splc* wahrnehmbar. Das Höhlchen *1* verbindet sich mit dem vorderen dorsalen Divertikel, welches *Splc* im Schnitt der Tafelfig. 17 *c* aufweist; die kleinen Nebenhöhlchen *2*, *3*, *4* und *5* lassen hingegen noch keine Verbindung mit der Leithöhle erkennen. Vor der Kiementasche Kt_1 sehen wir zunächst das Außenende des caudalen Fortsatzes der proximalen Zellplatte. Es ist ein Zellstrang, welcher vor- und abwärts von Kt_1 leicht auffindbar ist; seine Zellen sind mit jenen der Wandung des Höhlchens *4* sowie denen des Hinterendes von *Splc* verbunden. Oberhalb der distalen Wand des Höhlchens *4* erhebt sich eine scharf markierte Zellreihe *Z*; sie ist proximalwärts leicht vorgewölbt und erreicht zwei epitheliale Zellbälkchen *zz*, welche dem distalen Abschnitt der Ganglienleiste, ähnlich wie das Höhlchen *5* innig angeschmiegt sind und kleine Lücken begrenzen helfen. (Der den eben

genannten Gebilden unmittelbar benachbarte Abschnitt der Ganglienleiste *Ggll* gehört wohl schon dem Bereiche der Anlage des Quintusganglions an; er läßt sich jedoch von der Leiste nicht scharf abtrennen.) Im Verein mit den beiden Zellbälkchen *zz* stellt der Zellzug eine ganz deutliche distale Grenze des mandibularen Höhlchenwerkes vor; er ist aber auch gleichzeitig eine solche der vor der Kiementasche steil aufgerichteten proximalen Zellplatte. Wir werden bald eine weit schärfere Abgrenzung derselben kennen lernen. — In den weiter außen folgenden Schnitten vereinigen sich die Höhlchen *3* und *4*; das so gebildete neue Höhlchen nimmt sechs Schnitte ein. An die Stelle der vorhin beschriebenen Zellbälkchen *zz* tritt ein epitheliales Balkenwerk, welches kleine Lichtungen einschließt.

Soviel über die Kieferregion der rechten Seite. Auf der linken finde ich manche Einzelheit weit schärfer ausgeprägt. Ich will hier zunächst jene Region aufsuchen, in welcher die Aushöhlung der prämandibularen Höhlenanlage in vollem Gange ist. Der uns interessierende Bezirk eines solchen Schnittes ist in der Tafelfig. 17 *e* wiedergegeben. Der erste Eindruck, welchen der Durchschnitt der Anlage der ersten Kopfhöhle K_1 erweckt, ist der eines unregelmäßigen Netzwerkes epithelialer Stränge. Wir nehmen ferner wahr, daß die etwas lebhafter als die Umgebung tingierte Anlage von kleinen Höhlchen durchsetzt wird, von denen das oberste bereits recht scharfe Umrisse erkennen läßt. Die unter ihm lagernden Lichtungen sind noch nicht ganz fertiggestellt. Man erkennt zwar schon die Kontur der künftigen Wandung, ebenso auch das niedrige Epithel derselben, indes, die Lichtungen sind noch von kleinen, über sie hinwegziehenden Zellzügen verschleiert, welche erst bei einer bestimmten Einstellung zurücktreten. Die Leithöhle des Höhlchenwerkes *Splc* ist durch ihr Vorderende mit der Höhlenanlage K_1 unmittelbar verknüpft, so daß es schwer hält, die Gebiete beider Höhlenanlagen schärfer voneinander abzugrenzen. Dies Vorderende setzt sich unter Einbuße seiner Lichtung in einen Zellstrang fort, welcher zunächst vor- und aufwärts emporstrebt und sich sodann ventralwärts zur distalen Circumferenz der Anlage K_1 herabsenkt. Hier vereinigt er sich mit dem epithelialen Septum, welches die Lichtungen der zwei obersten Höhlchenanlagen trennt. Wir sehen ferner unterhalb des in Rede stehenden, leicht ventralwärts abgebogenen Vorderendes eine Zacke *z* der Anlage K_1 so weit aufwärts vordringen, daß sie das erstere

fast erreicht. Vor dem dorsalen Divertikel der Höhle *Splc* lagert ein kleines scharf umschriebenes Höhlchen. Von dem der dorsodistalen Circumferenz der Höhle benachbarten Höhlchenwerk ist ein stattlicher Teil in den Schnitt gefallen. Er gewährt dasselbe Bild, wie die Anlage der prämandibularen Kopfhöhle; wir sehen ein Netzwerk epithelialer Zellstränge, welche verschieden geformte, zum Teil schon deutlich von niedrigem Epithel umsäumte Lücken einschließen. Mancher der Stränge läßt auch Zeichen der Rückbildung erkennen. Von der proximalen Zellplatte ist vorerst noch wenig sichtbar, am deutlichsten ist noch der ventrale Endabschnitt, in welchen das tiefst gelagerte, etwas unregelmäßig begrenzte Höhlchen hineinragt, ferner der mit $m.Zpl_2$ bezeichnete caudale Fortsatz. Wir werden die Platte im zweitnächsten lateralen Nachbarschnitt weit besser übersehen.

Dieser ist in der Tafelfig. 17 *f* wiedergegeben. Im ersten Nachbarschnitt tritt an die Stelle der Vorderhälfte der Höhle *Splc* epitheliales Balkenwerk, welches mit jenem der Höhlenanlage K_1 unmittelbar zusammenhängt. Im Schnitt der Tafelfig. 17 *f* hat die letztere bedeutend an Umfang eingebüßt. Es sind nurmehr zwei Lichtungen nachweisbar, von der unteren ist bloß ein äußerster Endabschnitt sichtbar. Die Anlage K_1 steht mit dem Vorderende von *Splc* in so innigem Zusammenhange, daß eine Abgrenzung undurchführbar geworden ist. In der etwas dichteren Zellstraße, welch beide miteinander vereinigt, sind zwei größere Lücken ausgespart, von denen die untere leicht als Höhlchenanlage zu erkennen ist. Von großem Interesse ist für uns das hinter der Leithöhle befindliche Mesodermfeld. Hier tritt uns der Durchschnitt der steil aufgerichteten und bis zum Quintusganglion *V* hinanreichenden Zellplatte $m.Zpl_2$ deutlich entgegen. Die baulichen Verhältnisse derselben erinnern so recht an den Typus des epithelialen Maschenwerkes. Es wird dies namentlich nahe dem Hinterrande deutlich. Hier umsäumen epitheliale Stränge und Bälkchen rundliche Lücken. Während die distale und ventrale Abgrenzung der Platte, wie ein Blick auf die Zeichnung lehrt, scharf ausgeprägt ist, fehlt irgend eine vordere Grenzmarke völlig. Es war dies schon nach den Befunden in den Querschnitten zu erwarten gewesen. Sobald wir uns der Leithöhle nähern, verlassen wir auch schon den Bereich der Platte. Die Höhlchen und Lücken werden hier recht unregelmäßig, langgestreckt; die zwischen ihnen ausgespannten Septa sind bereits recht verdünnt. Die Zellstraße, welche die

ventrale Abgrenzung der Platte herstellt, setzt sich proximalwärts unmittelbar bis zur Wandung von *Splc* fort. Ihr Balkenwerk reicht bis zur ventralen Circumferenz des Quintusganglions *V* heran und geht nach vorn in das recht dichte Mesoderm über, das den dorsalen Umfang der Leithöhle einhüllt. — Die Nachbarschnitte zeigen interessante Bilder. Manche der in dem eben betrachteten Schnitte nicht sonderlich scharf umgrenzten Lücken setzen sich als deutlich epithelial umsäumte Lichtungen fort. Andre hingegen treten zurück. Auch verschmelzen die kleineren Höhlchen unsres Schnittes weiter außen zu größeren, epithelial umwandeten Höhlen.

Ich kehre nochmals zur Anlage der ersten Kopfhöhle zurück. Ihre Abgrenzung gegenüber der Nachbarschaft ist, wie schon das Verhalten zum Höhlchenwerke erkennen ließ, keine ganz leichte. Es tritt dies namentlich in ihrer Beziehung zur Grenzschicht zutage. Diese ist in den Schnitten der Tafelfig. 17 *c—f* überall als deutliche, dem Ectodermmantel des Mandibularbogens angeschmiegte Sonderschicht leicht wahrnehmbar. Sie erstreckt sich auch in den winklig abgebogenen proximalen Abschnitt dieses Bogens cranialwärts fort und tritt mit ihrem Vorderende so innig an den ventralen Teil der Höhlenanlage heran, daß eine Trennung beider unmöglich wird. Noch am besten schien eine solche Sonderung im Schnitte der Fig. 17 *e* durchführbar; hier vermutete ich bei der ersten Untersuchung, daß die Anlage bis zum Ectoderm herabreiche. Ich bin indessen später unschlüssig geworden und habe daher die untere Verweisungslinie K_1 höher dorsalwärts angesetzt. — Nach einwärts von der eben betrachteten Region ändert sich die Sachlage. Hier tritt uns die Höhlenanlage als schlanke Zellplatte entgegen, welche durch die enge Passage zwischen Aortenbogen und Hirn medialwärts dem Zellmassenreste zustrebt; nun dringt aber auch die craniale Fortsetzung des zwischen Ectoderm und aufsteigender Aorta eingelassenen medialen Endabschnittes des Fußteils — s. »*m.E*« i. d. Querschnittbildern — bis zur Höhlenanlage vor. Erst im Bereiche der Wurzel des ventralen Hirnastes des Aortenbogens ist die Abgrenzung unsrer Anlage glatt durchführbar. — Nicht viel besser steht es mit dem in der dorsalen Furche zwischen Augenblase und Vorderhirn eingelassenen proximalen Endabschnitt der Ganglienleiste. Auch diesen vermag ich nicht mit der wünschenswerten Deutlichkeit von der Nachbarschaft abzugrenzen.

Die Profilkonstruktion III. Sie wurde der linken Hälfte der Kopfanlage eines Keimes mit neunzehn Urwirbelpaaren entnommen.

Bezüglich ihrer Ausführung darf ich wohl auf das über die Konstruktion II Gesagte verweisen und will im folgenden vorderhand nur einige Einzelheiten herausgreifen. Im Bereiche der Ganglienanlage des Acusticofacialis *VII, VIII* ist die schon recht kümmerliche Ganglienleiste nicht mit eingezeichnet worden; hingegen wurden ihre Beziehungen zur Anlage der Ganglien des Glossopharyngeus und Vagus *IX*, *X* bis an die hintere Circumferenz des Gehörgrübchens hin berücksichtigt. Das Verhalten des Mesoderms im Bereiche der Kontaktfelder der ersten und zweiten Kiementasche Kt_1, Kt_2, ist in derselben Weise zur Darstellung gebracht worden, wie bei dem jüngeren Keime. Der durch die Volllinie *Splc* angezeigte Umriß des Splanchnocöls wurde in gleicher Weise gewonnen, wie für die Konstruktion II. Die Linie läßt erkennen, daß die Cölomtasche im Bereiche des zweiten und namentlich des dritten Urwirbels noch eine ganz ansehnliche Höhe erreicht. Von den Kommunikationen dieser Urwirbel sind nurmehr Reste vorhanden. In die Mandibularregion setzt sich die Pericardlichtung nicht mehr fort. — Die Umrisse des Ectocards sind mit *ect.c* bezeichnet. Es ist die Anlage eines vordersten Verbindungsganges des dorsalen und ventralen Aortenschenkels vorhanden. Vielleicht stehen die hinter ihm gelagerten zwei Gefäßanlagen zur Entwicklung solcher Gänge in Beziehung. Der zweite Aortenbogen ist bereits gut entwickelt. — Am Höhlchenwerk ist folgendes wahrnehmbar. Die Mehrzahl der Höhlchen hat die Vereinigung mit der Leithöhle durchgeführt; so ist eine langgestreckte Höhle zustande gekommen, deren ganz bizarre Formverhältnisse ihre Entstehung aus der Vereinigung zahlreicher Einzelhöhlen leicht erschließen lassen. Die bereits erwähnten, das Höhlchenwerk fast ganz umfriedenden punktierten Linien stecken ähnlich wie in der Konstruktion II jenen Abschnitt des benachbarten Mesoderms ab, welcher der Sitz einer besonderen Differenzierung ist. Hier finden wir wieder deutlich von der Nachbarschaft abstechende Zellstränge und Zellgruppen, die vielfach den Ansatz zur Höhlchenbildung aufweisen. Der distale, hochemporragende Abschnitt des so abgesteckten Feldes gibt uns die Ausdehnung der Anlage der proximalen Zellplatte an; ein kleiner Endabschnitt, welcher vor- und abwärts vom ersten Kontaktfeld sichtbar wird, grenzt die Anlage des caudalen Fortsatzes dieser Platte, sowie auch jene der zwar noch kleinen, aber gleichwohl ganz deutlichen distalen Platte ab. Das dieser zugehörige Endchen ist dunkel schattiert worden. Von einer Sonderung der beiden Platten habe ich Abstand

genommen. Es fällt uns nicht schwer, den vor- und abwärts vom ersten Kontaktfelde befindlichen Abschnitt der Kopfanlage als proximales Ende des in Bildung begriffenen Unterkieferfortsatzes zu deuten. — Der proximale Endausläufer der großen Höhle hat bereits die vordere Circumferenz des Aortenbogens erreicht. Das Höhlchenwerk stimmt endlich — und dies ist mit Rücksicht auf die spätere Auseinandersetzung wichtig — bezüglich der Größe, Form, Zahl und Lage seiner Einzelabschnitte durchaus nicht mit dem der Konstruktion II überein. — Das Mesoderm der Anlage der ersten Kopfhöhle K_1 ist mit einer gestrichelten Linie umsäumt. Wenn ich recht sehe, so dringt dieser Mesodermabschnitt auch unterhalb der Gefäßgabel zwischen Aortenbogen und ventralem Hirnast nach einwärts zum Zellmassenrest vor. Eine scharfe Abgrenzung der Höhlenanlage ist mit großen Schwierigkeiten verknüpft. Um ja jedem Irrtum aus dem Wege zu gehen, habe ich ihren Umfang vielleicht zu eng bemessen.

Keime mit 23 Urwirbelpaaren.

(Taf. VI Fig. 18 *a*—*c*; Taf. VII Fig. 18 *d*—*i*; Taf. IX: Konstr. IV.)

Eine der mir vorliegenden Querschnittreihen habe ich zur Ausführung der Profilkonstruktion IV benutzt. Sie soll im folgenden vornehmlich berücksichtigt werden. Die Lage jener Schnitte, welchen die Tafelfig. 18 *f*, *g*, *h* und Textfig. 45—47 entnommen worden sind, ist in der Konstruktion durch Volllinien markiert. Die andern Serien, die ich noch mit zur Besprechung heranziehen werde, weisen bis auf eine die annähernd gleiche Schnittrichtung auf. Bei dieser war eine andre in Anwendung gekommen. Ich habe dieselbe in der Konstruktion durch die punktierte Linie x—x_1 angedeutet. Anspruch auf volle Genauigkeit kann diese Orientierung nicht erheben. Sind doch bei sonst gleich entwickelten Keimen die Proportionen der Organanlagen, sowie auch die Krümmungsverhältnisse des Hirnrohres wohl selten so genau übereinstimmend, daß eine völlige Deckung der Umrisse möglich wäre.

Die Ventralkante der, wie die Rekonstruktion zeigt, etwas unregelmäßig geformten dritten Hautmuskellamelle wird in acht Schnitten sichtbar. Ich will zunächst einen Schnitt ins Auge fassen, der die Lamelle in ihrer ganzen Höhe getroffen hat. Das Myotom hat die obere Hälfte der Cutislamelle bereits überschritten. Diese besitzt an ihrem Ventralrande eine kurze, nach einwärts zur Dorsalwand der

Cardinalvene ziehende Fortsetzung. Die vom Ductus pleuropericardiacus steil aufwärts vordringende, leicht verengte Cölomtasche ist schon verkürzt; ihre Decke erreicht das Niveau der dorsalen Darmwand nicht mehr. Ihre Außenwand ist der Abflußbahn der Cardinalis angeschmiegt. Die genauere Besichtigung der schmalen Decke läßt zunächst erkennen, daß diese nicht, wie es auf den ersten Blick scheinen möchte, von dem nach außen umgebogenen Dorsalende der Schlundplatte, sondern im Gegenteil von dem nach innen hakenförmig umgeschlagenen gleichen Ende der Somatopleura hergestellt wird. Bis nahe an den Scheitel der Tasche hin zeigt die letztere deutlich den Bau eines Bindegewebsepithels. Das umgeschlagene Ende aber besitzt eine ganz auffallende Ähnlichkeit im Gefüge mit jenem der Schlundplatte, so daß es als deren unmittelbare Fortsetzung imponiert. Ein sorgfältiges Studium des Präparates läßt aber leicht die Grenze beider Platten erkennen. Die senkrecht emporsteigende freie Fläche der Schlundplatte setzt sich auch dorsalwärts über den Scheitel der Cölomtasche hinaus fort; dieser Fortsetzung ist das umgeschlagene Ende der Somatopleura innig angeschmiegt. Es liegen also ähnliche Verhältnisse wie in der Textfig. 47 vor. Das Dorsalende der Schlundplatte endigt ein wenig über dem Scheitel der Tasche. Es ist verjüngt; sein basaler Abschnitt entbehrt eines scharfen Abschlusses. Das aus diesem austretende Zellmaterial gesellt sich dem dreiseitigen Zellstrange bei. Dieser ist breiter geworden und umgreift das Dach der Cölomtasche mit seinem seitlichen Abschnitte. Er erreicht ferner die Cardinalvene. Aufwärts vom Strange folgt in der oberen Hälfte der breiten Spalte zwischen Aorta und Cardinalis lockeres Mesoderm. Es geht dorsalwärts ins Sklerotom über. Von der Urwirbelkommunikation sind nurmehr spärliche Reste vorhanden. Nach wenigen Schnitten erreichen wir jenen der Textfig. 45 und damit auch das Vorderende des Ventralrandes der dritten Hautmuskellamelle. Es taucht in demselben ferner schon das obere Drittel der zweiten Lamelle auf. Die dritte zeigt ein kurzes Endchen des Myotoms; der Ventralrand des Cutisblattes entbehrt einer scharfen Grenze. Der Scheitel der Cölomtasche hat sich in voller Ausdehnung erhalten. Er reicht bis zur halben Höhe der Cardinalis empor. Hier endigt er quer abgestutzt und ist vom benachbarten Mesoderm recht scharf abgesetzt. Seine Lichtung besitzt eine geringere Höhenentfaltung. Der dreiseitige Zellstrang *zstr* ist nurmehr an ganz vereinzelten Stellen von der Innenwand des Scheitels etwas schärfer geschieden.

Fig. 45.

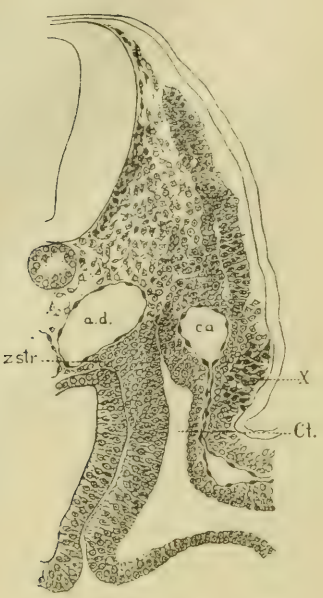

Fig. 46.

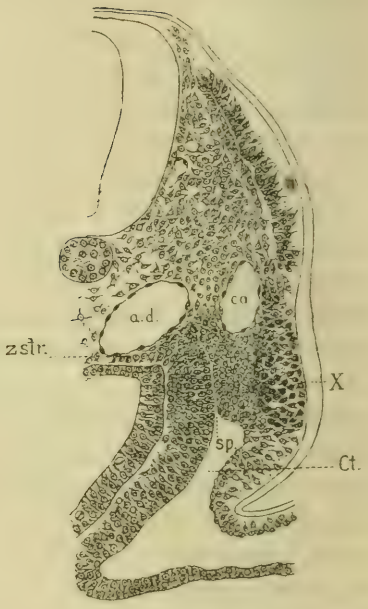

Fig. 47.

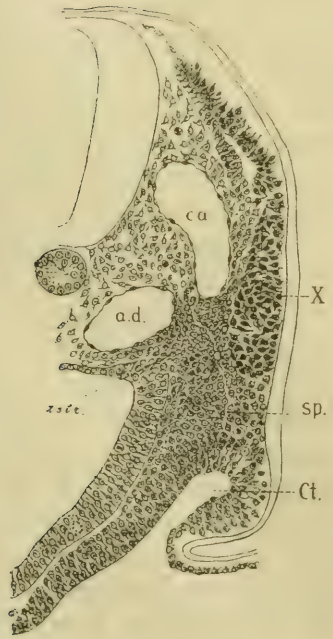

Fig. 48.

Die Zellen dieser Wand nehmen dorsalwärts allmählich an Höhe ab. Es handelt sich hier offenbar um eine rege Proliferation von Zellmaterial, das dem Strange beigesellt wird, sowie auch im Bereiche des Dorsalendes der Wand um den ersten Beginn der Lösung des epithelialen Verbandes. — Bevor noch die Ventralkante der zweiten Hautmuskellamelle auftaucht, verödet die Lichtung im Scheitel der Cölomtasche. Dann lädt weiter vorn auch schon in der uns bekannten Weise die der Somatopleura zugehörige Außenwand der nun abermals verkürzten Tasche seitwärts aus und diese erhält so eine schräg nach außen abfallende Decke von mäßiger Breite.

Der Schnitt der Textfig. 46 geht durch die vordere Hälfte der zweiten Hautmuskellamelle hindurch. Der Lichtungsrest des Scheitels der Tasche ist noch als feine Spalte *sp* bemerkbar, die bis zur Höhe der unteren Wand der Cardinalis emporreicht. Die mediale Wand dieser Spalte wird von der dorsalen Fortsetzung der Schlundplatte hergestellt. Sie hat in der Nähe der Aorta ihr epitheliales Gefüge bereits völlig eingebüßt. Das so frei gewordene Zellmaterial wurde der Fortsetzung des dreiseitigen Zellstranges *Zstr* beigesellt. Dieser hat seine Formverhältnisse verändert. Er hat namentlich nach unten hin an Ausdehnung gewonnen und ähnelt einer Art Aufsatz der Darmseitenkante. Die Proliferation von seite der Schlundplatte führt ihm stets neues Material zu. Die laterale Wand der Spalte *sp* wird vom Ectoderm durch die umfangreiche Anlage des Vagusganglions *X* geschieden. Das ihr entstammende embryonale Bindegewebe ist im Bereiche der unteren Wand der Cardinalis zu einer etwas dichteren Zelllage angeordnet. An Stelle der Urwirbelkommunikation ist lockeres Mesoderm getreten.

In den nächsten Schnitten tritt die Spalte *sp* abermals zurück; im Bereiche des Hinterendes der ersten Hautmuskellamelle taucht sie jedoch wiederum auf (s. d. Texttig. 47). Sie besitzt hier eine ganz beträchtliche Ausdehnung, durchsetzt die Decke der stark reduzierten Cölomtasche und läßt sich deutlich bis zu einer kleinen Lichtung in der Höhe der Darmseitenkante hin verfolgen. Auch über diese hinaus ist noch eine Fortsetzung vorhanden, welche allerdings etwas weniger deutlich ist und bis zur halben Höhe der lateralen Aortenwand hin verfolgt werden kann. Ihre der Schlundplatte zugehörige Innenwand läßt sich von der Fortsetzung des Aufsatzes der Darmseitenkante *zstr* nicht mehr abgrenzen. Dieser Aufsatz ist dort, wo er an die Aorta angrenzt, leicht verdickt und reicht jetzt mit seinem zugeschärften ventralen Rande ganz

beträchtlich tief herab. — Die Cardinalis bewerkstelligt in dieser Region ihren Abstieg vom Hirnrohre; das ihrer Ventralwand angeschmiegte Zellhäufchen läßt sich wiederum leicht zum stark verjüngten Dorsalende der Somatopleura in Beziehung bringen. — Das vom Schnitt getroffene Hinterende des Epithels des ersten Urwirbels ist der weitaus vollständigste Abschnitt desselben. Die äußere Lamelle zeigt eine geringfügige Proliferation embryonalen Bindegewebes. Die innere ähnelt in ihrem Bau der äußeren; es sind stattliche Zwischenzelllücken vorhanden. Die Ventralkante ist nicht sehr deutlich. Im nächsten Schnitte treten Sklerotomzellen ins spaltförmige Myocöl vor und die Proliferation der äußeren Lamelle wird eine etwas regere. Weiter vorn — der gesamte Epithelrest erstreckt sich auf neun Schnitte — treffen wir in jenen Schnitten, in welchen die Anlage der dritten Kiementasche am breitesten seitlich auslädt, nurmehr die Dorsalkante und schließlich einen dorsalen Rest der inneren Lamelle an. Hier vorn gelingt es noch in manchem Schnitte deutliche Reste der Ventralhälfte der Hautplatte nachzuweisen, sie erwecken den Eindruck, daß diese Hälfte einem einfachen Zerfall unterlegen ist. Es ist mir nicht gelungen, über den vorderen Endabschnitt der Anlage des Vagusganglions ins klare zu kommen und denselben vom Mesoderm scharf abzugrenzen. Im Interesse einer genauen Schilderung des ersten Sklerotoms wäre dies sehr wünschenswert gewesen. — Über die Anlage der Spinalganglien in der eben geschilderten Region habe ich folgendes mitzuteilen. Im Bereiche des dritten Sklerotoms fällt die Abgrenzung der Ganglienplatte schon recht schwer. In jenen Schnitten, in welchen die Trennung von den Sklerotomzellen noch leidlich gut gelingt, erblicken wir ähnlich wie bei dem Keime mit neunzehn Urwirbelpaaren den Querschnitt eines schmalen hohen Zellbandes, welches die enge Passage zwischen Sklerotom und Hirnrohr durchsetzt. Der verjüngte, scharfe Ventralrand ragt tiefer als bei dem jüngeren Keime herab. Er endigt erst in der Höhe der ventrolateralen stumpfen Kante des Rohres. Mit dem Scheitel des letzteren wird das Band durch spärliche Zellen verknüpft. Seine größte Dicke erreicht es in der ventralen Hälfte. — Im Spatium zwischem dem dritten und zweiten Sklerotom ist es diese Hälfte, welche am deutlichsten entwickelt ist, trotzdem sie hier recht verdünnt ist. Von der dorsalen Hälfte sind nur ein paar Zellen nachweisbar. Im Bereiche des zweiten Sklerotoms wird jedoch die Orientierung außerordentlich schwierig. Ich vermag hier trotz vieler Mühe längs seiner Vorderhälfte die kümmerlichen Reste der Platte

nicht mehr von der Nachbarschaft zu trennen; dasselbe gilt auch für das erste Sklerotom.

Nach vorn vom Schnitt der Textfig. 47 setzt sich die Wandung der Cölomtasche unter raschem weiteren Verluste der Lichtung in das dünne Plättchen fort, welches die Anlage der dritten Kiementasche vom Ectoderm scheidet und geht weiter vorn direkt ins Mesoderm des ersten Kiemenbogens über. — Verfolgen wir den Übergang des ventroproximalwärts abschüssigen Scheitels der Taschenlichtung in den der Lichtung der Pericardkante, so nehmen wir wahr, daß auch hier, ähnlich wie in der Textfig. 47, das Dorsalende der Somatopleura nach einwärts umgeschlagen ist. Der Scheitel der Pericardkante unterhalb der dritten Kiementasche wird allein von diesem Dorsalende beigestellt. Nun scheint aber in manchem Schnitte ähnlich wie in jenem der Textfig. 40 die Schlundplatte ihren Besitzstand gewahrt zu haben, also mit ihrem Außenende in die Bildung des Kantenscheitels einzugehen. Immer wieder aber belehren uns Nachbarschnitte, daß das umgeschlagene Dorsalende der Somatopleura die Kante bildet und sich auch unterhalb der ventralen Wand der Kiementasche nach einwärts auf eine kurze Strecke hin fortsetzt. Ich finde folgende Erklärung: Der umgeschlagene Abschnitt der Somatopleura vermag sich baulich ganz an die Schlundplatte anzupassen; er verschmilzt mit ihr und täuscht so eine bis an den Kantenscheitel heranreichende Fortsetzung derselben vor. Eine weitere Überlegung verweist uns auf die Art der Entwicklung der Kiementasche. Sie gewinnt an Tiefe; ein immer größerer Abschnitt ihrer Ventralwand gelangt zur Ausbildung und zur Deckung desselben nach der Pericardhöhle hin reicht die Schlundplatte nicht mehr aus. Sie ist ihres Dorsalendes verlustig geworden, welches in der uns bekannten Weise andern Bestimmungen zugeführt wurde. Ihr Außenende wächst nicht weiter vor und das bereits in der Urwirbelregion umgeschlagene Dorsalende der Somatopleura wird zur Bekleidung der Taschenwand herangezogen. — Auch vor der Kiementasche liegen die Verhältnisse ähnlich. Auch hier scheint eine Schmälerung des Besitzstandes der Schlundplatte eingetreten zu sein. — Ich werde im folgenden auch für die der Somatopleura allein zugehörige Falte der dorsalen Pericardwand die Bezeichnung »Pericardkante« beibehalten; wir finden sie um weniges lateralwärts von der Lagerstätte der gleichbezeichneten, jetzt rückgebildeten Kante der jüngeren Keime.

Der Aufsatz der Darmseitenkante büßt in der eben durchwan-

derten Strecke seine Selbständigkeit völlig ein, nur sein dorsaler, der Außenwand der Aorta angeschmiegter, etwas dichterer Endabschnitt läßt sich bis nach vorn zum distalen Endabschnitte des Glossopharyngeusganglions hin verfolgen. Er gewinnt auch ein geringes Maß von Selbständigkeit. So sehe ich im Bereiche der größten Breite der Kiementasche diesen Abschnitt als kleines Zellhäufchen, welches sich gut vom Dorsalende des vorhin geschilderten Plättchens abhebt. Das letztere füllt den nach unten einspringenden Winkel zwischen Ectoderm und Außenwand der Kiementasche aus.

Der Schnitt der Textfig. 48 führt uns ins Bereich des ersten Branchialbogens. Er ist einer zweiten Serie von einem gleich weit entwickelten Keime und zwar dessen linken Seite entnommen. Die Schnittebene ist in der Konstruktion durch den punktierten Pfeil[1] verzeichnet worden. Ein eigenartiger Befund zwingt uns, kurz auf die Formverhältnisse einzugehen, welche das Epithel des gleichseitigen ersten Urwirbels aufweist. Die ursprüngliche Ausdehnung des distalen Endabschnittes der Hautmuskellamelle kann noch leicht festgestellt werden. Von dem Hautblatte ist nur noch die dorsale, eine lebhafte Proliferation aufweisende Hälfte erhalten. Die Umrisse seiner ventralen Umschlagskante, welche einem einfachen Zerfall unterlegen ist, sind noch deutlich wahrnehmbar. Verhältnismäßig am besten ist das tief bis zu dieser Kante herabreichende Myotom entwickelt. Es erfährt weiter vorn eine rasch vorschreitende Verkürzung. Ähnliches gilt von der Cutislamelle. Sie verfällt einer mit mäßiger Proliferation verknüpften Auflösung. Wir werden endlich vor der Kiementasche nur noch der Dorsalkante gewahr, an deren Aufbau sich vornehmlich der Rest des Myotoms beteiligt. Der Schnitt der Textfigur 48 ist der zweite, der auf das Vorderende des Epithelrestes folgt. Das Mesoderm des Branchialbogens grenzt aufwärts unmittelbar an die Anlage des Glossopharyngeusganglions *IX* an. Die der Darmseitenwand angeschmiegte dichte Sonderschicht ist etwas intensiver gefärbt. Bei *pck* sehen wir den Querschnitt der Pericardkante. Das Mesoderm oberhalb des Ganglions schließt ein eigenartiges Gebilde *x* ein. Es ist dies ein kurzer ventromedialwärts gerichteter Epithelzug, dessen Ventralende eine rasch verjüngte, kurze, aufwärts emportretende Fortsetzung besitzt. In dem so gebildeten Knie ist ein Zellhaufen eingeschlossen. Einige Zellen desselben sind zu einer kleinen Gruppe vereinigt und weisen eine radiäre Stellung auf. Die Bedeutung dieses Gebildes ist mir völlig unklar.

[1] x—x_1.

Es ist von ihm nur noch im distalen Nachbarschnitte ein kümmerlicher Rest vorhanden. Ebensowenig kann ich über zwei parallele Zellzüge aussagen, welche oberhalb *x* das Mesoderm durchsetzen und das Hirnrohr unter spitzem Winkel erreichen. Sie sind im distalen Schnitt weit besser sichtbar und kreuzen hier ein letztes äußerstes Vorderendchen der Dorsalkante der ersten Hautmuskellamelle.

Das in der Region der zweiten Kiementasche über dem Darme gelagerte Mesoderm zeigt dieselben baulichen Verhältnisse, welche wir bei dem Keime mit 21 Urwirbelpaaren angetroffen hatten. Im Bereiche des Hyoidbogens haben sich einige nicht unwichtige Veränderungen vollzogen. Dies zeigt der Schnitt der Tafelfig. 18 *a*. Eine die beiden Scheitel der branchialen Grenzfalten (*br.gr*) verbindende Linie ergibt eine scharfe dorsale Grenze des cardialen Mesoderms. Ob die schmale und im ganzen wenig deutliche Spalte, welche in der Verlängerung der mit einem * bezeichneten Linie zu finden ist, etwa als Grenze zwischen dorsalem und branchialem Mesoderm aufgefaßt werden kann, kann ich nicht entscheiden. Das der Aorta *a.d* aufgelagerte Mesoderm, das wohl bereits fast ganz als dorsales zu bezeichnen ist, läßt gegenüber den Befunden bei dem erwähnten jüngeren Keime eine leichte Lockerung im Gefüge erkennen. Bemerkenswerte Veränderungen weist das branchiale Mesoderm auf. Der früher nur angedeutete Zellmantel der Darmseitenwand stellt jetzt eine gut entwickelte Sonderschicht dar. In seinem oberen Ende taucht der Anschnitt des zweiten Aortenbogens $A.a_2$ auf. Nach außen vom Mantel treffen wir den Durchschnitt einer durch ihren Bau recht scharf gekennzeichneten Zellplatte *h.Zpl* an. Man erhält den Eindruck, als hätte man dicht gefügtes Mesoderm vor sich, das eben im Begriffe steht, den Verband seiner Zellen etwas zu lockern. Den meisten Zellen fehlen größere Fortsätze. Vom Ectoderm wird die Platte durch eine dünne Zellreihe geschieden; vom Zellmantel der Darmseitenwand trennt sie eine weitere, unscheinbare Zelllage. Ihr leicht verjüngtes Dorsalende endigt in der Höhe der dorsalen Aortenwand; eine scharfe ventrale Abgrenzung ist noch nicht durchführbar. — Das gesamte branchiale Mesoderm ist scharf vom cardialen abgesetzt. Die Pericardfalte *gr* entspricht nicht der Fortsetzung der uns bekannten Pericardkante; sie ist die uns von jüngeren Keimen her bekannte Grenzfalte zwischen Schlundplatte und Ectocard. Die hier schon verstrichene Kante haben wir in dem außen auf *gr* folgenden Pericard zu suchen. Ich möchte auf die Ausführungen auf S. 263 verweisen. — Transversalschnitte durchs Ventralende

des Hyoidbogens zeigen, daß die Zellplatte leicht nach außen vorgewölbt ist. Eine dünne Schicht lockeren Mesoderms trennt die konkave Innenfläche vom Aortenbogen.

Vor unserm Schnitte erreichen wir bald die erste Kiementasche. Unter Berücksichtigung der in der Konstruktion eingetragenen Schnittebene werden wir leicht darüber klar, daß ein immer niedrigerer Abschnitt des branchialen Mesoderms in den Schnitt fallen muß. Seine mediale Grenze ist zumeist recht deutlich und wird durch die uns schon bekannte, nahe der Außenwand der Aorta beginnende Linie gegeben, welche schräg dorsolateralwärts emporsteigt und dem Winkel zustrebt, in welchem der Boden des Gehörgrübchens mit dem Ectoderm zusammentrifft. Jetzt ist nur noch der in der Cardinalis-Aortenenge lagernde Mesodermabschnitt etwas dichter gefügt. Bald aber sehen wir im Bereiche des vorderen Abschnittes der Ganglienanlage des Acusticofacialis oberhalb der dorsalen Darmwand gleichmäßig lockeres Mesoderm, welches namentlich in der Nachbarschaft der Chorda besonders lose gefügt ist. Bei dem einen Keime gemahnt dieser Wechsel im Gefüge an jene Einzelheiten, welche ich für den Keim mit 21 Urwirbelpaaren beschrieben habe. —

Einer eingehenden Analyse bedarf das Verhalten der in den beiden Unterkieferfortsätzen geborgenen paarigen Fortsetzung des Scheitelendes des Pericards. Wie die Konstruktion IV leicht erkennen läßt, ist der Unterkieferfortsatz bereits recht stattlich entwickelt; es hat also eine weitere Verkürzung des Pericardscheitels stattgehabt, welchem ja, wie wir wissen, das Mesoderm beider Fortsätze entstammt. Ich will die Schilderung an der Hand einer Serie von einem etwas älteren Keime durchführen, bei welchem ein 24. Urwirbelpaar in Bildung begriffen war. Die Schnittrichtung ist die gleiche wie bei dem Keime der Konstruktion IV. In der niedrigen breiten Pars commissuralis, welche die distalen Enden beider Unterkieferfortsätze miteinander vereinigt, ist das schon recht abgeplattete Endothelrohr des Truncusvorderendes längs seiner ventrolateralen Circumferenz von der Fortsetzung des Pericardscheitels umrahmt. Diese weist nur kümmerliche Lichtungsreste auf, ist ferner außerordentlich dicht; nur ihr dorsaler, vom Scheitel der branchialen Grenzfurche, der ventralen Darmwand und dem Endothel umrahmter Endteil ist beiderseits schon recht locker. Die mäßig breite Spalte, welche den Pericardscheitel vom Ectoderm trennt, wird von spärlichen Zellen durchsetzt. Die Dorsalwand des Truncus ist von der unteren Darmwand durch eine dünne Zellage geschieden.

Nach vier Schnitten vollzieht sich die Teilung des endothelialen Truncusvorderendes; jene der Pars commissuralis und ihres Mesoderms steht noch aus. Nun ist auch schon, ähnlich wie in der rechten Hälfte der Textfig. 43, die Wurzel jeder der beiden Aorten längs ihrer ventrolateralen Circumferenz vom sichelförmigen Querschnitt des dicht gefügten Hinterendes der Zellplatte umsäumt; diese ist jedoch noch nicht von der Nachbarschaft scharf gesondert. Erst im drittnächsten Schnitte, in welchem auch schon der Kiel der ventralen Darmwand die P. commissuralis fast ganz geteilt hat, ist diese Abgrenzung der Zellplatte eine ganz deutliche. Sie gewinnt weiter vorn weit schärfere Umrisse und auch eine ungleich höhere Differenzierung ihrer baulichen Eigenart. Es kann dies nicht Wunder nehmen, da wir ja bereits wissen, daß der proximale Abschnitt des Unterkieferfortsatzes auch der ältere, zuerst angelegte ist und daher auch der in ihm geborgene Teil der Zellplatte, welche dem ectocardialen Blatt des Pericardscheitels entstammt, bereits eine höhere Entwicklungsstufe erreicht haben muß, als der caudale, eben erst in Bildung begriffene. Ich möchte auf die Tafelfig. 18 *b* verweisen. Sie zeigt uns den Querschnitt des Unterkieferfortsatzes der rechten Seite. Der fünfte proximale Nachbarschnitt geht bereits vor dem Kontaktfeld der Kiementasche hindurch. Vielleicht darf ich mich auf die Schilderung der Zellplatte $m.Zpl_1$ allein beschränken. Im Vergleich zu den Befunden, welche die Tafelfig. 16 *b* und *c* geben, tritt uns die Platte als weit stattlicheres Gebilde entgegen. Sie besteht aus mehreren Zelllagen; der Verband der einzelnen Zellen sowie auch der der Lagen miteinander gemahnt unstreitig an den epithelialen Typus. Namentlich die beiden Zellreihen, welche wir längs der Breitseiten der Platte antreffen, sind deutlich epithelial gefügt. Es ist dies aus der Zeichnung ohne weiteres ersichtlich. Hier wechseln hohe schlanke Zellformen mit niedrigen ab. Die von diesen beiden Grenzlamellen eingeschlossenen Zellreihen sind etwas weniger regelmäßig angeordnet. — So scharf auch die beiden Seitenflächen der Platte abgegrenzt sind, ihr dorsaler und ventraler Rand entbehrt eines abgerundeten, einheitlichen Abschlusses. Der unterhalb des Aortenrohres gelagerte Abschnitt der Platte erweckt den Eindruck, als wäre er selbständig. Sein dichtes Gefüge läßt wenig Regelmäßigkeit erkennen und steht infolgedessen in ganz auffallendem Gegensatz zu jenem der Platte. Ich bin mir nicht klar darüber geworden, ob nicht etwa auch noch ein weiteres kleines Bruchstück des medialen Endabschnittes *m.E* gleichfalls der Platte zuzuzählen ist.

Von diesem Schnitte proximalwärts vordringend, stoße ich auch schon bald auf den caudalen Fortsatz der vor der Kiementasche lagernden proximalen Zellplatte, welchen diese in den Unterkieferfortsatz entsendet. Weit besser als jede Schilderung orientiert uns über die Verhältnisse ein Blick auf die Tafelfig. 18 *c*. Die Querschnitte der beiden Unterkieferfortsätze sind zwei Schnitten entnommen worden. Jener des rechten geht knapp vor dem Vorderende des Kontaktfeldes der Kiementasche hindurch; der des linken gehört dem zweitnächsten proximalen Nachbarschnitte an, in welchem die Tasche das Ectoderm nicht mehr erreicht. Beide distale Zellplatten $m.Zpl_1$ haben bereits eine ganz beträchtliche Einbuße ihres Umfanges erfahren; sie sind recht schmal geworden, ihr Ventralrand ist leicht verjüngt. Die caudalen Fortsätze der beiden proximalen Platten $m.Zpl_2$ haben keinen sehr innigen Anschluß an die distalen Platten gefunden. Verhältnismäßig noch am besten im linken Querschnitte. Im rechten sieht man sofort, daß der Anschluß gleichwie »verfehlt« ist. Beide Platten kontrastieren auch im Baue ganz bedeutend. Das leicht trübe, etwas dunklere Kolorit der distalen Platte sticht im Verein mit dem ungleich regelmäßigeren Gefüge ganz bedeutend von dem weit helleren der proximalen ab, deren Zellverband ein weniger intimer ist. In der linken Schnitthälfte tritt überdies in der proximalen Platte die schon bei jüngeren Keimen nachweisbare Lückenbildung auf, welche namentlich längs des dorsalen und ventralen Randes leicht ersichtlich ist.

Ich will mich nun im folgenden an die linke Hälfte der Kopfanlage halten und zunächst den fünften proximalen Nachbarschnitt aufsuchen. Er ist in der Tafelfig. 18 *d* wiedergegeben. Wir bemerken zunächst, daß bereits die Umrisse der Anlage der Portio mandibularis des Quintusganglions (Kastschenko) *P.m.Vi* sichtbar sind. Ob nicht etwa auch ein kleiner ventraler Abschnitt derselben später zum Aufbau des Kieferastes verwendet wird, entzieht sich meiner Beurteilung. Die proximale Platte $m.Zpl_2$ besitzt eine bedeutende Höhenausdehnung. Die Beziehungen ihres Dorsalendes zum Quintusganglion sind eigenartig. Beide kreuzen einander. Es sind also die gleichen nachbarlichen Beziehungen, welche uns zum ersten Male schon bei einem Keime mit siebzehn Urwirbelpaaren entgegengetreten sind; ich möchte auf die Tafelfig. 14 *d* verweisen. Von den beiden Grenzlamellen der Platte ist namentlich die laterale gut entwickelt. Sie entbehrt zwar des epithelialen Gefüges, auch sind ihre Zellen durch

beträchtliche Lücken voneinander gesondert. Gleichwohl ist die Zellreihe namentlich bei mittelstarker Vergrößerung leicht als einheitliches Ganzes sofort ersichtlich. Etwas schwieriger hält es, die innere Lamelle genau abzugrenzen, denn ihre Zellreihe ist hier in der Höhe der dorsalen Aorta weniger scharf von der Nachbarschaft abgegliedert. Sie zieht hier nach einwärts von der Gefäßanlage *v* empor. Das von beiden Lamellen eingeschlossene Zellmaterial bildet ein lockeres Gerüst, das von größeren und kleineren Lücken durchsetzt ist. Der der ventralen Aorta benachbarte Abschnitt der Platte läßt überaus deutlich Zellstränge und Zellbälkchen erkennen, welche zum Teil ausgeprägt epitheliales Gefüge aufweisen. Irgendeine Regelmäßigkeit in der Lagerung dieser Gebilde kann ich nicht erweisen. Das Vorderende der distalen Zellplatte ist bereits in den distalen Nachbarschnitten völlig zurückgetreten. Die in der Zeichnung nicht näher bezeichnete, dem Ectoderm angeschmiegte Grenzschicht geht nach einwärts in den medialen Endabschnitt *m.E* des Fußteils über. Ihre Abgrenzung vom Ventralrande der Mandibularportion des Quintusganglions gelingt in unserm Schnitte leidlich gut, besser im gleich zu besprechenden proximalen Nachbarschnitt der Tafelfig. 18 *e*. Weit schärfer jedoch vermögen wir diese Trennung in den Tafelfig. 18 *f* und *g* auszuführen; ihre Schnitte gehören dem Keime der Konstruktion IV an. —

Im proximalen Nachbarschnitt (Tafelfig. 18 *e*) bietet die Zellplatte wieder andre Formverhältnisse dar. Sie ist hier steiler aufgerichtet und mit ihrer oberen Hälfte sogar leicht nach innen vorgeneigt. Die ventrale Hälfte zeigt eigenartige Verhältnisse. Wir erblicken den Durchschnitt eines epithelialen Balkenwerkes, welches rundliche Lücken einschließt; hierdurch wird wohl auch die besondere Formgestaltung des Außenrandes bedingt, der Einschnitte und Kerben aufweist. Die unterhalb der aufsteigenden Aorta lagernde niedrige ventrale Kante der Platte ist von der Nachbarschaft nicht ganz scharf getrennt. Aus dem Balkenwerke erhebt sich ungefähr in der Höhe der Darmseitenkante die Dorsalhälfte der Platte; sie ist verhältnismäßig schmal und ragt mit einer Zacke in die Mandibularportion des Quintusganglions vor. Die beiden Grenzlamellen sind recht deutlich zu übersehen; nur im Bereiche des dorsalen Endabschnittes ist ihr Lauf etwas unregelmäßig. Die der inneren Lamelle benachbarten Zellen sind zu einem Zellband angeordnet, welches bis zur Höhe der Gefäßanlage *v* hinanreicht. Es hat fast den Anschein, daß durch dieses der Platte recht eng angeschmiegte Band eine

Verbreiterung ihres Querschnittes angebahnt wird. In den proximalen Nachbarschnitten wird der Umriß der Platte weniger deutlich, so daß wir hierüber keinen befriedigenden Aufschluß erhalten. — Über die Beziehungen einer kleinen nach außen von der absteigenden Aorta lagernden, epithelial umsäumten Lichtung zur Zellplatte konnte ich nicht ins klare kommen. — Auf der rechten Seite wird die Platte in der Höhe der Darmseitenkante von Gefäßanlagen durchsetzt.

Bei dem Keime der Profilkonstruktion IV zeigt die proximale Zellplatte eine ungleich reichere Differenzierung; namentlich ihre Beziehungen zum Höhlchenwerke sind hier sehr innige. Im siebenten Schnitte vor der Kiementasche taucht ein kleines Zelllager auf, welches im Niveau der Dorsalwand der absteigenden Aorta liegt und mit seiner Innenhälfte zwischen zwei Gefäßdurchschnitten eingelassen ist. Im achten Schnitte erreicht das Dorsalende der proximalen Zellplatte dieses Lager. Die Tafelfig. 18*f* ist dem folgenden, dem neunten entnommen. Seitwärts von der Cardinalvene wird der Durchschnitt der Mandibularportion des Quintusganglions *P.m.Vi* sichtbar. Bezüglich der Bedeutung des dem Ectoderm angeschmiegten ventralen Abschnittes darf ich wohl auf das früher Gesagte verweisen. Die Schilderung des Mesoderms soll in der ventralen Schnitthälfte beginnen. Den medialen Endabschnitt des Fußteiles *m.E* sowie die Grenzschicht erkennen wir leicht wieder. Die Außenwand der ventralen Aorta besitzt einen dünnen Zellmantel. Die Anlage eines Verbindungsganges beider Aorten ist bereits recht weit vorgeschritten. Der verjüngte ventrale Rand der Zellplatte endigt mit rundlichem Umriß unterhalb der aufsteigenden Aorta; die innere Grenzlamelle ist hier unten sehr deutlich entwickelt. Höher oben sehen wir im Schnitte folgendes. Der annähernd senkrecht gestellte Abschnitt der Platte ist von kleineren und größeren, meist rundlichen Lücken förmlich zerklüftet. Das Gesamtbild des Plattenquerschnittes erweckt hier den Eindruck, als hätte das Zellmaterial noch nicht Zeit gehabt, zu dem in ihm auftauchenden Aushöhlungsprozeß Stellung zu nehmen. Erst an vereinzelten Stellen kam es zur Bildung von Zellsträngen, welche sich aus deutlichem niedrigen Epithel aufbauen. Die Zellkerne sind einander noch nicht nahe benachbart. Ähnliches gilt von dem in der Höhe der absteigenden Aorta gelagerten Dorsalende der Platte. Auch hier sehen wir ein epitheliales Balkenwerk. Seine seitlichen geradlinigen Grenzen bilden die direkte Fortsetzung der gleichen Umrisse der Zellplatte; es entsendet ferner einen epithelialen Zellstrang, der mit seinem gabelig

gespaltenen Ende ins Quintusganglion eindringt. Caudalwärts setzt sich das Balkenwerk in das oben beschriebene Zelllager fort, welches wir im zweitnächsten distalen Nachbarschnitte angetroffen haben. Von den beiden Gefäßdurchschnitten, welche dort die Innenhälfte des Häufchens zwischen sich fassen, hat sich nur der obere, *v*, bis zum Schnitt der Tafelfigur forterstreckt. Der untere erreicht, wie die Deckung der Schnittzeichnungen ergibt, diesen Schnitt nicht mehr.

Im proximalen Nachbarschnitt des letzteren ist in den kleinen Lücken gleichwie mehr Ordnung geschaffen. Hier zieht eine zierliche aus sechs kleinen runden Lichtungen bestehende Kette von der halben Höhe der ventralen Aorta bis zum Niveau der dorsalen Darmwand empor. Sie nimmt von der Zellplatte etwa das mittlere Dritteil für sich als Lagerstätte in Anspruch. Die Umrisse der Platte sind jetzt schon etwas schwerer festzuhalten. Ihre Außenfläche ist dort, wo sie noch leicht von der Nachbarschaft getrennt werden kann, mit kleinen Einkerbungen versehen. Das Balkenwerk ihres dorsalen Endes hat epithelialen Zellsträngen Platz gemacht, von welchen der eine eine kleinste Lichtung einschließt. Damit haben sich jene Veränderungen vollzogen, welche zu dem Befunde im Schnitt der Tafelfig. 18 *g* den Weg bahnen. Derselbe ist von dem der Tafelfig. 18 *f* an gezählt der fünfte. Die Lagerstätte der Zellplatte wird von einem hoch emporragenden Höhlchenwerk eingenommen. Das tiefstgelagerte seiner Höhlchen ist schmal und der ventralen Circumferenz der ventralen Aorta nahe benachbart. Auf dieses folgen höher oben Höhlchen, die bis zur Höhe der dorsalen Aorta eine ununterbrochene Kette bilden. Nach einwärts von dieser Kette folgen eng angeschmiegte kleinere und kleinste Lichtungen und in der Höhe der Darmseitenkante Lücken in dem hier etwas dichteren Mesoderm. Endlich werden wir noch zweier hoch gelagerter Höhlchen und der Anlage eines solchen gewahr, welch letzteres bis nahe an die ventrale Circumferenz des Quintusganglions heranreicht. Die Wandung dieser Höhlchen zeigt keinen gleichmäßigen Bau. Vorherrschend ist ein überaus deutliches niedriges Epithel, dessen Formverhältnisse in der Zeichnung mit großer Sorgfalt wiedergegeben sind. Seine Elemente sind eng aneinander gereiht. Nicht selten dient eine und dieselbe Zellreihe als trennendes Septum zweier hart aneinander anstoßenden Lichtungen. Die dem Ectoderm zugewandten Lichtungen besitzen in ihrer Außenwand mitunter platte Zellen, deren Kerne etwas weiter voneinander entfernt sind. Auch entbehrt hier die eine oder andre

Lichtung einer völlig scharfen, allseitigen Abgrenzung. — Nach außen hin läßt sich das Höhlchenwerk unschwer abgrenzen; medialwärts dagegen fehlt eine scharfe Grenze desselben. Ich sehe lateralwärts von dem Zellstreifen, welcher den Außenwänden der beiden Aorten benachbart ist, eine schmale, etwas undeutliche Spalte und bin mir nicht darüber klar geworden, ob diese nicht etwa der Innengrenze des Höhlchenwerkes entspricht. Der dem Ectoderm benachbarte, in der Tafelfigur nicht näher bezeichnete Abschnitt der Mandibularportion des Quintusganglions steht mit dem dorsalen, dem Hirnrohr angeschmiegten nicht mehr in Verbindung. Bei *v* sehe ich die schon recht unansehnliche Fortsetzung des gleichbezeichneten Gefäßes der oben besprochenen Tafelfigur.

Mit diesem Schnitt haben wir das Vorderende der Zellplatte bereits erreicht. Es hat nur noch ihre Ventralkante etwas schärfere Umrisse; doch auch diese treten in den folgenden Schnitten bald völlig zurück. Man fühlt sich versucht anzunehmen, daß eine weitere proximale Entwicklung der Platte durch das so breit ausladende Höhlchenwerk gehemmt worden ist. Weiter vorn ändert sich dies Verhalten der Höhlchen. Die kleineren derselben beginnen zurückzutreten und bald übernimmt die Leithöhle, deren Hinterende knapp vor dem Schnitte der Tafelfig. 18 *g* auftaucht, die führende Rolle. Die Schilderung der hier obwaltenden Einzelheiten kann ich um so eher unterlassen, als die Profilkonstruktion eine weit bessere und raschere Orientierung gewährt. Nun tritt auch schon bald der mesodermale Zellmantel des Höhlchenwerkes auf. Ich verweise auf die Tafelfig. 18 *h*. Die Lage dieses Schnittes ist in der Konstruktion angegeben. Der Außenwand der Leithöhle *Splc* ist ein seitliches Nebenhöhlchen angeschlossen. Über ihr lagern zwei weitere Nebenhöhlchen $splc_{,,}$, $splc_{,,,}$, welche im distalen Nachbarschnitt ihre Vereinigung vollziehen. Die Beschaffenheit des Septums zwischen dem unteren derselben und der Leithöhle läßt die bereits im nächsten proximalen Schnitte eintretende Vereinigung beider Lichtungen erraten. Die lateralwärts von den beiden Höhlchen befindliche Lücke ist nicht epithelial umsäumt. Um so deutlicher ist das Epithel der Höhlen selbst; die Kerne sind einander fast durchweg dicht benachbart. Dorsalwärts ragt das wenig umfängliche Höhlchenwerk in einen Mesodermabschnitt *Zm* vor, dessen Form- und Lagebeziehungen aus der Zeichnung leicht ersehen werden können. Derselbe entspricht dem von mir für jüngere Keime als Zellmantel der Höhlchenanlagen bezeichneten Gebilde und entbehrt

nur ein- und abwärts von *Splc* irgendwelcher scharfer Abgrenzung gegenüber dem benachbarten Mesoderm. Bei näherem Zusehen bemerken wir, daß er bogenförmig verlaufende epitheliale Zellzüge einschließt. Es ist die Vermutung naheliegend, daß dieselben zu kleinen Höhlchenanlagen in Beziehung stehen. Diese Vermutung bestätigen die Nachbarschnitte. Hier birgt der Mantel kleine Höhlchen, welche in verschiedenen Höhen lagern. — In dem unterhalb *Splc* befindlichen Mesodermabschnitt können wir uns noch leicht zurechtfinden, indem wir die in den medialen Endabschnitt *m.E* sich fortsetzende Grenzschicht aufsuchen. Wir sehen dann auch schon die Fortsetzung dieser Schicht, welche sich in das winklig abgebogene Vorderende des Kieferbogens erstreckt. Von beiden ist vorerst nur ein kleiner Abschnitt wahrnehmbar. — Der Schnitt der Tafelfig. 18 *i* gehört der zweiten Serie an, welcher auch die Zeichnung 18 *a* entnommen worden ist. Er ist vom Darmscheitel aus nach hinten gezählt der siebente. Seine Ventralhälfte, welche das Vorderende des Vorderhirns einschließt, ist nicht mitgezeichnet worden. Die Leithöhle *Splc* ist hier im Begriff, die Vereinigung mit dem kleinen dorsalen Nebenhöhlchen *splc* zu vollziehen. Der Zellmantel *Zm* endigt mit verjüngtem zugespitztem Dorsalende nahe der Außenfläche des Quintusganglions *V*. Vom Ectoderm trennt ihn eine dünne Zellschicht, welche dort, wo die Leithöhle am breitesten auslädt, fast ganz zurücktritt. Unterhalb der letzteren setzt sich der Mantel als dünne der Höhlenwand angeschmiegte Schale fort, welche leidlich gut vom benachbarten Mesoderm abgegrenzt werden kann. Die mediale Grenze ist aus der Figur leicht ersichtlich. Es fällt uns in dieser noch Zweierlei auf. Die Wandung des dorsalen Nebenhöhlchens setzt sich in einen zweizeiligen Epithelstrang *zstr* fort, welcher im Zellmantel eingeschlossen bis zu dessen spitzen Dorsalende emporreicht. Es ist die Vermutung recht nahe liegend, daß wir es mit einem verkümmerten Abschnitt der Höhlenanlage *Splc* zu tun haben, welcher die im Plane vorgesehene Höhenausdehnung derselben anzeigt. Es wird diese Annahme auch durch die Befunde bei jüngeren Keimen gestützt; ich brauche bloß auf die Tafelfig. 16 *g* und *h* zu verweisen. Die nächstjüngere Entwicklungsstufe zeigt uns der Befund, welchen die Tafelfig. 14 *c* erkennen läßt. — Fürs zweite bietet uns die Wandung der Leithöhle recht verschiedene Differenzierungsstadien dar. Neben ganz platten Zellen sind auch solche von stattlicher Höhe vertreten, deren basale Abschnitte Selbständigkeit

aufweisen. An der unteren Circumferenz der Höhle ist das Epithel höher differenziert. Hier hat sich bereits eine Art zarter Basalmembran entwickelt. Kurz, es walten dieselben Verhältnisse vor, welche ich für die Wandung der Prämandibularhöhle von Entenkeimen mit 35 bis 38 Urwirbelpaaren beschrieben habe. — Der unterhalb der ventralen Circumferenz des Zellmantels folgende Mesodermabschnitt, welchen das schräg getroffene Vorderende des Kieferbogens einschließt, läßt sich nicht mehr mit Sicherheit analysieren.

Weiter vorn schließt der Zellmantel auch vereinzelte ganz stattliche dorsale Nebenhöhlchen ein, welche bis zum Niveau der ventralen Wand der Cardinalis heranreichen. Vor dem Darmscheitel wird sein Umfang bald recht bescheiden. Es treten hier die schon für jüngere Keime mit 21 Urwirbelpaaren beschriebenen Beziehungen zur Wurzel der Cardinalis deutlich hervor und endlich finden wir das Vorderende des Mantels auf einen dünnen Zellsaum reduziert vor, welcher dem dorsomedialen Umfang des unansehnlichen proximalen Ausläufers der Leithöhle angeschmiegt ist. — Ich habe bereits einmal darauf hingewiesen, welche Bedeutung der Mantel besitzt. Er entspricht jenem Abschnitt des Mesoderms der Kieferregion, welcher dem uns wohlbekannten, immer wieder recht regen Aushöhlungsprozesse noch zugänglich ist und neben neuen Höhlenanlagen auch Reste von solchen einschließt.

Die Anlage der prämandibularen Kopfhöhle besitzt bereits geräumige Einzellichtungen, deren Vereinigung zu einer Gesamtlichtung allerdings noch aussteht. Die seitlichen Abschnitte sind jetzt weit deutlicher als früher von dem benachbarten Mesoderm geschieden. Sie tauchen in äußerst lockeres Mesoderm ein, welches auch an das Vorderende der Leithöhle heranreicht.

Bezüglich der Profilkonstruktion IV möchte ich hier nur einiges zur Orientierung berichten; eine eingehende Schilderung namentlich der Entwicklung der Kontaktfelder der beiden Kiementaschen sowie der Kieferregion soll später erfolgen. Wie bei den Konstruktionen II und III sind Hirn und Darm nach den Umrissen in der Mediane eingetragen worden. Von der Anlage des Quintusganglions hat nur die distale Hälfte Berücksichtigung gefunden; auf die Rekonstruktion des Vorderendes der Anlage des Vagusganglions mußte ich verzichten, da ich die hier in Betracht kommenden Einzelheiten nicht klar genug zu deuten vermochte. — Die Volllinie *Splc* wurde in der uns schon bekannten Weise gewonnen. Unterhalb des zweiten und dritten Urwirbels steigt sie je einmal an; es

ist dies wohl eine Reminiszenz an die Beziehungen der Cölomtasche zu den früher bestandenen Urwirbelkommunikationen. Unterhalb des Glossopharyngeusganglions ist der Übergang in die Pericardtasche bereits vollzogen. Von da ab wird auch die scharfe Abgrenzung der dorsolateralen Pericardkante überaus deutlich. Wir sehen auch, daß das Scheitelende des cardialen Mesoderms sich unmittelbar in den jetzt schon ganz stattlichen Unterkieferfortsatz fortsetzt. Dieser beherbergt die distale Zellplatte sowie den ihrem Vorderende angeschmiegten caudalen Fortsatz der proximalen Platte. Die Grenze zwischen beiden ist nicht eingetragen worden; es erweckt daher die Darstellung den Eindruck, daß beide Platten zu einem einheitlichen Gebilde vereinigt sind. Ihrer ganzen Entwicklungsart entsprechend läßt die distale Platte eine scharfe hintere Abgliederung vermissen. — Irgendeine markante proximale Grenze des Unterkieferfortsatzes vermag ich, wie leicht begreiflich, nicht zu geben; mit der Anlage des Oberkieferfortsatzes schließt er einen rechten Winkel ein. Die Abknickung, welcher wir bei jüngeren Keimen im Bereiche des letzteren begegnet sind — siehe die Konstruktion III — fehlt bei unserm Keim. Sie kehrt aber in der Konstruktion V wieder. — In die proximale Zellplatte taucht das Hinterende des mandibularen Höhlchenwerkes ein. Die Dorsalhälfte dieses Hinterendes, welche zum Teil von der Mandibularportion des Quintusganglions gedeckt wird, ist bereits leicht als Anlage des Labyrinths von Höhlchen und Gängen K_3 zu deuten, das bei unserm Untersuchungsobjekt die dritte Kopfhöhle vertritt. Über die langgestreckte Leithöhle des Höhlenwerkes, deren Zellmantel, sowie die erste Kopfhöhle werde ich später berichten. — Der weit vor dem proximalen Rande des Kontaktfeldes der ersten Kiementasche lagernde intermediäre Aortenbogen (Kastschenko) ist stattlich entwickelt; nahe dem ersten Aortenbogen ist die Anlage eines ansehnlichen Verbindungsganges beider Aortenschenkel sichtbar. Von den Hirnästen des Aortenbogens ist namentlich der ventrale, welcher der Anlage der Carotis interna entspricht, besonders stark.

Keime mit 26 und 27 Urwirbelpaaren.

(Taf. VI Fig. 20 *a*; Taf. VII Fig. 19 *a—b*; Taf. VIII Fig. 20 *b—c*; Taf. IX: Konstr. V.)

Die folgende Schilderung ist einer Querschnittreihe von einem Keim mit 27 Urwirbelpaaren entnommen worden. Ich habe die Schnittrichtung in der Profilkonstruktion V durch die punktierte

Linie $x—x_1$ anzudeuten versucht. — Für die Region der vordersten Urwirbelpaare will ich mich auf eine kurze Beschreibung des visceralen Mesoderms beschränken und dieser einige Bemerkungen über das Verhalten der ersten Hautmuskellamelle anfügen.

Die Reduktion der Cölomtasche macht sich bereits in der Region der vierten Hautmuskelplatte bemerkbar; im Bereiche der Vorderhälfte der zweiten Platte, unterhalb welcher die Knospe der vierten Kiementasche auftaucht, ist auch schon ihre Umwandlung ins Hinterende der Pericardtasche vollzogen. Es sind im wesentlichen die gleichen Veränderungen, welche uns die Textfig. 45—48 kennen gelehrt haben, nur sind dieselben durch die gleich näher zu schildernden Veränderungen des dreiseitigen Zellstranges in manchem verändert. Dieser wandelt sich zum mesodermalen Zellmantel des Darmrohres um. Im Bereiche der vierten Hautmuskellamelle deckt der im Querschnitt keilförmige, ventral zugeschärfte Strang schon die Dorsalhälfte der seitlichen Darmwand. Der Darm ist hier hoch und schmal. Unterhalb der dritten Lamelle lädt der Darm seitlich etwas breiter aus; hier erreicht der scharfe ventrale Rand des Stranges bereits die gleiche Wand des Darmes und sein oberes, breites Ende strebt unterhalb der unpaaren dorsalen Aorta eine Vereinigung mit jenem der Gegenseite an. Wir können hier wohl schon von einem Zellmantel des Darmrohres sprechen. Die Beziehungen der Schlundplatte zu diesem Mantel sind außerordentlich innige. Unter der dritten Lamelle entbehrt die basale Fläche ihres verjüngten dorsalen Dritteiles durch die Abgabe von Zellmaterial an den Mantel eines scharfen Abschlusses; es ist jedoch immerhin eine Trennung beider noch durchführbar. Von den zahlreichen Mitosen, welche wir in den hohen schlanken Zylinderzellen der Schlundplatte nahe der freien Fläche antreffen, weist die überwiegende Mehrzahl auf die Vorbereitung einer lebhaften Proliferation hin. Schon beim Überschreiten des Vorderendes der dritten Lamelle wird das Bild ein andres. Hier überragt das Dorsalende der Schlundplatte die tief herabrückende Decke der Cölomtasche und setzt sich medialwärts unmittelbar in den Darmmantel fort. Das gleiche gilt auch von dem an der Begrenzung der schon recht niedrigen Cölomtasche beteiligten, also freien Teiles der Schlundplatte; auch ihn vermag ich von der Darmhülle nicht mehr zu trennen. Früher war durch die nach Art von Palisaden aneinander gereihten basalen Zellenden ein scharfer Abschluß der Basalfläche des Epithels hergestellt worden. Jetzt ist dieser Abschnitt durch

die reichliche Proliferation neuen Zellmaterials förmlich zerklüftet. Dort, wo es noch gelingt, kurzer Strecken der Basalfläche ansichtig zu werden, erscheint sie wie angenagt und läßt erkennen, daß das Epithel an Höhe eingebüßt hat. Auch nahe der freien Fläche desselben, wo wir abermals zahlreiche Mitosen antreffen, ist der Zusammenhang der Zellen kein sehr inniger mehr.

In der Region der zweiten Lamelle wird eine Analyse des dichten visceralen Mesoderms, welches das breite Gelaß über der vor- und abwärts sich herabsenkenden Decke der Cölomtasche erfüllt, dadurch sehr erschwert, daß hier der Rest der Taschenlichtung bald ganz zurücktritt. Das viscerale Mesoderm ragt dorsalwärts in die breite Spalte zwischen Aorta und Cardinalis vor und macht seitlich von dieser erst an der ventralen Circumferenz der Aorta sowie an der Unterwand der Cardinalis Halt. Es ist von Strängen und Resten dicht gestellter Blutzellen durchsetzt; außen wird es durch das Vagusganglion vom Ectoderm geschieden. — Die nahe dem Vorderende der zweiten Hautmuskellamelle in dies dichte Zelllager eingesenkte Knospe der vierten Kiementasche hat im Verein mit dem ihr zustrebenden Ectodermbezirk eine bedeutende Veränderung geschaffen. Das viscerale Mesoderm oberhalb der Pericardkante ist hierdurch stark verschmälert worden; die dorsalen nachbarlichen Beziehungen sind die gleichen wie früher. — Schon früher, in jener Region, in welcher die Cölomtasche nurmehr die halbe Höhe der Darmseitenwand erreicht, hat bereits der Umschlag der Somatopleura das aufwärts emporstrebende und nach kurzem Laufe im dorsalwärts folgenden dichten visceralen Mesoderm sich verlierende Außenende der Schlundplatte unterfaßt. In der Region der Anlage der vierten Tasche ist die Verlötung des hier die Pericardkante allein herstellenden Umschlags der Somatopleura mit dem Außenende glatt durchgeführt. Unterhalb der halsartigen Abgangsstelle der Taschenanlage läßt eine unvermittelte Verminderung des Höhendurchmessers des Epithels die Vereinigungsstelle leicht erkennen. Es gelingt uns auch unschwer, die baulichen Differenzen der beiden hier vereinigten Epithelstrecken festzustellen. Knapp vor der Knospe erreichen wir auch den Rest der ersten Hautmuskellamelle. Er ist in zehn Schnitten wahrnehmbar. Am besten ist wieder das niedrige Hinterende erhalten. Das Hautblatt ist der Sitz einer lebhaften Proliferation embryonalen Bindegewebes. Weiter vorn behauptet das Myotom in Form eines unansehnlichen Streifchens allein das Feld und auch von diesem erblicken wir bald nur noch ein kurzes dorsales Ende.

Das erste Sklerotom wird durch die vom Hirnrohre absteigende Cardinalis stark in seiner Entfaltung beeinträchtigt. Es ist einwärts vom Gefäß recht locker. Weiter vorn, wo wir auf das Hinterende des dem Hirn angeschmiegten Cardinalisschenkels stoßen, ist es in dem Gelasse zwischen der Vene und der Aorta merklich verdichtet; diese Verdichtung setzt sich bis zur Region des ersten Branchialbogens fort. Ich bedaure, daß weder mein Material noch die angewandten Methoden es mir gestattet haben, Genaueres über die Entwicklung der Wurzel des Vagus festzustellen. Und es wäre gewiß von Interesse, etwaige Beziehungen zwischen diesen Entwicklungsverhältnissen und der Rückbildung eines Teils der ersten Hautmuskellamelle aufzudecken.

Vor der Knospe der vierten Kiementasche ist der zwischen Ectoderm und Entoderm eingeschaltete, vielleicht schon als branchial zu deutende Mesodermabschnitt recht dünn. Die beiden Schenkel seines λ-förmigen Fußteils ruhen der Pericardkante auf. Der dorsale Endabschnitt, hier vorn weit weniger dicht, erreicht den Spalt zwischen Cardinalis und Aorta und grenzt lateral ans Ectoderm sowie an das hier schon recht hoch lagernde, verschmälerte Vagusganglion. Die hohe schmale Außenwand der dritten Kiementasche hat einen völligen Anschluß ans Ectoderm noch nicht erlangt; oberhalb des Darmes treffen wir hier das Hinterende des Hirnschenkels der Cardinalis an. Der vorhin erwähnte dorsale Endabschnitt des branchialen Mesoderms setzt sich auch über die Dorsalwand der Kiementasche fort. Hier ist für ihn die kleine Ecke ausgespart, welche diese Wand mit dem Ectoderm einschließt. Vor der Tasche geht dieser Abschnitt in den dorsalen Endteil des Mesoderms des ersten Kiemenbogens über. Wir werden auch der Fortsetzung des oben erwähnten λ-förmigen Fußteils gewahr. — Aus dem Mesoderm des ersten Kiemenbogens hat eine schmale Zellplatte ihre Entwicklung genommen; sie gleicht jener, die wir im Hyoidbogen bei jüngeren Keimen angetroffen haben. Innen grenzt dieselbe an den schon recht dichten Zellmantel der Darmseitenwand, außen wird sie durch eine dünne, sich abwärts verjüngende Mesodermschicht vom Ectoderm geschieden. Ihr Dorsalende überragt das Niveau der unteren Aortenwand nur um weniges. Das ventrale ist noch nicht scharf abgesetzt. Eine scharfe dorsomediale Abgrenzung des branchialen Mesoderms treffen wir nur in wenigen Schnitten an. Sie wird hier durch die uns schon bekannte, schräg zum Ectoderm emporziehende Grenzlinie gegeben. Vor dem ersten Sklerotom

gemahnt der in der Cardinalis-Aortenenge eingelassene Abschnitt des dorsalen Mesoderms in seinem Verhalten sehr an den gleichen Abschnitt in der Hyoidregion. Er ist recht dicht und sticht von seiner der Chorda zustrebenden medialen weit loseren Fortsetzung scharf ab.

In der Region des Hyoidbogens bekleidet der Zellmantel der Darmseitenwand auch die dorsolaterale Kante des Darmes. Das verjüngte Dorsalende der Zellplatte tritt nahe an die ventrale Circumferenz des Gehörgrübchens heran. — Im Unterkieferfortsatz ist das Mesoderm, welches die beiden Zellplatten einhüllt, weit schärfer als früher zu einer dem Ectoderm angeschmiegten Sonderschicht angeordnet, welche namentlich längs des ventralen Abschnittes desselben eine besondere Selbständigkeit aufweist. Sie setzt sich auch entlang der seitlichen Darmwand aufwärts fort und vereinigt sich mit dem schon recht dichten Zellmantel der aufsteigenden Aorta. Proximalwärts gehen diese Mesodermschichten unmittelbar in die uns bereits bekannten Zelllager fort, welche ich als Grenzschicht und medialen Endabschnitt bezeichnet habe. Der letztere dringt vor der Kiementasche mit zugeschärftem dorsalen Rande zwischen die Innenwand des Gefäßes und das Darmrohr aufwärts vor; die dorsale Gefäßwand ist vom Darme durch nur spärliche Zellen geschieden.

Über das Mesoderm im Unterkieferfortsatz orientiert uns der Schrägschnitt der Tafelfig. 19 *a*. Er ist einem Keime mit 25 Urwirbelpaaren entnommen; die Schnittrichtung habe ich in der Konstruktion V anzudeuten versucht. Wir überblicken zunächst den Verlauf einer großen Strecke der aufsteigenden Aorta *a.a*, und zwar vom Vorderende des Truncus arteriosus *Tr.a* an bis zum intermediären Aortenbogen *i.A* (Kastschenko). Ihre Zellhülle ist uns schon aus den Querschnitten bekannt. Seitwärts vom Gefäße sehen wir die Zellplatte $m.Zpl_1$. Sie wird beiderseits von der Nachbarschaft durch einen deutlichen Spalt getrennt. Ihre Beziehungen zum Pericardscheitel sollen später besprochen werden; ich wende mich zunächst ihrem Baue zu. Er läßt deutlich epithelialen Typus erkennen. Die beiden randständigen Zellreihen gehören überaus regelmäßig gefügten Lamellen an. Es sitzen die Zellen einer Art zarter Membran, welche die miteinander verschmelzenden seitlichen Ausläufer der Zellleiber bilden, so dicht auf, daß die Kerne nicht in einer Reihe Platz finden. Beide Lamellen schließen vereinzelte Zellen zwischen sich ein. Das Vorderende der Platte erweckt bei der

ersten Betrachtung den Eindruck, als faßten die beiden hier auseinandertretenden Grenzlamellen das durch ein paar Lichtungen repräsentierte Hinterende des Höhlchenwerkes zwischen sich. Ein eingehenderes Studium fördert jedoch andre Verhältnisse zutage. Das in den Schnitt fallende Hinterende des Höhlchenwerkes besteht zunächst aus einem etwas größeren Höhlchen *Splc*, welches ventralwärts von der Cardinaliswurzel ca_1 lagert. Seine distale Wand steht mit einem epithelialen Bälkchenwerk in Verbindung, welches kleinste, in der Figur nicht näher bezeichnete Höhlchen in sich birgt. Jetzt werden wir auch distalwärts von diesen Bälkchen des Durchschnittes der proximalen Zellplatte $m.Zpl_2$ gewahr; ihr wohl abgegrenztes rundliches caudales Ende kreuzt das proximale der distalen Platte. Dieses ist abgerundet. Fast scheint es, als wäre noch eine weitere craniale Fortsetzung desselben vorhanden, welche bis zur Höhe des Verweisungsstriches *i.A* heranreicht. Ein Rest derselben ist auch in dem bald zu besprechenden dorsalen Nachbarschnitt der Fig. 19 *b* sichtbar. — Die innere Grenzlamelle der proximalen Platte schließt direkt an das vorhin erwähnte Balkenwerk an; die äußere hört bei dem vom Schnitte getroffenen kleinen Endchen der Mandibularportion des Quintusganglions *P.m.Vi* auf.

Diese ganz auffallende Inkongruenz in den nachbarlichen Beziehungen beider Platten wird uns im nächsten Schnitte weit klarer. Er ist als dorsaler Nachbarschnitt zu bezeichnen. Das uns interessierende Territorium desselben gibt die Tafelfig. 19 *b* in stärkerer Vergrößerung wieder. Die distale Platte $m.Zpl_1$ hat eine erhebliche Verkürzung erfahren, sie endigt abgerundet. Die proximale $m.Zpl_2$ hingegen weist eine leichte Verlängerung auf. Weit besser als früher sehen wir jetzt ihre beiden Grenzlamellen. Ihr verjüngtes, gut abgerundetes und leicht nach außen hin deviierendes Caudalende kreuzt das Vorderende der distalen Platte. Beide Grenzlamellen schließen rundliche, zum Teil deutlich epithelial umsäumte Lücken ein. Die laterale zieht von der Höhe der Darmseitenkante an ungefähr parallel dem Ectoderm proximalwärts und läßt sich bis nahe ans Höhlchen *splc* sowie den kleinen Abschnitt der Mandibularportion des Quintusganglions *P.m.Vi* hin verfolgen. Die mediale lenkt oberhalb der Darmkante nach einwärts ab und wird bald undeutlich.

Wir bemerken in unsern Schnitten noch eines. Es tritt ganz klar das Bestreben zutage, die eben geschilderten Inkongruenzen,

welche der Anschluß beider Plattenenden aufweist, gleichsam zu korrigieren. So sehe ich im Schnitte der Tafelfig. 19*a* die kleine Kerbe, welche sich an der Stelle der Kreuzung der Außenränder der beiden Platten bemerkbar macht, schon durch eine Zelle ausgeglichen, welche eine Kontinuität beider Lamellen vortäuscht. — Vom Schnitte 19*a* ventralwärts vorschreitend bemerken wir, daß sich die einander zugekehrten Plattenenden nurmehr mit einem schmalen inneren Endabschnitt erreichen; die so entstandene tiefe Kerbe an der Außenseite der Vereinigungsstätte wird durch ein genau eingepaßtes Zellzwickel ausgefüllt. Der weiteren Verfolgung der distalen Platte treten bald größere Schwierigkeiten entgegen, welche wohl durch die Schnittrichtung bedingt sind. — In den dorsalwärts folgenden Schnitten entzieht sich die Platte unter rascher Verschmälerung sehr bald dem Blick.

Die Beziehungen des Hinterendes der distalen Platte zum Pericardscheitel sind durchaus nicht leicht zu erkennen. Der kleine Einschnitt, durch welchen das das endotheliale Truncusvorderende bekleidende viscerale Pericardblatt vom parietalen geschieden wird, erweitert sich in den ventral folgenden Schnitten zu einem ganz stattlichen schmalen Divertikel, das auf eine kurze Strecke hin proximalwärts vordringt. Divertikel und Einschnitt, beide haben mich geraume Zeit zur Annahme verleitet, daß die distale Zellplatte aus der cranialen Fortsetzung beider Pericardblätter ihre Entwicklung nähme. Es ist mir jedoch auch hier die richtige Deutung der Befunde geglückt. Unser Schnitt geht schon nahe der dorsalen Circumferenz des Truncusvorderendes hindurch. Bereits bei jüngeren Keimen sind in dieser Höhe — s. die Textfig. 41 und 42 — die beiden Lamellen des Pericardscheitels so eng aneinander geschmiegt, daß eine Lichtung nicht mehr erweislich ist. Wir werden daher eine solche auch in unserm Schnitte nicht erwarten dürfen und müssen daher die Klarlegung der Beziehungen zwischen Zellplatte und Pericardscheitel von dem Studium der ersteren anstreben. Da lehrt uns die Verfolgung des lateralen Konturs der Platte bei stärkerer Vergrößerung, daß er sich keineswegs distalwärts in jenen des parietalen Pericardblattes fortsetzt. Er läßt sich vielmehr, die Dicke des Plattendurchschnittes gleichmäßig weiter führend, auf eine kurze Strecke distalwärts in das dichte Zelllager hinein verfolgen, zu welchem sich hier vorn beide Pericardblätter vereinigt haben. Das nach außen von dieser Fortsetzung gelagerte Zellmaterial geht proximalwärts in das dem Ectodermmantel des

Unterkieferfortsatzes angeschmiegte lose Mesoderm über. Nach Feststellung dieser Verhältnisse gelingt uns die Orientierung auch in den Nachbarschnitten, hier sogar weitaus leichter. So wird bei einem nur wenig älteren Keime, der in der gleichen Richtung geschnitten worden war, durch das bereits erwähnte Divertikel der Pericardlichtung eine ungleich klarere Einsichtnahme geboten; sie bestätigt den eben geschilderten Befund ganz. Derselbe steht in bestem Einklange mit den früheren Untersuchungsergebnissen, welche gelehrt haben, daß die distale Platte der cranialen Fortsetzung des Ectocards entstammt.

Die vorhin klargestellten Beziehungen zwischen den beiden Zellplatten im Unterkieferfortsatze bilden eine willkommene Ergänzung zu jenen Befunden, welchen wir in dem Querschnitt der Tafelfigur 18 *c* begegnet sind. —

Unter den Sagittalschnitten fesselt zunächst der Medianschnitt unsre Aufmerksamkeit. Einem solchen von einem Keime mit 25 Urwirbelpaaren ist die Tafelfig. 20 *a* entnommen. Der Darmscheitel ist geschlossen und vom Reste der interepithelialen Zellmasse völlig abgegliedert. Dasselbe hatte ich seinerzeit auch bei einem Entenkeime mit der gleichen Urwirbelzahl gefunden. Der Rest läßt zwei Abschnitte unterscheiden. Ein niedriger, ventraler *i* reicht nahe ans Gefäß *v* heran und entspricht der Kommissur des ersten Kopfhöhlenpaares. Der zweite höhere dorsale Abschnitt *i*, ist sehr dünn und nur in zwei Schnitten nachweisbar. Er ist an seinem Dorsalende so innig mit der Chordaspitze vereinigt, daß eine Abgrenzung beider nicht durchführbar ist; seine Zellen sind etwas regelmäßiger gelagert, und es ist eine ungemein zarte Membran nachweisbar, welche den Strang umscheidet. — Bei einem zweiten, etwas älteren Keime, welcher ein Urwirbelpaar mehr besessen hatte, vermag ich wiederum die beiden Abschnitte des Zellmassenrestes aufzufinden. Der ventrale ist sehr unscheinbar, er stellt die Kommissur des Höhlenpaares wie bei dem jüngeren Keime dar. Der dorsale wird in seiner unteren Hälfte von einer deutlichen oblongen Höhlung durchsetzt, welche epithelial umsäumt ist. Eine Abgrenzung der oberen Hälfte von der dünn ausgezogenen Chordaspitze kann ich auch hier nicht durchführen. Es hat den Anschein, als setzte sich die Cuticularscheide der Chorda auch auf diese obere Hälfte fort. Kompliziert wird der Befund durch ein stattliches, ovales Chordakorn, welches sich von vorn her in eine Bucht des Zellmassenrestes knapp unterhalb seiner Lichtung

einlagert. Ich werde später eine Deutung dieser Befunde versuchen.

Ich will diese Serie der weiteren Darstellung zugrunde legen. Der Schnitt der Textfig. 49 ist vom Medianschnitt aus gezählt der zwölfte. Die am Darmrohre mit *I*, *II*, *III* und *IV* bezeichneten Abschnitte gehen seitwärts in die entsprechenden Kiementaschen bzw. Anlagen von solchen über. Das vom Unterkieferfortsatz umschlossene Rohr der Aorta ascendens *a.a* besitzt den uns schon bekannten Zellmantel, der namentlich an der dorsodistalen Peripherie des Gefäßrohres eine stattliche Dicke erreicht. Vor der Aorta lagert die distale Zellplatte $m.Zpl_1$, und endlich die dem Ectoderm angeschmiegte Grenzschicht. Die eigenartigen Gefäßverhältnisse oberhalb der ersten Kopfhöhle K_1 erheischen große Vorsicht in der Deutung. Der Blutstrom nimmt jetzt hauptsächlich durch den intermediären Aortenbogen *i.a* seinen Weg. Die ursprüngliche proximale Fortsetzung der aufsteigenden Aorta ist jetzt fast ganz in den Dienst des ventralen Hirnastes *v.ha* getreten. Die ihr entsprechende Strecke der absteigenden Aorta (*a.d*) ist in Rückbildung begriffen. Die von ihr abgehenden Hirnäste *d.ha*, von welchen der distale fast gänzlich obsolesziert ist, dürften vielleicht den von mir in den Profilkonstruktionen eingetragenen und hier als dorsale Hirnäste des Aortenbogens bezeichneten Gefäßen entsprechen. Welche Stellung sollen wir jedoch den beiden Verbindungsbahnen einräumen, die vor- und abwärts vom intermediären Bogen *i.a* die Gefäßstrecke (*a.d*) mit der ursprünglichen Fortsetzung der aufsteigenden Aorta verbinden? Es sind zwei vorhanden, α und β. α erreicht das Ziel in unserm Schnitte nicht. Zwischen beiden finden wir unregelmäßig gestaltete, zum Teil mit Blutzellen gefüllte kleine Gefäßdurchschnitte, welche den Eindruck erwecken, daß sie noch vor kurzem mit der vorderen Hälfte ihres Gefäßrahmens Verbindungen unterhalten haben, also mit zu den Resten des ersten Aortenbogens gehören. Hat dies auch für β Gültigkeit? Vielleicht haben wir diesem Gefäße den Rang einer jener selbständigen Verbindungsbahnen einzuräumen, denen wir auch schon in den Profilkonstruktionen begegnet sind. Der Befund auf der andern Seite unsres Keimes gibt da keine befriedigende Auskunft. Die Deckung der entsprechenden Schnittbilder zeigt, daß hier ein β der Örtlichkeit nach entsprechendes Gefäß nicht vorhanden ist. Wir finden da ein weiter vorn lagerndes, dünnes, offenbar in Obsolescenz begriffenes Gefäßchen, welches die unansehnlichen proximalen Endabschnitte beider Aorten verknüpft und wohl

mit zum Reste des ersten Bogens zu zählen ist. Weiter hinten stoßen wir auf einen von der Vorderfläche des stattlichen intermediären Bogens abgehenden kurzen Verbindungsgang zum Hinterende von ad_1.

Fig. 49.

Die Profilkonstruktion V endlich (Keim mit 26 Urwirbelpaaren) läßt einen kümmerlichen Rest des ersten Bogens erkennen; von Verbindungsgängen sehe ich nur den unscheinbaren ventralen Rest eines solchen. Der intermediäre Bogen ist sehr stark ausgebildet. Ich möchte überdies hier noch bemerken, daß ich die eben geschilderten Rückbildungserscheinungen am ersten Aortenbogen schon bei einem Keime mit zwanzig Urwirbelpaaren angetroffen habe.

Das Feld zwischen (*a.d*) und dem Hirnrohre wird von lose verbundenen Zellen ausgefüllt. Sie gehören jenem Mesodermabschnitte an, welchen wir im Querschnitt beiderseits vom Zellmantel des mandibularen Höhlenwerkes eingerahmt angetroffen haben. Der zwischen der Cardinalis *ca* und der absteigenden Aorta *a.d* eingelassene Abschnitt des dorsalen Mesoderms vollzieht den Wechsel des Gefüges bei *x*. Er ist, wenngleich nicht ganz unvermittelt, so doch recht deutlich. Distalwärts setzt sich das unsegmentierte Kopfmesoderm unmittelbar ins erste Sklerotom fort und dieses wiederum in das zweite Scl_2[1]. Zwischen den folgenden Sklerotomen wird die Abgrenzung durch die segmentalen Äste der Aorta ermöglicht. Die weiter außen folgenden Schnitte lehren, daß von der ersten Hautmuskellamelle ein recht unansehnlicher Rest erhalten geblieben ist, der vornehmlich aus der distalen und dorsalen Kante besteht. Letztere scheint einem förmlichen Zerfall in einzelne kleine Abschnitte entgegenzugehen. Das erste Sklerotom wird hier außen vom zweiten durch den vom Hirnrohre absteigenden Schenkel der Cardinalis zum Teil geschieden. Aber auch seitwärts von diesem Gefäße läßt sich noch in manchem Schnitte der Rest einer etwas zellärmeren, trennenden Spalte nachweisen. Ähnliches gilt auch vom Hinterende des unsegmentierten Kopfmesoderms. Der lateralwärts vom Hirnschenkel der Cardinalis lagernde Abschnitt des ersten Sklerotoms wird von diesem Hinterende noch in manchem Schnitte durch den Rest einer der vorhin beschriebenen ähnelnden Spalte getrennt. — Die an die Chorda herantretenden medialen Endabschnitte des zweiten bis fünften Sklerotoms lassen eine Abgrenzung vermissen. Die weiter außen folgenden Abschnitte werden jedoch durch deutliche, wenn auch äußerst dünne und von Zellen überquerte Spalten geschieden, in welchen auch die in der Textfigur sichtbaren segmentalen Gefäßchen gelagert sind. Wir stoßen endlich auch auf die kleinen

[1] Die Verweisungsstriche Scl_2—Scl_5 sind in der Zeichnung zu kurz geraten.

Wurzeln der Cardinalis, welche die seitlichen Abschnitte dieser Spalten durchsetzen. Die ventrale Abgrenzung der Sklerotome ist selbstredend im Bereiche der Aorta und Cardinalis eine sehr deutliche; aber auch zwischen diesen beiden Gefäßen ist sie leicht durchführbar. Ihre basalen Abschnitte werden hier von dem zwischen Cardinalis und Aorta emportretenden visceralen Mesoderm durch eine lockere Zelllage geschieden, in welche sie leicht verjüngt eintauchen. Anklänge an dies Verhalten nehmen wir bereits oberhalb der lateralen Aortenwand wahr. Ich weiß nicht ob meine Vermutung zutrifft, daß diese eigenartigen Formverhältnisse zu den hier früher gelagerten Kommunikationen der Urwirbel in Beziehung zu bringen sind.

Ich kehre nochmals zur Textfig. 49 zurück. Sie orientiert uns leicht über Form und Lage des vom Schnitte getroffenen Abschnittes der ersten Kopfhöhle K_1, sowie über die vom Hyoidbogen eingeschlossenen Teile des zweiten Aortenbogens $A.A_2$, der Zellplatte *h.Zpl* und des Zellmantels des entsprechenden Abschnittes der seitlichen Darmwand. — Auf dem Wege zu dem Schnitte der Tafelfig. 20 *b* verlieren wir in der Kieferregion bald die Aorta descendens aus den Schnitten und damit auch die Möglichkeit, irgendeine scharfe Grenzmarke zwischen dorsalem und visceralem Mesoderm festzustellen. Die Abgrenzung der besonders differenzierten Abschnitte des visceralen Mesoderms gelingt selbstredend auch im Sagittalschnitte, indessen ist damit noch lange nicht etwa die gesamte Ausdehnung dieses Mesoderms festgestellt. Ich habe schon auf die Schwierigkeiten verwiesen, welche uns da in Querschnitten begegnen, und diese gewähren in der Grenzfrage gewiß den weitaus besseren Aufschluß. So will ich denn lieber auf jeden solchen Versuch für den zu schildernden Teil unsrer Region verzichten, um der unvermeidlichen Künstelei aus dem Wege zu gehen.

Wir dürfen auf unsrer Wanderung zum Schnitte der Tafelfig. 20 *b* der distalen Platte im Unterkieferfortsatze nicht vergessen. Im Schnitt der Textfigur ist sie uns in der Gestalt eines schmalen, zwischen dem Zellmantel der aufsteigenden Aorta und der Grenzschicht gelagerten Epithelstreifens begegnet; sie ist hier, entsprechend den Formverhältnissen ihrer Lagerstätte, schwach S-förmig gekrümmt. Ihr Vorderende erreicht keineswegs die Region der hintersten von den drei Ectodermfalten, welche wir in der Zeichnung leicht auffinden. Nach wenigen Schnitten ändert sich das Bild. Wie schon die Umrisse der Ventralwand des mit *I* bezeichneten Darmabschnittes

in der Textfigur erkennen lassen, sind am Unterkieferbogen zwei Teile unterscheidbar: ein größerer ventraler und ein kleinerer dorsaler. Den ersteren, welcher auch schon mit den benachbarten Abschnitten des Hyoidbogens und ersten Kiemenbogens in gleicher Reihe eingestellt ist, sehen wir allmählich zurücktreten und damit auch die in ihm eingeschlossene Strecke der distalen Platte. Im dorsalen Teile des Bogens taucht der caudale Fortsatz der proximalen Platte auf. Zuerst wird von ihm ein kleines Zellbälkchen sichtbar, welches das craniale Ende der distalen Platte ergänzt; dann tritt ein immer stattlicherer Abschnitt des Fortsatzes an die Stelle der letzteren, und endlich beherrscht der Fortsatz allein den Plan. Die Kenntnis des Verhaltens beider Zellplatten, welches uns in den Quer- und Schrägschnitten klar geworden ist, erleichtert die Einsichtnahme in die Befunde der Sagittalschnitte um ein Bedeutendes. Ich möchte unter anderm auf die Tafelfig. 18 *c*, 19 *a* und *b* verweisen. — In den nun weiter außen folgenden Schnitten taucht auch schon die Innenhälfte der zweiten Kopfhöhle auf, ebenso auch jene des Höhlchenwerkes der dritten; die Umrisse der proximalen Zellplatte werden deutlicher. Hier hatte ich den Umfang ihres caudalen Fortsatzes anfänglich zu gering eingeschätzt; indessen nötigte mich ein eigenartiger Befund zu wiederholtem Studium des Präparates und ließ mich auch darüber klar werden. Die vordere Abgrenzung des Fortsatzes ist eine sehr scharfe. Hier sind die randständigen Zellen epithelial geordnet und einer Art zarter Membran aufgereiht. Anders verhält sich die dorsodistale Abgrenzung. Immer wieder erhielt ich den Eindruck, als wäre dieser Rand schräg vom Schnitte getroffen worden. Unser Fortsatz hat jetzt die Form eines schräggestellten verkehrten Kommas ≈; seine Spitze erreicht die Region über der tiefen Einkerbung, welche den Oberkiefer- und Unterkieferbogen absetzt. Die Umschau in seiner Nachbarschaft läßt nun erkennen, daß ein ansehnlicher Teil des dorsodistalwärts benachbarten Mesoderms dem kommaförmigen Abschnitte zugehört und ihn ergänzt. Er ist noch nicht ganz scharf abgegrenzt. Ich möchte auf die ähnlichen Verhältnisse in der Tafelfig. 21 *k* verweisen. — Schon in den nächstfolgenden Schnitten tritt die proximale Zellplatte recht scharf hervor; nun finden wir im Ergänzungsstücke ihres caudalen Fortsatzes kleine Lichtungen. Er wird auch durch mitunter zierlich epithelial umsäumte Höhlchen vom kommaförmigen Abschnitte geschieden.

Im Schnitt der Tafelfig. 20 *b* übersehen wir die hier nicht näher

bezeichnete proximale Zellplatte in ihrer ganzen Ausdehnung. Sie erreicht vor der ersten Kiementasche Kt_1 eine ganz besondere Höhe. Ihr dorsaler Abschnitt, vom Quintusganglion V durch ein mäßig hohes Spatium geschieden, besitzt den Bau eines epithelialen Balkenwerkes. Das von ihm eingeschlossene, wenig umfangreiche Labyrinth kleinster Höhlchen K_3 gehört dem Hinterende des Höhlchenwerkes an; die Vereinigung der Lichtungen zu einer einheitlichen größeren Höhle, welche als dritte Kopfhöhle anzusprechen wäre, bleibt bei unserm Untersuchungsobjekte aus. Wir können daher nur von der Anlage einer solchen sprechen. Nach vorn geht die Zellplatte unmittelbar in den Zellmantel über, in welchen die noch nicht ganz fertiggestellte zweite Kopfhöhle K_2 eintaucht. Wir erkennen in dieser unschwer die Leithöhle des Höhlchenwerkes wieder. Mit dem Mesoderm der prämandibularen Höhlenanlage K_1 steht ihr Zellmantel nicht in Verbindung. An der Zellplatte nehmen wir noch den in den Unterkieferfortsatz eintretenden caudalen Fortsatz wahr. Von beiden ist nurmehr ein verhältnismäßig bescheidener Teil in den Schnitt gefallen. Die Analyse des Fortsatzes lehrt folgendes. Seine Abgrenzung ergibt sich aus jener der Zellplatte. Der distale Rand der letzteren wird durch einen von der Anlage der dritten Kopfhöhle herabziehenden Zellzug hergestellt, welcher von dem stattlichen Gefäß v durchsetzt wird; der ventrale ist in einer Reihe niedriger, epithelial verbundener Zellen gegeben, welche sich unmittelbar in die Ventralwand der zweiten Kopfhöhle fortsetzt. Von den beiden Abschnitten des Fortsatzes ist der vordere von einem schmalen Divertikel der Höhle K_2 durchsetzt; der hintere, welcher durch den vorhin erwähnten, von K_3 herabziehenden Zellzuge mit begrenzt wird, läßt irgendwelche besondere Differenzierung vermissen.

Von unserm Schnitte lateralwärts vordringend bemerken wir folgende Änderungen des Bildes. Die in Fig. 20 *b* von der Decke der Höhlenanlage K_2 schon recht tief ventralwärts vordringenden kleinen Leisten treten immer mehr vor und schneiden endlich durch. Die Höhle besitzt seitliche Ausbuchtungen, deren Durchschnitt uns weiter außen als Höhlchenkette entgegentreten wird. Es ist also die völlige Vereinigung der Sonderhöhlen zu einem einheitlichen abgerundeten Ganzen noch nicht erreicht worden. Daß der Aushöhlungsprozeß in unsrer Region noch recht rege ist, beweisen kleinste Höhlchenanlagen im Zellmantel. Nun ist uns auch der Schnitt der Tafelfig. 20 *c* leicht verständlich. Er

ist von jenem der vorhin betrachteten Zeichnung an gezählt der dritte. Von dem im Unterkieferbogen geborgenen Fortsatz der Zellplatte ist nurmehr ein kleinster Abschnitt sichtbar. An den seitlichen Ausbuchtungen der Anlage der zweiten Kopfhöhle K_2 ist die Zusammengehörigkeit noch leicht erkennbar, denn die trennenden Septa sind eben erst im Anschnitt sichtbar. Wir können uns leicht das Bild der noch weiter außen folgenden Schnitte vorstellen, wenn wir die Septa breiter werden lassen. Neu ist das Höhlchen k_2; es steht mit der Leithöhle K_2 nicht in Verbindung. Sehr lehrreich ist das Verhalten des epithelialen Balkenwerkes K_3. Das Labyrinth der von ihm eingeschlossenen Höhlchen steht mit dem Hinterende der Leithöhle durch einen schmalen Verbindungsgang in Kommunikation. — Das Epithel der Höhlenanlage K_2 ist ein niedriges; die Kerne sind nahe benachbart. Ansätze zur Bildung einer Art zarter Basalmembran sehe ich nur an ganz vereinzelten Stellen. Mitunter besitzen die Zellen spießartige, basale Ausläufer; auch tauchen stellenweise ganz platte Elemente auf.

Die im vorstehenden geschilderten Befunde sind für die Deutung der proximalen Zellplatte von Wert. Die uns bereits bekannte Einheitlichkeit des Höhlchenwerkes im visceralen Mesoderm der Kieferregion erhält durch den Befund der Tafelfig. 20 *c* eine neue Bekräftigung. Sie wird uns hier durch die Vereinigung der Lichtungen der schon weit entwickelten Anlagen der zweiten und dritten Kopfhöhle von neuem aufs klarste erwiesen. Die innigen Beziehungen der Zellplatte zur Anlage der dritten Kopfhöhle sind uns bereits bekannt. Und nun erweist sich, daß auch die zweite Höhle solche besitzt, wie die ins Vorderende der Zellplatte beträchtlich weit distalwärts vordringende Fortsetzung ihrer Lichtung — siehe die Tafelfig. 20 *b* — zeigt. Diese Tatsachen lassen eine innige Zusammengehörigkeit der Zellplatte mit beiden Kopfhöhlen leicht erschließen. Ich werde hierauf später noch eingehend zurückkommen. —

Die Profilkonstruktion V wurde einem Keim mit 26 Urwirbelpaaren entnommen. Es gilt für dieselbe im wesentlichen die gleiche allgemeine Orientierung, welche ich für die Konstruktion IV gegeben habe. Ihre Verwertung soll im zweiten Teile meiner Abhandlung erfolgen.

Keime mit 29, 30 und 31 Urwirbelpaaren.

(Taf. VII Fig. 21 *a—f*; Taf. VIII Fig. 21 *g—n*.)

Eine Querschnittreihe von einem Keime mit 30 Urwirbelpaaren soll uns zunächst über die Region der vier ersten Hautmuskellamellen unterrichten. Die Schnittrichtung habe ich in der Tafelfig. 21 *k* durch den Pfeil *x—x*, anzudeuten versucht. Der Schnitt der Textfigur 50 führt uns ins Bereich der Vorderhälfte der vierten Hautmuskelplatte der linken Seite. Die beiden durch ihren Bau scharf kontrastierenden Abschnitte des Sklerotoms können aus der Zeichnung leicht ersehen werden. Eine reinliche Abgrenzung der Anlage des vierten Spinalganglions $sp.g_4$ vom Sklerotom stößt auf Schwierigkeiten. Ich möchte als solche das schmale Zellplättchen ansprechen, welches in die enge, hohe Spalte zwischen Hirn und Sklerotom eingelassen ist. Seine Zellen sind von auffallender Kleinheit, spindelförmig und mit ihrer Längsachse der ihres Gelasses gleich gerichtet. Schon in den nächsten distalwärts folgenden Schnitten will mir ihre Auffindung nicht mehr glücken; um so deutlicher ist ein ventraler Rest im Bereiche der distalen Sklerotomhälfte. In der Region der dritten Hautmuskellamelle wird die Verfolgung des Plättchenrestes schon recht schwer; denn hier kann ich in dem Bereich ihrer proximalen Hälfte nurmehr recht unansehnliche Spuren nachweisen. Diese sind im Gebiete der zweiten Lamelle auf vereinzelte Spindelzellchen von besonderer Kleinheit reduziert. — Bei $V.sp_4$ werden wir der Anlage einer ventralen Spinalnervenwurzel gewahr.

Fig. 50.

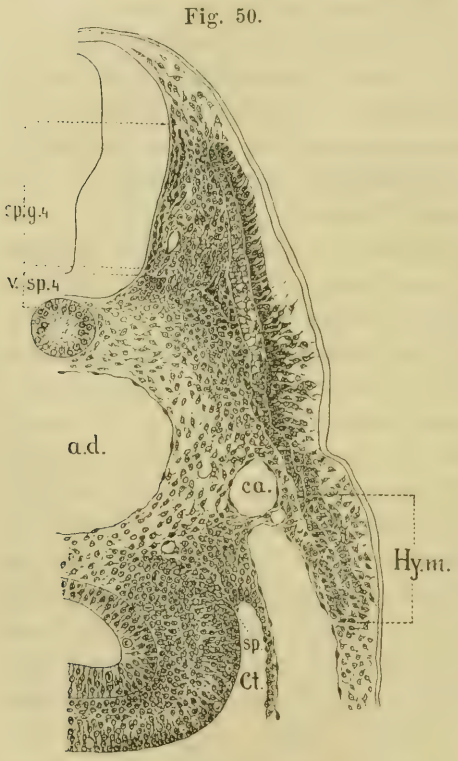

Der ventromediale, lose gefügte Sklerotomabschnitt setzt sich zwischen Aorta und Cardinalis nach abwärts ohne scharfe Grenze unmittelbar ins viscerale Mesoderm fort. Dasselbe ist in der Nachbarschaft der Aorta recht lose gebaut; so ist das Gefäßrohr von einem lockeren Zellgürtel umgeben, welcher von der Umgebung deutlich absticht. Über die Entstehungsart der ventralen Hälfte dieses Gürtels konnte ich nichts Näheres ermitteln. Klar sind die Beziehungen der Muskellamelle zur Anlage der Hypoglossusmuskulatur *Hy.m* zu übersehen. Ihr Ventralende setzt sich unter leichter Verjüngung in diese Anlage fort und stellt als dünnere deutlich epitheliale Lamelle die innere Grenzschicht derselben her. Diese büßt tiefer unten allmählich den regelmäßigen Aufbau ein. Weniger deutlich ist die Einsichtnahme in das entsprechende Verhalten der Hautplatte; die von der Ventralhälfte ausgehende rege Proliferation dermalen Bindegewebes verschleiert das Bild. Ich habe den Eindruck erhalten, daß der Zusammenhang zwischen dem ventralen Plattenrande und der Anlage durch eine Reihe recht locker miteinander vereinigter Zellen vermittelt wird. Die beiden distalen Nachbarschnitte zeigen ein ähnliches Verhalten der Ventralkante; in den proximalen treffen wir nurmehr Schrägschnitte derselben an und damit wird auch das Verständnis ihrer Beziehungen sehr erschwert. Die Cölomtasche *Ct* hat bereits eine ganz stattliche Einbuße ihrer Höhe erlitten. Die bei *sp* emportretende Spalte setzt sich in einen schon wenig deutlichen Lichtungsrest fort. Wiederum stellt das ventralwärts umgeschlagene Dorsalende der Somatopleura die Taschendecke allein her. Das Zylinderepithel der Schlundplatte ist in reger Proliferation begriffen; es sind zahlreiche, entsprechend gestellte Mitosen nahe der freien Fläche des Epithels vorhanden. Der Zellmantel des Darmrohres bedeckt das mittlere Drittel der Dorsalwand noch nicht; indessen, auch hier rückt das Zellmaterial bereits medianwärts vor. Die dem Darm unmittelbar benachbarten Zellen weisen namentlich im Bereiche der Ventralwand das Bestreben nach Reihenbildung auf. Längs der Darmseitenwand besteht der Zellmantel aus zwei Sonderschichten. Es ist hier eine innere etwas zarter tingierte und eine äußere stärker gefärbte Zelllage vorhanden. Die letztere ist das jüngere, erst vor kurzem vom Epithel der Schlundplatte gebildete Element und erinnert mich in seinen Beziehungen zur Platte an die bekannten jüngeren Entwicklungsstufen des Zellmantels.

Die Textfig. 51 gibt uns ein kleines Territorium eines Schnittes

wieder, welcher durch das Gebiet des distalen Endabschnittes der dritten Hautmuskellamelle geführt worden ist. Der kolbenförmige Durchschnitt der Zungenmuskelanlage *Hy.m* imponiert als stattliches von der Nachbarschaft wohl geschiedenes Gebilde. Sein verjüngtes Dorsalende ist dem Ventralrand der Hautmuskellamelle nahe benachbart. Dieser Rand entbehrt zwar eines scharfen Abschlusses, besitzt jedoch keine Beziehungen zur Muskelanlage. Bei *x* ist eine schwach tingierte Doppelreihe epithelialer Zellen wahrnehmbar, welche seitlich direkt ans Ventralende der Hautmuskelplatte anstößt. Ich weiß nicht, ob ich dieselbe zu einem Rest der Umschlagskante der Außenwand des Urwirbels in Beziehung bringen darf. Die Cölomtasche hat eine weitere Einbuße ihrer Höhe erfahren. Von der Decke ihres Scheitels ragt ein kleines Zellkölbchen *Zk* herab. Die Untersuchung mit etwas stärkeren Linsen läßt erkennen, daß bei *sp* ein Rest der früheren Lichtung der Cölomtasche empordringt. Auch seitlich vom Kölbchen findet sich eine etwas feinere und auch kürzere Spalte sp_1, welche der ersterwähnten gleich läuft. Das freie Ende des Kölbchens, welches in vier Schnitten nachweisbar ist, ist besonders dicht gefügt; auf die Deutung dieses Gebildes hier näher einzugehen, muß ich mir versagen.

Fig. 51.

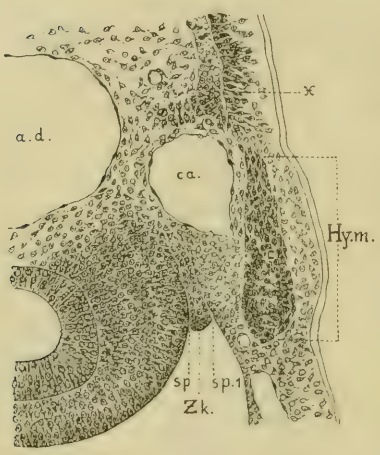

Weiter vorn treffen wir bald auf das Hinterende des Vagusganglions und verlieren damit auch die Zungenmuskelanlage aus den Schnitten. Der Schnitt der Textfig. 52 geht durch die Mitte der dritten Hautmuskellamelle hindurch. Gerade hier tritt die bauliche Differenz der beiden Sclerotomabschnitte etwas zurück. Bei $v.sp_3$ werden wir der Anlage einer ventralen Wurzel des dritten Spinalnerven gewahr. Der Ventralrand des Myotoms setzt sich in einen Zellzug fort, welcher in leichtem Bogen die Außenwand der Cardinalis *ca* umkreist und nahe der oberen Circumferenz des Vagusganglions *X* endigt. Das Studium der distalen Nachbarschnitte scheint dafür zu sprechen, daß sich dieser Zellzug über die

dorsodistale Circumferenz des Vagusganglions hinweg zur Zungenmuskelanlage fortsetzt und diese erreicht. Die Feststellung des Verlaufes fällt, wie leicht begreiflich, nicht ganz leicht. Der Zusammenhang des Zuges mit dem Myotomrande ist nur noch in den beiden Nachbarschnitten nachweisbar.

Fig. 52.

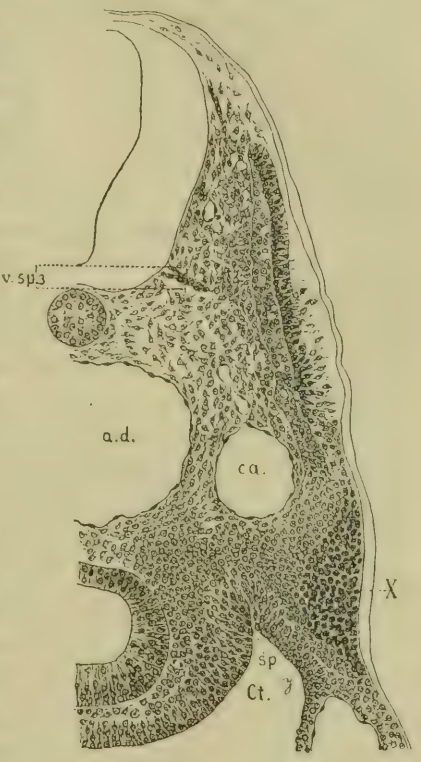

Über das Verhalten des Ventralrandes der Hautlamelle konnte ich wenig Befriedigendes ermitteln; ich weiß nicht, ob die dem Zellzuge seitlich angeschmiegte Reihe von Zellen diesem Ventralrande zugezählt werden darf. Über das Verhalten der Cölomtasche sowie des Restes ihrer Scheitellichtung *sp* orientiert die Zeichnung zur Genüge.

Mit dem Hinterende der zweiten Hautmuskellamelle taucht auch schon die der seitlichen Darmwand entsprießende hohle Knospe der vierten Kiementasche auf. Das Vagusganglion lagert in dieser Region schon recht hoch; das Ectoderm senkt sich, der Anlage der Kiementasche zustrebend, beträchtlich medialwärts ein. Die Höhe dieser Einsenkung entspricht dem medianen Durchmesser des Darmrohres. Das Vorderende der Cölomtasche hat den Übergang in das distale Ende der Pericardtasche vollzogen. Die in der Textfig. 52 mit einem *y* bezeichnete seitliche Ausbuchtung der Somatopleura gibt uns annähernd die Stelle an, im Bereiche welcher wir das Hinterende der Pericardtasche weiter vorn auftauchen sehen. Von diesem Schnitte aus vordringend, erreichen wir bald die Hohlknospe der vierten Kiementasche. Bevor sie noch auftaucht, wird die Innenwand der hier schon recht niedrigen Cölomtasche unter dem Einflusse des seitlich ausladenden Darmrohres nach abwärts verdrängt. Die Schlundplatte findet hier bereits in jener Region ihr Ende, oberhalb welcher weiter vorn der gedrungene Stiel der

Taschenknospe auftaucht. Ihr Außenende lenkt hier dorsalwärts empor; eine Verfolgung ihrer äußerst kurzen dorsalen Fortsetzung ist nicht mehr durchführbar. Der breite Umschlag der Somatopleura unterfängt mit seinem zugeschärften Innenrande den lateralen Endabschnitt der Platte. Man muß aber scharf zusehen, um diese Einzelheit wahrzunehmen, denn auf den ersten Blick bilden Platte und Umschlag weiter vorn bald ein Kontinuum. Unterhalb der Kiementasche sind beide Abschnitte einander auch baulich so ähnelnd, daß nur die Vertrautheit mit den früheren Befunden an die Vornahme einer Grenzbestimmung gemahnt. Sie wird hier durch den raschen Wechsel des Dickendurchmessers ermöglicht, welchen die scheinbar bis zur Pericardkante einheitliche Platte an der Verschmelzungsstelle aufweist. — Im Bereiche der Anlage des zweiten Kiemenbogens — s. die Textfig. 53 — suche ich die Grenzmarke etwas seitwärts von der ventralen Kante des Darmes. Die Pericardkante wird hier gleichfalls von der Somatopleura gebildet und weist eine Verengung ihrer Lichtung *s* auf. Ob ihr Scheitel etwa embryonales Bindegewebe produziert, ist mir nicht klar geworden. — Unterhalb der dritten Kiementasche gelingt die Abgrenzung des Besitzstandes der Schlundplatte sehr leicht; über diese Region hinaus möchte ich diese Einzelheiten nicht verfolgen, da hierzu eine getreue Darstellung des Entwicklungsganges des Truncus arteriosus erforderlich ist[1]. — Nahe dem Hinterende der Anlage der vierten Kiementasche ist eine Sonderung des den beiden Wänden der hier schon obsoleten Cölomtasche entstammenden Mesoderms nicht mehr durchführbar. Die Kiementasche taucht mit ihrer Hinterwand in diesen Mesodermabschnitt ein. Im Bereiche ihrer größten Breitenausdehnung hat die Fortsetzung des letzteren einen Querschnitt, der an den eines I-Trägers gemahnt. Die queren Schenkel sind etwas verbogen. Der untere derselben sitzt der Pericardkante auf und entsendet unterhalb der ventralen Darmwand eine sich verjüngende mediale Fortsetzung. Der dorsale Schenkel, welcher die Enge zwischen Kiementasche und Ectoderm überdacht, läßt eine vom Außenende der dorsalen Darmwand zur Unterwand der Cardinalis schräg emporziehende innere Grenze erkennen. Nahe derselben finden sich vorwiegend mit ihr gleichgerichtete Spindelzellen, welche vom einwärts folgenden losen Mesoderm scharf abstechen. Alles in allem Verhältnisse, welche an die für den Keim mit 27 Urwirbelpaaren geschilderten Entwicklungsverhältnisse der gleichen Region lebhaft erinnern.

[1] S. auch die Schilderung auf S. 225 und 239.

Die Textfig. 53 führt uns in die Region der Anlage des zweiten Kiemenbogens. Von der zweiten Hautmuskellamelle ist die Vorderhälfte und zwar nahe der Mitte vom Schnitte getroffen worden. Die Felderung des Sklerotomquerschnittes tritt deutlich hervor. Bei vsp_2 wird der Durchschnitt der Anlage einer ventralen Wurzel des zweiten Spinalnerven sichtbar. Der zweite distale Schnitt weist eine ungleich zartere, doch immerhin leicht erkennbare weitere Wurzelanlage auf. Das Myotom zeigt nahe der Dorsalwand der Cardinalvene eine medialwärts vortretende knieförmige Knickung. Der hier etwas erweiterte Myocölrest beherbergt ein paar lose Zellen. Der untere Schenkel des Knies setzt sich in einen aus zwei deutlichen Zellreihen bestehenden dünnen Strang fort, welcher seitlich von der Cardinalis herabziehend, ungefähr in der halben Höhe derselben sein Ende findet. Er entbehrt einer scharfen ventralen Grenze. Der dem Strange außen angeschmiegte Zellzug dürfte, wie der proximale Nachbarschnitt erschließen läßt, der Fortsetzung der Cutislamelle entsprechen. Dies Verhalten der Hautmuskellamelle ist nur in diesen zwei Schnitten klar ersichtlich. Die wohl zu vermutende Beziehung zur Anlage der Zungenmuskulatur konnte ich, wie in Anbetracht der Schnittrichtung wohl begreiflich, nicht erweisen. Über die Formverhältnisse jenes Abschnittes des visceralen Mesoderms, welchen wir als branchialen anzusprechen haben, gewährt die Zeichnung deutlichen Aufschluß. Der Zellmantel der Darmseitenwand ist wohl entwickelt. Die dorsomediale Grenze des branchialen Mesoderms ist wieder eine schräge; sie zieht von der ventrolateralen Circumferenz der Cardinalis zur dorsolateralen stumpfen Kante des Darmrohres herab und ist durch die ganz auffallenden

Fig. 53.

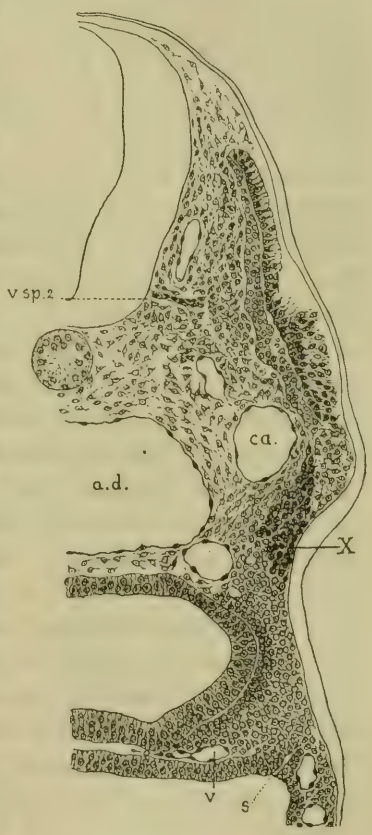

Differenzen in Form und Schichtung der hier aneinander grenzenden Zellen leicht ersichtlich. — Von unserm Schnitte aus caudalwärts vorschreitend, können wir leicht die ununterbrochene Kontinuität des als branchialen angesprochenen Mesodermabschnittes mit dem visceralen Mesoderm feststellen, welches wir distalwärts von der vierten Kiementasche noch im Zusammenhange mit seinem Mutterboden, der Wandung der Cölomtasche, angetroffen haben.

Der Schilderung der Region der ersten Hautmuskelplatte sei eine kurze Orientierung über die Veränderungen im Stromgebiet der Cardinalis vorausgesendet. Ich habe bereits einmal in meiner Abhandlung über die Augenmuskeln der Ente auf diese verwiesen. Unmittelbar hinter dem Gehörbläschen taucht eine Vene auf, welche mit zwei sagittal gelagerten Wurzeln die hintere Wand des Bläschens umgürtet und nach kurzem, distal gerichteten Verlauf endigt. Zwischen ihr und der Cardinalis zieht die Glossopharyngeuswurzel herab. Vor derselben anastomosieren beide Bahnen miteinander und hinter ihr findet die neu angelegte Bahn ihr Ende. Im Bereiche des kümmerlichen Vorderendes der ersten Hautmuskelplatte beherrscht die Cardinalis zunächst allein das Feld; bald aber zweigt von ihr eine starke Seitenwurzel ab, welche zwischen dem Ganglion des Glossopharyngeus und der Anlage der Vaguswurzel hindurchzieht und den Ventralrand der Hautmuskellamelle aufsucht. Längs dieses erreicht sie den gleichen Rand der zweiten Lamelle und mündet in den hier lagernden Stamm der Cardinalis ein. Der dem Hirnrohre angeschmiegte Schenkel der letzteren vollzieht seinen Abstieg etwas früher und hat bedeutend an Umfang eingebüßt. Es ist ferner eine schon bei jüngeren Keimen nachweisbare neue Cardinaliswurzel jetzt recht deutlich. Sie zieht — s. die Textfig. 50, 52 und 53 — nahe der Mitte der Seitenwand des Medullarrohres, von ihm nur wenig entfernt, cranialwärts und mündet in den hinteren Umfang der Cardinalis ein, bevor diese noch ihren Abstieg beendigt hat.

In unsrer Serie deckt sich die Schnittrichtung nicht mit dem schmalen Spatium zwischen der ersten und zweiten Hautmuskellamelle; wie der Pfeil xx_1 in der Tafelfig. 21 *k* lehrt, werden wir zunächst der Ventralkante und erst nach einigen Schnitten der ganzen Höhe der Lamelle gewahr. Die Entwicklung ihres Hinterendes sticht ganz gewaltig gegen jene Bilder ab, welche uns weiter vorn entgegentreten. Der Dorsalrand der Lamelle ragt ein wenig über die halbe Höhe des Hirnrohres empor; der ventrale findet sich knapp über der dorsalen Wand der vorhin geschilderten Seitenwurzel der

Cardinalis und ist etwas tiefer als das Niveau der ventralen Chordafläche gelagert. In der Muskelplatte ist die Fibrillenbildung in bestem Gange; von seite der ventralen Hälfte der Hautplatte findet eine lebhafte Proliferation dermalen Bindegewebes statt. Sie hat zur völligen Auflösung des Ventralendes geführt. Der gleiche Endabschnitt des Myotoms gemahnt an das für das zweite Muskelblatt beschriebene Verhalten; nur ist die seitwärts ablenkende Fortsetzung etwas kurz. Sie tritt nicht längs der Außenwand der Seitenwurzel ventralwärts vor. Genaueres über die Bedeutung dieser Fortsetzung konnte ich nicht ermitteln; sie findet sich im Bereiche des äußersten Hinterendes der Lamelle. Vorwärts schreitend begegnen wir bald nur mehr Resten des Hautmuskelblattes. Ich will jenen Schnitt, in welchem die Dorsalkante desselben auftaucht, als ersten zählen. Im achten ist vom Myotom nur noch ein dünnes Plättchen erhalten geblieben, welches kaum mehr das Niveau der Ventralwand des Hirnschenkels der Cardinalis erreicht, gleichwohl aber überaus deutliche Fibrillenquerschnitte erkennen läßt. Am Hautblatte hat sich die Proliferation immer höher gelegene Abschnitte erschlossen; im achten Schnitte ist diese Lamelle nicht mehr nachweisbar. Der distale Nachbarschnitt läßt deutlich erkennen, daß ihre Auflösung keineswegs an eine völlige Ausnützung des vorhandenen Proliferationsvermögens geknüpft gewesen ist, sondern vielmehr einer einfachen Rückbildung gleichzusetzen ist, welcher eine mäßige Proliferation vorangegangen war. Eine Analyse des dichten Zellhaufens, welcher an Stelle des rückgebildeten ventralen Abschnittes des Hautmuskelblattes getreten ist und oberhalb der Seitenwurzel der Cardinalis lagert, ist recht schwierig. In einem oder dem andern Schnitte erkenne ich noch die Umrisse des rückgebildeten Plattenteils und erhalte hier den Eindruck, daß das Myotom einem Zerfall unterlegen ist. Kompliziert wird das Bild namentlich dadurch, daß die längs der Außenwand der Seitenwurzel emporziehende Anlage der Vaguswurzel auf ihrem Wege zum Hirnrohre diesen Zellhaufen passiert. — Mit dem 16. Schnitte erreichen wir das äußerste Vorderende des Plattenrestes; die seinem Ventralrand so nahe benachbarte Seitenwurzel beendigt hier auch ihren Anstieg zur Cardinalis und findet ihre Einmündung. In dieser Region erreicht schon die Anlage der Vaguswurzel die Seitenfläche des Hirnrohres. Die Anlage kreuzt sich mit dem Myotomrest. Eine genaue Orientierung ist nichts weniger als leicht. Ein Teil der Zellen zieht längs des Ventralrandes des Plattenrestes sowie seiner Innenfläche dorsomedialwärts zum Hirnrohre

empor; andre sehe ich wieder den Rest durchsetzen. Ich kann mich des Eindruckes nicht erwehren, daß der letztere der Wurzelanlage im Wege steht. — Das erste Sklerotom besitzt in seiner distalen Hälfte einen mäßig losen Bau; in der proximalen gemahnt das Gefüge in manchem Schnitte entfernt an jene Felderung, welche ich für seine distalen Nachbarn beschrieben habe. Die zur Chorda und dem von der paarigen Aorta beiderseits eingesäumten Mittelfeld der dorsalen Darmwand herantretende Fortsetzung ist eine recht lockere. Der Übergang ins viscerale Mesoderm wird von der Seitenwurzel der Cardinalis und der Aorta begrenzt. — Es sind unzweifelhafte zarte Anlagen ventraler Wurzelfäden der ersten Spinalnerven nachweisbar. Über die topischen Relationen zwischen der Hautmuskelplatte und den nachbarlichen Abschnitten der branchialen Region erteilt uns wohl der Sagittalschnitt der Tafelfig. 21 *k* hinreichende Auskunft. —

Fig. 54.

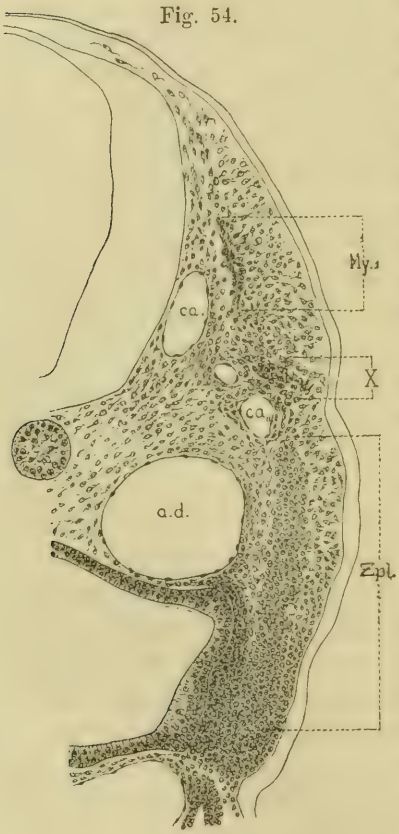

Nach dieser Schilderung des Entwicklungsganges des ersten Urwirbels ist es an der Zeit, zum visceralen Mesoderm zurückzukehren. Wir knüpfen am besten wieder an die oben gegebene Beschreibung des zweiten Kiemenbogens an und überschreiten die schmale, hohe Verschlußplatte der dritten Kiementasche und den dritten Aortenbogen. So erreichen wir den Schnitt der Textfig. 54, welcher uns über das Mesoderm des ersten Kiemenbogens orientiert. Es ist die rechte Hälfte im Spiegelbilde wiedergegeben worden; der Schnitt geht vor der Mitte des Kiemenbogens und des ersten Myotoms hindurch. Von letzterem erblicken wir einen zarten, dünnen Rest My_1; vom Epithel der Cutislamelle ist nichts mehr nachweisbar. Wir können aber das aus ihr hervorgegangene dermale

Bindegewebe leicht an der Gruppierung der Zellen erkennen. Die Abgrenzung des Vorderendes des Vagusganglions fällt für unsern Schnitt sehr schwer; der Befund der Nachbarschnitte deutet darauf hin, daß demselben vielleicht die mit *X* bezeichnete, etwas lebhafter tingierte Zellgruppe zuzurechnen ist. Am branchialen Mesoderm nehmen wir folgende Einzelheiten wahr. Der Zellmantel der Darmseitenwand ist stattlich entfaltet; eine dünne Fortsetzung desselben bekleidet auch die dorsolaterale Darmkante. Die hohe schlanke Zellplatte *Zpl* reicht nahe an die hier etwas weniger ansehnliche Seitenwurzel der Cardinalis $ca_{,,}$ heran. Ihre innere Abgrenzung ist keineswegs sehr scharf; die ventrale ist es ebenfalls nicht. Um so besser ist es die laterale. Hier wird eine, stellenweise recht deutlich epithelial gegliederte Randreihe von Zellen durch einen dünnen, zarten Spalt von der Nachbarschaft geschieden. Die bauliche Eigenart der Platte ist eine solche, daß sie geradezu als jüngere Entwicklungsstufe der später näher zu schildernden Zellplatte des Hyoidbogens bezeichnet werden kann.

Ich habe oben für die Region der Anlage der vierten Kiementasche den Querschnitt des der Pericardkante aufruhenden visceralen Mesoderms mit jenem einer Traverse verglichen. Ein Versuch, einiges über die craniale Fortsetzung der beiden queren Schenkel festzustellen, hat folgendes ergeben. Bezüglich der Formveränderungen des in Rede stehenden Mesodermabschnittes im Bereiche der Anlage des zweiten Kiemenbogens darf ich wohl auf die Textfig. 53 verweisen. Weiter cranialwärts, unterhalb des Kontaktfeldes der dritten Kiementasche, st der ventrale quere Schenkel nurmehr ein dünnes Zellblatt, welches von der Schlundplatte durch ein breites, niedriges, gleichsam flachgedrücktes, der distalen Circumferenz der Wurzel des dritten Aortenbogens entstammendes Gefäßrohr zum Teile geschieden wird (s. das Gefäß *v* in der Zeichnung 53, es ist die distale Fortsetzung desselben). Vor der Kiementasche geht das erwähnte dünne Zellblatt in den Fußteil des branchialen Mesoderms des ersten Kiemenbogens über.

Bezüglich der dorsomedialen Abgrenzung des oberen queren Schenkels habe ich bereits eingehend berichtet. Ich will hier hierzu nur noch nachtragen, daß diese für die Region der vierten Kiementasche und der Anlage des zweiten Kiemenbogens gegebene Grenzbestimmung keineswegs etwa als eine solche zwischen dorsalem und visceralem Mesoderm aufzufassen ist; über diese bin ich im unklaren geblieben. Es handelte sich vielmehr um die Abgrenzung

des branchialen Abschnittes des visceralen Mesoderms; wir haben uns hierbei immer vor Augen zu halten, daß das letztere sich gewiß noch über diese Grenze nach einwärts hin forterstreckt. Eine nähere Abschätzung dieser wohl nur bescheidenen Fortsetzung ist nicht mehr durchführbar. Oberhalb der dritten Kiementasche verliere ich die Spur des dorsalen Schenkels; sein Feld wird hier von dem nahe der Ecke zwischen dorsaler Taschenwand und Ectoderm lagernden Vorderende des Vagusganglions beherrscht, welches sich ein- und aufwärts der Seitenwurzel der Cardinalis angeschmiegt zeigt. Vor der Tasche tritt wiederum die von der Außenwand der Aorta steil zum Ectoderm emporziehende Grenzlinie auf; der Vagus lagert einwärts von dieser. Mit dem Auftauchen der Zellplatte tritt auch diese Grenzlinie zurück.

Vor dem Schnitte der Textfig. 54 erreichen wir das Hinterende des Glossopharyngeusganglions, sowie auch das der zweiten Kiementasche (vgl. die Tafelfig. 21 *k*). Die nun folgende Schilderung der Region des Hyoid- und Kieferbogens will ich einer zweiten Serie von einem etwas jüngeren Keime mit 29 Urwirbelpaaren entnehmen, da die bei diesem in Anwendung gekommene Schnittrichtung jener entspricht, welche ich für die Querschnittreihen von jüngeren Keimen fast ausschließlich bevorzugt habe.

Oberhalb der Dorsalwand der zweiten Kiementasche ist das Gefüge des zwischen Aorta, Cardinalis und Boden des Gehörgrübchens eingelassenen Mesoderms weniger dicht als früher, so daß dasselbe von seiner der Chorda zustrebenden medialen, recht losen Fortsetzung nicht scharf absticht. Wir überschreiten das Kontaktfeld der Tasche und die Dorsalhälfte des zweiten Aortenbogens und erreichen den Schnitt der Tafelfig. 21 *a*. Die ventrale Hälfte des Aortenbogens Aa_2 ist von einer mit dem Zellmantel der Darmseitenwand unmittelbar zusammenhängenden Zellschicht eingehüllt. Die Zellplatte besitzt ein spitzes ventrales Ende; das dorsale reicht nahe an den Grund des Gehörgrübchens hinan. Die Abgrenzung von der Nachbarschaft ist eine sehr deutliche. Namentlich die Außenfläche wird durch eine dünne Spalte von der dem Ectoderm angeschmiegten Mesodermschicht scharf geschieden. Die baulichen Eigentümlichkeiten der Platte sind in der Zeichnung recht genau wiedergegeben worden. In ihrer Ventralhälfte ist die Lagerung der Zellen wieder eine solche, daß sie den Eindruck erweckt, als hätte eine noch vor kurzem äußerst dichtgefügte Zellmasse eine Lockerung des Baues erfahren. Die gedrungenen Zellleiber, welche recht

kurze Fortsätze besitzen, werden durch deutliche Zwischenzelllücken voneinander geschieden. Mitunter begegnen wir dem deutlichen Streben, Querreihen zu bilden. Weit loser ist der Zusammenhang in der dorsalen Plattenhälfte; auch finden sich hier häufig quergelagerte kurze Spindelzellen. Längs des freien Randes des Plattendurchschnittes sind die Zellen sehr eng aneinander geschmiegt und erwecken namentlich im Bereiche des Außenrandes deutlich den Eindruck epithelialer Anordnung. An ganz vereinzelten Stellen taucht auch der Ansatz zur Bildung einer Art zarter Grenzmembran auf, welcher die Zellen aufsitzen. Am Dorsalende vermisse ich irgendein bestimmtes Gefüge; hier ermöglichen vornehmlich die Randreihen die Abgrenzung. Das Mesoderm oberhalb des Darmrohres läßt nurmehr Spuren seiner früheren Dichtigkeit erkennen (vgl. hierzu die Tafelfig. 16 *a*, 18 *a*). Namentlich die scharfe Abgrenzung des zwischen Aorta und Cardinalis eingeschalteten Abschnittes gegenüber der medialwärts zur Chorda herantretenden Fortsetzung ist weit weniger scharf als früher. Eine die Scheitel der beiden branchialen Grenzfurchen des Ectoderms *br.gr* verbindende Linie tangiert die ventrale Circumferenz des Endothelrohres des Truncus arteriosus *Tr.a.* Zwischen dieser Circumferenz und dem Zylinderepithel des visceralen Pericardblattes sind Zellhäufchen von zwei, drei und mehr Zellen eingeschaltet. Sie sind durch breite Spalten voneinander geschieden und es wird so der Eindruck der Frakturierung dieses kleinen Mesodermbezirks hervorgerufen. Die mit *r* bezeichnete Rinne des Pericards setzt sich distalwärts in die dorsolaterale Pericardtasche fort. Mehr vermochte ich nicht festzustellen, da ich infolge des Mangels der entsprechenden jüngeren Stadien die Fühlung mit den bei den jungen Keimen genauer verfolgten Einzelheiten dieser Region des Pericards verloren hatte. — Vor dem Aortenbogen wird der Durchschnitt der Zellplatte breiter; wir übersehen ferner den Zellmantel der Darmseitenwand besser, ebenso auch dessen die dorsolaterale Darmkante bis an die Aorta umkleidende Fortsetzung. Sobald wir das Dorsalende der Zellplatte überschritten haben, taucht auch schon die von der Außenwand der platten dorsalen Aorta schräg zum Ectoderm emporziehende, dorsomediale Grenze des branchialen Mesoderms auf. Eine Andeutung derselben nehmen wir schon im Schnitte der Tafelfig. 21 *a* wahr. Wir erreichen auch bald das Ventralende der Hinterwand der ersten Kiementasche; hier kreuzt sich die Grenzlinie mit der dem Ectoderm angeschmiegten Facialisanlage. Je höhere Abschnitte der distalen Taschenwand wir

erreichen — vgl. die Tafelfig. 21 *k* — desto kleiner wird der Umfang der weiteren cranialen Fortsetzung des branchialen Mesoderms; vor der Anlage des Acusticofacialis ist das ganze Gelaß oberhalb der dorsalen Darmwand mit gleichmäßig lockerem Mesoderm ausgefüllt, welches auch die Chorda von allen Seiten her einhüllt. Mit dem branchialen Mesoderm ist auch das Vorderende des Zellmantels der Darmseitenwand völlig zurückgetreten. — Quer zum Höhendurchmesser des Hyoidbogens geführte Schnitte lassen erkennen, daß der Aortenbogen in der Nische zwischen der Darmseitenwand und der Vorderwand der zweiten Kiementasche lagert. Diese Nische wird vom vorhin erwähnten Zellmantel ausgekleidet; derselbe umscheidet mit einer dünnen Fortsetzung auch die dem Ectoderm zugekehrte Wand des Bogens. Die Zellplatte ist der Quere nach so gekrümmt, daß ihre Hohlseite dieser Fortsetzung angeschmiegt ist. —

Die Formverhältnisse des Scheitelendes des cardialen Mesoderms sind jetzt erheblich veränderte. Bei jüngeren Keimen — s. z. B. die Textfig. 42 — gleicht der Pericardscheitel einer das endotheliale Truncusvorderende längs der ventrolateralen Circumferenz umfassenden Schale. Ein ähnliches Verhalten findet sich noch bei Keimen mit 25 Urwirbelpaaren. Bei älteren Keimen ändert sich dasselbe. Ich verweise auf die Textfig. 55—57. Sie sind drei Schnitten der eben in

Fig. 55.

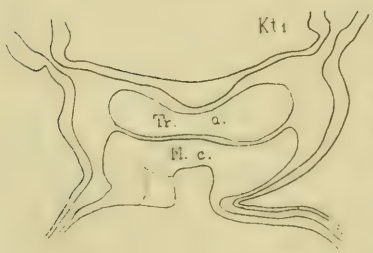

Fig. 56.

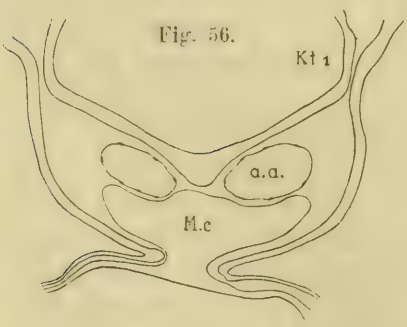

Fig. 57.

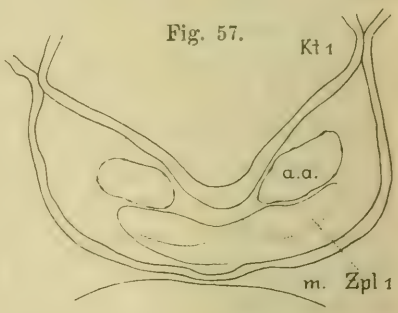

Besprechung stehenden Serie entnommen worden. Der erste derselben hat bereits das äußerste Hinterende der Pars commissuralis

der Unterkieferfortsätze getroffen. Das in der Commissur eingeschlossene Scheitelende des Pericards *M.c* weist einen ∩-förmigen Ausschnitt auf. Die Decke desselben geht distalwärts in das die ventrale Wand des endothelialen Truncus bekleidende viscerale Pericardblatt über. Diese im Vergleich zu den Befunden bei den jüngeren Keimen etwas befremdenden Formverhältnisse werden durch die Untersuchung mit stärkeren Linsen erklärt. Sie lehrt in den beiden Hälften des Scheitels spaltförmige Lichtungsreste erkennen; die eigenartigen Formverhältnisse des Querschnittes sind dadurch bedingt, daß eine von den Seitenwänden und dem Dach des Scheitels ausgehende Proliferation embryonalen Bindegewebes das proliferierende Epithel nach der Mittelebene vorgewölbt und auch eine Verlötung desselben in den beiden Seitenhälften bedingt hat.

Im zweitnächsten proximalen Nachbarschnitt, dem der Textfig. 56, ist die P. commissuralis weit selbständiger. Der Querschnitt des Pericardscheitels *M.c* ist ein kahnförmiger; der leicht ausgehöhlten Dorsalfläche sitzen die Wurzelstücke der beiden aufsteigenden Aorten auf. Der denselben benachbarte dorsale Bezirk ist dichter und auch regelmäßiger gefügt. Von Lichtungsresten ist wenig mehr nachweisbar. — Die Fig. 57 führt uns abermals um zwei Schnitte weiter. Die ventrale Hälfte des Pericardscheitels hat schon im vorhergehenden Schnitt ihre scharfe Abgrenzung eingebüßt. In unserm Schnitt kann ich diese Hälfte auf der linken Seite nicht mehr von der Nachbarschaft unterscheiden; sie hat sich hier in die dem Ectoderm angeschmiegte Mesodermschicht unmittelbar fortgesetzt. Auf der rechten Seite lassen sich ihre Umrisse noch mit einiger Sicherheit abstecken. Beiderseits ist auch schon das äußerste Hinterende der distalen Zellplatte deutlich erkennbar; es geht aus der dorsalen Hälfte des Pericardscheitels hervor. Rechterseits ist dies Hinterende, welches bereits die beiden Grenzlamellen erkennen läßt, durch einen feinen Spalt ventralwärts recht deutlich abgesetzt; links steht die scharfe ventrale Abgrenzung noch aus.

Das soeben geschilderte Verhalten des Scheitelendes des cardialen Mesoderms ist von jenem bei den jüngeren Keimen in manchem Punkte recht verschieden. Ich muß mich auf den bloßen Hinweis beschränken, da mir das entsprechende Material nicht zur Verfügung steht, um die nötige genaue Klarlegung aller Einzelheiten zu versuchen. Namentlich das bereits früher erwähnte paarige Divertikel der Pericardlichtung, das sich unterhalb der ventralen Circumferenz des Truncusvorderendes nach vorn erstreckt,

kann ich nicht mit wünschenswerter Sicherheit auf Befunde bei jüngeren Keimen beziehen.

Die weitere Verfolgung des Mesoderms im Unterkieferfortsatze dürfte sich bei diesem Keim nicht verlohnen. Die Schnittrichtung bringt es mit sich, daß der Fortsatz besonders schräg getroffen worden ist. Weit klarere Bilder zeigt da die erstbeschriebene Serie von dem etwas älteren Keim. Die ihr entnommenen beistehenden Umrißzeichnungen in den Textfig. 58 *α* — *δ* gewähren uns Aufschluß

Fig. 58 *α*.

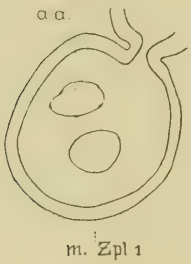

Fig. 58 *β*.

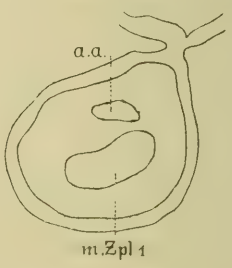

über die Formverhältnisse des Unterkieferfortsatzes, der aufsteigenden Aorta *a.a* und der distalen Zellplatte *m.Zpl*$_1$. Der erste Schnitt geht durchs äußerste Hinterende des Fortsatzes hindurch, ich will ihn

Fig. 58 *γ*.

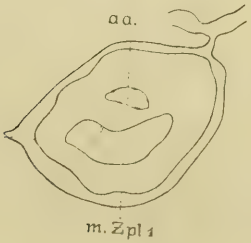

Fig. 58 *δ*.

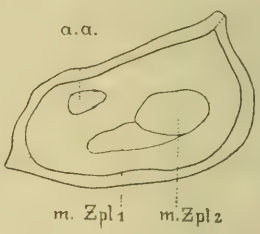

als ersten zählen. Die zweite Figur gehört dem zehnten, die dritte dem fünfzehnten, endlich die vierte dem 27. proximalen Schnitte an. In diesem letzteren ist auch schon der caudale Fortsatz der proximalen Platte *m.Zpl*$_2$ sichtbar. Wir orientieren uns in den Zeichnungen rasch darüber, daß die aufsteigende Aorta *a.a* nicht mehr wie früher das Feld beherrscht, vielmehr an Umfang Einbuße erlitten hat. Wir sehen auch den Wechsel in den Lagebeziehungen zwischen dem Gefäße und der distalen Zellplatte, sowie die Formveränderungen der letzteren.

— Die weitere Untersuchung macht uns auch mit einer eigenartigen Beschaffenheit der Innenhälfte der Zellplatte bekannt. In manchem Schnitte ist ein verschieden großer Abschnitt derselben selbständig; mitunter wird auch der Eindruck der Frakturierung hervorgerufen. Die von der Platte abgelösten bald größeren, bald kleineren, im Schnitte selbständigen Teilstücke ihrer Innenhälfte zeigen ein dichteres Gefüge und sind von der Nachbarschaft scharf geschieden. Ein solches ist auch in der Region des Schnittes 58 γ vorhanden. Ich möchte auf den gleichen Befund bei dem jüngeren Keime mit 23 Urwirbelpaaren und dessen Schilderung in Wort und Bild (Tafelfigur 18 *b*) verweisen.

Die folgende Beschreibung der Kieferregion ist wieder an der Hand der Schnittreihe von dem zweiten Keim entworfen; die für diese eingehaltene Schnittrichtung ist ja, wie bereits erwähnt, dieselbe, welche auch für die jüngeren Keime in Anwendung kam. Eine Orientierung über dieselbe gewährt die Betrachtung der Tafelfig. 21 *k*; eine mit der fast geradlinigen Vorderwand der zweiten Kiementasche parallele Linie gibt uns ungefähr ihre Lage an. — Ich suche mir zunächst einen Schnitt vor der ersten Kiementasche auf, welcher nahe dem Hinterrande der Mandibularportion des Quintusganglions hindurchgeht. Die leicht nach außen vorgewölbte distale Platte hält hier ziemlich genau die Mitte zwischen der Aorta ascendens und dem Ectoderm ein. Die beiden Grenzlamellen sind überaus klar zu übersehen. Die Kerne ihrer hohen schlanken Zylinderzellen haben nicht in einer Reihe Platz gefunden. In der dorsalen Plattenhälfte schließen beide Lamellen eine regelmäßige Zellreihe ein; die Zellen derselben sind mit jenen der Lamellen gleich gerichtet. Der Ventralrand der Platte ist leicht abwärts abgebogen und ragt tiefer vor, als die ventrale Circumferenz der Aorta. Der Dorsalrand liegt fast im gleichen Niveau mit der oberen Wand des Gefäßes; er gehört bereits dem caudalen Fortsatz der proximalen Platte an, welcher hier gleich einem Käppchen der oberen Kante der distalen Platte aufsitzt.

Im zweitnächsten Schnitt ist bereits eine erhebliche Reduktion der letzteren wahrnehmbar. Vom inneren Drittel sind nur noch unansehnliche Reste nachweisbar; von den beiden äußeren ist folgendes zu berichten. Die äußere Grenzlamelle hat an Höhe eingebüßt; ihre Zellen stehen in etwas losem Verband. Von der inneren Lamelle sind unscheinbare Abschnitte erhalten geblieben. Den Ausfall am Dorsalende der Platte deckt der caudale Fortsatz der proximalen

Platte; er schließt bereits eine rundliche Lichtung ein. Im folgenden Schnitt tritt ein ansehnlicherer Abschnitt dieses Fortsatzes auf, welcher bis zur Höhe der Darmseitenkante hinanreicht. Dem zweitnächsten Schnitt ist die Tafelfig. 21 *b* entnommen.

Die proximale Zellplatte *m.Zpl*$_2$ hat bereits eine stattliche Höhe erreicht. Die Analyse des ventralen, unter die aufsteigende Aorta herabreichenden Endabschnittes soll später erfolgen. Von der halben Höhe dieses Gefäßes an sehe ich nurmehr das äußere Drittel der Platte dorsalwärts emportreten. Bei *K*$_3$ nehmen wir das Hinterende des mandibularen Höhlchenwerkes wahr. Es besteht aus mehreren nahe benachbarten Zellgruppen, von welchen eine größere, gerade unterhalb des Innenendes des Cardinalisdurchschnittes gelagerte sich bei genauerer Betrachtung als ein mit lockerem Zellmaterial erfüllter Rest eines Höhlchens erweist. Ich wende mich nun den baulichen Eigentümlichkeiten der Zellplatte zu. Die Tafelfigur 21 *c* macht uns mit dem der aufsteigenden Aorta benachbarten ventralen Abschnitt der Platte genauer bekannt. Wir werden zunächst des unteren Randes der proximalen Platte *m.Zpl*$_2$ gewahr; er ist dem oberen des Mesodermabschnittes *m.Zpl*$_1$ genau angepaßt. Seine Zellen schließen rundliche, zum Teil auch epithelial umwandete Lücken ein und sind längs der äußeren Peripherie zu einer deutlichen Grenzlamelle angeordnet. Der vielleicht als Rest des Vorderendes der distalen Platte zu deutende Abschnitt *m.Zpl*$_1$ läßt nur noch im Bereiche der Stelle, an welcher er an *m.Zpl*$_2$ angeschlossen ist, regelmäßigeres Gefüge erkennen. Er wird von einem deutlichen breiten Zellbande *Zb* überquert, welches in leicht nach außen konvexem Bogen ventralwärts herabzieht. Nach meinen Erfahrungen in den früher geschilderten Sagittalschnitten möchte ich dies Zellband als zur proximalen Platte gehörig auffassen. Der Winkel, welchen es mit dieser einschließt, ist bereits durch quergelagerte Zellen verschleiert. Die rasche Verbreiterung, welche der Querschnitt der proximalen Platte durch dies Band erfährt, endigt ziemlich unvermittelt etwa in der halben Höhe der Aorta. Von da ab sehe ich, wie bereits erwähnt, nurmehr das äußere Drittel der Platte aufwärts fortgesetzt. Es ist dicht gefügt und von kleinen Lücken durchsetzt; die äußere Grenzlamelle wird bald durch eine einfache Zellreihe fortgeführt. Wenn wir jenen Mesodermbezirk absuchen, welchen wir nach unsern Erfahrungen bei jüngeren Keimen als zur Innenhälfte der Zellplatte gehörig ansprechen dürfen, so sehen wir lose miteinander verknüpfte Zellen und Gefäßdurchschnitte.

Es fällt uns da namentlich ein größeres Gefäß auf, *v*. Es gabelt sich weiter hinten, vor der Kiementasche, in zwei Sonderbahnen, eine dorsale und eine ventrale. Die letztere zieht im Unterkieferfortsatz nahe dem Dorsalrande der Zellplatte distalwärts, um nach kurzem Laufe zurückzutreten. Die erstere zieht nahe der Dorsalwand der Kiementasche distalwärts, anastomosiert noch vor der Acusticofacialisanlage mit der hier in zwei übereinander lagernde Bahnen zerlegten Cardinalis und tritt bald darauf gleichfalls zurück. Über den medialen Endabschnitt des Fußteils des visceralen Mesoderms *m.E*, sowie auch über die mit diesem unmittelbar zusammenhängende Grenzschicht orientiert die Zeichnung 21 *b* zur Genüge. — In den folgenden Schnitten verliere ich das Vorderende der distalen Platte ganz und es beherrscht jetzt die proximale Platte allein das Feld.

Der Schnitt der Tafelfig. 21 *d* ist, von dem eben beobachteten aus gezählt, der fünfte. Die Zellplatte *m.Zpl*$_2$ sticht hier durch ihren Bau recht scharf von der Nachbarschaft ab; hierzu trägt auch eine längs ihrer Außenfläche leicht bemerkbare deutliche Spalte bei. Ihr ventrales Drittel ist durch quer verlaufende, spaltförmige Lücken sowie auch durch kleine Gefäße gleichwie zerklüftet. Es sind mehrere, besonders dicht gefügte Zellkomplexe unterscheidbar; die Zellen derselben sind in Reihen angeordnet. Es wird dies besonders dort deutlich, wo sie an der Begrenzung der Lücken teilnehmen. Im mittleren Drittel ist das Plattengefüge ein sehr lockeres. Hierzu trägt wohl vornehmlich das Auftreten mehrerer Gefäßstämmchen bei: in *c* erkennen wir die Fortsetzung der uns schon von früher her bekannten Bahn. Die eigenartigsten Bilder läßt wohl das dorsale Drittel erkennen. Dasselbe erweist sich bei der ersten Betrachtung als recht dichter Mesodermabschnitt, dessen seitliche scharfe Umrisse sich unmittelbar in jene des mittleren Drittels fortsetzen. Bei jüngeren Keimen fanden wir das Vorderende der Platte von stockwerkartig übereinander aufgetürmten Einzellichtungen durchsetzt. Ich brauche wohl bloß auf die Tafelfig. 16 *e*, *f* und 18 *e*—*g* zu verweisen. Diese Lichtungen gehörten dem Hinterende des mandibularen Höhlchenwerkes an. Von ihnen ist bei unserm Keime nurmehr ein bescheidener Rest erhalten geblieben, und wir werden seiner auch erst gewahr, wenn wir das dorsale Drittel der Platte genauer analysieren. Ähnlich wie im Schnitte der Tafelfigur 21 *b* finden wir einen stattlichen Höhlenrest und nach außen von diesem einen zweiten weit kleineren. Beide sind mit *splc* bezeichnet.

Die Rückbildung der Höhlen erfolgte in der Art, daß die von seite der epithelialen Wandung ausgegangene Proliferation embryonalen Bindegewebes die Verödung der Lichtung mit sich brachte. Bei unserm Untersuchungsobjekt vollziehen die zahlreichen Einzellichtungen der Anlage der ersten und zweiten Kopfhöhle ihre Vereinigung zu einer einheitlichen Höhle; im Bereiche der Anlage der dritten Höhle entfällt, wie bereits erwähnt, diese Verschmelzung. Hier dürften frühe Proliferationsvorgänge von seite der Wandung der Einzelhöhlen ihre Vereinigung hemmen. Wir haben dementsprechend in unsrer Zeichnung das dorsale Drittel der Platte als zur Anlage der dritten Kopfhöhle gehörig zu deuten. Der Schnitt enthält ferner den Durchschnitt des intermediären Aortenbogens *i.A* sowie den der Mandibularportion der Quintusanlage *P.m.Vi*. Nahe dem Unterrande der letzteren sehen wir an der Zellplatte einen kleinen buckelförmigen Vorsprung. Wir bemerken, daß die Zellen der lateralen Grenzreihe bis zu diesem Vorsprunge hinan im Bereiche ihrer dem Ectoderm zugekehrten Abschnitte durch Entsendung seitlicher Fortsätze einen engen Anschluß anstreben. Die Vereinigung der Zellen des dorsalen Randes des Plattendurchschnittes ist als sehr innige zu bezeichnen, und damit im Zusammenhange auch die Abgrenzung gegenüber der Nachbarschaft eine sehr scharfe.

Nach weiteren fünf Schnitten erreichen wir jenen der Tafelfig. 21 *e*. Jetzt hat die Zellplatte bereits eine ganz beträchtliche Einbuße ihrer Tiefenausdehnung erlitten; es taucht in ihr auch schon das Hinterende der zweiten Kopfhöhle K_2 auf. Oberhalb der Dorsalwand derselben wird die Fortsetzung jenes Abschnittes der Zellplatte sichtbar, welchen wir in der Tafelfig. 21 *d* als zur Anlage der dritten Kopfhöhle gehörig bezeichnet haben. Er schließt eine überaus deutlich epithelial umsäumte Höhle *splc* ein; aus- und abwärts von dieser lagert je ein kleinstes Höhlchen. Ventromedialwärts stoßen wir auf einen beträchtlichen Rest einer größeren Lichtung. Die dorsolaterale Abgrenzung dieses Plattenabschnittes wird zum Teile durch epitheliale Zellzüge hergestellt, welche bogenförmig verlaufen. Die Innengrenze wird durch eine allerdings schon etwas zurücktretende Randzellreihe vermittelt. — Das Hinterende der zweiten Kopfhöhle nimmt samt der ihm medialwärts innig angeschmiegten Fortsetzung des uns schon bekannten Gefäßes *v* den ventralwärts folgenden, ungleich größeren Abschnitt der Zellplatte fast ganz für sich in Beschlag. Einwärts vom Gefäße ergänzt eine dünne Zellschicht den Rahmen des Plattenquerschnittes; sie ist an einer Stelle durch quere Zellzüge

unterbrochen. Die Höhlenwand ist zum Teil schräg getroffen worden.

Die Tafelfig. 21 *f* gehört dem siebenten proximalen Schnitte an. Dieser geht knapp vor dem Darmscheitel hindurch. Die dorsale, in eine scharfe Kante ausgezogene Wand der zweiten Kopfhöhle K_2 ist der unteren Circumferenz der Cardinaliswurzel *ca*, nahe benachbart. Das Epithel ihrer Wandung besteht in der Außenhälfte aus niedrigen Zellen; die ungleich stärker gewölbte Innenwand besitzt höhere Zellen, welche durch deutliche Lücken voneinander geschieden werden und auch einer Art zarter Basalmembran aufsitzen. Die gesamte mediale Circumferenz taucht in den uns bekannten Mesodermmantel ein. Längs der Außenwand verläuft eine Vene, deren weiter proximalwärts erfolgende Einmündung in die Cardinalis schon in unserm Schnitte erschlossen werden kann. Mit *a.a* und *a.d* sind die kümmerlichen Reste der früher so mächtigen Abschnitte der auf- und absteigenden Aorten bezeichnet. Auf der andern Seite gewahren wir noch einen unansehnlichen Rest des ersten Aortenbogens. Über die Anlage der ersten Kopfhöhle orientiert uns die Zeichnung zur Genüge. In dieser Region ist die Aushöhlung der Anlage noch nicht ganz durchgeführt. Mit *c.i* ist der Durchschnitt der Carotis interna bezeichnet. Die Verknüpfung dieser Befunde mit jenen der Fig. 21 *d* will ich bald unternehmen.

Weiter vorn werden auch schon in der Verbindungsplatte des ersten Höhlenpaares, welche der Schnitt in voller Ausdehnung getroffen hat, mehrere Lichtungen sichtbar. Jetzt verkleinert sich aber auch bereits der Querschnitt der zweiten Kopfhöhle; es verliert ihr Höhendurchmesser von oben nach unten, der der Breite von innen nach außen an Ausdehnung. Die abwärts vorrückende Cardinaliswurzel bewahrt ihre topischen Beziehungen zum Höhlenvorderende. Ist einmal auch das erste Höhlenpaar aus den Schnitten geschwunden, so sehen wir den weiten Plan von lockerem Mesoderm ausgefüllt; nahe dem Ectoderm ist die Portio ophthalmica der Quintusanlage gelagert und einwärts von dieser die Cardinaliswurzel. — Ich konnte keine volle Klarheit darüber erlangen, ob nicht etwa von Seite der medialen Wand des Vorderendes der zweiten Kopfhöhle bereits eine geringe Proliferation embryonalen Bindegewebes stattgefunden hat. —

Vom Schnitte der Fig. 21 *f* zu jenem der Fig. 21 *e* zurückschreitend, bemerken wir zunächst, daß die Cardinaliswurzel nach fünf Schnitten das Hirnrohr erreicht und von der dorsalen Circum-

ferenz der zweiten Kopfhöhle abrückt. Damit ist auch Raum für die völlige Entfaltung des Zellmantels geschaffen und es tritt sein dorsaler, die genannte Circumferenz einhüllender Abschnitt zutage. Er beherbergt ein kleines Nebenhöhlchen, das erst in einigen Schnitten seine Vereinigung mit der zweiten Kopfhöhle durchgeführt hat. Unmittelbar vor dem Schnitte der Fig. 21 *e* taucht auch schon die kleine Höhle *splc* im Dorsalteil des Mantels auf; im medialen werden wir ferner des Gefäßes *v* gewahr. Hiermit ist der Übergang zum Schnitte der Figur gegeben. Es setzt sich also der dorsale Abschnitt des Zellmantels distalwärts ins Vorderende des gleichen Abschnittes der Zellplatte fort; der mediale geht in jenes dünne mesodermale Stratum über, welches wir in der Fig. 21 *e* einwärts von *v* angetroffen haben. Wir sehen nun auch in der Querschnittreihe den innigen Zusammenhang des Zellmantels mit dem Plattenvorderende; weit besser ward derselbe allerdings schon in den Sagittalschnitten der Tafelfig. 20 *b* und *c* ersichtlich. —

Auch auf der andern Seite unsres Keimes ist ein dorsales Nebenhöhlchen der zweiten Kopfhöhle nachweisbar. Sein distales Ende vereinigt sich mit jenem der Kopfhöhle und setzt sich überdies eine kurze Strecke weit selbständig caudalwärts fort. Hier büßt es rasch seine Lichtung ein und das Epithel seiner Wandung findet in einem jener epithelialen Bälkchen seine Fortsetzung, welche das Vorderende der Anlage der dritten Kopfhöhle aufbauen.

Ich gehe zu den Befunden in den Sagittalschnitten über.

Medianschnitte lassen eine weitere Entwicklung der eigenartigen Formverhältnisse des Zellmassenrestes erkennen, welche wir bereits bei Keimen mit 25 und 26 Urwirbelpaaren angetroffen hatten. Ein verschieden mächtiger Abschnitt dieses aus Chordavorderende angegliederten Restes ist zu einem Epithelrohr mit deutlicher Lichtung umgewandelt, ohne daß irgendeine nähere Beziehung desselben zum Innenende der ersten Kopfhöhle nachweisbar wäre. Da sich dieser Befund bei sechs Keimen mit 29—33 Urwirbelpaaren immer wiederholt, so ist wohl die Annahme des Zufälligen ausgeschlossen.

Der Medianschnitt in der Tafelfig. 21 *g* (Keim mit 30 Urwirbelpaaren) läßt an dem Zellmassenreste *J* eine Dorsalhälfte erkennen, welche die geschilderte Eigentümlichkeit aufweist. Die ventrale, aus einem dünnen Zellstreifen bestehende Hälfte ist der distalen Wand der Anastomose der beiden inneren Carotiden *a* angeschlossen. Nach der linken Seite vorschreitend bemerke ich, daß der dem

Gefäße unmittelbar angeschmiegte Abschnitt des Zellstreifens sich zur Wand des medialen Endabschnittes der linken Prämandibularhöhle verfolgen läßt und bereits nach zwei Schnitten von einer kleinsten Lichtung durchsetzt ist. Die weiter außen auftauchenden, immer umfangreicheren Abschnitte der Kopfhöhle drängen ferner das Gefäß *a* vom Scheitel der Hypophysentasche gleichsam distalwärts ab, und es mündet bald darauf, in seinem Durchmesser erheblich verringert, in den medialen Umfang jenes Abschnittes der Carotis interna ein, welcher an die distale Circumferenz der Kopfhöhle herantritt. — Auf der rechten Seite tritt das Innenende der Höhle etwas näher zur Mittellinie heran; die Wand steht mit jenem Abschnitt des erwähnten Zellstreifens in Verbindung, welcher vom Epithelrohr ans Gefäß *a* heranreicht. Dies Rohr ist nur in zwei Schnitten nachweisbar und eine Verbindung mit dem Höhlenpaar nicht vorhanden.

Ein zweiter Medianschnitt — siehe die Tafelfig. 21 *h* —, welcher einem Keim mit 31 Urwirbelpaaren angehört, läßt uns über die Grenze zwischen Chordavorderende und Epithelrohr des Zellmassenrestes im unklaren. Die in der Zeichnung durch den oberen der beiden Verweisungsstriche *J* versuchte Grenzbestimmung dürfte vielleicht noch am sichersten zutreffen. Ich möchte nur hervorheben, daß sich die feine cuticulare Scheide der Chorda auch über den dorsalen Umfang des Zellmassenrestes *J* forterstreckt und hier um so leichter nachweisbar ist, als sie von diesem abgehoben ist. Die Zellen, welche die Lichtung in *J* distal begrenzen, sitzen einer zarten Basalmembran auf, welche sich distalwärts gleichfalls unmittelbar in die Cuticula der Chorda fortsetzt. Das dem Gefäß *a* dicht benachbarte, unscheinbare kleine Ventralende von *J* geht beiderseits in die inneren Endabschnitte beider Höhlen über. Das nach dem Befunde in dem rechten Nachbarschnitte eingetragene kleine Zellhäufchen bei *x* gehört diesem Endabschnitte bereits an.

Endlich erbringt uns der Medianschnitt von einem Keim mit 29 Urwirbelpaaren eine neue Variante. Der epithelial gefügte, vom Chordavorderende deutlich abgesetzte Zellmassenrest umschließt eine niedrige, lang gestreckte Lichtung, welche stellenweise einer schärferen Abgrenzung entbehrt. Sie verliert sich ventralwärts als feine Spalte. Den Zusammenhang mit dem Innenende der Wandungen des Höhlenpaares vermittelt der ventrale Endabschnitt des Restes, welcher die spaltförmige Fortsetzung der erwähnten Lichtung beherbergt.

Dieser Befund gestattet vielleicht eine Deutung der früher geschilderten Bilder. Das Epithelrohr, zu welchem wir den dorsalen Abschnitt des Restes umgewandelt sahen, dürfte dem medianen Abschnitt der Anlage des Verbindungskanals des Höhlenpaares entsprechen. Ähnlich wie jede Höhle aus einer Vereinigung von selbständig entstehenden Lichtungen entsteht, kann ja auch der mit in die Höhlenanlage einbezogene Zellmassenrest einer scheinbar selbständigen Lichtung erschlossen werden, welch letzterer allerdings nur der Rang einer Teilerscheinung des Aushöhlungsprozesses der gesamten Anlage einzuräumen ist. — Ich will hier gleich bemerken, daß ich einer Vereinigung dieser Lichtung mit jener des Höhlenpaares bei der Möwe niemals begegnet bin. Der bei der Ente mitunter so geräumige Verbindungskanal scheint hier nicht zur Ausbildung zu kommen. Ein andrer Versuch, diese eigenartigen Verhältnisse zu deuten, soll später erörtert werden.

Die Tafelfig. 21 *i* entstammt einem Medianschnitt von einem Keim mit 34 Urwirbelpaaren. Sie lehrt eigenartige Verhältnisse erkennen. Es ist eine überaus deutliche Chordaspitze vorhanden. Der Anastomose der Carotiden *a* sitzt ein nur in zwei Schnitten nachweisbarer kurzer Zellstrang *J* auf, der in beiden den Charakter eines in Rückbildung begriffenen Gebildes zeigt. Wir erhalten den Eindruck, als hätten wir den Anschnitt eines Zellbälkchens vor uns. Der Deutung als Rest der Zellmasse steht wohl nichts im Wege. Die Commissur *co* des Höhlenpaares, welche proximal von der Chordaspitze und dem Rest lagert, steht zu diesen beiden in keiner Beziehung. Es scheint mir folgende Erklärung naheliegend. Die vom Zellmassenreste hergestellte Commissur des Höhlenpaares ist bis auf einen unscheinbaren Rest rückgebildet worden. Die so frei gewordenen Innenenden der beiden Höhlen sind infolge selbständigen Eigenwachstums nach der Medianebene vorgedrungen und haben einander hier erreicht. Es handelt sich also um eine neue sekundäre Verbindung, an welcher der Zellmassenrest nicht beteiligt ist. — Wir bemerken noch, daß das Chordavorderende dem Scheitel der Hypophysentasche ganz bedeutend näher getreten ist. Es ist dies aus dem Vergleich mit den früher besprochenen Medianschnitten leicht zu ersehen, da sämtliche Zeichnungen in der gleichen Vergrößerung ausgeführt worden sind. Man könnte nun vielleicht annehmen, daß das Epithelrohr des Zellmassenrestes mit zum weiteren Aufbau des Chordavorderendes aufgebraucht worden ist, eine Annahme, welche durchaus nicht ohne weiteres von der Hand

gewiesen werden kann. Allein ein fünfter Medianschnitt, und zwar jener der Tafelfig. 21 *j* von einem Keim mit 41 Urwirbelpaaren, spricht wohl dagegen. Die Kopfhöhle erreicht jetzt die Medianebene nicht mehr. Vom Zellmassenrest ist keine Spur vorhanden. Das Chordavorderende ist abermals um ein Erkleckliches vorgerückt und der Anastomose *a* sehr nahe benachbart. Dieser Befund, mit jenem in der Fig. 21 *i* zusammengehalten, scheint mir darauf zu verweisen, daß das Vorrücken des Chordaendes wohl ungezwungen auf das Wachstum des Chordastabes zurückzuführen sein dürfte. Ich stelle mir die Lageveränderungen des Vorderendes trotz seines gewiß vorhandenen Eigenwachstums mehr als passive vor. Die Spitze zeigt übrigens in unserm Schnitte bereits deutliche Rückbildungserscheinungen. —

Die folgende Schilderung des unsegmentierten dorsalen Kopfmesoderms gebe ich an der Hand einer Serie von einem Keim mit 30 Urwirbelpaaren. In dieser ist die Chorda von ihrer Spitze bis zum achten Urwirbel herab rein median getroffen worden. Es seien zunächst einige Bemerkungen über die Gefäßverhältnisse vorausgesendet. In der Kieferregion haben weitere Veränderungen Platz gegriffen. Das in der Textfig. 49 von dem jüngeren Keime als ventraler Hirnast bezeichnete Gefäß ist jetzt sehr stattlich und wie schon früher als Carotis interna zu bezeichnen. Die nach vorn vom intermediären Aortenbogen *i.a* folgende Strecke der aufsteigenden Aorta hat sich zur starken Carotiswurzel umgewandelt, welche fast den gesamten proximalen Umfang des intermediären Bogens für sich als Ursprungsgebiet in Beschlag nimmt, und dorsalwärts der schon beim jüngeren Keim recht kümmerlichen Strecke der absteigenden Aorta (*a.d*) sehr nahe benachbart ist. An diese sowie die beiden mit α und β bezeichneten Gefäße gemahnen jetzt nurmehr unscheinbare Reste[1]. — Die Vereinigung der beiden absteigenden Aorten findet im Bereiche der zweiten Hautmuskellamelle statt.

Das nach einwärts von der paarigen Aorta gelagerte, die Chorda umhüllende Mesoderm ist recht locker und geht distalwärts unmittelbar in den gleich gebauten medialen Endabschnitt des ersten Sklerotoms über, welcher mit den gleichen Abschnitten des zweiten bis vierten Sklerotoms ein zusammenhängendes Ganzes bildet. Nach vorn von der Chordakrücke setzt sich dieser lockere Mesodermab-

[1] Ich muß es mir hier versagen, auf weitere Befunde bei andern Keimen näher einzugehen.

schnitt in das Mesoderm fort, welches wir in den Querschnitten das cranialwärts rasch an Breite gewinnende Mittelfeld einnehmen sahen. — Lateralwärts vordringend werden wir in der Enge zwischen Cardinalis und Aorta wieder der bekannten Differenz der Dichte des unsegmentierten Mesoderms gewahr. Der Wechsel erfolgt in der Region des Vorderendes der Facialisanlage. Bedeutend ist der Unterschied im Gefüge nicht mehr. Der distale dichte Abschnitt läßt eine etwas lockerer gebaute dorsale und ventrale Randschicht erkennen; diese baulichen Unterschiede sind auch noch nach einwärts von der Aorta gegen die Mittellinie hin zu verfolgen. Sobald wir die dorsale Aorta aus den Schnitten verlieren, tauchen auch schon bald die dorsalen Endteile der in den Visceralbögen eingeschlossenen Zellplatten auf und wir geraten damit in eine Region, in der es außerordentlich schwierig ist, dorsales und viscerales Mesoderm scharf auseinander zu halten. Ich will daher auf jeden Versuch verzichten und zwar um so mehr, als es schon in den Querschnitten, die in dieser Beziehung weit instruktivere Bilder liefern, schwer hält, irgendeine bestimmte Grenze festzustellen. — Die folgende Schilderung geht vielleicht wieder am besten nach Regionen vor sich.

Ich werde zunächst einiges über die Gegend der vordersten Hautmuskellamellen mitteilen und wende mich einer zweiten Serie von einem nur wenig älteren Keim zu. Die ventrale Abgrenzung des zweiten, dritten und vierten Sklerotoms ist im Bereiche der Spalte zwischen Aorta und Cardinalis (vgl. die Textfig. 50—54) nurmehr schwer durchführbar. Hier setzen sich die Sklerotombasen unmittelbar ins lockere Mesoderm fort, welches abwärts an den Zellmantel des Darmrohres anschließt. Nur noch ganz vereinzelt tauchen Spuren der für den jüngeren Keim mit 26 Urwirbelpaaren beschriebenen Verjüngung der Basen auf. Nicht um vieles besser steht es mit den transversalen Interstitien. Einen Anhaltspunkt gewähren da die der Aorta entstammenden segmentalen Äste; ich konnte einen solchen auch in einem Schnitte zwischen dem ersten und zweiten Sklerotom nachweisen. Sobald wir die Cardinalis erreicht haben, sind wir weit besser daran. Hier ist die Trennung der Sklerotome einerseits durch ihr Gefüge, anderseits durch die Cardinaliswurzeln sehr erleichtert (siehe die Tafelfig. 21 *k*). — Das erste Sklerotom sticht in der Außenhälfte der Cardinalis-Aortenenge durch seinen lockeren Bau von der dichter gefügten proximalen und distalen Nachbarschaft, dem Hinterende des unsegmentierten Mesoderms und dem zweiten Sklerotom

deutlich ab. Der Abstieg der Cardinalis vom Hirnrohr hat eine Modifikation erfahren. Bei jüngeren Keimen ermöglichte der stattliche Stamm eine Abgrenzung der beiden ersten Sklerotome. Jetzt tritt das schwache Stämmchen schon recht früh vom Hirnrohr ab; der absteigende Schenkel schließt mit den benachbarten Strecken stumpfe Winkel ein. Wir übersehen daher auch den distalen Abschnitt des ersten Sklerotoms; in einem einzigen Schnitte, dem der Tafelfig. 21 *k*, wird er vom zweiten Sklerotom durch eine deutliche schmale Spalte geschieden. Wir erkennen aber in der Zeichnung noch eine zweite Spalte *Sp*, welche allerdings durch über sie hinwegziehende Zellfortsätze stark verschleiert ist. Sie ist etwas deutlicher wiedergegeben worden, um nicht bei der Reproduktion ganz zurückzutreten; ob sie etwa einer vorderen Grenze des Sklerotoms entspricht, entzieht sich meiner Beurteilung. In den nachbarlichen Schnitten verliere ich sie. — Von den drei Schnitten, welche den Rest der ersten Hautmuskellamelle enthalten, ist der unsrer Tafelfigur der mittlere; er gewährt eine Übersicht der gesamten Ausdehnung dieses Restes. Das die Anlagen der Wurzeln des Vagus *X*, und Glossopharyngeus *IX* einschließende Mesoderm, welches bis an die Hinterwand des Gehörgrübchens heranreicht, ist um ein Geringes loser gewebt als das erste Sklerotom. Die Anlage der Vaguswurzel, welche ein Areal von stattlicher Länge für sich in Anspruch nimmt, könnte vielleicht auf den ersten Blick als Rest der Dorsalkante einer vordersten Hautmuskellamelle imponieren. Ein auch nur kurzes Studium des Präparates lehrt den Irrtum leicht vermeiden. Die Zellzüge dieser Wurzelanlage wurden in der Zeichnung so getreu wiedergegeben, als es die geringe Vergrößerung gestattet hat. Sie ziehen distoventralwärts und einzelne kreuzen auch das Gebiet des ersten Sklerotoms. — Der mit *Hy.m* bezeichnete Zellstrang gehört dem Vorderende der Anlage der Hypoglossusmuskulatur an. Weiter außen werden wir der Komponenten der Anlage gewahr. Am besten ist der Anteil der dritten und vierten Hautmuskelplatte zu überblicken; der erstere zieht rein ventralwärts, der letztere ventroproximalwärts herab. Weit schwieriger ist die Verfolgung des Anteils der zweiten Lamelle; er zieht ventrodistalwärts herab und ist der dorsalen Circumferenz des Vagusganglions dicht angeschmiegt. Der aus der Vereinigung dieser drei Komponenten gebildete Strang zieht längs des hinteren Umfanges des Ganglions herab und sodann proximalwärts weiter. Vom Ganglion trennt ihn ein sehr dünner Spalt, welcher auch an mancher Stelle ganz

zurücktreten kann. Über die Beteiligung der fünften Hautmuskelplatte konnte ich wenig Befriedigendes ermitteln. Von der Cardinalis ist der untere, der Anlage des Ductus Cuvieri zustrebende Schenkel *ca* in den Schnitt gefallen. Er nimmt an seinem Vorderende eine kleine Nebenwurzel auf. — Unsre Zeichnung gewährt auch über das Verhalten des Mesoderms der Visceralbögen Aufschluß. Ich möchte die Bemerkung einflechten, daß ich von einer Bezeichnung der Kiementaschen Abgang genommen habe, da ich für dieselbe keinen Platz ausfindig machen konnte und die Taschen leicht als solche erkannt werden können. Die dichte Zellhülle, welche die vierte Tasche umsäumt, läßt sich bei einiger Aufmerksamkeit leicht von der Anlage des Vagusganglions X abgrenzen. Sie ist, wie wir bereits in den Querschnitten erfahren haben, aus dem Zellmaterial hervorgegangen, welches der Proliferation der Wandung der Cölomtasche, und zwar, wie mir sehr wahrscheinlich, der der Innenwand der Tasche entstammt. Das zwischen der vierten und dritten Tasche gelagerte Mesoderm gehört der unscheinbaren Anlage des zweiten Kiemenbogens an. Die Fortsetzung des Zellmantels der Darmseitenwand, welche die distale Wand der dritten Tasche bekleidet, ist leicht zu erkennen. Weit höher ist das branchiale Mesoderm des ersten Kiemenbogens differenziert. An die einander zusehenden Wände der dritten und zweiten Tasche sind die entsprechenden Fortsetzungen des Zellmantels angeschmiegt, welcher die Seitenwand des Darmabschnittes dieser Region bedeckt. Mit *br.Zpl* ist die Zellplatte des Bogens bezeichnet. Weitaus am besten ist die Platte im Hyoidbogen *h.Zpl* entwickelt. Von der ventralen Circumferenz des Gehörgrübchens trennt sie ein nur schmales Spatium. Längs der proximalen Fläche sind die Zellen zu einer deutlichen regelmäßigen Schicht vereinigt, welche mit ihrer, dem Ectoderm und der ersten Kiementasche zugewendeten Seite einer äußerst zarten Membran aufsitzen. Weniger deutlich ist dies an der distalen Fläche bemerkbar. Das leicht ausgehöhlte Dorsalende der Platte reicht mit dem Vorderrand etwas höher hinauf. Das Gehörgrübchen wird an seiner ventralen Circumferenz von einem Venenstämmchen umsäumt, welches ich bereits in den Querschnitten angetroffen und näher beschrieben habe.

Der Zellmantel der Vorderwand der zweiten Kiementasche ist gut entwickelt. Auch jener Abschnitt der Wandung der ersten Tasche, welcher der Zellplatte des Hyoidbogens zugewendet ist, besitzt einen solchen, allerdings weniger scharf abgegrenzten Mantel.

Dort, wo das branchiale Mesoderm im Hyoidbogen und ersten Kiemenbogen ans Ectoderm angrenzt, ist es etwas verdichtet.

Die Kieferregion. Ich will im folgenden die Befunde bei drei, in ihrer Entwicklung nur wenig differierenden Keimen mitteilen. Der jüngste derselben besaß 29 Urwirbelpaare. Die Schilderung soll uns von dem Unterkieferfortsatz aus ins Gebiet der drei Kopfhöhlen führen. In jenen Schnitten, in welche der Ursprung der stattlichen inneren Carotis aus dem intermediären Aortenbogen fällt, treffen wir im Unterkieferfortsatz den medialen Endabschnitt der distalen Zellplatte an. Er ist schwach S-förmig gekrümmt. Der Zusammenhang mit dem Pericardscheitel ist nicht mehr mit jener Klarheit festzustellen, wie bei jüngeren Keimen. Das Vorderende findet sich in beträchtlicher Entfernung von der hinteren Circumferenz der Carotiswurzel; es ist leicht verjüngt. Dieser mediale Abschnitt der Platte läßt deutlich die uns schon aus den Querschnitten bekannte »Frakturierung« erkennen. Sie dürfte mehr oder weniger tief in den Innenrand einschneidenden Kerben ihre Entstehung verdanken. Ob nicht vielleicht auch völlig selbständige kleinere Abschnitte vorliegen, vermag ich nicht festzustellen. Der Bau der einzelnen hintereinander lagernden Bruchstücke ist ein sehr dichter und entbehrt nicht ganz einer gewissen Regelmäßigkeit. — Sobald wir die Carotis und den Aortenbogen hinter uns lassen, ändern sich die baulichen Verhältnisse der jetzt einheitlichen Platte. Es treten ihre beiden Grenzlamellen klar hervor. Ihr Vorderende reicht proximalwärts weiter als früher und läßt sich auch besser abgrenzen. Es endigt auch hier verjüngt; die distale Grenzlamelle reicht um weniges über die proximale vor. Wir können uns (vgl. die Tafelfig. 21 *k*) den proximalen Rand des Durchschnittes der ersten Kiementasche mit dem Scheitel der winkligen Einknickung des Ectoderms zwischen Ober- und Unterkieferfortsatz durch eine Linie verknüpft denken; das Vorderende der Platte reicht jetzt nahe an diese heran. Schon in dieser Region ist für eine Art Fortsetzung der Platte Sorge getragen. Es taucht hier der caudale Fortsatz der proximalen Platte auf und gewinnt Fühlung mit dem Vorderende der distalen. Hierbei ergeben sich manche Variationen. Zunächst ist der Fortsatz recht schmächtig; die Angliederung erfolgt durch die quer abgestutzten Enden der Platte und des Fortsatzes. Weiter außen gewinnt aber der letztere an Umfang; sein Hinterende ist leicht ausgehöhlt und umfaßt das abgerundete Vorderende der Platte gleich einer Kappe. Nach wenigen Schnitten beherrscht der Fortsatz

allein das Feld, die distale Platte tritt völlig zurück. Wir haben aber auch schon die Innenhälfte der proximalen Platte, sowie der zweiten Kopfhöhle erreicht. Die erstere setzt sich cranialwärts unmittelbar in den Zellmantel der Höhle fort; die Abgrenzung beider von der Nachbarschaft wird durch ihr dichteres Gefüge leicht ermöglicht, welches deutlich vom losen Bau des nachbarlichen Mesoderms absticht. Bloß der distale Endabschnitt der Platte weist eine höhere Differenzierung auf. Hoch oben schließt er Zellgruppen und Zellbälkchen ein, welche bereits dem Mesoderm der dritten Kopfhöhle angehören. Unten entsendet er den caudalen Fortsatz in den Unterkieferbogen. Die Begrenzung desselben wird durch epitheliale Zellreihen gebildet, über deren Bedeutung ich später Näheres mitteilen werde; sie setzen sich über den Bereich des Bogenvorderendes hinaus fort; die des distalen Umfanges findet zumeist ihre Fortsetzung in einer steil zum Hinterrand der Anlage der dritten Kopfhöhle emportretenden einfachen Zellkette. Wir sehen also Formverhältnisse, welche an jene gemahnen, die uns in der Tafelfigur 21 *n* von einem etwas älteren Keime entgegentreten. Der hier mit *m.Zpl* bezeichnete Mesodermabschnitt ähnelt in seinen Umrissen und Lagebeziehungen dem caudalen Fortsatze bei unserm Keime.

Die Schilderung seiner baulichen Eigenart ist keine ganz leichte Aufgabe. Es sind zwei randständige Zellstränge vorhanden; längs der beiden Ränder jedes Stranges sind die Zellen zu epithelialen Reihen angeordnet. Eine Reihe derselben beteiligt sich also an der Abgrenzung des Fortsatzes. Ich habe dieselbe bereits vorhin erwähnt. Nicht genug daran, taucht auch mitunter ein dritter, mittlerer Strang auf. Diese Stränge streben dem distalen Ende des Fortsatzes zu — ohne sich zu vereinigen. Bald gewinnt der eine, bald der andre an Terrain, um seinen Weg zum Hinterende allein fortzusetzen. Die andern aber treten zurück und schmiegen sich mit verjüngten zugespitzten Enden dem gerade dominierenden Genossen an. Es ist, als sollte der enge Rahmen des caudalen Fortsatzes nicht überschritten werden. Nicht selten findet dies aber doch statt. Und da werden auch hier, ähnlich wie an der Verbindungsstelle des Fortsatzes mit dem Vorderende der distalen Zellplatte, die Unebenheiten der äußeren Umrisse durch eingepaßte kleine Zellgruppen ausgeglichen, so daß die Regelmäßigkeit des Konturs gewahrt bleibt. In einzelnen Schnitten hält es schwer, sich zurechtzufinden. Da sehe ich den caudalen Fortsatz aus Bruchteilen von Zellsträngen zusammengesetzt, welche zwar alle dem

distalen Ende zustreben, jedoch keinen näheren Anschluß gefunden haben. Hier gewinnt man den Eindruck, als hätte eine Frakturierung von mehreren, aus dem Hinterende des Fortsatzes dorsoproximalwärts emportretenden Zellbälkchen stattgefunden.

Der Schnitt der Tafelfig. 21 *l* führt uns ins Bereich der Außenhälfte der proximalen Zellplatte. Vom Unterkieferbogen ist nur noch ein bescheidener vorderer Endabschnitt sichtbar; das gleiche gilt vom caudalen Fortsatze der Platte. Die letztere setzt sich nach vorn unmittelbar in den Zellmantel der zweiten Kopfhöhle K_2 fort. Ich will mich zunächst dem in den Unterkieferbogen eindringenden Fortsatz der Platte zuwenden. Seine Analyse wird uns durch die bei stärkerer Vergrößerung gezeichnete Tafelfig. 21 *m* erleichtert. Sie lehrt uns ganz eigenartige Verhältnisse erkennen. Aus der distalen stumpfen Ecke des Dreiecks streben drei Zellstränge, Z_1, Z_2 und Z_3 dorsoproximalwärts empor. Die beiden hinteren erreichen nahe dem Gefäße *v* ihr Ende. Der vordere erreicht fast die hintere Circumferenz von K_2. Hinter Z_3 zieht eine breite ansehnliche Zellstraße Z_4 bis zu der Anlage K_3 empor. Die drei Stränge werden von einem fast wagerecht gelagerten vierten Strange Z_5 gekreuzt, der sich bis nahe an die ventrale Circumferenz der zweiten Kopfhöhle hin verfolgen läßt; hier trifft er eine Zellschicht an, welche der Proliferation der Höhlenwand ihre Entstehung verdanken dürfte. Die vier Zellstränge zeichnen sich durch recht dichten Bau aus; sie werden durch Randreihen von Zellen begrenzt, welche ein epitheliales Gefüge erkennen lassen. Es ist also auch hier außen eine Wiederholung der so eigenartigen Befunde vorhanden, welchen wir im Bereiche der Innenhälfte des Fortsatzes begegnet sind. — Ich hätte noch einiges nachzutragen. Die schmale Spalte zwischen Z_1 und Z_2 ist oberhalb der Stelle, an welcher sie von Z_5 gekreuzt wird, an zwei Stellen von Zellbälkchen überquert. So kommen zwei ovale, zum Teil epithelial umsäumte Lücken zustande. Endlich ist noch ein letzter Befund zu verzeichnen. Bei der ersten Betrachtung scheint sich die Zellstraße Z_4 mit ihrer verengten unteren Strecke dem distalen Rande von Z_3 anzuschmiegen. Bald aber nimmt man wahr, daß sie über diesen Strang ungeschmälert hinwegzieht, um im spitzen Winkel mit Z_5 zusammenzustoßen. — In den Nachbarschnitten treten die geschilderten Einzelheiten bald zurück.

Die hintere obere Ecke des Durchschnittes der Platte ist dorsodistalwärts ausgezogen; sie schließt die Anlage der dritten Kopfhöhle K_3 in sich ein. Diese Anlage weist neben einem etwas

größeren Höhlchen mehrere kleinere und kleinste Lichtungen auf, bis zu solchen, deren Umfang die Größe eines Zellkerns besitzt. Es ist also die Umwandlung des Epithels der Anlage zu embryonalem Bindegewebe noch lange nicht beendigt. An der zweiten Kopfhöhle K_2 vermissen wir jetzt — s. die Fig. 21 *l* — die früher so konstanten Septierungen und Ausbuchtungen, ihre Lichtung steht mit jener der Haupthöhle von K_3 in unmittelbarer Verbindung. Diese Kommunikation wurde in diese Figur nach den Befunden in den Nachbarschnitten eingetragen. Die Ventralwand der recht stattlichen ersten Kopfhöhle K_1 ist bereits der Sitz einer bescheidenen Proliferation. Ihre hintere Peripherie ist vom Zellmantel der zweiten Kopfhöhle deutlich geschieden. Bezüglich der dem Ectoderm eng benachbarten Grenzschicht kann ich wohl auf die Zeichnung verweisen. — Auf der andern Seite steht der Umfang der rundlichen zweiten Höhle jenem der ersten wenig nach; das Höhlchenlabyrinth der Anlage der dritten Höhle ist stark reduziert. —

Bei dem zweiten Keime mit 30 Urwirbelpaaren, von welchem mir leider nur die eine Hälfte im Sagittalschnitt vorliegt, haben sich bereits bedeutende Veränderungen an der zweiten und dritten Höhle vollzogen. Die Anlage der letzteren hat sich zu einem langgestreckten, stark tingierten Zellhaufen umgewandelt, in welchem jetzt nur außerordentlich spärliche Reste des früheren Lichtungswerkes in Form von gekrümmt verlaufenden Zellbälkchen nachweisbar sind. Die Portio mandibularis des Quintusganglions zieht seitlich von diesem Zellhaufen herab und ist von ihm durch eine schmale Spalte getrennt. Ein vorderer und hinterer kurzer Endabschnitt desselben entbehren dieser nachbarlichen Beziehungen. Seine dorsale Fläche ist ein wenig ausgehöhlt, fällt ventromedialwärts leicht ab und wird durch ein breites Spatium von der Ventralwand der Cardinalis geschieden. Oberhalb des Vorderendes treffen wir den distalen Endabschnitt des Quintusganglions an, welches mit seiner medialen Circumferenz der Cardinalis nahe benachbart ist. Die Kante, in welcher die dorsale und laterale Fläche des Zellhaufens zusammentreten, ist hier vorn dem inneren Umfange des Ganglions dicht angeschmiegt.

Die Tafelfig. 21 *n* gibt uns einen Schnitt wieder, der ungefähr die Mitte der Anlage der dritten Kopfhöhle K_3 getroffen hat. Ihre Formverhältnisse sind aus derselben wohl leicht abzulesen. Von der zweiten Höhle K_2 ist nur ein unansehnlicher Rest der Lichtung erhalten geblieben. Der dorsodistalwärts ans Höhlchen

angeschlossene, etwas dichtere, von kleinen Gefäßen durchsetzte Mesodermabschnitt zeigt uns die ursprüngliche Ausdehnung der Höhle an. Von Seite ihres Wandungsrestes findet eine bescheidene Proliferation embryonalen Bindegewebes statt. In unserm Schnitte geht dieselbe von der distalen und dorsalen Wand aus. Über die Art und Weise, in welcher die Verkleinerung der Höhle vor sich gegangen ist, Aufschluß zu erhalten, ist nicht ganz leicht. Wenn ich jedoch meine Erfahrungen über die Rückbildung der ersten Kopfhöhle bei der Ente hier verwerte, so nehme ich wahr, daß die dorsale und proximale Wand unsres Höhlenrestes ihre alten Beziehungen gewahrt haben; hingegen erweckt die distale, K_3 zugekehrte Wand den Eindruck, daß sie der ursprünglichen Fortsetzung der Dorsalwand entspricht, welche infolge einer reicheren Proliferation vor- und abwärts verlagert worden ist. — Die Einheitlichkeit der Zellplatte wird ein wenig durch Gefäße beeinträchtigt, welche die Platte durchsetzen. Die Durchmusterung der weiter außen folgenden Schnitte läßt erkennen, daß es sich um Anschnitte von starken ventralen Zuflüssen der Cardinaliswurzel handelt, welche hier miteinander konfluierend, fast das gesamte Areal der Zellplatte einnehmen. Wir können jedoch in der Figur noch immer leicht die ursprüngliche Ausdehnung der letzteren feststellen. Ihr im Unterkieferbogen eingeschlossener Fortsatz *m.Zpl* ist in seiner ganzen Ausdehnung zu überblicken. Er steht noch in Verbindung mit einem kleinen, schräg vom Schnitt getroffenen Endchen der distalen Platte, welches seiner distalen Peripherie angefügt ist. Der Bau des Fortsatzes ist ein sehr dichter; diese Eigenart des Gefüges ist aber auf den im Unterkieferbogen geborgenen Teil beschränkt. Seine Abgrenzung ist eine außerordentlich scharfe. Eine zarte Zellkette verbindet das Vorderende des distalen Randes mit dem Mesodermabschnitt K_3. Der vordere Rand setzt sich proximalwärts fast geradlinig fort und macht endlich knapp vor einem, ihm förmlich im Wege stehenden Gefäße Halt. Nun sehen wir auch vom ventralen Umfang der ersten Kopfhöhle K_1 an einen Zellzug im Bogen die tiefe Kerbe zwischen Ober- und Unterkieferbogen umkreisen; er kreuzt sich mit dem Vorderrande des Fortsatzes unter spitzem Winkel, dringt in denselben ein und endigt nach kurzem Laufe zugespitzt. An die bei dem jüngeren Keime aufgefundenen baulichen Eigentümlichkeiten gemahnt nur wenig. Am ehesten noch der Umstand, daß das randständige Zellmaterial des Fortsatzes zu dichteren Zellstraßen angeordnet ist. Andeutungen eines mittleren, zwischen

diesen nach vorn emporziehenden Zellzuges sind vorhanden. — Fast möchte ich den eben geschilderten caudalen Fortsatz der Zellplatte mit dem Stiele eines Straußes vergleichen, welchen die drei Kopfhöhlen bez. deren Abkömmlinge herstellen.

Ich wende mich endlich zu der uns schon bekannten Tafelfigur 21 *k* (Keim mit 31 Urwirbelpaaren). Wir treffen da in der Kieferregion Einzelheiten an, welche bei der für diese Zeichnung gewählten Vergrößerung nur zum Teil wiedergegeben werden konnten. Das Mesoderm der dritten Kopfhöhle K_3 schließt recht dicht benachbarte Reste mehrerer kleiner Lichtungen sowie kurze epitheliale Zellzüge ein, welche noch nicht ganz in embryonales Bindegewebe umgewandelten Wandungsresten angehören. Von der zweiten Kopfhöhle K_2 ist die innere Hälfte vom Schnitte getroffen worden. Ihre Lichtung ist bereits stark rückgebildet. Bei einiger Aufmerksamkeit gelingt es unschwer, sowohl die ursprüngliche Ausdehnung als auch den Gang der Rückbildung festzustellen. Vor und abwärts vom Quintusganglion *V* sehen wir eine kurze Strecke der Cardinaliswurzel *ca*,, welche hier ihren Anstieg zum Hirnrohre beendigt. Der Ventralwand dieser Strecke sind zwei kleine Höhlchen benachbart; vor- und abwärts von diesen folgt eine längliche Höhle K_2 mit rasch verjüngtem Hinterende. Diese drei Lichtungen stellen den Rest der zweiten Kopfhöhle dar. An der größeren ist der der ersten Höhle K_1 zugekehrte Wandungsabschnitt bereits in embryonales Bindegewebe umgewandelt worden, welches, nach der Lichtung vordringend, die Obsolescenz des Höhlenvorderendes herbeigeführt hat. Wir können aber auch noch den Zusammenhang dieser Höhle mit den beiden distalwärts folgenden Lichtungsresten in Gestalt eines feinen Spaltes nachweisen. Derselbe ist zum Teil noch epithelial umsäumt; die Epithelreste weisen deutlich den Typus des Bindegewebsepithels auf. Der früher an Stelle dieses Spaltes vorhanden gewesene Höhlenabschnitt ist offenbar durch das seinen Wänden entstammende embryonale Bindegewebe ausgefüllt worden; hierbei ist auch an mancher Stelle gleichwie unter dem Einflusse dieses Platz beanspruchenden neuen Zellmaterials die noch geschlossene Wand nach der Lichtung vorgewölbt worden. Dieser Vorgang hat sich namentlich am Distalende des größeren Höhlchens abgespielt. — Die Zellplatte ist mitsamt ihrer proximalen Fortsetzung, dem Mantel der zweiten Kopfhöhle, gut abgegrenzt. Eigenartig sind die baulichen Verhältnisse ihres im Unterkieferbogen gelagerten Fortsatzes. Man erhält den Eindruck, als wäre dessen dichter

Zellbestand gleichsam bis zu einem gewissen Niveau abgeschwemmt, abgetragen worden. Das über der Dorsalfläche des Restbestandes lagernde Mesoderm ist lose gefügt und schließt vielfach kleine Lücken ein; die diese begrenzenden Zellen weisen die Neigung zur epithelialen Anordnung auf. Die Analyse des Restbestandes mit stärkeren Linsen läßt die gleichen rätselhaften baulichen Eigentümlichkeiten erkennen, welche wir bei den vorhin besprochenen Keimen aufgefunden haben. Wir können da zunächst feststellen, daß sich sein bis an den Verweisungsstrich $m.Zpl_2$ heranreichender, fast geradliniger unterer Rand auch über diesen Strich hinaus verfolgen läßt, derselbe also vorn spitz zuläuft. Die rundliche Verbreiterung seines Vorderendes wird dadurch vorgetäuscht, daß es von einer breiten Zellstraße gekreuzt wird, welche ähnlich wie der Zellzug in der Tafelfig. 21 *n*, auf- und rückwärts zieht und sich in die Platte einsenkt; diese Zellstraße läßt in den Nachbarschnitten auch noch Reste ehemaliger Beziehungen zur ersten Kopfhöhle erkennen, welche gleichfalls an den Befund in der erwähnten Figur gemahnen. Das so gleichsam isolierte Vorderende läßt wiederum ein Gefüge erkennen, welches an den Befund der drei Zellstränge Z_{1-3} in der Fig. 21 *m* gemahnt.

Das sind durchaus rätselhafte Bilder, deren Klarstellung wohl nur einer ungleich weiter ausgreifenden Untersuchung vorbehalten bleiben muß.

II.

Die Untersuchungsergebnisse.

Das erste Urwirbelpaar.

Von den Ergebnissen, welche die Untersuchung der Entwicklung der vordersten Urwirbel gezeitigt hat, seien hier jene in Erwägung gezogen, welche das vorderste Paar betreffen. Schon die Bezeichnung desselben als erstes Paar eröffnet der Diskussion ein weites Feld. Ist der von mir als erster bezeichnete Urwirbel auch der älteste, erst gebildete oder ist er nur der jeweilig erste der Reihe nach? Ich kann diese Frage nur dahin beantworten, daß ich bei der Möwe den ersten Urwirbel auch zugleich als den ältesten, erstgebildeten deute. Das Studium der einschlägigen Verhältnisse hat aber auch das Verhalten des Urwirbels zum proximalwärts folgenden, unsegmentierten Mesoderm, sowie auch die

endgültigen Formverhältnisse seines Vorderendes vor dem Beginn der Differenzierung der Wandung in Betracht zu ziehen. Auch hier will ich gleich von vornherein hervorheben, daß der erste Urwirbel bei meinem Untersuchungsobjekt nicht nur seine völlige Abgliederung vom unsegmentierten Mesoderm, sondern auch den Verschluß seiner Vorderwand fast ganz durchzuführen vermag. Die Variationsbreite, die dieser Abschluß erkennen läßt, ist eine ganz beträchtliche und ich tue daher vielleicht besser, wenn ich sage, daß der Verschluß der Vorderwand bei manchem der untersuchten Keime nach erfolgter Abgliederung vom unsegmentierten Mesoderm fast ganz durchgeführt wird.

Es sind hier vornehmlich Sagittalschnitte zur Orientierung heranzuziehen. Ich konnte zunächst feststellen, daß der erste Urwirbel bei den jüngsten Keimen des proximalen Abschlusses entbehrt. Die Tafelfig. 2 *a* und 3 läßt erkennen, daß der mit uw_1 bezeichnete, epithelial differenzierte Mesodermabschnitt weit mehr Material einschließt, als zum Aufbau eines Urwirbels notwendig ist. Bin ich berechtigt, die in ihm eingeschlossene Urwirbelanlage als die des erstgebildeten, ältesten zu bezeichnen? Dafür spricht zunächst die verhältnismäßig hohe Differenzierung ihres Epithels, sowie das deutlich und scharf abgesetzte spaltförmige Myocöl. Darin ist diese Anlage der distal folgenden uw_2 überlegen; noch weit mehr gilt dies von der mit uw_3 bezeichneten Anlage beim älteren Keime. — Nun sehen wir auch in den folgenden Entwicklungsstadien, solchen mit fünf bis zehn U.-P.[1] immer wieder an der Spitze der Reihe einen Urwirbel, welcher in seiner Differenzierung die Hintermänner überragt, an seinem Vorderende jedoch noch nicht den endgültigen Abschluß erreicht hat. Es ist wohl klar, daß derselbe immer wieder als ältester zu bezeichnen ist, welcher in langem Ringen um seine Selbständigkeit begriffen ist. Der Annahme, daß wir ein jüngeres Element vor uns haben, also etwa das zweite oder dritte der ganzen Reihe als ältestes zu deuten ist, steht alles entgegen. Wir müßten vornehmlich annehmen, daß eine proximalwärts vorschreitende Urwirbelbildung stets neue Urwirbel entstehen läßt, welche, trotzdem sie jünger sind, gleichwohl ihre sämtlichen distalwärts folgenden Genossen in der Entwicklung überragen und ein geräumiges Myocöl mit Urwirbelkern besitzen; welche, trotz ihrer

[1] Ich will im folgenden diese Abkürzung für »Urwirbelpaare« gebrauchen.

hohen Entwicklungsstufe, eines Abschlusses des Vorderendes entbehren, denn dieses ist immer wieder mit kleinen epithelialen Mesodermabschnitten in Verbindung, deren es sich, wie wir gleich hören werden, zu entledigen trachtet. Wir müßten endlich notgedrungen annehmen, daß diese eben genannten epithelialen Rudera erst zu neuen Urwirbelanlagen umgewandelt werden. Wie — ist freilich nicht klar. Diese eigenartigen Verhältnisse am Vorderende des ersten Urwirbels kehren in dem Entwicklungsgange der distalwärts folgenden Urwirbel nirgends wieder, was ein jeder mit der Entwicklung eines Vogels vertrauter Forscher bestätigen wird. Auf die dort obwaltenden Einzelheiten brauche ich wohl nicht näher einzugehen, da sie ja bekannt sind. Für die Umwandlung der dem ersten Urwirbel am Vorderende angeschlossenen kleinen epithelialen Mesodermabschnitte zu Urwirbelanlagen ist, wie bereits erwähnt, kein Beweis zu erbringen; namentlich aber können wir die bald näher zu schildernden Abschnürungsvorgänge am Vorderende dieses Urwirbels nicht als neues, fremdartiges Element in die Entwicklungsbahn einer Urwirbelanlage einfügen. — Ist bei den älteren Keimen einmal der erste Urwirbel mit seinem Vorderende vom unsegmentierten Mesoderm gänzlich abgegliedert, oder hat gar die Differenzierung seiner Wände begonnen, so ist nach meinen Erfahrungen die Annahme der Bildung eines neuen Urwirbels vor dem ersten einfach auszuschließen. Ich hätte doch etwas hiervon merken müssen; im Gegenteil, ich habe auch nicht die Spur eines solchen Spätlings wahrgenommen. Ich werde also durch die genaue Überprüfung sämtlicher für mein Objekt gesammelter Erfahrungen zu der Überzeugung geführt, daß die von C. Rabl vertretene Anschauung, welche den ersten Urwirbel der Gesamtreihe auch als ältesten bezeichnet, für mein Untersuchungsobjekt völlig zutrifft. — Auf einen ganz vereinzelten Befund, welcher scheinbar eine Ausnahmestellung erheischt, komme ich bald zurück, und zwar im nächsten Abschnitte.

Wie bereits erwähnt, schließt der in der Tafelfig. 2 *a* und 3 mit uw_1 bezeichnete Mesodermabschnitt an seinem Vorderende einen Überschuß an epithelial gefügtem Material in sich ein, der nicht mit in den Aufbau des Urwirbels einbezogen wird. Was geschieht mit diesem? Zur Schaffung eines ganzen Urwirbels reicht derselbe nicht aus. Die kleinen, zum Teil die Formverhältnisse eines Urwirbels nachahmenden epithelialen Bezirke können den Rang

eines Urwirbels nicht für sich in Anspruch nehmen. Ihre Entstehung läßt sich vielleicht folgendermaßen erklären. Wir können nicht erwarten, daß die bedeutungsvolle Bewegung im Gefüge des paramedullaren Mesoderms, welche zur Ausbildung von wohl charakterisierten Segmenten führt, genau dort Halt machen wird, wo sich später etwa die künftige Vordergrenze des ersten Urwirbels zeigen wird. Eine solche tiefgreifende Bewegung wird vielmehr noch über die Grenze des zu bildenden Mesodermabschnittes hinausgreifen und erst weiter vorn abklingen. — Eigenartig ist das Schicksal des so entstandenen Materialüberschusses. Der Urwirbel entledigt sich seiner. Dies Streben nach Selbständigkeit und Erlangung einer Durchschnittsgröße wird bald früher, bald später von Erfolg gekrönt; bei manchem Keime erfahren wir nichts über den letzteren, da die Differenzierung der Urwirbelwandung der Abgliederung voraneilt. Wir haben gesehen, daß die Abgliederung durch eine Abschnürung bewerkstelligt wird, welche das Vorderende des Urwirbels von seinem Ballaste befreit. Mehr oder weniger plumpe, gleichwohl aber deutliche Falten, welche an der Grenze zwischen dem künftigen Vorderende und dem überschüssigen Material auftreten, einander zustreben und durchschneiden, sind hierbei tätig. Es ist der Eindruck gewiß nicht von der Hand zu weisen, daß es sich um eine Regulierung des sagittalen Durchmessers des Urwirbels handelt. — Die so vielfach variierenden Befunde werden dadurch bedingt, daß die Beziehungen des überschüssigen Materials zum unsegmentierten Kopfmesoderm sehr wechselnde sind. Ich vermochte unter anderm folgende Varianten nachzuweisen. 1) Der Überschuß hat sich vom unsegmentierten Mesoderm abgegliedert und ist bloß mit dem Urwirbel vereinigt. Dieser entledigt sich seiner durch den vorhin skizzierten Abschnürungsprozeß (Keime mit fünf und sechs U.-P.). 2) Der Überschuß steht noch in bald intimerem, bald loserem Zusammenhange mit dem Hinterende des unsegmentierten Mesoderms. Die Beantwortung der Frage, ob dieser Zusammenhang ein neu erworbener ist oder aber ein von vornherein gegebener, läßt sich schwer geben. Die bevorstehende Abgliederung vom Vorderende des Urwirbels ist leicht zu ersehen (Keime mit sieben und zehn U.-P.). Die Befreiung vom Ballaste ist nicht an ein bestimmtes Stadium gebunden. Ich traf sie bei einem Keime mit neun U.-P. an. Sie kann so deutlich werden, daß sie sogar in einer Querschnittreihe, welche gerade für solche Feststellungen wenig geeignet ist,

leicht ersehen werden kann, wie bei dem Keime mit sechs U.-P. Über das Verhalten des Vorderendes des Urwirbels nach erfolgter Abgliederung vermag selbstredend nur der Sagittalschnitt Auskunft zu geben. Bei einem Keime mit neun U.-P. ist bis auf eine kleine, nur in drei Schnitten nachweisbare Lücke der Verschluß dieser Wand ein völliger. Ich gehe wohl nicht fehl, wenn ich annehme, daß die Untersuchung eines reicheren Materials auch erste Urwirbel kennen lehren wird, welche eine völlig geschlossene Vorderwand besitzen. Bei demselben Keime, bei welchem auf der einen Seite der eben geschilderte Abschluß der Vorderwand fast ganz vollzogen war, ist auf der andern noch nicht einmal die Abgliederung des Urwirbelvorderendes vom unsegmentierten Mesoderm durchgeführt. Es herrscht also eine ganz beträchtliche Variationsbreite vor. Ich habe noch hervorzuheben, daß schon bei Keimen mit acht U.-P. die ersten Zeichen der Differenzierung des Sklerotoms nachweisbar sind. Damit ist wieder eine Komplikation, vielleicht Verschleierung der uns interessierenden Verhältnisse gegeben. Endlich kann auch die Abgliederung des Vorbaues des Urwirbels so verzögert sein, daß es fraglich ist, ob eine solche auch überhaupt zu Ende geführt wird. Dies lehren die Befunde beim Keime mit zehn U.-P.

Können wir für dieses solange währende Ringen des Urwirbels um Selbständigkeit irgendeine Erklärung geben? Vielleicht vermag uns hierbei folgende Erwägung zu leiten. Seine distale Abgrenzung ist von allem Anfange an gegeben, da die Abgliederung des zweiten Urwirbels, seines Hintermannes, eine solche erheischt. Anders steht die Sache am Vorderende. Ist es nicht etwa der Mangel irgendwelcher Differenzierung der Nachbarschaft, welcher hier die Abgrenzung solange verzögert?

Die Untersuchung der älteren Keime hat vollauf die bekannte Tatsache bestätigt, daß das erste Urwirbelpaar einer Reduktion entgegengeht. Irgendeinen bestimmten Termin für den Beginn derselben anzugeben, hält schwer, desgleichen auch irgendeine stetig wiederkehrende Regelmäßigkeit in der Art der Rückbildung festzustellen. Ich sah bereits bei einem Keime mit sieben U.-P. die ersten Rückbildungserscheinungen; bei einem nur wenig älteren (acht U.-P.) traf ich den Zerfall des Urwirbelvorderendes an. Ein solcher mit siebzehn U.-P. ließ die erste Hautmuskellamelle der linken Seite völlig vermissen. Drei Sagittalschnittserien von Keimen des gleichen Alters gestatten, eine ganze Skala von Rückbildungserscheinungen

festzustellen. Anderseits traf ich aber auch bei Keimen mit 30 U.-P. stattliche, hoch differenzierte Reste der ersten Hautmuskellamelle an. Bei der Mehrzahl der Keime dürfte die Reduktion nach erfolgter Ausbildung des Sklerotoms begonnen haben; sie scheint vom Vorderrande der entweder schon fertiggestellten oder erst in Bildung begriffenen Hautmuskellamelle in ventrodistaler Richtung vorzuschreiten. Auf welche Weise der durch frühzeitige Verkümmerung des Urwirbels (Keime mit sieben und acht U.-P.) bedingte größere oder kleinere Ausfall des Zellmaterials des Sklerotoms gedeckt wird, entzieht sich, wie leicht begreiflich, meiner Beurteilung. — Die Verkümmerung der Lamelle schreitet unregelmäßig vor. Wir treffen mitunter noch ganz beträchtliche Reste ihrer Ventralhälfte mitten im Mesoderm an, welche noch deutlich ihre Umrisse gewahren lassen und alle Zeichen des beginnenden einfachen Zerfalls aufweisen. Das Myotom ist das konservativere Element; am Reste des Cutisblattes vermisse ich vielfach die volle Ausnutzung der Proliferationsfähigkeit, welche die distalwärts folgenden Blätter auszeichnet. Über die eigenartigen Beziehungen der Anlage der Vaguswurzel zum Vorderende des Restes der Hautmuskellamelle habe ich eingehend berichtet. Weniger genau konnte ich mich über die Beziehungen des Ventralrandes der Lamelle zum Vorderende des Vagusganglions orientieren. Hier ist die Einsichtnahme eine sehr erschwerte. Ein besonderes Augenmerk habe ich endlich auch dem baulichen Verhalten des unteren Randes des Plattenrestes zugewendet. Jene älteren untersuchten Keime, welche einen stattlichen Rest aufweisen, lassen erkennen, daß sich eine Vereinigung der Umschlagskante der Hautplatte mit dem Ventralrande des Myotoms nicht vollzogen hat. Nur im Bereiche des äußersten Hinterendes war dies der Fall. Durch diesen Befund aufmerksam geworden, habe ich auch das Verhalten des zweiten bis vierten Hautmuskelblattes in dieser Richtung genauer untersucht und folgendes gefunden. Die Entwicklung der Anlage der Hypoglossusmuskulatur ist bereits bei Keimen mit 27 U.-P. in ihrem Beginne nachweisbar. Bei den etwas jüngeren Keimen zeigte die Untersuchung mit schwachen Linsen vielfach Bilder, welche einer Vereinigung der Umschlagskante mit dem ventralen Rande des Myotoms ähnelten. Immer wieder jedoch ergab die Nachschau mit stärkeren Vergrößerungen, daß von einer solchen Vereinigung des der oberen Cardinaliswand zustrebenden Umschlags mit dem Myotomrande als einer den gesamten Rand der Hautmuskellamelle betreffenden Erscheinung nicht die Rede sein kann. Entweder war

der Umschlag rückgebildet und die einander gleichlaufenden Ränder von Haut- und Muskelblatt hart benachbart, oder aber der Rand des letzteren trat in die Kehle des Knies ein, welches das Hautblatt mit dem Umschlag bildete. Nur ganz vereinzelte Schnitte lassen eine Vereinigung erkennen; diese war ferner im Bereiche des äußersten Hinterendes der Platte immer deutlich. Es erscheint mir daher nicht rätlich, die für die Hautmuskelplatten des Rumpfes wohlbekannte ventrale Vereinigung ihrer beiden Komponenten ohne weiteres auch für die vordersten Plattenpaare gelten zu lassen, bevor nicht weitere Erfahrungen vorliegen. Ob etwa die Entwicklung der Hypoglossusmuskelanlage hier eine Rolle spielt, ist mir nicht klar; ich verfüge zu meinem Bedauern auch nicht über Horizontalschnitte, von welchen eine Klärung des Verhaltens des proximalen und distalen Randes der Hautmuskellamellen erwartet werden darf.

Ich komme auf die Entwicklungsvorgänge im Bereiche des Vorderendes der Urwirbelreihe gelegentlich der Besprechung der Literaturangaben nochmals zurück.

Das auf den ersten Urwirbel folgende dorsale, unsegmentierte Kopfmesoderm.

Ich will gleich im vorhinein bemerken, daß ich die Frage nach der Grenzmarke zwischen dem unsegmentierten Kopfmesoderm und dem visceralen im nächsten Abschnitte behandeln werde. Hier sollen nur die baulichen Verhältnisse des ersteren sowie seine Wachstumsverhältnisse besprochen werden.

Das unsegmentierte Kopfmesoderm weist zwei, durch das Gefüge deutlich voneinander abstechende Abschnitte auf. Ein distaler ist dicht gefügt, während der proximale einen recht losen Bau besitzt. Die Grenzmarke zwischen beiden ist keineswegs an eine scharf markierte Örtlichkeit gebunden. Bei älteren Keimen ist sie zumeist im Bereiche der Acusticofacialisanlage gelegen. Ich darf wohl bezüglich der hier obwaltenden Einzelheiten auf den beschreibenden Teil verweisen. Die bauliche Eigenart des distalen dichtgefügten Abschnittes läßt folgendes erkennen. Bei den jüngeren Keimen, bis etwa zum Stadium mit sieben U.-P., ist der Versuch unverkennbar, das Zellmaterial epithelial anzuordnen. Derselbe kann sich auf einen kleinen distalen, dem ersten Urwirbel unmittelbar angeschlossenen Endteil beschränken, oder sich auch etwas weiter vorn in einiger Entfernung vom Urwirbelvorderende bemerkbar machen, wie die Schnitte der Tafelfig. 5 *a* und 8 erkennen lassen.

Hier kam es zur Heranbildung kleiner, teilweise deutlich epithelialer Bezirke. Es kann aber dieser Versuch eine weitgreifende Ausdehnung erreichen, wie der Befund bei dem Keime mit sieben U.-P. gelehrt hat. Hier hat sich — s. die Textfig. 20 und 21 — das gesamte Zellmaterial des dichten Abschnittes in epithelialen Reihen angeordnet, welche allerdings keinen bestimmten Plan erraten lassen. Es bleibt bei diesem Versuche, denn einen über diesen hinaus etwa vorschreitenden Ausbau oder eine Umgliederung der epithelialen Reihen konnte ich bei Keimen dieses Alters nicht wahrnehmen. Bei den älteren tritt auch diese Gliederung völlig zurück. Ich habe schon einmal den Eindruck, welchen diese eigenartigen Bilder erwecken, in den Worten zusammengefaßt: es ist, als wäre nicht genug Energie vorhanden, den erstrebten Bauplan zu Ende zu führen und sie hätte sich mit der Beischaffung des Rohmaterials erschöpft. Von der Ausbildung irgendeines, einem Urwirbel auch nur im entferntesten vergleichbaren Gebildes habe ich nichts wahrgenommen, wenn ich von einem ganz vereinzelten, bald des Näheren zu besprechenden Befunde am äußersten Hinterende absehe. — Der dem dichten Abschnitt cranialwärts angeschlossene lose gebaute, welcher der Hauptsache nach der Kieferregion angehört, ließ auch nicht einmal die Andeutung irgendeiner epithelialen Gliederung erkennen. Ich muß daher für mein Untersuchungsobjekt das auf den ersten Urwirbel proximalwärts folgende dorsale Mesoderm als unsegmentiert bezeichnen. Seine bauliche Eigenart, namentlich die vorhin geschilderten Versuche, eine epitheliale Gliederung des Zellmaterials im distalen Abschnitte anzubahnen, dürfen allerdings in vergleichender Richtung nicht unberücksichtigt bleiben. —

Ich habe jetzt noch eines schon mehrfach erwähnten Befundes zu gedenken. Bei einem Keime mit sechs U.-P. hat das äußerste Hinterende des unsegmentierten Mesoderms einen Bau aufgewiesen, welcher an jenen eines Urwirbels en miniature gemahnte. Ich darf wohl bezüglich der Einzelheiten auf den beschreibenden Teil, sowie auf die Textfig. 9 und die Tafelfig. 6 *a* und *b* verweisen. Meine Erfahrungen drängen zu der Annahme, daß dieses Gebilde aus dem uns wohl bekannten Materialüberschuß der Anlage des ersten Urwirbels seine Entstehung genommen und mit der Differenzierung des Urwirbels gleichen Schritt gehalten hat. Es hat ferner seine Trennung vom Urwirbel sehr früh durchgeführt, jene vom unsegmentierten Mesoderm jedoch nicht erreicht. Können wir etwa dieses Gebilde

als einem Urwirbel gleichwertig bezeichnen? Es wäre ja immerhin denkbar, daß die, wie die Tafelfig. 2 *a* und 3 lehren, erst vor dem künftigen Vorderende des ersten Urwirbels sistierende epitheliale Gliederung sich noch eine kurze Strecke weiter proximalwärts fortsetzt und so eine einheitliche Anlage zweier Urwirbel herstellt. Weist etwa unser Befund auf die Realisierung einer solchen Annahme hin? Ich habe hierauf mit nein zu antworten. Dem Gebilde ist unleugbar der Charakter des Rudimentären aufgeprägt, trotzdem ihm die Differenzierungsfähigkeiten eines Urwirbels wohl nicht abgesprochen werden können. Es ist dies in Anbetracht des Umstandes, daß es seine Entstehung aus dem Überschusse an Bildungsmaterial eines Urwirbels genommen hat, leicht erweislich. Eine Beurteilung des Ausmaßes dieser Fähigkeiten entzieht sich selbstredend der Beurteilung. — Meine oben eingehend geschilderten Beobachtungen, welche den ersten Urwirbel auch als den ältesten erkennen ließen, werden durch diesen ganz vereinzelten Befund nicht beeinflußt. Das Singulare desselben erhellt namentlich daraus, daß er nur auf der einen Seite eines Keimes nachweisbar ist. —

Eigenartige Verhältnisse zeigt die distale Hälfte des dichten Mesodermabschnittes in bezug auf ihren Umfang. Sie ist bei den jüngeren Keimen auffallend schmächtig und erweckt den Eindruck eines unscheinbaren Anhängsels des zugehörigen ansehnlichen visceralen Mesodermabschnittes. Es wird dies namentlich in der Region vor dem ersten Urwirbel deutlich. Auch noch bei Keimen mit vierzehn U.-P. ist der Umfang der distalen Hälfte bis an die Gehörplatte hin noch ein ganz auffallend geringer und diese Strecke der parachordalen Spalte von bedeutendem Umfang. Es drängt sich unwillkürlich der Gedanke an eine Wachstumsverzögerung auf. Bei Keimen mit neunzehn U.-P. ist hierin eine Änderung eingetreten; jetzt finden wir vom Vorderende des ersten Urwirbels an bis zur Region der Acusticofacialisanlage eine langsam, aber stetig vorschreitende Vergrößerung des Umfanges des dorsalen Mesoderms, die sich namentlich in der allmählichen Verkleinerung der parachordalen Spalte kund gibt. Auch hat das dichte Gefüge eine Lockerung erfahren; nur in dem Bereiche der genannten Nervenanlage ist es ganz bewahrt geblieben.

Ich muß mich wohl mit diesem Hinweise bescheiden, denn um Fragen, wie die nach den Wachstumverhältnissen eines Keimblattabschnittes, zur Besprechung zu bringen, bedarf es eines reichen Materials. Ich möchte noch eine Frage streifen, welche nicht ohne

Interesse ist. Zeigt vielleicht die Vergrößerung des Umfanges des unmittelbar auf den ersten Urwirbel folgenden unsegmentierten Mesoderms zeitlich einen Anschluß an dessen Differenzierung? Etwa an die Entwicklung des Sklerotoms? Diese letztere wird, wie schon erwähnt, bereits bei Keimen mit acht U.-P. bemerkbar. Meine Erfahrungen sprechen nicht zugunsten einer solchen Annahme.

Das viscerale Mesoderm der Kopfanlage bis zur Kieferregion.

a. Seine mediale Grenze. Die Untersuchung der jüngsten Keime ließ vor allem erkennen, daß die Grenzmarke zwischen dorsalem und visceralem Mesoderm vom Vorderende des ersten Urwirbels an bis ans abgegliederte freie Kopfende oberhalb der dorsolateralen Kante der Darmrinne, also oberhalb des Scheitels des künftigen Darmseitenflügels, zu suchen war. Die Innengrenze des Splanchnocöls fällt mit jener der Seitenplatten fast zusammen; zum mindesten gemahnt der Bau des medialen Endteils der letzteren daran, daß auch hier die Ausbildung eines Endabschnittes der Lichtung im Plane gelegen war. — Die Marke erfährt zugunsten des dorsalen Mesoderms hier und da eine geringe Verschiebung nach außen hin. Weit beträchtlicher ist aber eine entgegengesetzte, welche wir vor dem ersten Urwirbel antreffen; sie hängt hier mit der uns bekannten Schmächtigkeit des unsegmentierten Mesoderms zusammen. Die Textfig. 9, 17 und 19, sowie die Tafelfig. 6 *a*, *b* und *c* lassen dies aufs klarste erkennen. Es dringt hier das viscerale Mesoderm, dem schmächtigen dorsalen gleichsam auf dem Fuße folgend, in fremdes Gebiet vor. Mitunter ließ sich dies auch weiter vorn, freilich nicht als regelmäßiger Befund beobachten. Bei einem Keime mit sieben U.-P. setzt sich das viscerale Mesoderm nahe der Abgliederungszone beträchtlich weit über den Darmseitenflügel nach einwärts hin fort und erreicht im Hinterende des freien Kopfendes gar das Medullarrohr (s. die Tafelfig. 8 *a* und *b*). Für die Befunde vor dem ersten Urwirbel dürfte die Erklärung nicht schwer fallen. Der auffallend geringe Umfang des Distalendes des unsegmentierten Mesoderms gestattet hier das Vorrücken des Endabschnittes der Seitenplatten. Weniger klar sind die Schnittbilder in den Tafelfig. 8 *a* und *b*. Ich möchte folgender Vermutung Raum geben. Vielleicht sind in sehr jungen Entwicklungsstadien Verschiebungen der Grenzmarke zwischen dorsalem und visceralem Mesoderm häufig und werden später durch eine Art Regulierung

beseitigt. Der Mangel einer solchen oder deren verspätetes Einsetzen mag leicht Befunde zeitigen, wie es die in Rede stehenden sind. — Das Verhalten des Endabschnittes der Seitenplatten vor dem ersten Urwirbel gemahnt an ähnliche Erscheinungen in den Spatien zwischen den Urwirbeln. Auch da nehmen wir ein Vorrücken desselben nach innen wahr.

Keime mit elf U.-P. lassen eine Fortdauer der Beziehungen der Grenzmarke zwischen dorsalem und visceralem Mesoderm erkennen. Wir sehen, daß vom Vorderende des ersten Urwirbels an bis zur Mitte der Gehörplatte der mediale Endteil des visceralen Mesoderms den Scheitel des Darmseitenflügels erreicht (vgl. die Textfig. 23, ferner die Tafelfig. 11 *a* und *b*). Ja, die Tafelfig. 11 *a* läßt ein völliges Umkreisen des Scheitels erkennen. Nahe dem Vorderende der Platte hat bereits die Umwandlung des zwischen dorsalem Mesoderm und Pericard eingeschalteten Endabschnittes der Seitenplatten zum lichtungslosen Verbindungsplättchen stattgefunden. Hier ist die Grenzmarke oft völlig undeutlich, um jedoch vor dem an die Anlage einer Kiementasche gemahnenden Kontaktfelde — s. die Profilkonstruktion I — also nahe dem abgegliederten Kopfende wieder deutlich zu werden. Die hier überaus klare epitheliale Gliederung des Plättchens (s. die Tafelfig. 11 *c*) kommt auch seiner in die Anlage der Kieferregion eindringenden Fortsetzung zu. — Diese Befunde sind für uns sehr wertvoll; sie gestatten namentlich für die in dieser Region eben beginnenden Differenzierungsprozesse des visceralen Mesoderms eine genaue Bestimmung des Bodens, auf welchem sie sich abspielen.

Bei den älteren Keimen treten bald ganz bedeutende Formveränderungen des Darmrohres auf, und damit wird auch die Verwertung der nachbarlichen Beziehungen seiner seitlichen Abschnitte für die Abgrenzung des dorsalen Mesoderms untunlich. Wie bereits im beschreibenden Teile hervorgehoben wurde, verlieren wir auch bei den älteren Keimen die scharfe Grenzmarke zwischen dorsalem und visceralem Mesoderm. Indes, die uns hier interessierenden Differenzierungsvorgänge reichen in so junge Entwicklungsstadien zurück, daß wir die Wertigkeit des Bodens, auf welchem sie sich abspielen, scharf und klar bestimmen können, und kein Befund spricht dafür, daß etwa ursprünglich in visceralem Mesoderm anhebende und streng auf dieses beschränkte Entwicklungsvorgänge auf die Domäne des dorsalen Mesoderms übergreifen.

b. Die Differenzierung des branchialen Mesoderms. Es nimmt, wie wir wissen, aus dem nicht in den Aufbau der Wandung der primitiven Pericardialhöhle aufgebrauchten, zwischen dieser und dem dorsalen Mesoderm eingeschalteten medialen Endabschnitte der Seitenplatten seine Entstehung; dieser wandelt sich in das branchiale Mesoderm des Hyoidbogens und der beiden Kiemenbögen um. Seine Entwicklung war im Bereiche des unsegmentierten Mesoderms eine verhältnismäßig einfache. Im Bereiche der vordersten Urwirbelpaare walteten etwas kompliziertere Verhältnisse vor. Hier hatte der gleiche Endabschnitt der Seitenplatten, welcher das Vorderende der Cölomtasche umwandete, eine verhältnismäßig hohe Differenzierung erreicht, bevor seine an die Einbuße der Taschenlichtung geknüpfte Umwandlung zu branchialem Mesoderm eingetreten ist. Ich will zunächst einiges über die Wachstumsverhältnisse des Darmrohres in der uns interessierenden Region bemerken.

Bei einem Keime mit neunzehn U.-P. bedeckt der Querschnitt des Darmes in der Gegend des dritten Urwirbels ein Areal, welches von dem gleichen bei einem Keime mit 30 U.-P. nicht übertroffen wird; im Gegenteile, das bei dem älteren Keime ist eher etwas kleiner. Die Differenzierung der Darmwand ist selbstredend bei dem letzteren eine höhere, ebenso ist auch die Wanddicke eine weit gleichmäßigere. Die Zwischenstufen lassen erkennen, daß der ursprünglich mit einer stumpfen dorsolateralen Kante ausladende Darmabschnitt zunächst unter Vergrößerung des Tiefendurchmessers diese Kante einbüßt und sodann mit dem Verluste der neu gewonnenen Tiefe jene Formverhältnisse erreicht, welche er bei Keimen mit 30 U.-P. besitzt. Vgl. hierzu die Textfig. 37 und 52.

Im Bereiche des ersten Urwirbels stoßen wir auf jenen Abschnitt des Darmrohres, welchem das dritte Kiementaschenpaar entstammt. Für diesen läßt sich leicht erweisen, daß er seinen größten Querdurchmesser schon bei jungen Keimen erreicht. So lädt bei einem solchen mit siebzehn U.-P. der Darm mit seinen beiden steil aufgerichteten Seitenflügeln lateralwärts genau so weit aus, als die dem Ectoderm angeschmiegte Außenwand der Kiementasche beim Keime mit 30 U.-P. Es sind bei dem jüngeren Keime die lateralen Endabschnitte der Seitenflügel, welche dem Darmrohre diese bedeutende Breitenentfaltung sichern. Die Überführung in die Formverhältnisse beim älteren Keime wird durch die allmähliche Entfaltung der Wandung dieser Flügel herbeigeführt, durch welche eine immer

tiefer ausladende und dem Ectoderm zustrebende Außenwand zur Entwicklung gelangt.

Anders stehen die Dinge, sobald wir das Wachstum des Darmrohres im Bereiche der zweiten Kiementasche ins Auge fassen. Hier werden wir einer ganz allmählich vorschreitenden Vergrößerung des Querschnittes gewahr, welche in den von mir untersuchten Stadien keinen Stillstand irgendeines Durchmessers erkennen läßt.

Die Entwicklung der dritten und vierten Kiementasche weist manche bemerkenswerte Eigentümlichkeit auf. Die dritte erreicht das Ectoderm spät; ihre Verschlußplatte ist erst bei Keimen mit 30 U.-P. entwickelt. Die erste und zweite Tasche bahnen die Entwicklung ihrer Kontaktfelder in einem Stadium an, in welchem sich das Darmrohr noch durch ursprüngliche Formverhältnisse, so namentlich durch seine geringe Tiefe und den Besitz von breit ausladenden Seitenflügeln auszeichnet. Es erreicht die Seitenwand des Flügels das Ectoderm. Anders liegen die Verhältnisse im Bereiche der Anlage der dritten Tasche. Hier hat der entsprechende Darmabschnitt seine Seitenflügel zur Anbahnung einer fast gleichmäßigen Tiefenentfaltung aufgebraucht. Die Kiementasche selbst erreicht das Ectoderm zum großen Teile bereits fertiggestellt. Auch ihr Epithel weist eine weit höhere Entwicklung auf, als jenes der beiden ersten Taschen zur Zeit der ersten Anlage der Kontaktfelder. Endlich stellen sich ihr auf ihrer Bahn zum Ectoderm ganz andre Hindernisse entgegen. Die beiden vorderen Taschen hatten nur das wenig ansehnliche Verbindungsplättchen teils zu verdrängen, teils zum Schwunde zu bringen, um ihr Ziel zu erreichen. Die dritte hat das Hindernis der epithelial umwandeten Cölomtasche zu überwältigen. — Wieder andre Verhältnisse treten uns im Bereiche der Anlage der vierten Tasche entgegen. Ihre Formverhältnisse bei Keimen mit 30 U.-P. weichen ganz von jenen ab, welche die erste Anlage der ersten und zweiten Tasche erkennen läßt. Dieser von der Seitenwand des Darmes so scharf abgesetzten Hohlknospe fehlt das Ursprüngliche, Unvermittelte der ersten Taschen. Die Anlage der letzteren strebt als nicht weiter sonderlich differenzierter Darmabschnitt dem Ectoderm zu und steht so in recht scharfem Gegensatze zur vierten Tasche, welche sich gleich vom ersten Beginne ihres Auftretens durch ihre Formverhältnisse als Anlage einer solchen zu erkennen gibt. — Ich muß es mir versagen, auf diese soeben geschilderten Einzelheiten in der Entwicklung der Kiementaschen hier näher einzugehen. Es ist wohl naheliegend, daß diese

eigenartigen Differenzen durch die Art der zeitlichen Reihenfolge der Taschenanlagen ermöglicht werden. Wenn wir ferner annehmen dürfen, daß ein ganz bestimmter Abschnitt des Darmes zur Bildung dieser Anlagen aufgebraucht wird, so wäre damit vielleicht auch der Weg gewiesen, welcher uns zu einer genauen Analyse der Wertigkeit der einzelnen Abschnitte des wachsenden Darmrohres führt. —

Bezüglich der mit der Entwicklung der dritten und vierten Kiementasche vergesellschafteten Rückbildung des Vorderendes der Cölomtasche möchte ich auf den beschreibenden Teil verweisen; auch die Entwicklung des Zellmantels des Darmrohres, welcher der die Innenwand dieser Tasche beistellenden Schlundspalte entstammt, ist daselbst geschildert worden. Es ist der dorsale Abschnitt dieses Mantels, welcher zuerst zur Anlage gelangt, und zwar bereits bei Keimen mit neunzehn U.-P. distalwärts von der Anlage der dritten Kiementasche.

Das Material, aus welchem sich das Mesoderm des ersten Kiemenbogens aufbaut, wird bei Keimen mit siebzehn U.-P. cranialwärts deutlich durch das Kontaktfeld der zweiten Kiementasche abgegrenzt. Es ist ein dünnes, schmächtiges Plättchen, welches noch in diesem Stadium den Zusammenhang mit dem caudalwärts folgenden lichtungslosen Vorderende der Cölomtasche bewahrt. Seine beiden Komponenten haben bei jüngeren Keimen, wie unter anderm die Besichtigung der Textfig. 19 und 23, sowie der Tafelfig. 11 *a* lehrt, einen überaus deutlichen epithelialen Bau besessen. Der älteste untersuchte Keim (30 U.-P.) ließ folgende Differenzierung des aus der Verschmelzung dieser epithelialen Komponenten hervorgegangenen, ursprünglich recht unansehnlichen Plättchens erkennen. Es hat sich zum branchialen Mesoderm des ersten Kiemenbogens umgewandelt; die Textfig. 54 läßt die diesem entstammenden Sonderabschnitte, den Zellmantel der Darmseitenwand und die Zellplatte, leicht erkennen. Die Art der Entwicklung von Mantel und Platte ist bei der frühzeitigen Verödung des Splanchnocöls gänzlich verschleiert. Hier vermag nur der Vergleich mit der Differenzierung, welche die distalwärts folgenden entsprechenden Abschnitte der Seitenplatten erkennen lassen, Aufklärung zu bringen. Er gestattet folgende Deutung. Die beiden epithelialen Abschnitte der Seitenplatten, welche in die Bildung unsres branchialen Mesodermabschnittes aufgebraucht worden sind, haben nach ihrer Vereinigung und dem gleichzeitigen Verluste eines regelmäßigen Gefüges zunächst

ihre weitere Differenzierung fortgeführt. Das Differenzierungsprodukt des inneren Blattes hat sich entlang der Darmseitenwand zu deren Mantel umgestaltet. Das des äußeren lieferte embryonales Bindegewebe. Nach Beendigung dieses Teils der Differenzierungsaufgabe kam es zur Bildung der Zellplatte. Über die erste Entwicklung derselben bin ich ganz im unklaren geblieben und möchte CORNINGS Mitteilungen über *Lacerta* zu Rate ziehen. Er teilt uns mit, daß es für ihn sehr wahrscheinlich geworden ist, daß die »Muskelanlagen« der Visceralbögen (also unsre Zellplatten) vom medialen Blatte beigestellt werden. Diese Annahme rechnet selbstredend damit, daß die Somatopleura im Anschluß an die erwähnte Produktion embryonalen Bindegewebes, welch letzteres die Zellplatte später umhüllt, einer völligen Auflösung zugeführt wird. — Vielleicht erfahren wir aus der endgültigen Differenzierung der Zellplatte im ersten Kiemenbogen und Hyoidbogen, ob nicht vielleicht auch die Somatopleura an ihrem Aufbau beteiligt ist.

Über das branchiale Mesoderm des zweiten Kiemenbogens kann ich vorerst nur wenig mitteilen. Beim ältesten untersuchten Keime fehlt der Anlage desselben noch der distale Abschluß; sie setzt sich distalwärts in die dünne Mesodermplatte fort, welche die seitliche Circumferenz der vierten Kiementasche vom Ectoderm scheidet und caudalwärts mit dem lichtungslosen Vorderende der Cölomtasche zusammenhängt. Ich darf bezüglich der baulichen Eigenart, welche diese Anlage aufweist, wohl auf den beschreibenden Teil verweisen. —

Jene Abschnitte der Seitenplatten, welche in der Bildung des branchialen Mesoderms des ersten und zweiten Kiemenbogens aufgehen, besitzen bei den jüngeren Keimen eine außerordentlich scharfe Abgrenzung gegenüber dem dorsalen Mesoderm. Ich habe bereits darauf verwiesen, daß ich diese scharfe Scheidung bei den älteren Keimen nicht mehr durchführen kann. Die für diese beschriebene mediale Grenze des branchialen Mesoderms kann nach meinen Erfahrungen nicht auch als solche zwischen dorsalem und visceralem Mesoderm gelten.

Das Mesoderm des Hyoidbogens gewinnt das erstemal bei Keimen mit vierzehn U.-P. schärfere Umrisse. Wie die Textfig. 31 lehrt, ist der aus der Spalte zwischen dem Darmseitenflügel und dem Ectoderm emportauchende dorsale Abschnitt Sitz einer ersten Differenzierung. Die älteren Entwicklungsstadien — s. die Tafelfiguren 14 *a*, 15 *a* und 16 *a* — lassen erkennen, daß die Massenzunahme des Plättchens ventralwärts vorschreitet. Das aus demselben

herangebildete branchiale Mesoderm — s. die Tafelfig. 18 *a* und 21 *a* — schließt zwei uns wohlbekannte Differenzierungsprodukte in sich ein: die Zellplatte und den Mantel des entsprechenden Abschnittes der Darmseitenwand. Bezüglich ihrer Herkunft sind wohl dieselben Erwägungen maßgebend, welche uns bei der Beurteilung der Differenzierung des Mesoderms des ersten Kiemenbogens geleitet haben. Ich kann vielleicht hierbei von einem Unterschiede in den ersten Entwicklungsverhältnissen absehen. Er besteht darin, daß die beiden Endabschnitte der Seitenplatten, welche zur Bildung des Mesoderms des Hyoidbogens verwendet werden, schon frühzeitig unter Verlust von Lichtung und Gefüge zum Verbindungsplättchen verschmelzen und daher nicht jene Höhe der Entwicklung ihres Epithels erreichen, welche die gleichen, zur Anlage des Kiemenbogenmesoderms zusammentretenden Abschnitte vor dieser Vereinigung aufweisen. — Ich möchte also bezüglich der Herkunft der Zellplatte auf das oben für den ersten Kiemenbogen Gesagte verweisen. Ich fasse ferner auch hier den Zellmantel der Darmseitenwand als Abkömmling der medialen Platte auf. Eine scharfe Abgrenzung des branchialen Mesoderms gegenüber dem dorsalen gelingt wohl bei jüngeren Keimen; bei den älteren bin ich jedoch gänzlich darüber im unklaren geblieben, ob die mediale Grenze unsres Mesodermabschnittes auch zugleich mit jener zwischen dorsalem und visceralem Mesoderm zusammenfällt (vgl. auch das oben für den ersten Kiemenbogen Gesagte).

Die Entwicklungsverhältnisse in der Kieferregion.

A.

Die Ergebnisse der Vergleichung der Profilkonstruktionen.

Ich habe vorerst noch einige Einzelheiten, welche uns in den Konstruktionen IV und V entgegentreten, zu besprechen. Die beiden Zellplatten der Kieferregion sind in denselben als einheitliches Ganzes eingetragen worden; die proximale lädt oberhalb der Dorsalwand der absteigenden Aorta distalwärts aus. Diese Fortsetzung entbehrt einer scharf konturierten Abgrenzung. — In der Konstruktion IV verliere ich vor dem intermediären Aortenbogen die Umrisse der proximalen Platte aus den Schnitten. Im Bereiche des Höhlchenwerkes[1] ist die Anlage der zweiten Kopfhöhle K_2 bereits

[1] In den Konstruktionen sind kleinere und kleinste, der lateralen und medialen Circumferenz des Höhlchenwerkes angeschmiegte Höhlchenanlagen

recht deutlich. Sie ist langgestreckt und mäßig hoch. Kleine dorsale und ventrale Nebenhöhlchen haben den Anschluß noch nicht ganz erreicht; einzelne kleinste derselben sind selbständig geblieben. Am Vorderende der Höhle gewinnt ihr Zellmantel schärfere, in der Zeichnung eingetragene Umrisse. Der dorsodistalen Circumferenz der Höhle sind elf kleine Höhlchen zum Teil recht nahe benachbart; sie sind gleich dem distalen Ende der Höhle in der proximalen Zellplatte eingeschlossen. Der großenteils von der Portio mandibularis der Quintusanlage gedeckte, diese vorn und hinten nur wenig überragende Abschnitt der Platte birgt die Anlage der dritten Kopfhöhle K_3. Sie schließt ein paar der vorhin erwähnten kleinen Höhlchen ein; ihre Vereinigung steht noch aus. Die bei älteren Keimen mitunter überaus deutliche Kommunikation dieses recht kümmerlichen Lichtungswerkes mit der zweiten Kopfhöhle ist bereits angedeutet; es bedarf bloß der Verschmelzung der hinter K_2 stockwerkartig aufgetürmten kleinen Höhlchen, um diese durchzuführen. —

Bei dem Keime der Konstruktion V war der Zusammenhang der proximalen Zellplatte mit dem Zellmantel der zweiten Kopfhöhle deutlich nachweisbar; nur unterhalb der Höhle K_2 konnte ich eine proximale Fortsetzung der Platte nicht auffinden. Die Höhle weist ganz charakteristische Formverhältnisse auf. Einmal läßt ihr Vorderende eine Einbuße erkennen; anderseits aber ist ihr dorsaler Umriß ein weit einheitlicherer als bei den jüngeren Keimen. So wird der Eindruck hervorgerufen, daß sich eine Abrundung des Besitzstandes vorbereitet hat. Die Verkürzung des Längsdurchmessers wird namentlich durch den Vergleich mit den Konstruktionsbildern III und IV klar. Die Lichtungen in der Anlage der dritten Kopfhöhle K_3 sind recht kümmerlich; die Sagittalschnitte von dem gleichaltrigen Keime, denen die Tafelfig. 20 *b* und *c* entnommen sind, lassen ein reiches Labyrinth kleiner und kleinster Höhlchen erkennen, ferner die Kommunikation desselben mit der zweiten Kopfhöhle. Bei dem Keime unsrer Konstruktion ragt ein mit der dorsodistalen Circumferenz der zweiten Höhle vereinigtes Höhlchen ins Gebiet der dritten Kopfhöhle vor; es unterhält überdies Beziehungen zu zwei dorsalen Nebenhöhlen der zweiten Kopfhöhle, so daß die Vereinigung mit denselben wohl als geplant angenommen werden darf.

nicht mit eingezeichnet worden, um die Klarheit des Bildes nicht zu beeinträchtigen.

Die Lage- und Formverhältnisse der ersten Kopfhöhle sind leicht zu übersehen; die Reduktion des Vorderendes der zweiten Höhle gestattet eine klare Einsichtnahme. — Die auf den mächtigen intermediären Aortenbogen folgenden Strecken der auf- und absteigenden Aorten sind gleich dem ersten Bogen wenig ansehnlich; von den drei Hirnästen des letzteren ist der ventrale leicht als Anlage der Carotis interna zu erkennen.

Nach diesen orientierenden Bemerkungen will ich die Resultate besprechen, welche die Vergleichung der Konstruktionsbilder ergibt.

a. Die Anlage der zweiten Kopfhöhle.

Ich habe zu dem vorhin Bemerkten nur weniges nachzutragen. In den Konstruktionen II bis V ist in der Region dieser Anlage der Höhendurchmesser des von den beiden Aorten eingenommenen Areals ein fast gleicher; die geringe Einbuße, welche dasselbe in der Konstruktion V zeigt, steht offenbar in Zusammenhang mit dem Beginn der Rückbildung des ersten Aortenbogens. Jener Abschnitt des mandibularen Höhlenwerkes, welcher sich zur zweiten Kopfhöhle umwandelt, lagert vornehmlich in der Höhe des Spatiums zwischen den beiden Aorten, sowie auch in jener der dorsalen Aorta, über welch letztere eines oder das andre der kleinen Nebenhöhlchen emporragt. Irgendeine beträchtliche Vergrößerung des Höhendurchmessers dieser Höhlenanlage erfolgt vom Stadium des Keimes II ab nicht mehr; sein Höchstmaß wird schon bei diesem durch die Lage der äußersten dorsalen und ventralen Ausläufer des entsprechenden Abschnittes des Höhlchenwerkes angezeigt. — Es ist also unleugbar frühzeitig in dieser Richtung ein Wachstumsstillstand der Höhlenanlage wahrnehmbar.

b. Die Entwicklung des Darmes und des Truncus arteriosus.

Gleichwie im beschreibenden Teile, bezieht sich auch in den folgenden und den späteren Auseinandersetzungen die Bezeichnung »Truncus arteriosus« immer wieder ausschließlich auf das **Endothelrohr** der Truncusanlage.

Bei dem Keime II läßt der mediane Umriß des Darmrohres im Bereiche des Kontaktfeldes der ersten Kiementasche eine ganz auffällige Beeinträchtigung seiner Ausdehnung erkennen. Der Darm wird hier in seiner Tiefenentfaltung durch den der Ventralwand unmittelbar benachbarten Truncus arteriosus behindert. Vor und hinter dem Felde tritt seine Ventralwand abwärts

vor. Proximalwärts senkt sich die kielförmig gestaltete Wand in die von den beiden Wurzelstücken der aufsteigenden Aorten gebildete Gabel ein und erreicht das Ectoderm. Das Kontaktfeld der ersten Kiementasche hat, wie die beistehende Umrißzeichnung 59 α[1] erkennen läßt, das Maximum an Ausdehnung erreicht, welches ihm zugänglich war. Ein Mehr ist ihm infolge der geringen Tiefenentfaltung des entsprechenden Darmabschnittes versagt geblieben. Anders verhält sich die Sache für das zweite Kontaktfeld. Seiner Weiterentfaltung steht, wie die Textfig. 59 β erkennen läßt, nichts im Wege. Der Vergleich mit den Schnittbildern des Keimes III läßt erkennen, daß bei diesem die Vergrößerung des Feldes mit dem Zurückweichen der Pericardkante vergesellschaftet ist. Wir finden in der Konstruktion III am ersten Kontaktfeld die gleiche Höhenentfaltung wie in der Konstruktion II, da sich in den nachbarlichen Beziehungen des Darmes zum Truncus nichts geändert hat; das zweite Feld ist jedoch um ein stattliches Stück ventralwärts vorgedrungen.

Fig. 59 α. Fig. 59 β.

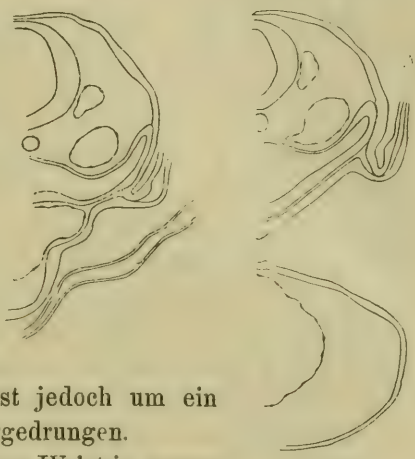

Bei dem Keim der Konstruktion IV ist in unsrer Region ein ganz bedeutender Wandel geschaffen worden. Der Truncus ist um ein Beträchtliches ventralwärts herabgerückt. Dies erhellt schon aus der Betrachtung des Niveau seiner dorsalen Circumferenz. Die leicht erweisliche Veränderung ihrer nachbarlichen Beziehungen zum Hinterende des mandibularen Höhlenwerkes sowie auch zum Hirnrohre kann in den Konstruktionen III und IV leicht verfolgt werden. Sie wird namentlich aus der gleich zu beschreibenden, ventrodistalwärts vorschreitenden Vergrößerung des ersten Kontaktfeldes klar. Gleichzeitig mit dieser Lageveränderung sehen wir auch den Teilungswinkel des Truncusvorderendes immer weiter zurückrücken und so die Wurzelstücke der beiden Aortae ascendentes auf Kosten des Truncusvorderendes

[1] Die Lage der Schnitte dieser beiden Textfiguren ist in der Konstruktion II eingetragen.

distalwärts verlängert werden. Was der Truncus an seinem Vorderende durch die Aufteilung an die Aortenwurzeln einbüßt, erfährt eine Art bescheidene Kompensation durch die Vergrößerung seiner distalen Ausdehnung. Die Verschiebung seines Teilungswinkels wird uns ohne weiteres klar, wenn wir dessen Lagebeziehungen von der Konstruktion I an verfolgen. Er ist durch eine rote, schwarz geränderte Linie angezeigt; welch' beträchtliche Entfernung scheidet hier die Teilungsstelle vom Vorderende der Gehörplatte. In der Konstruktion V ist der Winkel fast unterhalb des Gehörbläschens gelagert. Diese Einzelheiten bedürfen wohl keines weiteren Kommentars.

Daß diese Lage- und Formveränderungen des Truncus für das benachbarte Darmrohr von Bedeutung sind, ist recht naheliegend. Es wird durch dieselben in erster Reihe Raum für die Tiefenentfaltung der ventralen Darmwand gewonnen. Die durch den Hochstand des Truncus bedingte auffallende Differenz in dieser Entfaltung, welcher wir bei den Keimen II und III begegnen, ist bei dem Keime IV bedeutend gemildert. Interessant gestaltet sich das Studium der Wachstumsverhältnisse der beiden Kontaktfelder. Das zweite Feld bleibt seiner uns bereits bekannten rein ventralwärts gerichteten Wachstumsrichtung treu. Sein dorsales Drittteil in der Konstruktion IV können wir unbedenklich als ältesten, erst angelegten Abschnitt ansprechen. Die Vergrößerung des ersten Feldes vollzieht sich entsprechend seinen eigenartigen nachbarlichen Beziehungen in etwas andrer Weise. Auch hier läßt zunächst die Betrachtung der Konstruktionen erkennen, daß das dorsale Dritteil des Feldes beim Keime IV und V als ältester, erstgebildeter Abschnitt aufzufassen ist und daß das Feld bereits beim Keime II das Maximum seiner dorsalen Ausdehnung erreicht hat. Die Vergrößerung dieser ersten Anlage erfolgt jedoch in ventrodistaler Richtung und wird dem Felde gleichsam durch die Entwicklungsart des Unterkieferfortsatzes aufgedrängt. Ich muß hier diese bereits im beschreibenden Teile skizzierten Entwicklungsverhältnisse kurz berühren. Die Bildung dieses Fortsatzes ist mit dem Zurückweichen des Teilungswinkels des Truncusvorderendes eng verknüpft. Jede der beiden aufsteigenden Aorten erfährt so eine distale Verlängerung ihres Wurzelstückes, und der entsprechende dem Truncus zugehörige Abschnitt des cardialen Mesoderms wird durch die tief zum Ectoderm vordringende ventrale Darmwand gleichfalls in zwei Hälften geschieden, deren jede sich zu dem, der neu-

gebildeten Aortenstrecke angeschmiegten Mesoderm des Unterkieferfortsatzes umwandelt. Das Auftreten des Fortsatzes ist also an die ventrodistalwärts vorschreitende Teilung des Truncusvorderendes sowie des diesem angeschlossenen cardialen Mesodermabschnittes geknüpft. Er schreibt auch dem ersten Kontaktfeld die Wachstumsrichtung vor. Die Betrachtung der beiden Textbilder 60 α und β belehrt uns hierüber. Sie gehören der Serie vom Keime IV an; ihre Lage ist in dessen Konstruktion eingetragen worden. Für das ungehinderte, rein ventralwärts vorschreitende Wachstum des zweiten Feldes wird, wie ein Vergleich mit der Textfig. 59 β ergibt, durch Verdrängung des Pericards Bahn geschaffen. Anders steht die Sache im Bereiche des ersten Feldes. Dies lehren die Fig. 59 α und 60 α. Bei dem jüngeren Keime lagert unterhalb der Anlage der zweiten Kiementasche, wie unter jener der ersten, cardiales Mesoderm. Während dieses aber im Bereiche der zweiten Tasche auch später seine einfachen Formverhältnisse bewahrt, wird es in jenem der ersten Tasche zum Mesoderm des Unterkieferfortsatzes umgewandelt. Es stößt also das ventralwärts vorwachsende erste Kontaktfeld auf diesen Mesodermabschnitt und kann nur längs der dorsalen, nach hinten und abwärts abschüssigen Circumferenz desselben seine Entfaltung nehmen. Dieser Abschnitt bildet eben eine Art fester Barriere, welche nicht gleich dem Mesoderm unterhalb der zweiten Kiementasche ventralwärts auszuweichen vermag. Die Konstruktion IV läßt leicht erkennen, daß der Zuwachs, welchen das Feld vorn erhält, nur ein sehr geringer sein kann, während es nach hinten eine immer größer werdende Entfaltung gewinnt. Genau genommen ist aber die Wachstumsrichtung des ersten Feldes die gleiche wie bei dem zweiten; sie ist eine rein ventrale. Durch die nachbarlichen Beziehungen zum Unterkieferfortsatz wird jedoch das Wachstumsergebnis, die Vergrößerung des Feldes, eine andre Richtung

Fig. 60 α. Fig. 60 β.

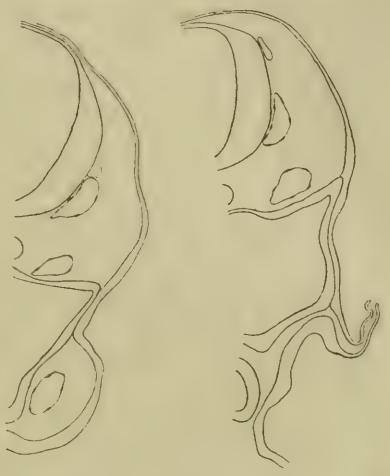

einschlagen müssen: die distoventrale. Wir haben daher bei der Bestimmung der Feldränder recht vorsichtig zu verfahren. In der Konstruktion IV ist der dem Höhlchenwerke zugewendete kurze, annähernd senkrechte Vorderrand des ersten Feldes, dem ungleich größeren, proximalwärts leicht vorgewölbten vorderen Rande des zweiten gleichzusetzen. Wir haben ferner seinen der aufsteigenden Aorta sowie dem Truncusvorderende zugekehrten Rand mit dem so sehr schmalen, abgerundeten Ventralrand des zweiten Feldes zu vergleichen; die Bestimmung des dorsalen und distalen Randes ergibt sich hieraus von selbst. — Ich möchte noch einiges über die kleinen Kontaktparzellen sagen, welche uns in den Konstruktionen II und III entgegentreten. Mir ist nicht ganz klar geworden, ob diese auch die Anlage eines dauernden Besitzstandes der Kontaktfelder vorstellen, welcher sich später mit dem Hauptfelde vereinigt, oder ob sie später wieder zur Lösung gelangen. Die kleinen Parzellen vor dem zweiten Felde scheinen ja, wie die Konstruktion IV erkennen läßt, eine proximal vorschreitende Vergrößerung desselben im mittleren Dritteil anzudeuten. Zur sicheren Entscheidung gehört wohl die Einsichtnahme in eine größere Zahl von Konstruktionen. Ich habe übrigens bereits im beschreibenden Teile darauf verwiesen, daß ich bezüglich der kleinen Kontaktfelder in der Konstruktion I nicht feststellen konnte, ob dieselben ganz in die Bildung des ersten Kontaktfeldes eingehen.

c. Die Entwicklung der Visceralbögen.

Die Wachstumsrichtung des Mesoderms des Hyoidbogens habe ich wohl als rein ventrale zu bezeichnen; es wird dies aus den Konstruktionen II—V leicht ersichtlich. Bei den Keimen IV und V hat sein unterer Rand auch schon das Niveau der dorsalen Circumferenz des Truncus arteriosus ventralwärts überschritten. — Weit schwieriger ist die Analyse des Entwicklungsganges des Unterkieferfortsatzes. Ich will da zunächst von der Konstruktion II ausgehen und folgende Frage zu beantworten suchen. Gesetzt den Fall, daß vor der ersten Kiementasche im visceralen Mesoderm ein dem Mesoderm des Hyoidbogens gleichwertiger Abschnitt geborgen ist: welche Tiefenausdehnung könnte derselbe nahe der ersten Kiementasche besitzen? Sie müßte oberhalb des Truncusvorderendes, welches die Region der Taschenanlage proximalwärts überschreitet, Halt machen. Dies ergibt sich schon aus der Betrachtung der nachbarlichen Beziehungen, welche der ventrale Umriß der Anlage des

branchialen Mesoderms des Hyoidbogens zum Mesoderm der Herzanlage aufweist. Ungleich wichtiger ist folgende Frage. Wo haben wir beim Keime dieser Konstruktion die Anlage des Unterkieferfortsatzes zu suchen? Die Antwort bringt uns das Studium der Konstruktionen III und IV. Beim Keime IV und V ist der Fortsatz leicht auffindbar. Seine Entwicklung ist an das Zurückweichen des Teilungswinkels des Truncusvorderendes geknüpft. Ich habe die Wanderung, welche dieser Winkel zurücklegt, bereits geschildert. In der Konstruktion I findet er sich in ganz beträchtlicher Entfernung vom Vorderende der Gehörplatte; beim Keime V lagert er bereits unterhalb der Vorderhälfte des Gehörbläschens. Das paarig gewordene Truncusvorderende wird in den Dienst der beiden aufsteigenden Aorten gestellt und das ihm angeschlossene cardiale Mesoderm durch die tief ventralwärts einschneidende untere Darmwand gleichfalls in zwei Hälften geschieden. Jede dieser Hälften bildet mit dem auf Kosten des Truncusvorderendes neu erworbenen distalen Abschnitte der gleichseitigen Aorta den Unterkieferfortsatz ihrer Seite. Es wird uns nun nicht schwer, die vorhin gestellte zweite Frage zu beantworten. Wir haben in der Konstruktion II das gesamte vor- und abwärts vom ersten Kontaktfeld gelagerte cardiale Mesoderm, also das Scheitelende der Herzanlage als Anlage der beiden Fortsätze in Beschlag zu nehmen. Jede der beiden Hälften dieser Anlage hängt vor der Kiementasche dorsalwärts unmittelbar mit dem oben erwähnten hypothetischen branchialen Mesoderm zusammen. Dem Gesagten entsprechend, weicht die Entwicklungsart des Unterkieferfortsatzes von jener des Hyoidbogens und der beiden Kiemenbogen ganz beträchtlich ab. Für diese kommt branchiales Mesoderm in Betracht, für jenen Mesoderm der Herzanlage.

Eine weitere Überlegung läßt folgendes erkennen. Der von mir als »Mandibularbogen« bezeichnete Abschnitt der Mandibularregion jüngerer Keime geht zum weitaus größeren Teile in die Bildung des Oberkieferfortsatzes ein; sein distaler Endabschnitt wird zum Aufbau des Vorderendes des Unterkieferfortsates verwendet. Ich habe bereits darauf hingewiesen, daß die in den Sagittalschnitten vielfach bemerkbare, auch in der Konstruktion III wiederkehrende winklige Abknickung des »Kieferbogens« nichts mit einer etwaigen Grenze zwischen Ober- und Unterkieferfortsatz zu schaffen hat.

Wir haben bei den jüngsten Keimen die Beobachtung gemacht, daß sich bei diesen das paarige Vorderende der primitiven Pericardhöhle bis in die Anlage der Kieferregion fortsetzt und hier in der distalen Hälfte der Anlage des »Kieferbogens«, also des Oberkieferfortsatzes, eine äußerste Fortsetzung der Höhle wahrnehmbar ist. Ich darf da wohl namentlich auf das gelegentlich der Schilderung der Konstruktion I auf S. 150 und 151 Gesagte verweisen. Es entsprechen daher beide Unterkieferfortsätze einer stattlichen paarigen Commissur, welche das Scheitelende der Herzanlage mit ihrem äußersten, jetzt in den beiden Oberkieferfortsätzen geborgenen, gleichfalls paarigen Endabschnitte verknüpft. Dieser letztere wird seiner ursprünglichen Bestimmung schon frühzeitig völlig entfremdet; ungleich später vollzieht sich diese Entfremdung am Mesoderm der Commissur, und zwar erst, nachdem dasselbe bereits an der Funktion der Herzanlage teilgehabt hatte. Vielleicht darf ich hier auf die ganz charakteristischen Beziehungen verweisen, welche zwischen dem cranialen Ende der branchialen Grenzfalte des Ectoderms und dem Unterkieferfortsatz vorwalten. Sie haben bereits im beschreibenden Teil ihre Würdigung gefunden.

Das Studium unsrer Konstruktionsbilder läßt in der Region des Unterkieferfortsatzes ganz eigenartige Wachstumsverhältnisse der Kopfanlage erkennen. Ich will bei den älteren Keimen IV und V zunächst die Region ins Auge fassen, in welcher Ober- und Unterkieferfortsatz sich vereinigen. Wir treffen in derselben das Hinterende des Höhlchenwerkes und oberhalb desselben die Anlage des Quintusganglions an. Die Höhe dieser Region bis zum Niveau der Hirnbasis weicht von jener bei den beiden jüngeren Keimen II und III nur unbedeutend ab. Wir können also hier eine ganz bedeutende Wachstumsverzögerung feststellen und dürfen für unsre Keime die Höhe dieser Region als annähernd konstant bezeichnen. Ungleich energievoller sind die Wachstumserscheinungen im Bereiche der ersten Kiementasche und distalwärts von dieser. Wir haben da fürs erste nicht aus dem Auge zu verlieren, daß die Anlage beider Unterkieferfortsätze — das Scheitelende der Herzanlage — von Haus aus eine schräg ventrodistalwärts absteigende Lagerung aufweist. Es wird daher auch der paarige Abkömmling dieses Scheitelendes ähnliche Lagebeziehungen aufweisen. Und die Eigenart dieses Lageverhältnisses wird noch eine Verschärfung erfahren, welche durch die Verschiebung des Truncus arteriosus

gegeben ist. — Diese steht ihrerseits wieder in Zusammenhang mit der mächtigen Entfaltung des branchialen Mesoderms des Hyoidbogens und der beiden Kiemenbogen, sowie mit der Eigenentwicklung des Herzschlauches. So resultiert für den Unterkieferfortsatz jene eigenartige Lagebeziehung, welche ihm scheinbar die Rolle eines gleichwertigen Genossen der distalwärts folgenden Visceralbögen zuweist. Seiner Entwicklung nach hat er mit diesen nichts zu schaffen. Die Frage, in welchem Entwicklungsstadium der Besitzstand des Fortsatzes seine endgültige Abrundung erfährt, muß ich vorderhand unerörtert lassen. Zu ihrer Lösung bedarf es der Untersuchung älterer Keime.

In konsequenter Weiterführung meiner Auffassung dieses Fortsatzes muß ich noch eine letzte Frage streifen. Ich meine jene nach der Wertigkeit der Aorta ascendens, deren distalen Abschnitt wir aus dem paarig werdenden Truncusvorderende hervorgehen sahen. Welche Bedeutung hat dieses Gefäß? Welche Rolle spielt der intermediäre Aortenbogen Kastschenkos, den wir beim Keim IV und V vor der ersten Kiementasche antreffen? Und die Verbindungsgänge zwischen beiden Aorten vor diesem Bogen? Ich rühre mit dieser Fragestellung an die Urgeschichte des Gefäßsystems; meine kärglichen Erfahrungen reichen nicht aus, um dieselben einer Besprechung zuführen zu können. Eines kann ich wohl betonen. Das Verhalten der Gefäße in der Kieferregion steht zu der von mir gewonnenen Auffassung derselben nicht in Widerspruch; es kann weit eher zur Stütze derselben herangezogen werden. Wenn ich dies nicht tue, so hat dies darin seinen Grund, daß ich die Frage nach der Bedeutung der eigenartigen Gefäßverhältnisse nicht als spruchreif bezeichnen kann.

Ich darf selbstredend nicht auch einem andern Versuche aus dem Wege gehen, der einem leicht begreiflichen Streben seine Entstehung verdanken dürfte. Man könnte mir, um die Gleichwertigkeit des Mesoderms im Unterkieferfortsatz mit jenem der distalwärts folgenden Visceralbögen zu erweisen, entgegnen, daß dieser Fortsatz einem ventrodistalwärts sich vollziehenden Auswachsen des von mir oben erwähnten hypothetischen branchialen Mesodermabschnittes vor der ersten Kiementasche seine Entstehung verdankt. Nun — eine solche gegenteilige Annahme muß zu sämtlichen Einzelheiten der hier für unsre Region geschilderten Entwicklungsvorgänge Stellung nehmen. Es müßte vornehmlich der Beweis erbracht werden, daß der hypothetische Mesodermabschnitt längs der auf Kosten des

Truncus neugebildeten Strecke der Aorta ascendens distalwärts vordringt und hier kurzerhand das dem Gefäße vergesellschaftete cardiale Mesoderm von diesem förmlich abschält, zurückdrängt oder zur Rückbildung bringt. Dem steht schon die wichtige Tatsache entgegen, daß die im Unterkieferfortsatz geborgene distale Zellplatte ein Abkömmling des Scheitelabschnittes des Ectocards ist. Von einer nochmaligen Erörterung der ganz getrennten Entwicklungsbahn, welche unser Fortsatz im Gegensatze zu den auf ihn distalwärts folgenden Visceralbögen einschlägt, darf ich wohl absehen.

B.

Differenzierung des Mesoderms der Kieferregion.

Bei der Untersuchung der Entwicklung des Vorderkopfmesoderms kamen für mich drei Fragen in Betracht. Ich versuchte festzustellen, ob es 1) bei jungen Keimen möglich ist, eine Grenze zwischen dorsalem und visceralem Mesoderm herauszufinden; 2) in welchem der beiden Abschnitte die für die Kieferregion so charakteristischen drei Kopfhöhlen ihre Entwicklung nehmen, und endlich 3) welches die Art dieser Entwicklung ist.

Diese Fragen finden bereits zum Teil ihre Erledigung, wenn wir die Befunde rekapitulieren, welche die Untersuchung der Keime mit elf U.-P. ergeben hatte. Im Anschluß an das Studium jüngerer Keime gelang der Nachweis, daß die Kieferregion außer dorsalem Mesoderm die miteinander vereinigten Fortsetzungen der beiden Abschnitte des visceralen Mesoderms einschließt, welche distalwärts im Bereiche des Embryonalbezirks der Keimscheibe als Verbindungsplättchen und cardiales Mesoderm voneinander getrennt werden können. Ja bei jüngeren Keimen erstreckt sich auch noch ein beträchtlicher Abschnitt des Splanchnocöls in die Anlage der Kieferregion. — Vom Vorderende des ersten Urwirbelpaares ab bis zum Hinterende der Kieferregion ist überall dort, wo eine Abgrenzung des visceralen Mesoderms gegenüber dem dorsalen unsegmentierten Mesoderm durchführbar wird, die Grenzmarke stets oberhalb des Scheitels des Darmflügels gelagert. Es tritt dies namentlich in der Abgliederungszone überaus deutlich zutage, da hier das epitheliale Gefüge des Plättchens eine besonders deutliche Abgrenzung ermöglicht. In der Kieferregion zeigt das viscerale Mesoderm im Querschnitt die Formverhältnisse eines dem

benachbarten Ectodermmantel gleichgewölbten Zellblattes, dessen dorsale Grenze immer wieder oberhalb des Scheitels des Darmflügels sichtbar wird; sein ventraler zugeschärfter Rand ist der aufsteigenden Aorta angeschmiegt. Distalwärts setzt sich dies Blatt ins Verbindungsplättchen und das cardiale Mesoderm des embryonalen Bezirks fort; proximalwärts bewahrt es seine Formverhältnisse bis nahe an den Vorderdarmscheitel.

In diesem Zellblatte sehen wir die erste Anlage eines Höhlchenwerkes auftreten, aus welchem die zweite und dritte Kopfhöhle hervorgeht. Dieselben gehören also dem visceralen Mesoderm an. Die Lage und Form dieses Höhlchenwerkes gibt das Konstruktionsbild I wieder. Es besitzt in diesem Stadium eine stattliche distale Ausdehnung; wir können den hinteren Endabschnitt bis in die Abgliederungszone verfolgen. Hier sind die Höhlchen im epithelial gefügten Verbindungsplättchen eingeschlossen. Nicht alle diese Höhlchen sind gleichwertig. Denn die distoventralen, dem Vorderende des seinen Rückzug aus der Kieferregion bewerkstelligenden Splanchnocöls nahe benachbarten sind auf dieses unmittelbar zu beziehen, während das Gros der Höhlchen selbständig entstanden ist. Der Versuch, vor dem Vorderende des Splanchnocöls an dem visceralen Mesoderm der Kieferregion irgendwelche Scheidung, etwa eine Abgrenzung eines cardialen Abschnittes durchzuführen, scheitert an der Einheitlichkeit des Zellblattes. — Die Feststellung dieser Verhältnisse ist von Bedeutung. Mit den Formveränderungen, welche Darm und Mesoderm unsrer Region später erfahren, wird der Nachweis irgendeiner Grenzmarke zwischen dorsalem und visceralem Mesoderm bei älteren Keimen unmöglich.

Die weitere Differenzierung des Mesoderms unsrer Region ist folgende. An dem, dem dorsalen Mesoderm zuzuzählenden Abschnitte wird, wenn ich von dem äußersten, an der Bildung des ersten Kopfhöhlenpaares beteiligten Endabschnitte absehe, bei unsern Keimen keine Differenzierung wahrnehmbar. Desto reicher ist jene im visceralen Mesoderm. Das dünne Zellblatt ist der Bildungsherd einer reichen Menge embryonalen Bindegewebes, welches dem Ectoderm sowie auch der Darmseitenwand zustrebt und hier eine besondere Dichte erreicht. Bezüglich dieser Einzelheiten muß ich auf den beschreibenden Teil verweisen. Es schreitet auch die Weiterentwicklung des Höhlchenwerkes fort; es bilden sich neue Höhlchen aus. Über die Art ihrer Entstehung gibt uns namentlich

die Reihe der Tafelfig. 14 *a—g* sowie 14 *h* reichlichen Aufschluß. Ferner wird auch die Vereinigung der stockwerkartig übereinander aufgetürmten Lichtungen angebahnt. So wird endlich jene bizarr geformte Höhle herangebildet, deren Formverhältnisse aus den Konstruktionen II, III und IV leicht ersehen werden kann. Zum Schlusse kommt es zur Aufteilung des Lichtungswerkes; dies hat aber unterdessen auch schon an Ausdehnung eingebüßt. Der größere proximale Abschnitt, welcher die große Höhle einschließt, wird dem Besitzstand der zweiten Kopfhöhle zugeteilt; aus dem ungleich kleineren dorsodistalen, in welchem die Vereinigung der kleinen Lichtungen zu einer einheitlichen Höhle nicht recht zum Durchbruche gelangen will, geht ein mehr oder weniger selbständiger Mesodermabschnitt hervor, welcher die Anlage der dritten Kopfhöhle darstellt. Seine Zugehörigkeit zum Lichtungswerke wird bei manchem älteren Keime dadurch erwiesen, daß sein Labyrinth kleinster Höhlchen mit der zweiten Kopfhöhle unmittelbar zusammenhängt. Mit Rücksichtnahme auf die Entwicklungsstätte haben wir diese beiden Kopfhöhlen der Möwe dem Splanchnocöl zuzuweisen.

Diese verhältnismäßig einfachen Entwicklungsvorgänge erfahren eine ganz bedeutende Komplikation dadurch, daß es im Bereiche des distalen Endabschnittes des Höhlchenwerkes zur Anlage einer Zellplatte kommt. Ich habe mich nun mit dieser zu beschäftigen und will mir zunächst einen Rückblick auf ihre Entstehungsart gestatten. Die nähere Untersuchung läßt zwei Abschnitte erkennen: eine vor der ersten Kiementasche steil aufgerichtete proximale sowie eine im Unterkieferfortsatz geborgene distale Platte. Der Entwicklungsgang beider ist ein verschiedener. Wie die Auseinandersetzungen im vorhergehenden Kapitel gezeigt haben, ist es in erster Reihe cardiales Mesoderm, welches zu dem des Unterkieferfortsatzes umgewandelt wird. Ein vielleicht auch mitbeteiligter ventraler Endabschnitt des Verbindungsplättchens darf wohl im folgenden außer Betracht kommen. Ich vermochte nun den Nachweis zu erbringen, daß die distale Platte aus dem visceralen Blatte dieses cardialen Mesoderms, also aus dem Ectocard hervorgeht. — Die Entwicklung der proximalen Platte ist eine verhältnismäßig weit einfachere. Sie geht aus dem distalen Abschnitt des visceralen Mesodermblattes hervor, welches ich oben kurz referierend für einen Keim mit elf U.-P. geschildert habe. Ich brauche die Entwicklungsprozesse, welche sich da vollziehen, nicht erst des

Näheren zu schildern, zumal sie ja im beschreibenden Teile eingehende Beachtung gefunden haben, und darf hier wohl nur auf die Figurenreihe 11 *d—f*, 12 *d—e*, 14 *b—d*, 15 *c*, 16 *e*, 18 *d—f* und 21 *b* und *d* verweisen. — Beide Platten gehen keineswegs unmittelbar ineinander über, wie schon der Nachweis ihrer differenten Entstehungsart erraten läßt. Ein caudaler Fortsatz der vorderen gewinnt Fühlung mit dem Vorderende der hinteren; es kommt nicht zu einem intimen Anschlusse.

Auch die baulichen Eigentümlichkeiten beider Platten sind recht verschiedene. Besitzt die distale als unmittelbarer Abkömmling des Ectocards unverkennbar epithelialen Bau, so verdient die proximale vielfach nur die Bezeichnung als besonders dichtgefügter plattenförmiger Mesodermabschnitt, welcher im Querschnitt nur längs der beiden Breitseiten Andeutungen einer schärferen Abgrenzung durch enger miteinander zu Reihen verknüpfte Zellen erkennen läßt. Vielfach ist es ja bloß das enge Gefüge des diese Platte aufbauenden Zellmaterials, welches sie von der unmittelbaren zellarmen Nachbarschaft gleichwie durch einen Spalt getrennt erscheinen läßt. Ist längs der Außen- und Innenfläche die Abgrenzung verhältnismäßig leicht, so wird sie im Bereiche des dorsalen Randes mitunter schwierig. — Die Platte läßt ferner eine ganz scharf hervorstechende Eigentümlichkeit erkennen, welche der im Unterkieferfortsatz geborgenen distalen ganz abgeht. Ihr proximaler Abschnitt birgt das distale Ende des Höhlchenwerkes, und zwar vornehmlich den der dritten Kopfhöhle zugehörigen dorsodistalen Abschnitt; dies ist aus der Entstehungsart von Platte und Höhlchenwerk leicht verständlich. Sie entstammen gleichem Mutterboden. Aber auch distalwärts, über das Bereich des Höhlchenwerkes hinaus, erschließt sich die Platte, und zwar zumal ihr caudaler Fortsatz, der in den Unterkieferbogen eindringt, kleinen epithelial umsäumten Lücken und Höhlen. Trotz dieser ganz eigenartigen Differenzen bahnt der caudale Fortsatz einen Anschluß ans Vorderende der distalen Platte an. Er fällt auch recht ungelenk aus. Es kommt zu einer Art Anpassung, welche sich auch als Überkreuzung der beteiligten Enden bezeichnen läßt. Ich möchte auf die Tafelfig. 18 *c*, 19 *a* und *b* verweisen. Interessant ist der Umstand, daß ganz unzweideutig das Bestreben vorwaltet, die Unebenheiten längs der freien Fläche der Kontaktstelle durch Zellen auszufüllen, welche auf den ersten Blick einen glatten Anschluß beider Platten vortäuschen. Unwillkürlich erinnert dies Verhalten

an die Verlötung zweier Metallbruchstücke. Das Mangelhafte im Anschlusse ist in der Entwicklungsart der beiden Platten zu suchen. Die eine ist der Abkömmling eines Ectocardabschnittes, also eines bereits verhältnismäßig hoch differenziert gewesenen Abschnittes der Splanchnopleura; die andre nimmt ihre Entstehung aus einem Zellblatte, in welchem, wie die Befunde bei den jüngsten Keimen lehren, beide Seitenplatten der Kieferregion enthalten sind. Eine kurze Überlegung erklärt uns die Notwendigkeit des Anschlusses beider Platten. Vor der Entwicklung der ersten Kiementasche setzt sich das Mesoderm der Seitenplatten, welches später auch das Mesoderm der Herzanlage beistellt, proximalwärts unmittelbar ins Bereich der Anlage der Mandibularregion fort. Durch die Kiementasche ist sodann später wohl die Kontinuität eines großen Abschnittes der Seitenplatten aufgehoben worden, indes jener unterhalb der Tasche, welcher zunächst in den Dienst des Scheitels der Herzanlage, sodann in den des Unterkieferfortsatzes gestellt worden ist, hat seine Kontinuität mit dem visceralen Mesoderm der Kieferregion nicht eingebüßt. Und dies tut sich auch an den Differenzierungsprodukten dieser Seitenplattenabschnitte, der distalen und proximalen Zellplatte kund. Ihr Zusammenhang ist durch die Kontinuität ihrer Bildungsstätte von vornherein gewährleistet; daß er kein inniger ist, erklärt sich aus den verschiedenen Bahnen, welche die beteiligten Abschnitte in ihrer Differenzierung eingeschlagen haben. — Zu diesen eben mitgeteilten Untersuchungsergebnissen bin ich verhältnismäßig spät gelangt; ich hatte ursprünglich die Zellplatte als einheitliches Gebilde angesehen, bis mich die Inkongruenzen an der Vereinigungsstelle eines Besseren belehrt haben.

Ich wende mich jetzt der Frage nach der Stellung zu, welche wir der proximalen Platte anzuweisen haben. Ihr dorsaler Abschnitt beherbergt das Höhlchenlabyrinth der dritten Kopfhöhle; ihr Vorderende gewinnt innige Beziehungen zur zweiten Kopfhöhle und deren Zellmantel. Dies ist, wie bereits erwähnt, leicht verständlich. Entstammen doch die Höhlen gleich der Platte demselben Mutterboden! Dieser ist bei Keimen mit elf U.-P. ein dünnes Zellblatt, in welchem die Seitenplatten der Kieferregion eingeschlossen sind. Im Bereiche desselben macht sich im Laufe der weiteren Entwicklung eine etwas verschieden weit vorschreitende Cölombildung bemerkbar. In verhältnismäßig bescheidenen Grenzen hält sich der Aushöhlungsprozeß im Bereiche des Hinterendes des Zellblattes. Aus diesem geht allmählich die proximale Platte und die in ihr geborgene Anlage der

dritten Kopfhöhle hervor. Die Platte weicht in ihren Formverhältnissen von jenen ihrer ursprünglichen Anlage nicht allzusehr ab. Weiter vorn aber, nahe dem Bereiche der zweiten Kopfhöhle, wird infolge der bald energischer vorschreitenden Aushöhlung der enge Rahmen der schmalen hohen Platte gesprengt; die mächtig heranwachsende Höhle hat in ihm keinen Platz mehr gefunden. Die im Zellmantel der Höhle geborgenen kleinen Nebenhöhlchen zeigen die Richtung an, nach welcher eine weitere Vergrößerung der letzteren erfolgen kann. Dem Gesagten zufolge schließt die proximale Zellplatte den distalen Abschnitt beider Seitenplatten der Kieferregion in sich ein und hat verhältnismäßig einfache Formverhältnisse trotz recht reicher Differenzierung bewahrt. Hierüber klärt uns namentlich die Reihe der Tafelfig. 16 *e—h* und 18 *d—i* auf. Andre Befunde sollen später der Besprechung zugeführt werden; der hervorstechendste ist wohl jener, welcher an eine Verknüpfung der Platte mit der ersten Kopfhöhle gemahnt.

Über diese Höhle habe ich folgendes zu berichten. Zunächst möchte ich den Leser an meine beiden Abhandlungen über das Vorderkopfmesoderm der Ente verweisen. Die vorliegende Untersuchung erbrachte folgendes. Der Mesodermabschnitt, in welchem die Höhlenanlage sich entwickelt, gehört jenem äußersten Endteile des Vorderkopfmesoderms an, bezüglich dessen irgendeine Orientierung von dorsalen und ventralen Abschnitten versagte. Die Sachlage wird allerdings eine andre, wenn ich jene Bilder zu Rate ziehe, welche die Differenzierung der Höhlenanlage bei älteren Keimen, so bei solchen mit zwanzig U.-P. aufweist. Ich kann da namentlich auf die Schilderung der Sagittalschnittserie und der dieser entnommenen Figurenreihe 17 *c*, *d*, *e*, *f* verweisen. Wie aus meiner Schilderung hervorgeht, bildet hier das Mesoderm der Höhlenanlage die unmittelbare Fortsetzung des mandibularen Höhlenwerkes. Die Art der Entwicklung ist die gleiche: zuerst eine Anlage von Einzelhöhlchen, welche erst später zur Vereinigung gelangen. Dann ist aber auch bei diesem Keime der Zusammenhang der gesamten Höhlchen ein ganz auffälliger. Die Anlagen der dritten, zweiten und ersten Höhle bilden ein einheitliches epitheliales Balkenwerk, das irgendeiner Trennung entbehrt. Erst später tritt mit der Ausbildung der beiden großen Einzelhöhlen eine Sonderung in diesem Balkenwerk ein. Diese Befunde lassen den Schluß naheliegend erscheinen, daß auch der Boden, welchem die Höhlchenanlagen entstammen, wohl ein

gleichartiger sein wird. Für die dritte und zweite Kopfhöhle meines Untersuchungsobjekts habe ich wohl den Nachweis erbracht, daß beide visceralem Mesoderm angehören. Liegt irgendein Grund vor, für die erste Höhle — von der medialen Fortsetzung sehe ich vorderhand ganz ab — einen andern Mutterboden anzusprechen, etwa dorsales und viscerales Mesoderm, oder dorsales allein? Ich wüßte keinen. Die Bau- und Formverhältnisse der fertiggestellten ersten und zweiten Höhle gleichen einander in den wesentlichsten Punkten so sehr, daß sie für eine völlige Gleichwertigkeit beider Gebilde, also auch ihres Mutterbodens sprechen.

Eine Eigentümlichkeit verleiht dem ersten Höhlenpaare etwas Fremdartiges. Ich meine die Verknüpfung, welche die Anlagen beider Höhlen miteinander in der Mittellinie erfahren; an ihr ist der Rest der interepithelialen Zellmasse mitbeteiligt. Sie führt zur Entstehung des Verbindungskanals beider Höhlen, den ich bei der Ente aufgefunden habe. Bei der Möwe habe ich einen solchen vermißt; hier weist der Zellmassenrest eine selbständige Lichtung auf (s. die Tafelfig. 21 *g* und *h*).

Bezüglich dieser medianen Verbindung habe ich dem für die Ente Mitgeteilten (s. meine zweite Abhandlung) nur weniges hinzuzufügen. Die Anlage der ersten Kopfhöhle ist als ein vorderster Endabschnitt des gastralen Mesoderms zu deuten, welcher die Verbindung mit seiner Bildungsstätte, der interepithelialen Zellmasse, unverhältnismäßig lange aufrecht erhält. Ja, auch nachdem der Rest dieser Zellmasse seine Beziehungen zum Vorderdarmscheitel endgültig gelöst hat, bleibt er gleichwohl mit den medialen Endabschnitten beider Höhlenanlagen noch in Verbindung und stellt so die mediane Commissur beider Anlagen dar. Die Erhaltung dieser Verbindung hat etwas Rätselhaftes an sich. Sie ist wohl damit in Zusammenhang, daß hier vorn die gesamten Entwicklungsvorgänge im Zeichen einer auffallenden Verzögerung stehen. Dies ist auch in der Differenzierung des Chordavorderendes bemerkbar. In dem vom Darmscheitel abgelösten Zellmassenreste ist auch noch das Bildungsmaterial eines kurzen Endchens der Chordaspitze eingeschlossen. Es wird seiner Bestimmung nicht zugeführt. Der Zusammenhang der Höhlenanlage mit ihrer zum Zellmassenreste vordringenden medialen Fortsetzung muß als äußerst inniger bezeichnet werden. Dafür spricht vornehmlich der Umstand, daß der Aushöhlungsprozeß der Anlage auf die letztere übergeht.

Die Rolle, welche die mediane vom Zellmassenreste hergestellte

Commissur bei der Entwicklung des Verbindungskanals der Ente spielt, war nach meiner früheren Auffassung folgende. Ich habe die Vermutung ausgesprochen, daß der Rest nach dem völligen Erlöschen seiner Differenzierungsfähigkeiten ein mit in den Aushöhlungsprozeß der Höhlenanlage einbezogenes schlichtes Zellplättchen darstellt. Man könnte aber auch folgender Erwägung Raum geben. Vielleicht kommt die Kommunikation der Lichtungen bei der Ente so zustande, daß sie sich nur im Mesoderm der Höhlenanlagen abspielt. Es könnte sich um ein Eigenwachstum der medialen Endabschnitte der Höhlen handeln, welche längs des Zellmassenrestes als wegweisender Bahn nach einwärts vorrücken und endlich zur Vereinigung kommen. Damit wäre der Rest von der Beteiligung an der Ausbildung des Verbindungskanals ausgeschlossen. Dann gewinnt aber auch der Befund bei der Möwe eine andre Beleuchtung. Man müßte die mediane Lichtung ausschließlich auf den Zellmassenrest beziehen und der Lichtung der Kopfhöhle als Bildung sui generis gegenüberstellen. Welche Bedeutung der ersteren zuzuweisen wäre, ist mir allerdings völlig unklar. — Ich gebe diese Auseinandersetzungen wieder, weil sie vielleicht doch irgendeine Spur weisen.

Die mit dem Zellmassenrest verbundenen medialen Endabschnitte des Höhlenpaares, die sich auch zu einem Verbindungskanal vereinigen können, stellen ein lange bestehendes Wahrzeichen einer der ursprünglichsten Beziehungen dar, welche wir am gastralen Mesoderm kennen: es sind die Beziehungen zum Mutterboden. Diese Endabschnitte dürften auch in Frage kommen, wenn wir hier vorn nach dorsalem Mesoderm Umschau halten. Sie sind nebst einem kleinen, nicht näher abgrenzbaren inneren Endteil der Höhlen wohl als dorsalem Mesoderm zugehörig zu bezeichnen. Eine größere Ausdehnung kann ich diesem Mesoderm nicht zubemessen, und habe oben die Gründe klargelegt, welche den weitaus größten Abschnitt der Höhle dem visceralen Mesoderm zuweisen. — Die Besprechung der Dohrnschen Mitteilungen wird mir weitere Gelegenheit geben, auf das erste Höhlenpaar zurückzukommen. — Ich möchte endlich nochmals darauf verweisen, daß es vollauf gerechtfertigt ist, an der Gleichwertigkeit der Mesodermabschnitte, welchen die dritte und zweite Kopfhöhle sowie der größte Teil der ersten entstammen, festzuhalten.

Ich kehre nun wieder zur proximalen Zellplatte zurück. Die

ganz eigenartigen Befunde, welche uns die Tafelfig. 21 *m* und *c* illustrieren, sind schwer zu deuten. Im Verein mit der Gestaltung, welche die Zellplatte bei dem Keime mit 26 U.-P. aufweist — s. die Tafelfig. 20 *b* — gemahnen sie an jene Gebilde, welche Dohrn jüngst für *Torpedo* als »Seitenplattenkanäle« beschrieben hat. Mir sind noch andre Befunde bekannt, welche eine weit größere Ähnlichkeit aufweisen. Ich muß mich jeder Stellungsnahme zu diesen enthalten; auch Dohrn beschränkt sich für sein Objekt auf die bloße Beschreibung; wie schon seine Bezeichnung erraten läßt, weist er dieselben dem visceralen Mesoderm zu. — Großes Interesse erheischt auch ein andrer Befund bei der Möwe; ich meine die in der Tafelfig. 21 *n* ersichtliche Verknüpfung der Zellplatte mit der ersten Kopfhöhle. Hier hat Dohrn für die von ihm untersuchten Selachier eine Reihe von wertvollen Mitteilungen[1] erbracht, welche bei der Möwe angedeutete Beziehungen in ganz andrer Weise entwickelt zeigen. Bei *Pristiurus* erreicht einer der »Seitenplattenkanäle« der Kieferhöhle die Prämandibularhöhle und die Lichtungen beider kommunizieren miteinander. Bei *Raja batis* ist eine Kommunikation des »Mandibularschlauches« mit der ersten Kopfhöhle nachweisbar. Auch ältere Untersuchungen Dohrns (7. und 8. Studie), welche er an dem vorhin genannten Squaliden angestellt hatte, haben ähnliche Beziehungen zwischen der ersten und zweiten Kopfhöhle aufgedeckt. Endlich aber teilt uns derselbe Autor einen Befund mit[2], welchen er bei einem Keime von *Scyllium catulus* beobachtet hat. Die Wichtigkeit desselben erheischt die wörtliche Wiedergabe der Schilderung. Ein 9 mm langer, in Horizontalschnitte zerlegter Keim zeigt folgende »Abweichung vom Normalen«. »Auf beiden Seiten sind die Zwischenwandungen, welche die Hohlräume der Mandibularhöhle und der Prämandibularhöhle voneinander scheiden, verschwunden, nur die obere Partie der ersteren, aus welcher der Obliquus superior hervorgeht, und die untere Partie, welche zu der Adductorgruppe sich entwickelt, sind durch vorspringende Wandungsfalten zu besonderen Abschnitten abgegrenzt geblieben — doch steht auch ihr Lumen mit dem allgemeinen Lumen in Zusammenhang. Daß es sich hier nicht um künstliche Verbindung mittels durchrissener Wandungen handelt, ist auf den ersten Blick klar; ob die Kommunikation der

[1] 23. und 24. Studie zur Urgeschichte des Wirbeltierkörpers.
[2] 24. Studie. S. 150.

beiden großen Höhlen von Anfang an bestanden hat, oder ob eine allmähliche Resorption der Wandungen eingetreten ist, läßt sich leider nicht feststellen. Gegenüber der ziemlich häufig vorkommenden Kommunikation der dritten Kopfhöhle mit der mandibularen ist diese hier beschriebene Kommunikation eine große Seltenheit.« Ich weiß nicht, ob Dohrns Bezeichnung »Abweichung vom Normalen« zutrifft; ich bin vielmehr der Ansicht, daß eine eingehende Untersuchung zahlreicher Keime vom Katzenhai eine große Variationsbreite in den Cölombildungen der Kieferregion erweisen wird. Es ist mir auch fraglich, ob dann sein Befund ans äußerste Ende der zu erwartenden Fundreihe zu stellen sein wird.

Die von mir bei der Möwe gefundene Kommunikation der Lichtung der zweiten Höhle mit dem Lichtungswerke der Anlage der dritten findet ihr Gegenstück in Dohrns Befunden, ebenso auch in jenen Froriep's. Dieser Forscher berichtet uns für *Torpedo ocellata* über ein »zusammenhängendes Kopfcölom«. Die dritte, postmandibulare Höhle liegt über der ersten Visceraltasche und kommuniziert zeitweise sowohl mit der mandibularen Kopfhöhle, wie auch mit der Visceralbogenhöhle im Hyoidbogen. Das sind alles in allem Befunde, welche nachdrücklich folgende Fragestellung erheischen: entsprechen die drei, vornehmlich bei Squaliden aufgefundenen typischen »Kopfhöhlen« der Höchstleistung der Cölombildung in der Kieferregion, oder sind sie etwa nur Reste eines ursprünglich geplanten, weit mehr ausgreifenden, ungleich vollkommeneren Aushöhlungsprozesses? Wenn ich meine Konstruktionsbilder mit den Mitteilungen Dohrns und Froriep's zusammenstelle, so kann ich mich nur für die zweite Annahme entscheiden.

Ich habe bereits darauf verwiesen, daß die Zellplatte proximalwärts zum Teil ihre Fortsetzung im Zellmantel findet, welcher die Anlage der zweiten Kopfhöhle einhüllt. In diesem tauchen immer wieder kleinste Lichtungen auf, welche den Anschluß an die Leithöhle anstreben. Gibt uns dieser Mantel etwa die Grenze an, bis zu welcher die Vergrößerung der Höhlenanlage überhaupt vorschreiten kann?

»Ich verlange von einem Urwirbel, gleichviel, ob er dem Rumpfe oder dem Kopfe angehört, daß er ein Stück des dorsalen und nur des dorsalen Mesoderms bilde — — —.« Mit diesen Worten hat

C. Rabl vor einer Reihe von Jahren[1] seine Stellungnahme zum Vorderkopfmesoderm präzisiert. Es ist eine ebenso einfache als klare Forderung, jene Mesodermabschnitte, welche die vielberufenen Lichtungen in sich bergen, auf eine der primitivsten Eigenschaften zu prüfen. Meine vorstehenden Auseinandersetzungen entheben mich wohl der Notwendigkeit, für mein Untersuchungsobjekt das Für und Wider der »Somitennatur« der Mesodermabschnitte des Vorderkopfes zu besprechen. Die zweite und dritte Kopfhöhle von *Larus* sind als im visceralen Mesoderm entstanden dem Splanchnocöl zuzurechnen; es besteht die größte Wahrscheinlichkeit, daß das gleiche auch für die erste Höhle gilt, wenn wir von ihrem medialen Endabschnitt absehen. Erfreulicherweise ringt sich die entwicklungsgeschichtliche Erforschung des Selachierkopfes zu einem Resultate durch, welches die Auffassung der Höhlen als »Exponenten eines Urwirbels oder urwirbelartigen Gebildes« als Fehldeutung erscheinen läßt. Ist auch hier im einzelnen noch mancher Widerspruch zu lösen, die Resultate Severtzoffs, Froriep's und Dohrn's haben endgültig mit jener Deutung gebrochen. Ich hätte hier noch auf eines zu verweisen. Den weitgehendsten Aufschluß über die Mesodermabschnitte des Vorderkopfes haben wir von einer genauen Kenntnis ihres definitiven Schicksals zu erwarten; das uns bis jetzt hierüber Bekannte darf wohl nur die Bezeichnung kärglich für sich in Anspruch nehmen. Mit dem Nachweis, daß sich aus den Wandungen der drei Kopfhöhlen die Augenmuskeln und embryonales Bindegewebe entwickeln, mit den dürftigen Berichten über die Muskelanlagen in den Visceralbögen haben wir doch nur eine kleine Etappe des einzuschlagenden langen Forschungsweges erreicht. Diese Auskünfte genügen ja nur einfachen Anforderungen. Es harren unsrer ganz andre Aufgaben. Die vornehmlichste ist wohl die, Schritt für Schritt die Entwicklungsbahn des gesamten Kopfmesoderms zu verfolgen. Heute liegen uns nur Bruchstücke vor, unter diesen allerdings auch solche von großem Umfang, die eine sorgfältige und ausgezeichnete Bearbeitung erfahren haben. Was aber fehlt, das ist die unmittelbare Verknüpfung der Einzelbeobachtungen zu einem einheitlichen Ganzen.

---

[1] Über die Metamerie des Wirbeltierkopfes. Referat erstattet in der sechsten Versammlung der Anatomischen Gesellschaft in Wien. 1892.

III.

Besprechung der Literaturangaben.

Die überwiegende Mehrzahl sämtlicher cephalogenetischer Untersuchungen ist bekanntlich an Selachiern angestellt worden. Die stattliche Reihe von Abhandlungen, welche seit BALFOURS bahnbrechenden Arbeiten erschienen sind, läßt eine bedeutende Divergenz in der Beantwortung einer der wichtigsten Fragen erkennen. Es herrscht durchaus keine Klarheit darüber, ob die im Rumpfe so scharfe Trennung des Mesoderms in Urwirbel und Seitenplatten auch über das Bereich der Labyrinthanlage bis ans Chordavorderende hin nachweisbar ist oder nicht, kurz, welche Bedeutung den drei Cölomabschnitten des Vorderkopfes zukommt. Die Diskussion dieser Frage ist heute noch nicht verstummt.

Nur zögernd habe ich mich dazu entschlossen, meine Untersuchungsresultate mit jenen in Parallele zu bringen, welche die zahlreichen Abhandlungen über den Selachierkopf erbracht haben. Ich bin da ausschließlich auf das Studium der Literatur angewiesen, da mir irgend eine eigne Erfahrung völlig mangelt. Wenn ich gleich hinzufüge, daß ich gerade über den wichtigsten Punkt, über die erste Differenzierung des Vorderkopfmesoderms der Selachier einen durchaus nicht befriedigenden Aufschluß erlangen konnte, zudem mein Untersuchungsobjekt gerade an einer recht kritischen Stelle eine bei Selachiern reich entwickelte Organisationshöhe vermissen läßt, so ist die Reserve, welche ich mir im folgenden vielfach auferlegen muß, gerechtfertigt. So gleicht denn die folgende Besprechung vielfach mehr einem Referate als einer Kritik.

Ich kann mich zunächst gegenüber der fast ausschließlich in den Vordergrund tretenden Art der Untersuchung der Cephalogenese nicht des Eindrucks erwehren, daß sie an einer Einseitigkeit leidet, deren sich die meisten Forscher wohl gar nicht bewußt geworden sind. Ich meine die fast ausschließliche Berücksichtigung von Sagittalschnitten und von Konstruktionsbildern, welche solchen entnommen worden sind. Querschnitte und Abbildungen solcher — und ich meine die systematische Durcharbeitung von Querschnitten des zur Untersuchung herangezogenen Keimmaterials — treten fast durchgehend in den Hintergrund, wenn ich von DOHRNS jüngster Untersuchung der ersten Kopfhöhle absehe. Es ist ja unleugbar, daß Sagittalschnitte sowie auch Profilkonstruktionen bei der Erledigung

unsrer Aufgabe unerläßliche Hilfsmittel sind. Indessen wir werden immer wieder fast nur mit Sagittalschnitten abgefunden und mit solchen entnommenen Konstruktionen, und so geht uns die Kontrolle, welche ein Transversalschnitt, also ein quer zur Chorda geführter Schnitt gibt, völlig ab. Wenn wir dem Anfänger eine Vorstellung der Gliederung des Rumpfmesoderms in Urwirbel und Seitenplatten geben wollen, so führen wir ihm zunächst einen Querschnitt vor. Und für eine Region, über deren Mesodermgliederung seit nun zwei Dezennien trotz so vieler eingehender Untersuchungen keine Klarheit erzielt werden konnte, soll uns dies einfachste Auskunftsmittel versagt bleiben? »Vertragen« am Ende die Vorderkopf-»Somite« eine solche Darstellung nicht? Ich bin überzeugt, daß jeder Unvoreingenommene mein Verlangen nach dieser unentbehrlichen Kontrolle nur gerechtfertigt finden wird. Es ist mir auch wohl bekannt, daß die Anfertigung solcher Schnitte bei der Kleinheit der Objekte, der früh auftretenden Kopfbeuge usw. bedeutenden technischen Schwierigkeiten begegnet. Indessen, wenigstens der Versuch darf nicht unterbleiben und er wird schließlich doch zum Ziele führen. Die moderne wissenschaftliche Technik hat andre Schwierigkeiten überwinden gelernt. — Der Mangel einer so überaus wichtigen, unerläßlichen Orientierung macht sich in geradezu peinlicher Weise kund, wenn wir die kärglichen Mitteilungen übersehen, die uns über die erste Differenzierung des Kopfmesoderms zu orientieren suchen. Recht rasch steuert fast jede Darstellung direkt weit vorgeschrittenen Entwicklungsstadien zu, ohne bei den so ungemein wichtigen ersten Differenzierungsvorgängen länger zu verweilen. Dies gilt namentlich von der Region der dritten Kopfhöhle und ihrer distalen Nachbarschaft; das was uns für dieselbe an Querschnittsbildern vorliegt, ist weniger als dürftig. Ich brauche wohl nicht erst darauf zu verweisen, welch empfindlichen Abbruch hierdurch die Einsichtnahme in die Entwicklung dieser Region erfährt. —

Es kann nicht in meiner Absicht liegen, sämtliche Arbeiten hier einer Besprechung zuzuführen. Dem mit dem gegenwärtigen Stande unsrer Frage Vertrauten wird es durchaus nicht schwer fallen, meine Stellungnahme zu den hier nicht näher berücksichtigten Abhandlungen zu erkennen. Wollte ich eine solche auch nur in Kürze charakterisieren, so würde dieser Abschnitt durch die ermüdende Wiederholung von längst Bekanntem eine Ausdehnung erhalten, die mir die Sache nicht zu fördern scheint. Dem unsern Fragen ferner Stehenden bringen

die sorgfältigen Referate von Froriep[1], C. Rabl[2] und v. Kupffer[3] Aufschluß. Weitere, gleichfalls eingehende Besprechungen finden wir in den Monographien von M. Fürbringer[4], Neal[5], Severtzoff[6], H. K. Corning[7] und Dohrn[8]. Reichhaltige Literaturverzeichnisse, welche das genannte Kopfproblem betreffen, haben die genannten Forscher gleichfalls erbracht. Wohl das sorgfältigst redigierte findet sich bei M. Fürbringer; N. K. Koltzoff[9] hat dasselbe bis 1901 fortgesetzt.

So will ich mich denn auf die jüngeren und jüngsten Abhandlungen beziehen und auch nur die Entwicklung des Vorderkopfes zur Besprechung bringen, da, wie bereits erwähnt, bei der Möwe die distale Nachbarschaft der Kieferregion nichts von der ungleich reicheren Differenzierung erkennen läßt, welche Selachierkeime aufweisen.

A. Dohrns 23. und 24. Studie, welche mir nach dem Abschlusse meiner Untersuchungen zugänglich geworden sind, sollen an die Spitze gestellt werden. Ich kann selbstredend nur die Grundzüge seiner Anschauung wiedergeben. Die eingehendsten Angaben werden über *Torpedo marmorata* und *ocellata* erbracht; beide besitzen die weitaus reichste Differenzierung des Kopfmesoderms. Dohrn hält daran fest, daß die Annahme, in den drei Cölomabschnitten

---

[1] Entwicklungsgeschichte des Kopfes. In »Ergebnisse der Anatomie und Entwicklungsgeschichte«. Bd. I. 1892. Ferner: Bd. III. 1894.

[2] Über die Metamerie des Wirbeltierkopfes. In »Verhandlungen der Anat. Gesellschaft auf der sechsten Versammlung in Wien«. 1892.

[3] Entwicklungsgeschichte des Kopfes. In »Ergebnisse der Anatomie und Entwicklungsgeschichte«. Bd. V. 1896.

[4] Über die spino-occipitalen Nerven der Selachier und Holocephalen und ihre vergleichende Morphologie. Festschrift für C. Gegenbaur. Bd. III. Leipzig 1897.

[5] The segmentation of the nervous system in Squalus acanthias. Bull. of the Museum of Comp. Zoölogy at Harvard College. Vol. XXXI. No. 7. 1898.

[6] Studien zur Entwicklungsgeschichte des Wirbeltierkopfes. I. Die Metamerie des Kopfes des elektrischen Rochens. Bull. de la Soc. Imp. d. Natur. de Moscou. 1898.

[7] a) Über einige Entwicklungsvorgänge am Kopfe der Anuren. Morph. Jahrbuch. Bd. XXVII. 1899. — b) Über die Entwicklung der Kopf- und Extremitätenmuskulatur bei Reptilien. Ibidem. Bd. XXVIII. 1899.

[8] Studien zur Urgeschichte des Wirbelthierkörpers. 18.—22. Studie. Mittheilungen aus der Zoolog. Station zu Neapel. Bd. XV. 1902. Ferner: 23.—24. Studie. Ibidem. Bd. XVII. 1904.

[9] Entwicklungsgeschichte des Kopfes von Petromyzon Planeri. Bull. de la Soc. Imp. des Natur. de Moscou. No. 3 und 4. 1901.

des Vorderkopfes seien Exponenten eines Urwirbels zu erblicken, fallen gelassen werden muß. Im gesamten Vorderkopfmesoderm, einschließlich der Bildungsstätte der ersten Kopfhöhle, ist neben dorsalem Mesoderm auch solches der Seitenplatten erweislich; die jüngsten Stadien lassen eine kontinuierliche Reihe von Urwirbeln erkennen, welche die occipitale Reihe bis ins Bereich der ersten Kopfhöhle fortsetzt. Diese Vorderkopfmetameren erfahren niemals jene Ausbildung, welche einem Rumpfurwirbel zuteil wird; sie werden vielfach schon in jenem Zeitpunkte, in welchem die ersten Einkerbungen den Beginn einer Individualisierung der einzelnen Anlagen verkünden, durch starke räumliche Beschränkung, welche die Entfaltung des Hirn- und Darmrohres mit sich bringt, in andre Formen übergeführt. Am Aufbau der ersten und zweiten Kopfhöhle nimmt neben diesen Urwirbelanlagen auch Seitenplattenmesoderm teil. Die ersteren sind im Bereiche der prämandibularen Höhle wohl in der Verbindungsplatte beider Höhlen zu suchen; ihre Zahl dürfte keine erhebliche sein. Die Urwirbelanlagen, welche sich am Aufbau des medialen parachordalen Abschnittes der Kieferhöhle beteiligen, bestimmt Dohrn auf vier. Zwischen dem vordersten occipitalen Urwirbel und dem letzten der mandibularen Reihe sind ursprünglich vier bis sechs weitere Anlagen vorhanden. Sie sind allerdings nirgends so deutlich voneinander gesondert, daß sie sofort als Einheiten ins Auge fallen. Speziell zur Bildung der dritten Höhle dürften drei bis vier derselben aufgewendet werden. Sie schließen sich so eng an die dorsalen Metameren der zweiten Höhle an, daß es zweifelhaft bleiben kann, ob man die vorderste noch zur Kieferhöhle oder schon zur dritten Höhle zu rechnen hat. Es haben eben beide Höhlen nicht den Anspruch, als einheitliche Formationen des Vorderkopfes angesehen zu werden. Schon bei recht jungen Keimen durchsetzen mehrere Lichtungen die Zellmasse des Seitenplattenmesoderms der zweiten Höhle. Sie ziehen von den dorsalen Urwirbelabschnitten ventralwärts und münden in die geräumige Lichtung, welche die ventralen Endabschnitte beider Seitenplatten nahe dem Ectoderm einschließen. Es sind Dohrns »Seitenplattenkanäle«. Im Laufe der weiteren Entwicklung zeigt der der zweiten Höhle zugehörige Mesodermabschnitt die Formverhältnisse eines von mannigfach gekrümmten und gefalteten Wandungen umschlossenen Hohlraums, dessen ventraler Abschnitt einem Stiele gleicht, von welchem aus nach vorn und oben drei oder vier

kleinere, unregelmäßige, zum Teil wieder miteinander kommunizierende Hohlräume abzweigen. Es sind dies die bereits erwähnten »Seitenplattenkanäle«. Diese laufen schließlich in die zusammengepreßten Urwirbelhöhlen aus, welche in unvollkommener Teilung den dorsalsten und zugleich innersten Abschnitt der gesamten Anlage herstellen. Dieser dorsalste Teil stößt caudalwärts an die Urwirbelrudimente der dritten Höhle, rostralwärts an die noch nicht differenzierte Anlage der ersten Kopfhöhle. Der vordere Teil des dorsalen Hohlraums, welcher ursprünglich als schmaler Urwirbelspalt erschien und in die vorderen gekrümmten Seitenkanäle überging, wird durch namhafte Vergrößerung zur Haupthöhle des gesamten Gebildes. So erlangt der Hohlraum der Kieferhöhle eine Art Ballongestalt. Er läuft nach wie vor in die schmale basale Seitenplattenlichtung aus. Zwei hintere Seitenplattenkanäle bringen die Lichtung der Gesamthöhle mit ihrem distalen Urwirbelbezirk sowie einem der Urwirbel der dritten Kopfhöhle in Verbindung. Die kleinen Urwirbelanlagen, welche ans Vorderende der occipitalen Reihe angeschlossen sind und deren vorderste Elemente in die Bildung der dritten Kopfhöhle eingehen, verschmelzen mit ihren Wandungen; man erhält den Eindruck, als zögen ein oder zwei feine Spalten in gewissen Windungen durch diese Urwirbelanlagen hindurch. — Bezüglich des weiteren Schicksals des Vorderkopfmesoderms beider *Torpedo*-Arten sowie auch der Formverhältnisse jenes der Squaliden muß ich auf das so überaus inhaltsreiche Original verweisen. —

Die beiden Studien Dohrns sind für unser Problem von hervorragendem und bleibendem Wert. Zum erstenmal wird uns eine eingehende Schilderung des Vorderkopfmesoderms an der Hand eines reichen Schatzes naturgetreuer Abbildungen für eine große Reihe von Selachiern geboten. Für uns resultiert zunächst die Erkenntnis, daß die Differenzierung des Vorderkopfmesoderms bei der Möwe durchaus nicht um ein Bedeutendes hinter jener bei einem Selachier zurückzutreten hat. Es zeigt sogar das Verhalten der proximalen Zellplatte zu den drei Kopfhöhlen Eigentümlichkeiten der Entwicklungsart, welche vielfach an Befunde bei *Torpedo* gemahnen. Die kurze Schilderung, welche Dohrn für die erste Entwicklung der drei Kopfhöhlen beim Katzenhai entwirft, ähnelt einem kurzen Auszuge der in dieser Abhandlung über die Möwe erbrachten Daten. Der Autor bezeichnet diese Entwicklungsart als eine im Vergleiche mit *Torpedo* »verwischte Gliederung«.

Der weiteren Besprechung möchte ich folgende Bemerkung vor-

aussenden. Sie betrifft die Eigenart des Mesoderms unsres Untersuchungsobjekts, welche von jener eines Selachiers ganz auffallend abweicht. Ich will hier nur auf die bekannte Tatsache verweisen daß bei Vogelkeimen ein ungleich größerer Zellreichtum vorhanden ist. Sämtliche Differenzierungsprodukte des Mesoderms sind in reichem embryonalen Bindegewebe eingelassen und mit demselben vielfach förmlich verlötet; bei den Selachiern hingegen treten sie dem Beschauer gleichwie isoliert entgegen, und damit steht wohl auch im Zusammenhang, daß sie hier auch ein weit größeres Maß von Selbständigkeit aufweisen. Dies erheischt eine besondere Vorsicht im Vergleich der Befunde.

Vorerst sei darauf verwiesen, daß Dohrns Darstellung zu der von mir vertretenen Annahme, die Cölomabschnitte des Vorderkopfes entsprächen den Resten einer ursprünglich weit mehr ausgreifenden Cölombildung, durchaus nicht in Widerspruch steht. In der Auffassung der Kieferhöhle ist die Übereinstimmung sogar eine ganz bedeutende. Ich habe aus dem Studium seiner Darstellung den bestimmten Eindruck erhalten, daß sich seine Deutung ursprünglich in der völlig gleichen Bahn bewegt hat, wie die meine. Die Zeichnungen, welche uns mit Querschnitten des Vorderendes der schon weit entwickelten Kieferhöhle von *Acanthias* bekannt machen, lassen leicht erkennen, daß das Cölom medianwärts die größtmögliche Ausdehnung erreicht. Bei unserm Objekt hingegen reicht das Cölom nie so weit einwärts; der von mir als dorsal angesprochene Mesodermabschnitt zeigt keine Differenzierung. Nun nimmt Dohrn, wie auch aus der Art der Bezeichnung seiner Querschnittbilder hervorgeht, eben diesen medialen Endabschnitt des Mesoderms als dorsalen für die rudimentäre Urwirbelreihe in Beschlag und stempelt damit den weitaus größten Teil der Kieferhöhle zu einem Besitzstand der Seitenplatten. Ich brauche wohl nicht erst darauf hinzuweisen, daß sich unsre Auffassungen völlig decken, wenn ich davon absehe, daß ich bei der Möwe im dorsalen Mesoderm eine Gliederung völlig vermisse. Auch für *Torpedo* hat Dohrn, wie schon aus der oben gegebenen Skizze seiner Darstellung erhellt, das gleiche Ergebnis gewonnen. Im Laufe der weiteren Schilderung gibt er dasselbe aber mit einem Male auf und läßt das Geltungsbereich des dorsalen Mesoderms auch auf das dem Seitenplattenmesoderm zugehörige Gebiet übergreifen. Ich komme hierauf noch zurück. Hierbei ist Dohrn, wenn ich mir seine Darstellung in Wort und Bild zurechtlege, offenbar durch die Erwägung geleitet worden,

in dem bei *Torpedo* ähnlich wie bei *Larus* nachweisbaren Hintereinander der einzelnen Komponenten der Höhlenanlage den Ausdruck einer Art Metamerie zu erblicken. Anders kann ich mir den Frontwechsel nicht erklären.

Einem eingehenderen Vergleiche stellt sich manche Schwierigkeit in den Weg. Ich muß zunächst dem Bedauern Ausdruck geben, daß wir über die erste Anlage der zweiten und dritten Höhle nicht auch bildlich orientiert werden. Diese von Dohrn so lebendig geschilderten Entwicklungsvorgänge sind von großer Bedeutung für die richtige Auffassung der Wertigkeit derselben. Wir haben zumal für *Torpedo* eine ganz bedeutende Umwälzung im Besitzstand des dorsalen Mesoderms anzunehmen; es kommt uns aber keine Abbildung zu Hilfe, welche uns orientieren würde. Wir finden uns ferner ziemlich unvermittelt der fertiggestellten zweiten und dritten Höhle gegenübergestellt. Und da läßt die Schilderung der zweiten Höhle wiederum eines vermissen. Ich konnte mir trotz wiederholten Studiums keine klare Vorstellung darüber bilden, wie weit denn wenigstens ungefähr an dieser Höhle das Bereich der Seitenplatten emporreichen soll. Dieser Mangel einer präzisen Stellungsnahme wirkt sehr störend. Freilich, als ich mit dem Schicksal von Dohrns Sorgenkind, der Anlage des Obliquus superior, bekannt geworden bin, habe ich mich auch mit der verschleierten Auffassung der ausgebildeten Kieferhöhle abfinden müssen. Ganz anders ist in dieser Beziehung Dohrns Stellungnahme zur ersten Kopfhöhle; hier wird die Reserve, welche er sich auferlegt, ausdrücklich zugestanden.

Die kritische Region ist jene der dritten Kopfhöhle. Ich habe zu Dohrns Darstellung folgendes zu bemerken. Auch bei der Möwe sehe ich als Elemente der dritten Kopfhöhle kleine, epithelial umsäumte Hohlräume in wechselnder Zahl auftreten; hier hat aber die Untersuchung von Querschnitten aufs unzweideutigste ergeben, daß diese von allem Anfang an nichts mit Urwirbeln zu schaffen haben. So darf ich denn meine Bitte, für diese Region der Selachier gleichfalls gutgeführte Querschnitte zu bringen, wohl als berechtigt ansehen. Ich muß mein Anliegen schärfer präzisieren. Wir bedürfen zur klaren Einsichtnahme Querschnittbilder, welche uns von der Region der vordersten occipitalen Urwirbel bis zum Hinterende der Kieferhöhle führen. Es genügen da ja ein paar derselben, welche die wichtigsten Stadien der Entwicklung an besonders markanten Punkten erkennen lassen.

Mein Vorschlag bedeutet alles andre, als irgendeine Vorschrift! Er soll nur der Überzeugung Ausdruck geben, daß wir eines solch wichtigen Orientierungsweges auf die Dauer nicht werden entbehren können. — Unwillkürlich drängt sich auch die Frage auf, ob nicht in Dohrn selbst angesichts der in seiner Tafel 11 wiedergegebenen Befunde das Verlangen aufgestiegen ist, hier auch durch Anfertigung von Querschnitten Klarheit zu schaffen. — Meine Erfahrungen über Zwergurwirbel sind sehr geringe. Ich habe solche im Bereiche des Vorderendes der Urwirbelreihe angetroffen und räume denselben den letzten Platz in der Reihe von Variationen ein, welche die sagittalen Durchmesser der Urwirbel dieser Region vielfach aufweisen. Man muß sich bei der Möwe nur davor hüten, etwa auch die medialen hohlen Endknospen der Seitenplatten, welche sich vielfach zwischen den äußeren Urwirbelhälften eingeschlossen finden, im Sagittalschnitt mit Zwergurwirbeln zu verwechseln. Es gilt dies namentlich für die vor dem ersten Urwirbel so weit medialwärts vordringende Knospe. — Die Entwicklungsverhältnisse des Rectus externus hat Dohrn selbst als noch nicht ganz spruchreif erklärt.

Eine erfreuliche Übereinstimmung besteht zwischen unsern Auffassungen der Wertigkeit des Mesoderms des Unterkieferfortsatzes. Dohrn hat schon in der 6. Studie[1] auf die Sonderstellung der Entwicklungsverhältnisse der Kiefermuskulatur verwiesen. In seiner jüngsten Studie macht er auf die Lageveränderungen des Bogens sowie auch darauf aufmerksam, daß sich das von diesem eingeschlossene Mesoderm von jenem der andern Visceralbögen unterscheide. Er läßt in ersterem mehr ventrale, in den letzteren laterale Zellmassen der Seitenplatten eingeschlossen sein. Alles in allem eine klare Übereinstimmung mit meiner schon in der vorläufigen Mitteilung (1901) vertretenen Auffassung der Verschiedenheit des Wertes der hierbei in Frage kommenden Mesodermabschnitte. Dohrns diesbezügliche Angaben sind mehr gelegentliche; eine Analyse der hierbei in Frage kommenden Formveränderungen hat er nicht durchgeführt. — Ich halte mich zur Zeit noch nicht für berechtigt, die bei der Möwe nachgewiesenen Zellplatten der Kieferregion Befunden bei den Selachiern an die Seite zu stellen; ich habe daher in meinen Ergebnissen nur auf die Ähnlichkeit verwiesen, welche die

[1] Studien zur Urgeschichte des Wirbelthierkörpers. 7. und 8. Studie. Mitth. aus der Zool. Station zu Neapel. Bd. VI. 1886.

Differenzierungsprodukte der proximalen Zellplatte mit bestimmten Abschnitten der Kieferhöhle der Selachier aufweisen.

Die klarste Einsichtnahme vermittelt uns Dohrn in: Die Entwicklung der ersten Kopfhöhle; seine Bestrebungen, die Kontinuität der von ihm vermuteten Metamerie des Mesoderms der Kieferhöhle mit jener der prämandibularen Höhle zu erweisen, sind mit großer Sorgfalt und völliger Materialbeherrschung überaus scharfsinnig durchgeführt. Vielleicht tue ich gut daran, auch hier noch zuzuwarten. Wir müssen uns vorerst darüber klar werden, in welcher Weise bei unsern Vergleichsobjekten die ursprünglichsten Differenzierungsprozesse dieser Region, die Bildung des rostralen Endabschnittes des gastralen Mesoderms aufeinander zu beziehen sind. Das Eigenartige, das in der Ausbildung von Lichtungen im Vorderende der interepithelialen Zellmasse liegt, die Beziehungen dieses Vorderendes und seiner Lichtung zum Darmscheitel, die Art der Rückbildung des Zellmassenrestes, kurz die gesamten Entwicklungsvorgänge erfordern noch eine Erklärung. Diese kann nur durch Vergleichung erbracht werden. Wer Dohrns Darstellung mit der von mir gegebenen vergleicht, wird finden, daß es gerade die mediane Kommissur des Höhlenpaares ist, bezüglich welcher unsre Anschauungen sich zum Teil begegnen; zum Teil entfernen sie sich recht weit voneinander.

Ich möchte hier noch eines erwähnen. Die Betrachtung der Querschnitte durch das Vorderende der Kieferhöhle von *Acanthias* läßt die bereits besprochene Eigentümlichkeit erkennen, daß das Cölom auch das dorsale Mesoderm völlig durchsetzt. Diese Formverhältnisse leiten unmittelbar zu jenen der ersten Höhle über und damit verliert die Aushöhlung des medialen Endabschnittes der Anlage derselben, welche sich auch bei den Sauropsiden findet und hier ganz unvermittelt scheint, vieles von der Sonderstellung. — Die Frage, ob etwa bei den Sauropsiden ein größerer oder kleinerer Abschnitt der Plattschen Höhlenanlage, welche Dohrn als zum prämandibularen Mesoderm gehörig bezeichnet, in den seitlichen Abschnitten der ersten Kopfhöhle eingeschlossen ist, erfordert eine weitere Untersuchung.

A. N. Severtzoff[1] nimmt folgende Stellung zu den Mesodermabschnitten des Vorderkopfes ein. Seine Untersuchungen wurden vornehmlich an den beiden *Torpedo*-Arten unternommen. Die ganze Entwicklungsart sowie auch die baulichen Eigentümlichkeiten scheiden

[1] l. c.

die erste und zweite Kopfhöhle aus der Reihe der echten Urwirbel aus. Die zweite Kopfhöhle bildet den dorsalen Endabschnitt des Mesoderms des Kieferbogens; sein distaler Abschnitt geht in die Bildung der Kiefermuskulatur ein. Der dem proximalen Abschnitt der Höhle entstammende Obliquus superior ist gleichfalls als visceraler Muskel zu deuten. (Zu dieser Auffassung ist auch Dohrn in seiner jüngsten Studie gelangt.) Die Anlage der ersten Kopfhöhle bildet bei jüngeren Keimen eine unmittelbare Fortsetzung jener der zweiten; die ganze Entwicklungsart der ihr entstammenden Muskeln hat mit jener nichts gemein, welche wir an den Abkömmlingen eines Myotoms wahrnehmen. Diese Eigentümlichkeiten, zu denen sich auch noch die Eigenart der Entwicklungsweise gesellt, weisen das Mesoderm dieser Höhlenanlage gleich jenem der zweiten dem visceralen Mesoderm zu. Das gleiche gilt auch von der Plattschen Höhle. Hinter der zweiten Höhle folgen zwei Segmente, das vordere derselben nimmt eine Art Mittelstellung zwischen der zweiten Kopfhöhle und den distalwärts folgenden fünf rudimentären Urwirbeln ein. Es vereinigt sich mit seinem distalen Nachbar, dem ersten typischen Urwirbel zur Bildung der Anlage des Rectus externus.

A. Froriep hat in seinem auf der Anatomenversammlung in Halle (1902) abgehaltenen Vortrage, sowie auch in einem bald darauf erschienenen kleineren Aufsatz[1] seine Ansichten über das Kopfproblem auf Grund seiner Untersuchungen an *Torpedo ocellata* aufs neue formuliert. Die beiden, von ihm schon vor mehr als zwanzig Jahren als spinaler und präspinaler bezeichneten Abschnitte der Kopfanlage werden noch weit schärfer als früher zueinander in Gegensatz gebracht. Dem letzteren mangelt von Haus aus jegliche Gliederung. Kleine rundliche, maulbeerförmige oder auch nur spaltförmige Lichtungen desselben verschmelzen miteinander zu größeren Cölomabschnitten. Aus diesen formt sich die erste Kopfhöhle, ferner ein zusammenhängendes Kopfcölom, welches die miteinander kommunizierenden Lichtungen der zweiten und dritten Kopfhöhle darstellt und überdies auch zeitweise mit der Visceralbogenhöhle im Hyoidbogen sich vereinigt. Mit Urwirbeln haben diese Bildungen nichts zu schaffen. Denn zur Zeit der ersten Anlage dieser Cölomabschnitte war ihre Bildungsstätte,

[1] a) Zur Entwicklungsgeschichte des Wirbeltierkopfes. Verhandlungen der Anatom. Gesellsch. auf der 16. Versamml. in Halle a. d. S. 1902. — b) Einige Bemerkungen zur Kopffrage. Anat. Anzeiger. Bd. XXI. 1902.

der präspinale Kopfmesoblast, noch ungegliedert; eine Urwirbelgliederung geht ihm überhaupt ab. Es fehlt schon von vornherein die Vorbedingung, eine deutliche Sonderung zwischen dorsaler und ventraler Zone. Indessen ist doch zu erkennen, daß wenigstens die Anlagen des Obliquus superior und Rectus lateralis dorsale Bildungen sind. Auch scheint vorläufig nichts im Wege zu stehen, anzunehmen, daß auch für die Muskeln der ersten Kopfhöhle dorsales Mesoderm in Verwendung gelangt.

Ich hatte der Drucklegung des Froriepschen Vortrags begreiflicherweise mit großem Interesse entgegengesehen. Meine in der vorläufigen Mitteilung kurz skizzierten Befunde eines einheitlichen Lichtungswerkes im visceralen Mesoderm der Kieferregion der Möwe ließen einen Vergleich mit neuen Erfahrungen in der Cephalogenese der Selachier sehr wünschenswert erscheinen.

Diese Erwartungen erfüllten sich völlig. Die Mitteilungen des um unser Problem so hoch verdienten Forschers brachten reichen Aufschluß: die Ausdehnung eines zusammenhängenden Cöloms der Kieferregion bis ins Bereich des Hyoidbogens und eine Kommunikation desselben mit der Höhle dieses Bogens. Über eines konnte ich allerdings nicht ins klare kommen, ob nämlich unser Autor zu dem »zusammenhängenden Kopfcölom« auch die erste Höhle rechnet; er berichtet uns nichts von einer Konfluenz ihrer Lichtung mit jener der zweiten Höhle. (Über eine solche hat unterdessen Dohrn berichtet.) — Wichtig ist die Auffassung der Mesodermgliederung der Kieferregion: die Negierung jedweder Urwirbelgliederung ergibt eine weitere Konkordanz mit den für mein Objekt erbrachten Befunden. Indem Froriep namentlich den drei Kopfhöhlen den Charakter des Urwirbelartigen abspricht, ergibt sich eine weitere erfreuliche Übereinstimmung mit Dohrn und Severtzoff — wenigstens zum größten Teile, wenn wir vom Gebiete der dritten Höhle absehen.

Eine weitere Besprechung der Froriepschen Mitteilungen erscheint mir zurzeit untunlich. Es hat schon der ergänzende Aufsatz im Anatomischen Anzeiger manches im Vortrage Gebrachte in wesentlich andrer Beleuchtung gezeigt. Die dem Charakter der Mitteilung entsprechende Knappheit der Darstellung läßt eine eingehende Diskussion noch nicht zu. Eine Bemerkung glaube ich jedoch vorbringen zu sollen. Froriep vermißt im Mesoderm der Kieferregion eine deutliche Sonderung zwischen ventraler und dorsaler Zone; diese Angabe bezieht sich selbstredend auf junge Keime.

Sollte sich etwa bei *Torpedo* diese, bei jungen Keimen der Möwe so deutlich erweisbare Sonderung nicht doch noch nachweisen lassen? Es spricht manches dafür. Der Autor berichtet uns: »Soviel ist indessen doch zu erkennen, daß wenigstens die Anlagen des Obliquus superior und Rectus lateralis dorsale Bildungen sind.« Da ist von der ausführlichen Mitteilung reichlicher Aufschluß zu erwarten; es fällt mir eben schwer, den Mangel jeglicher Gliederung mit der Feststellung dorsaler Mesodermbezirke zu vereinigen. —

Hatte ich mich nur zögernd dazu entschlossen, in eine Besprechung der Befunde bei den Selachiern einzugehen — eine solche der in den letzten Jahren gegebenen Schilderungen der Cephalogenese der Cyclostomen durchzuführen muß ich unterlassen. Dank der Freundlichkeit des Verfassers gelangte ich in den Besitz der jüngsten Abhandlung auf diesem Gebiete, jener von N. K. Koltzoff[1]. Ich muß gestehen, daß eine Einsichtnahme in die hier geschilderten Entwicklungsverhältnisse für den nicht mit dem Objekt Vertrauten ungemein schwierig ist; die fundamentalen Gegensätze, welche überhaupt in den Ergebnissen der entwicklungsgeschichtlichen Untersuchungen des Cyclostomenkopfes zutage treten, sind solcher Art, daß sie einen fruchtbaren Vergleich mit den Befunden bei den Gnathostomen nur dem gestatten, der mit völliger Materialbeherrschung an sie herantritt. Da möchte ich denn doch zunächst abwarten, bis »intra muros« der Cyclostomenforschung Klarheit herrscht! Eine solche Reserve kann nicht verübelt werden; hat sich doch A. Dohrn selbst, der ja mit über die reichste Erfahrung in der Entwicklung der Cyclostomen und Selachier verfügt, eine solche auferlegt. —

H. K. Corning hat uns zunächst in einer gediegenen Schrift[2] mit den Schwierigkeiten vertraut gemacht, mit welchen die Untersuchung des Vorderkopfmesoderms der Anuren zu kämpfen hat. Er hat ferner auch die Reptilien in den Kreis seiner cephalogenetischen Forschung mit einbezogen[3]. Der Gang seiner Untersuchung lenkt nach zwei Richtungen ab. Die Entwicklung der Muskelanlagen des Oculomotorius und Abducens, sowie jene des Mesoderms der Visceralbögen einschließlich der des Obliquus superior werden getrennt der Schilderung zugeführt. Für die hieraus resultierende Unterbrechung der Einheitlichkeit der Darstellung entschädigt uns die Sorgfalt der Untersuchung. Das erstgenannte Bruchstück der Cephalogenese von *Lacerta* habe ich bereits in meiner Abhandlung über die Augen-

[1] l. c. [2] l. c. [3] l. c.

muskeln der Ente der Verwertung zugeführt; es erübrigt mir daher noch die Besprechung des zweiten. Corning berichtet uns folgendes: »Es scheint mir, daß die Bildung der Visceralbogenmuskulatur und der im Bereiche des Darmes und des Herzens entstehenden splanchnischen Muskulatur wesentlich in gleicher Weise vor sich gehen. In beiden Fällen entsteht sie durch Umwandlung des medialen Blattes des unsegmentierten Mesoderms, wobei durchaus nicht gesagt sein soll, daß aus demselben bloß Muskulatur hervorgehe; im Gegenteil, es sind Anlagen von Blutgefäßen, Aortenbogen und Darmgefäßen und teilweise auch von Stützgewebe aus demselben abzuleiten.« Das embryonale Bindegewebe, welches die Muskelanlagen sowie auch die Gefäße der Visceralbogen umscheidet, entstammt der lateralen Lamelle.

Diese Funde Cornings haben bereits bei der Besprechung der Differenzierung des Mesoderms des Hyoidbogens und des ersten Kiemenbogens ihre Würdigung gefunden. Nach meiner Auffassung ergibt sich eine Mehrbelastung der Differenzierungsfähigkeit der Splanchnopleura. Ich leite von ihr im Bereiche der genannten Visceralbogen außer der Zellplatte auch noch den Zellmantel der diesen zugehörigen Abschnitte der Darmwandung ab.

Die von Corning gebrauchte Bezeichnung »Muskelanlage«, welche ich noch in der vorläufigen Mitteilung gebraucht hatte, habe ich durch die Bezeichnung »Zellplatte« ersetzt. Hierbei war die Erwägung maßgebend, zuzuwarten, bis ich über die Differenzierungsart der der Platte entstammenden Muskelanlagen Genaueres erfahren habe. Die Mitteilungen des Autors über die Trigeminusmuskelanlage läßt die Vermutung gerechtfertigt erscheinen, daß auch bei seinem Untersuchungsobjekt in der Kieferregion zwei Zellplatten zur Anlage gelangen; sie wurden wohl von ihm als einheitliches Gebilde betrachtet, eine Deutung, an welcher ich auch für die Möwe lange Zeit festgehalten hatte. — Die von Corning jüngst[1] erörterte Frage nach der Gleichwertigkeit der Oculomotoriusmuskulatur scheint mir einer weiteren Vertiefung durch ontogenetische Untersuchungen bedürftig; hierfür dürfte die von mir geschilderte Entwicklungsart des Rectus internus der Ente sprechen. Corning gebührt das Verdienst, die erste gründliche Erörterung dieser Frage an der Hand sorgfältiger Studien gegeben zu haben.

[1] Über die vergleichende Anatomie der Augenmuskulatur. Morph. Jahrb. Bd. XXIX. 1900.

Pitzorno[1] teilt uns in einem kleinen Aufsatz seine bisherigen Erfahrungen über das erste Kopfhöhlenpaar von *Gongylus ocellatus* mit. Er betont gegenüber Oppel, welcher für die Blindschleiche eine Trennung der Höhlenanlage in »Stiel« und Höhle geschildert hatte, die Einheitlichkeit der Anlage und räumt der medianen Verbindungsplatte des Höhlenpaares, welche bei *Gongylus* nicht mit ausgehöhlt wird, eine Sonderstellung ein, indem er sie zum präoralen Darme in Beziehung bringt. Seine Auffassung der Höhle nähert sich der von mir früher im Anschluß an C. v. Kupffer gegebenen Deutung. — Wir finden bei Pitzorno die jüngsten Untersuchungen über das Mesoderm des Reptilienkopfes zusammengestellt. Leider waren mir die Abhandlungen von Staderini[2], Dorello[3] und Salvi[4] unzugänglich. — Über Oppels[5] und v. Davidoffs[6] Arbeiten habe ich bereits früher berichtet. Zu des ersteren Mitteilungen hätte ich noch folgendes zu bemerken. Jener Mesodermabschnitt, welcher in der linken Hälfte seiner Tafelzeichnung 2 als wohlabgegrenztes Zellterritorium dem ersten »Somiten« und dessen »Stiel« unmittelbar benachbart ist, darf vielleicht zur zweiten Kopfhöhle in Beziehung gebracht werden. Die Orientierung des in der Tafelfig. 11 mit S_2 bezeichneten Gebildes ist sehr schwierig. Ich muß hiervon Abstand nehmen. Bei Oppel finden wir die ältere Literatur angeführt und auch besprochen. Es sind dies die Mitteilungen von C. K. Hoffmann, H. Orr und A. Ostroumoff.

Wir verdanken ferner Corning wertvolle Beiträge zur Klärung der Entwicklung des Kopfmesoderms des Kaninchens; sie sind in seiner Abhandlung über die Entwicklung der Kopfmuskulatur der Reptilien enthalten. Weitgehenden Aufschluß haben wir von der

---

[1] Sulla formazione della cavita cefaliche premandibolari in Gongylus ocellatus. Nota I. »Studi Sassaresi«. Anno II. Sez. 2 a. Fasc. 1. Sassari 1902.

[2] Intorno alla cavità premandibolari del Gongylus ocellatus ed al loro rapporto con la tasca ipofisaria di Rathke. Atti dell' Accad. Gioenia di scienze naturali in Catania. Vol. XIII. 1900.

[3] Studi embriologici sui rettili. Ricerche fatte nel Laboratorio di anatomia normale della R. Università die Roma. 1900.

[4] Sopra la regione ipofisaria e la cavità premandibolari in alcuni sauri. Studi Sassaresi. Anno I. Sez. II. Fasc. II. 1901.

[5] Über Vorderkopfsomiten und die Kopfhöhle von Anguis fragilis. Arch. für mikr. Anatomie. Bd. XXXVI.

[6] Über präoralen Darm und die Entwicklung der Prämandibularhöhle bei den Reptilien. Festschrift für v. Kupffer.

durch R. Bonnet[1] in Angriff genommenen Untersuchung des Kopfmesoderms des Hundes zu erwarten. —

Ich habe endlich noch jener ganz eigenartigen Verbindung Erwähnung zu tun, welche zwischen der Wandung der ersten Kopfhöhle oder auch ihrer medianen Verbindungsplatte einerseits und benachbarten Ectodermabschnitten anderseits aufgefunden und geschildert worden ist. Dohrn hat in der 24. Studie Befunde bei Selachiern zusammengestellt. Nicolas und Weber[2] berichten über solche bei den Sauropsiden. — Ich möchte mir die Besprechung dieser Angaben für eine andre Gelegenheit aufsparen und wende mich einer Reihe von Abhandlungen zu, welche unter anderm auch für unser Thema wichtige Mitteilungen über die Entwicklung des Vogelkopfes erbringen.

Über die Entwicklungsverhältnisse im Bereiche des Vorderendes der Urwirbelreihe der Vögel liegt eine stattliche Zahl von Angaben vor.

Wohl am schärfsten hat C. Rabl[3] seinen Standpunkt formuliert. Bei allen Wirbeltieren entwickeln sich »die Urwirbel der Reihe nach von vorn nach hinten, so daß also der vorderste Urwirbel zugleich der älteste ist«. Ich habe bereits darauf verwiesen, daß ich Rabls Satz für mein Untersuchungsobjekt vollauf bestätigen kann. Die Differenz zwischen meinen Untersuchungsergebnissen und jener Annahme Rabls, welche dem ersten Urwirbel die Fähigkeit der Abgliederung vom unsegmentierten Kopfmesoderm abzusprechen scheint, will ich unerörtert lassen, und zwar aus dem Grunde, weil diese ganz allgemein gehaltene Angabe wohl mit dem um seine Selbständigkeit ringenden Urwirbel, jedoch nicht mit dessen endgültigen Schicksal rechnet.

A. Fischel[4] hat vor acht Jahren die gleiche Frage an einer großen Zahl von Entenkeimen untersucht. Seine Angaben beziehen sich ausschließlich auf gefärbte und in Nelkenöl aufgehellte Flächenpräparate. Auch er hat gefunden, daß »bei der Ente — so weit es

---

[1] Beiträge zur Embryologie des Hundes. Anatomische Hefte. 1. Abt. Heft XXVIII—XXX. 1897. Ferner: Dasselbe. 1. Fortsetzung. Ebendaselbst. Heft LI. 1901.

[2] Observations relatives aux connexions de la poche de Rathke et des cavités prémandibulaires chez les embryons de Canard. Bibliographie anatomique. Fascicule 1. Année 1901.

[3] Theorie des Mesoderms. I. Morph. Jahrbuch. Bd. XV. 1892.

[4] l. c. S. 384.

die Untersuchung der Flächenbilder . . . gestattet, — vor dem zuerst entstandenen Urwirbel keine weiteren entstehen, er also der älteste und vorderste bleibt und daß demgemäß die Urwirbelbildung von ihm aus von vorn nach hinten vorschreitet«. Daß etwa vorhanden gewesene Abgliederungsversuche des Vorderendes des ersten Urwirbels sich bei der von FISCHEL geübten Methode leicht der Beobachtung entziehen konnten, ist selbstverständlich.

Ich will nun im folgenden aus jenen Angaben, welche zu der von C. RABL, FISCHEL und mir vertretenen Auffassung in Widerspruch stehen, vornehmlich die von G. CHIARUGI[1] herausgreifen und etwas genauer besprechen, da sie mir die ausführlichste zu sein scheint, welche bezüglich unsrer Frage gemacht worden ist. Der Autor hat seine Untersuchungen an in Xylol aufgehellten ganzen Keimen vom Huhne sowie an Sagittalschnitten von solchen angestellt. Er vertritt die Annahme, daß die Grenze zwischen der Anlage des Hinterhirns und jener des Rückenmarks auch eine solche der beiden Richtungen sei, nach welchen die Entwicklung der Urwirbel vorschreite. Hinter dem erst angelegten ältesten entsteht die lange Reihe der sich in der Richtung von vorn nach hinten entwickelnden Urwirbel. Nachdem etwa sieben bis zehn Elemente dieser langen distalen Reihe entwickelt worden sind, entstehen nach vorn vom ersten, ältesten zwei neue Urwirbel einer kurzen proximalen Reihe. Es ist also bei älteren Keimen der erste der Gesamtreihe keineswegs der älteste. — Dies ist die alte immer wiederkehrende Ansicht: FISCHEL zitiert eine Reihe von Forschern, welche dieselbe vertreten.

Die Untersuchung der Flächenpräparate hat der Autor an zwei Gruppen vorgenommen. Nach meiner Zählung — es ist die auch von RABL[2] geübte — umfaßt die eine Gruppe Keime mit acht bis elf U.-P. (Nach CHIARUGI sind es sieben bis zehn der distalen Reihe, zu welchen ein Urwirbel der proximalen auf der einen oder andern Seite hinzutreten kann.) Der Autor zählt als ersten Urwirbel der distalen Reihe jenen, welcher vorn scharf abgesetzt ist. Dies ist aber der zweite nach meiner Zählung, denn die vor ihm gelagerte Urwirbelanlage, welche CHIARUGI schon zur proximalen Reihe zählt,

[1] Lo sviluppo dei nervi vago, accessorio, ipoglosso e primi cervicali nei Sauropsidi e nei Mammiferi. Atti della societa Toscana di scienze naturali res. in Pisa. Vol. X. 1889.

[2] FISCHEL zählt den ersten Urwirbel nicht mit; s. seine Angaben S. 374.

ist bestimmt die des ersten und ältesten. An dieser Anlage hat er nämlich mitunter eine Art »Zweiteilung« wahrgenommen, hat also einen mit einem Materialüberschuß, mit einem Vorbau versehenen ersten, ältesten Urwirbel vor sich gehabt. Nun ergaben sich zwei Möglichkeiten. Entweder war es möglich, diesen Urwirbel deutlich vom unsegmentierten Mesoderm abzugrenzen oder nicht. Im ersteren Falle hat nun CHIARUGI den ersten, ältesten Urwirbel, der die Abgliederung vom unsegmentierten Mesoderm zu vollziehen im Begriffe war, als Spätling der proximalen Reihe zugeordnet und als ersten dieser Reihe gezählt, im letzteren, in welchem die Abgliederung nicht vollzogen oder wenigstens undeutlich war, den Urwirbel kurzerhand dem unsegmentierten Mesoderm zugerechnet.

Die zweite Gruppe umfaßte Keime mit fünfzehn bis neunzehn U.-P. (Nach CHIARUGI waren es dreizehn bis siebzehn der distalen, zwei der proximalen Reihe.) Die beiden ersten Paare, von welchen das vordere unmittelbar dem Gehörgrübchen benachbart war, sollen Spätlinge sein, erst das dritte entspreche dem ältesten aller Urwirbelpaare. Ich kann mir diese Deutung nur so zurechtlegen, daß der Autor auf der nicht unbeträchtlichen Strecke von den Keimen der ersten Gruppe zu jenen der zweiten seine Grenzmarke der beiden Urwirbelreihen aus den Augen verloren hat. Wir haben daran festzuhalten, daß schon in der Gruppe jüngerer Keime ein Urwirbel der proximalen Reihe — nach meiner Auffassung ist es der erste, älteste von allen — vorhanden war. Nun soll sich auf dem Wege zu den Stadien der zweiten Gruppe vor diesem Urwirbel noch ein zweiter ausgebildet haben. Es soll sich also bei Keimen mit acht bis elf Urwirbelpaaren vor dem ersten Paare noch ein weiteres entwickelt haben. Dagegen sprechen alle meine Befunde; ich habe von einem solchen Spätling nie etwas wahrgenommen, und dies hätte der Fall sein müssen, wenn es sich, wie CHIARUGI meint, um ein normales Vorkommnis handelte.

Die spärlichen Beobachtungen, welche uns der Autor an der Hand von Sagittalschnitten mitteilt, betreffen zunächst einen Keim mit neun U.-P. (nach CHIARUGI acht der distalen, eines der proximalen Reihe). Ich verweise auf seine Tafelfig. 11. Vor dem Somit *a* (dieser entspricht dem ersten Urwirbel) ist ein zweiter (Vorbau des ersten) gelagert, und nach vorn von diesem weist das dorsale Mesoderm Anzeichen einer epithelialen Gruppierung des Zellmaterials auf; leichte Einschnürungen dieses Abschnittes gestatten eine Teilung in vier Strecken. Vielleicht sind es Anlagen von ebensoviel Somiten.

Die vorderste derselben wird bereits vom Dorsalteile der Anlage des Acusticofacialis gekreuzt. Diese Anlagen verschwinden später spurlos. — Ich brauche wohl nicht erst des Näheren auseinanderzusetzen, daß sich dieser Befund mit den von mir beschriebenen Bildern des dichtgefügten Abschnittes des unsegmentierten Mesoderms bei jüngeren Keimen ganz gut deckt und verweise auf die Textfig. 21. Indessen, meine Deutung ist eine andre. Ich muß es unentschieden lassen, ob diese eigenartigen Bilder zu einer vielleicht ursprünglich vorgesehen gewesenen Gliederung dieses Mesodermabschnittes in Beziehung stehen. Aber als Anlagen von Urwirbeln kann ich sie nicht ansprechen. Eine solche ist ja ganz anders geartet. — Die zweite Beobachtung betrifft einen Keim mit neunzehn U.-P. (nach Chiarugi mit siebzehn der distalen, zwei der proximalen Reihe). Ich möchte den Leser bitten, des Autors Tafelfig. 12 mit meinen Textfig. 35 und 36 zu vergleichen, ferner auch die Schilderung der Sagittalschnitte durch die Urwirbelregion bei dem Keime mit 20 U.-P. einzusehen. Ich deute Chiarugis Befund folgendermaßen: Somit *s.b* und *s.c* gehören zueinander und entsprechen den Resten der ersten Hautmuskelplatte, welche eine unregelmäßige Rückbildung erfahren hat. *s.a* entspricht dem zweiten Urwirbel, S_1 dem dritten. —

Ich wende mich zu den Angaben von N. Goronowitsch[1]. Sie beziehen sich gleichfalls auf Keime vom Huhne. Der Autor bezeichnet den ersten und ältesten Urwirbel als drittes »Kopfsomit«; dasselbe liegt später in den Querschnittsebenen des zweiten Branchialbogens. Nachdem im ganzen sechs oder sieben auf dieses distalwärts folgende Urwirbel entwickelt worden sind, erscheint das zweite »Kopfsomit«; es liegt »unmittelbar hinter der Anlage des Gehörorgans, ventral von seinen hinteren Abschnitten und ist daher auf Flächenbildern undeutlich zu sehen«. In späteren Stadien bildet sich in den Querschnittsebenen dieses Somits der erste Branchialbogen. Bei Keimen mit zehn und zwölf U.-P.[2] entsteht »im axialen Mesoderm vor der Gehörorgananlage eine radiale Gruppierung von Zellen, welche als die Anlage eines vordersten rudimentären Kopfsomits der Vögel aufgefaßt werden kann«. Dies erste »Somit« liegt caudalwärts vom ersten Schlundsacke; in seinen Querschnittsebenen erscheint später die Anlage des Hyoidbogens. Es gliedert sich

[1] Untersuchungen über die Entwicklung der sog. »Ganglienleisten« im Kopfe der Vogelembryonen. Morph. Jahrbuch. Bd. XX. 1893.

[2] Nach meiner Zählung. Der Autor zählt den ersten Urwirbel nicht mit. S. seine Bemerkung S. 190.

niemals vom axialen Mesoderm ab und verschwindet bei Keimen mit vierzehn bis fünfzehn U.-P.[1].

Ich will gleich dies »Somit« besprechen. Wir finden es in unsrer Textfig. 32 unschwer wieder. Den Rang einer Urwirbelanlage kann ich demselben nicht zuerkennen. Es ist ein Restbestand jener eigenartigen baulichen Verhältnisse, welche der distale Abschnitt des unsegmentierten Kopfmesoderms bei jüngeren Keimen aufweist. Ich habe oben von diesem gesprochen. — Meine Stellung zum zweiten und dritten »Kopfsomit« ergibt sich aus dem früher Gesagten. Der Autor bezeichnet einen und denselben Urwirbel, nämlich den ältesten, ersten, zunächst als drittes und später als zweites »Kopfsomit«. Es ist dies ein leicht erklärbarer Irrtum; offenbar hat Goronowitsch sich nicht genügend mit den eigentümlichen Verhältnissen des Vorderendes des ersten Urwirbels vertraut gemacht; ohne Kenntnis derselben bedarf es wohl einer ganz besonderen Sorgfalt, um den ältesten ersten Urwirbel nicht als solchen aus den Augen zu verlieren. — Die Annahme, daß das zweite »Kopfsomit« — also unser erster Urwirbel — bei Keimen mit siebzehn U.-P.[1] schwindet, basiert auf ähnlichen Befunden, wie ich sie für Möwenkeime mit der gleichen Urwirbelzahl feststellen konnte (s. die Textfig. 36). Ich habe gleiche Befunde auch bei weit jüngeren Keimen angetroffen, ebenso auch bei älteren. Irgendeinem bestimmten Termin für die Rückbildung des ersten Urwirbels entsprechen sie aber keineswegs.

Auf die tiefgehende Divergenz, welche zwischen unsern Auffassungen der Entwicklungsverhältnisse des Kopfmesoderms der Vögel vorwaltet, kann ich hier nicht näher eingehen. Ich müßte hierzu namentlich die Differenzierung der Anlagen der Kopfnerven heranziehen, was zurzeit außerhalb des Planes meiner Untersuchungen gelegen ist.

Die Abhandlung von J. Platt[2] ist mir leider nicht zugänglich gewesen. Aus dem Zoologischen Jahresbericht der Neapeler Station entnehme ich folgendes. Platt hat gefunden, daß sich vor dem ersten Urwirbel noch zwei weitere Urwirbel, genauer genommen ein ganzer und ein halber, entwickeln. Eine Kritik ist ohne Einsichtnahme ins Original sehr schwer; Goronowitsch hat einen Vergleich seiner Befunde mit jenen von Platt durchgeführt und ich möchte auf seine Angaben verweisen.

---

[1] S. Anm. 2 S. 338.

[2] Studies on the primitive axial segmentation of the Chick. Bull. of the Mus. of Comp. Zoölogy at Harvard College. Vol. XVII. 1889.

Aus H. K. Cornings[1] kurzem Bericht über die vordersten Urwirbelpaare bei *Lacerta* möchte ich einen ganz eigenartigen Befund hervorheben. Bei Keimen mit zwei bis fünf U.-P. setzt sich die später bloß am dorsalen Mesoderm nachweisbare Gliederung in einzelne Abschnitte auch auf die Seitenplatten fort. »Freilich verlaufen hier die Grenzlinien einander nicht parallel wie bei den Urwirbeln, sondern schief lateral und cranialwärts, so daß es den Anschein gewinnt, als ob man es hier mit Fortsätzen der Urwirbel zu tun hätte.« Die Erscheinung war nur an Totalpräparaten nachweisbar. Sie »ist durchaus transitorischer Natur, denn sie findet sich bloß bei Embryonen mit 2—3—4 Urwirbeln, nicht mehr bei solchen mit 6—7 Urwirbeln«. Ferner: »Eine Beziehung der von den vordersten Urwirbeln auf die Seitenplatten weitergreifenden Segmentierung zu den später aus den ventralen Myotomkanten vorwuchernden Zellmassen ist selbstverständlich nicht vorhanden. Vielleicht ist die bei *Amphioxus* bestehende Segmentierung der Seitenplatten des Mesoderms heranzuziehen«; indessen möchte der Autor »in bezug auf diesen Punkt keine bestimmte Meinung aussprechen«.

Die überaus verdienstvolle Abhandlung N. Kastschenkos[2] schildert Darm, Gefäße und Nerven des Schlundspaltengebiets bei Keimen des Huhnes. Für uns sind vornehmlich seine Betrachtungen über das Gefäßsystem von Interesse. Dem Autor sind die Beziehungen der auf- und absteigenden Aorta, sowie des ersten Aortenbogens zum Kieferbogen aufgefallen; er kann dieselben mit jenen, welche die Gefäßbogen im Bereiche des Hyoidbogens und der beiden Kiemenbögen aufweisen, nicht in Einklang bringen und versucht es, dieser Diskordanz durch die Annahme einer bedeutenden Lageveränderung der Anlage des Kieferbogens gerecht zu werden. Es ist mir leider nicht möglich geworden, mich ganz mit den Anschauungen Kastschenkos vertraut zu machen, da mir manches in seiner Darstellung unklar geblieben ist; so kann ich mich namentlich in seinen Auseinandersetzungen auf S. 290 und 291 nicht zurecht finden. Hier scheint mir der hauptsächlichste Unterschied zwischen unsern Ansichten in der Auffassung der Entwicklung und der Wachstumsrichtung des Unterkieferfortsatzes zu liegen. — Es ist mir gelungen, die

[1] l. c. S. 39.

[2] Das Schlundspaltengebiet des Hühnchens. Archiv für Anatomie und Entwicklungsgeschichte. Jahrgang 1887.

sorgfältigen Angaben über das Gefäßsystem, welche der Autor erbracht hat, um einige Beobachtungen zu vermehren und auch in die Entwicklung der Anlage des Glossopharyngeus eine etwas schärfere Einsicht zu gewinnen, wie die Betrachtung meiner Konstruktionsbilder erkennen läßt. Hier nähere ich mich der von CHIARUGI vertretenen Auffassung. —

Die Differenzen, welche sich zwischen meinen Angaben über die Entwicklungsart der Cölomtasche sowie ihrer cranialen Fortsetzung und den entsprechenden Mitteilungen in der Abhandlung von ERIK MÜLLER[1] ergeben, sind mitunter recht beträchtliche. Ich möchte den Leser auf das Original verweisen.

S. DEXTER[2] hat in einer kleinen Notiz die Ansicht geäußert, daß beim Huhne die Verödung der Kommunikation des Splanchnocöls mit den Lichtungen der vordersten Urwirbel vielleicht durch den Druck der wachsenden Cardinalis anterior herbeigeführt wird. Ich will gleich bemerken, daß seine Bezeichnung »Kommunikation« wohl unsre Urwirbelkommunikation nebst dem unmittelbar angeschlossenen dorsalen Endabschnitt der Cölomtasche umfaßt. Die Überprüfung dieser Annahme ist durchaus nicht ganz einfach. Eine Beeinflussung der Formverhältnisse der dem Gefäße benachbarten epithelialen Strecken des Urwirbels und der Seitenplatten durch dasselbe ist gewiß vorhanden, wie ja unsre Textfiguren vom Keime mit neunzehn U.-P. leicht erkennen lassen. Anders steht es mit der Verödung der Urwirbelkommunikation und des dorsalen Endabschnittes der Cölomtasche; dieser Prozeß scheint mir in unmittelbarem Anschlusse an die Differenzierung der Urwirbelwandung zu erfolgen und von einer nachbarlichen Beeinflussung frei. Die Rolle, welche der Venenstamm bei der Verödung und Rückbildung der gesamten Tasche spielt, dürfte weit eher eine passive sein. Vielleicht haben wir uns den Stamm als eine Art Widerlager vorzustellen, welches im Verein mit dem wichtigsten Faktor, der dem Ectoderm zustrebenden Darmseitenwand, die räumliche Beengung vermehrt. — Eine weitere Analyse müßte sich auch mit der Rolle der Anlage des Vagusganglions u. a. m. beschäftigen.

Bayrisch Gmain, am 11. September 1904.

---

[1] Studien über die Gefäßmuskulatur. Archiv für Anatomie und Entwicklungsgeschichte. Jahrgang 1888.

[2] The Somites and Coelome in the Chick. Anat. Anzeiger. Bd. VI. 1891.

Erklärung der Abbildungen.

Tafel III—IX.

Gemeinsame Bezeichnungen:

a.a Aorta ascendens,
A.a$_1$, *A.a*$_2$ Aortenbogen (erster, zweiter),
a.d Aorta descendens,
Au, *Aust* Augenblase, Augenblasenstiel,
br.gr branchiale Grenzfalte des Ectoderms,
br.Zpl Zellplatte im ersten Kiemenbogen,
ca, *ca*$_{,}$, *ca*$_{,,}$ Vena cardinalis und deren Zuflüsse,
Ch Chorda,
c.i Anlage der Carotis interna,
D Darmrohr,
ect.c Ectocard (Umrisse desselben in den Profilkonstruktionen),
Ggll Abschnitte der Ganglienleiste,
gr.sch dem Ectoderm angeschmiegte Grenzschicht des Mesoderms,
Hw Höhlchenwerk in dem visceralen Mesoderm der Kieferregion,
Hy Wandung der Hypophysentasche,
Hy.m Anlage der Hypoglossusmuskulatur,
h.Zpl Zellplatte im Hyoidbogen,
J, *i*, *i*, Rest der interepithelialen Zellmasse, Sonderteile derselben,
i.A intermediärer Aortenbogen (Kastschenko),
K$_1$, *K*$_2$, *K*$_3$ erste, zweite, dritte Kopfhöhle,
Kt$_1$, *Kt*$_2$ erste, zweite Kiementasche,
Lab Labyrinthanlage,
m.E medialer Endabschnitt des Fußteils des visceralen Mesoderms der Kieferregion,
M.hy Mesoderm des Hyoidbogens,
m.Zpl$_1$ distale Zellplatte der Kieferregion,
m.Zpl$_2$ proximale Zellplatte der Kieferregion,
Pc, *pc* Lichtung und Wandung des Pericards,
pc.k dorsolaterale Kante des Pericards,
P.m.Vi Portio mandibularis der Anlage des Quintusganglions,
P.o.Vi Portio ophthalmica der Anlage des Quintus,
Rch Rachenhaut,
Splc, *splc* größere und kleinere Splanchnocölabschnitte in der Kieferregion; in den Konstruktionen: Umrisse der Lichtung der Pericardhöhle,
Tr.a Endothelrohr des Truncus arteriosus,
uw$_1$, *uw*$_2$, *uw*$_3$ . . . erster, zweiter, dritter . . . Urwirbel,
Ukf Anlage des Unterkieferfortsatzes,
v.Ha ventraler Hirnast des Aortenbogens (Carotis interna),
vpl Verbindungsplättchen,
Vh Vorderhirn,
v Gefäß oder Anlage eines solchen,
Zm Zellmantel der Anlage der zweiten Kopfhöhle,
V, *VII*, *VIII*, *IX*, *X* die Anlagen der Ganglien der entsprechenden Hirnnerven,
X' Anlage der Vaguswurzel,
1, *2*, *3* . . . erster, zweiter, dritter Urwirbel der Konstruktionen,
* Grenzmarke zwischen dorsalem und visceralem Mesoderm.

Die Bedeutung der übrigen Bezeichnungen ist im Text leicht zu ersehen.

Bezüglich der Profilkonstruktionen auf Taf. IX möchte ich auf die eingehende Schilderung im ersten und zweiten Abschnitt verweisen. Ich will hier nur nochmals hervorheben, daß ich von der Einzeichnung der Chorda Abgang

genommen habe, da durch dieselbe die Einsichtnahme in die ohnehin komplizierten Verhältnisse in der Region des Darmscheitels nur erschwert worden wäre.

Tafel III.

Fig. 1 *a*. Keim mit einem U.-P. Querschnitt durch die Region des Distalendes des ersten Urwirbels. 123/1.
Fig. 1 *b*. Dieselbe Serie. Weiter vorn folgender 39. Schnitt. 123/1.
Fig. 1 *c*. Dieselbe Serie. Region der interepithelialen Zellmasse. 123/1.
Fig. 2 *a*. Keim mit zwei U.-P. Sagittalschnitt durch die Region der Urwirbel. Linke Keimhälfte. 155/1.
Fig. 2 *b*. Dieselbe Serie. Sagittalschnitt durch die Region der Urwirbel. Rechte Keimhälfte. 155/1.
Fig. 3. Keim mit drei U.-P. Sagittalschnitt durch die Region der Urwirbel. Rechte Keimhälfte. 155/1.
Fig. 4 *a*. Keim mit vier U.-P. Querschnitt durch das Hinterende des unsegmentierten Kopfmesoderms. 155/1.
Fig. 4 *b*. Dieselbe Serie. Weiter vorn folgender 12. Schnitt. 155/1.
Fig. 4 *c*. Dieselbe Serie. Region des distalen Endabschnittes des freien Kopfendes. 124/1.
Fig. 5 *a*. Keim mit fünf U.-P. Querschnitt durch das Hinterende des unsegmentierten Kopfmesoderms. Linke Keimhälfte. 155/1.
Fig. 5 *b*. Dieselbe Serie. Querschnitt durch das Hinterende des unsegmentierten Kopfmesoderms. Rechte Keimhälfte. 125/1.
Fig. 6 *a*. Keim mit sechs U.-P. Querschnitt durch das Hinterende des unsegmentierten Kopfmesoderms. Rechte Keimhälfte. 155/1.
Fig. 6 *b*. Dieselbe Serie. Weiter vorn folgender vierter Schnitt. Rechte Keimhälfte. 155/1.
Fig. 6 *c*. Dieselbe Serie. Querschnitt durch das Hinterende des unsegmentierten Kopfmesoderms. Linke Keimhälfte. 155/1.
Fig. 6 *d*. Dieselbe Serie. Querschnitt durch den distalen Endabschnitt des freien Kopfendes. Linke Keimhälfte. 124/1.
Fig. 7. Keim mit sechs U.-P. Sagittalschnitt durch die Region der Innenkante des ersten Urwirbels. 155/1.
Fig. 8. Keim mit sieben U.-P. Querschnitt durch das äußerste Hinterende des unsegmentierten Kopfmesoderms. Rechte Keimhälfte. 155/1.
Fig. 8 *a*. Dieselbe Serie. Aus der Abgliederungszone. Linke Keimhälfte. 125/1.
Fig. 8 *b*. Dieselbe Serie. Region des distalen Endabschnittes des freien Kopfendes. Linke Keimhälfte. 125/1.
Fig. 9 *a*. Keim mit sieben U.-P. Sagittalschnitt durch die Region der Innenkante des ersten Urwirbels. Linke Keimhälfte. 155/1.
Fig. 9 *b*. Dieselbe Serie. Weiter außen folgender fünfter Schnitt. 155/1.
Fig. 9 *c*. Dieselbe Serie. Region der Dorsalkante des ersten Urwirbels. Rechte Keimhälfte. 155/1.
Fig. 10. Keim mit neun U.-P. Sagittalschnitt durch die Region der Dorsalkante des ersten Urwirbels. 155/1.
Fig. 11. Keim mit elf U.-P. Sagittalschnitt durch die Region der Dorsalkante des ersten Urwirbels. 155/1.

Tafel IV.

Fig. 11 *a*. Keim mit elf U.-P. Querschnitt durch das Hinterende des unsegmentierten Kopfmesoderms. 124/1.

Fig. 11 *b*. Dieselbe Serie. Querschnitt durch die Mitte der Gehörplatte. 124/1.

Fig. 11 *c—f*. Keim mit elf U.-P. Querschnitte. Bezüglich der Orientierung der Schnitte sei auf die derselben Serie entnommene Profilkonstruktion I auf Taf. IX verwiesen. 11 *c*: 125/1, 11 *d—f*: 124/1.

Fig. 12 *a*. Keim mit vierzehn U.-P. Querschnitt durch das äußerste Hinterende der Kieferregion. 123/1.

Fig. 12 *b*. Dieselbe Serie. Teil des weiter vorn folgenden achten Schnittes. 224/1.

Fig. 12 *c*. Dieselbe Serie. Aus der Region des Hinterendes des Mittelhirns. 123/1.

Fig. 12 *d*. Keim mit fünfzehn U.-P. Querschnitt durch das Hinterende der Kieferregion. 123/1.

Fig. 12 *e*. Dieselbe Serie. Weiter vorn folgender dritter Schnitt. 123/1.

Fig. 13. Keim mit vierzehn U.-P. Sagittalschnitt durch die Kieferregion. 188/1.

Fig. 14 *a—g*. Keim mit siebzehn U.-P. Querschnitte. Bezüglich der Orientierung der Schnitte sei auf die derselben Serie entnommene Profilkonstruktion II auf Taf. IX verwiesen. 125/1. Fig. 14 *a—f* gehören der linken, 14 *g* der rechten Keimhälfte an.

Tafel V.

Fig. 14 *h*. Keim mit neunzehn U.-P. Teil eines Querschnittes durch die Kieferregion. Bezüglich seiner Orientierung sei auf die derselben Serie entnommene Profilkonstruktion III verwiesen. 228/1.

Fig. 14 *i*. Keim mit siebsehn U.-P. Medianschnitt der Region des Vorderdarmscheitels. 125/1.

Fig. 14 *j*. Keim mit siebzehn U.-P. Sagittalschnitt durch die Kieferregion. 100/1.

Fig. 15 *a*. Keim mit neunzehn U.-P. Querschnitt durch die Region des Gehörgrübchens. Siehe zur Orientierung die Profilkonstruktion III ein. 124/1.

Fig. 15 *b*. Keim mit neunzehn U.-P. Querschnitt durch die Region der ersten Kiementasche. 124/1.

Fig. 15 *c*. Dieselbe Serie. Region des distalen Endes der Anlage des Quintusganglions. 123/1.

Fig. 15 *d*. Dieselbe Serie. Weiter vorn folgender sechster Schnitt. 123/1.

Fig. 15 *e*. Dieselbe Serie. Region des Darmscheitels. 125/1.

Fig. 16 *a*. Keim mit 21 U.-P. Querschnitt durch die Region des Gehörgrübchens. 123/1.

Fig. 16 *b—d*. Keim mit 21 U.-P. Querschnitte durch die Region der ersten Kiementasche. 125/1.

Fig. 16 *e—i*. Aus der Serie der Fig. 16 *a* (*e* Region des Hinterendes des Quintusganglions; von diesem Schnitte aus gezählt, gehören an: *f* dem 5., *g* dem 7., *h* dem 11., *i* dem 22. proximalwärts folgenden Schnitte). *e—h*: 123/1, *i*: 125/1.

Tafel VI.

Fig. 17 *a*. Keim mit 20 U.-P. Medianschnitt der Region des Vorderdarmscheitels. 124/1.

Fig. 17 *b*. Dieselbe Serie. Teil eines Schnittes durch die Region der ersten Kiementasche. Rechte Keimhälfte. 114/1.

Fig. 17 *c*. Dieselbe Serie. Teil des lateralen Nachbarschnittes. Rechte Keimhälfte. 100/1.

Fig. 17 *d*. Dieselbe Serie. Teil des weiter außen folgenden vierten Schnittes. Rechte Keimhälfte. 100/1.

Fig. 17 *e*. Dieselbe Serie. Teil eines Schnittes durch die Kieferregion. Linke Keimhälfte. 125/1.

Fig. 17 *f*. Dieselbe Serie. Teil des weiter außen folgenden zweiten Schnittes. Linke Keimhälfte. 125/1.

Fig. 17 *g*. Keim mit 20 U.-P. Sagittalschnitt durch die Region des Pericardscheitels. 125/1.

Fig. 18 *a*. Keim mit 23 U.-P. Querschnitt durch die Region des Gehörgrübchens. 93/1.

Fig. 18 *b*. Keim mit 23—24 U.-P. Querschnitt des Unterkieferfortsatzes. 125/1.

Fig. 18 *c*. Dieselbe Serie. Die linke Hälfte der Zeichnung ist einem Schnitte entnommen, welcher knapp vor dem Kontaktfeld der ersten Kiementasche hindurchgeht; die rechte Hälfte gehört dem zweitnächsten proximalen Nachbarschnitt an. 125/1.

Fig. 20 *a*. Keim mit 25 U.-P. Medianschnitt der Region des Vorderdarmscheitels. 125/1.

Tafel VII.

Fig. 18 *d*. Keim mit 23—24 U.-P. Dieselbe Serie, welcher auch die Schnitte der Tafelfig. 18 *b* und *c* angehören. Der Schnitt geht durch den distalen Teil der Kieferregion hindurch; er ist von jenem, welchem die rechte Hälfte der Fig. 18 *b* entnommen worden ist, aus gezählt der fünfte. 125/1.

Fig. 18 *e*. Dieselbe Serie. Der proximale Nachbarschnitt. 125/1.

Fig. 18 *f—h*. Keim mit 23 U.-P. Drei Querschnitte durch die Kieferregion. Bezüglich der Orientierung der Schnitte sei auf die derselben Serie entnommene Profilkonstruktion IV auf Taf. IX verwiesen. 125/1.

Fig. 18 *i*. Keim mit 23 U.-P. Querschnitt der Kieferregion nahe dem Scheitel der Hypophysentasche. 125/1.

Fig. 19 *a*. Keim mit 25 U.-P. Schrägschnitt durch die Kieferregion. Die Schnittrichtung ist in der Profilkonstruktion V eingetragen.

Fig. 19 *b*. Dieselbe Serie. Teil des dorsalen Nachbarschnittes. 224/1.

Fig. 21 *a*. Keim mit 29 U.-P. Querschnitt durch die Region des Gehörgrübchens. 112/1.

Fig. 21 *b—f*. Dieselbe Serie. Schnitte aus der Mandibularregion (*b* geht durch den Hinterrand der Mandibularportion der Anlage des Quintusganglions hindurch; *c* gibt den ventralen Abschnitt der Zellplatte dieses Schnittes bei stärkerer Vergrößerung wieder; *d* gehört, vom Schnitte *b* aus gezählt, dem 6., *e* dem 11., *f* dem 18. proximalwärts folgenden Schnitte an). *b*, *d*, *e*, *f*: 112/1, *c*: 224/1.

Tafel VIII.

Fig. 20 *b*. Keim mit 26 U.-P. Sagittalschnitt durch die Kieferregion. 123/1.
Fig. 20 *c*. Dieselbe Serie. Der dritte weiter außen folgende Schnitt. 123/1.
Fig. 21 *g*. Keim mit 30 U.-P. Medianschnitt durch die Region des Vorderdarmscheitels. 125/1.
Fig. 21 *h*. Keim mit 31 U.-P. Medianschnitt durch die Region des Vorderdarmscheitels. 125/1.
Fig. 21 *i*. Keim mit 34 U.-P. Medianschnitt durch die Region des Vorderdarmscheitels. 125/1.
Fig. 21 *j*. Keim mit 41 U.-P. Medianschnitt durch die Region des Vorderdarmscheitels. 125/1.
Fig. 21 *k*. Keim mit 31 U.-P. Aus einem Sagittalschnitte durch die Kopfanlage. 77/1.
Fig. 21 *l*. Keim mit 29 U.-P. Aus einem Sagittalschnitte durch die Kopfanlage. 77/1.
Fig. 21 *m*. Derselbe Schnitt. Die proximale Zellplatte bei stärkerer Vergrößerung gezeichnet. 224/1.
Fig. 21 *n*. Keim mit 30 U.-P. Aus einem Sagittalschnitte durch die Kopfanlage. 77/1.

Tafel IX.

Fig. I. Profilkonstruktion der Kopfanlage eines Keimes mit 11 U.-P. Aus Querschnitten. Vergr. 100.
Fig. II. Profilkonstruktion der Kopfanlage eines Keimes mit 17 U.-P. Aus Querschnitten. Vergr. 100.
Fig. III. Profilkonstruktion der Kopfanlage eines Keimes mit 19 U.-P. Aus Querschnitten. Vergr. 100.
Fig. IV. Profilkonstruktion der Kopfanlage eines Keimes mit 23 U.-P. Aus Querschnitten. Vergr. 100.
Fig. V. Profilkonstruktion der Kopfanlage eines Keimes mit 26 U.-P. Aus Querschnitten. Vergr. 100.

Tabelle der Vergrößerungen der Originale der Textfiguren.

Bei der Reproduktion hat eine Verkleinerung der Zeichnungen nicht stattgefunden.

Fig.	1	S. 111	100 fach	Fig.	20	S. 133	90 fach	Fig.	39	S. 188	125 fach
-	2	- 113	125 -	-	21	- 133	124 -	-	40	- 190	125 -
-	3	- 119	100 -	-	22	- 138	124 -	-	41	- 193	100 -
-	4	- 120	125 -	-	23	- 138	124 -	-	42	- 193	100 -
-	5	- 120	100 -	-	24	- 141	124 -	-	43	- 193	100 -
-	6	- 122	125 -	-	25	- 141	124 -	-	44	- 210	100 -
-	7	- 122	125 -	-	26	- 141	124 -	-	45	- 222	124 -
-	8	- 122	125 -	-	27	- 147	90 -	-	46	- 222	124 -
-	9	- 123	125 -	-	28	- 153	125 -	-	47	- 222	124 -
-	10	- 126	125 -	-	29	- 153	125 -	-	48	- 222	125 -
-	11	- 126	125 -	-	30	- 153	130 -	-	49	- 246	77 -
-	12	- 127	125 -	-	31	- 155	125 -	-	50	- 252	123 -
-	13	- 127	125 -	-	32	- 162	100 -	-	51	- 254	123 -
-	14	- 127	125 -	-	33	- 166	124 -	-	52	- 255	123 -
-	15	- 128	125 -	-	34	- 166	123 -	-	53	- 257	123 -
-	16	- 128	125 -	-	35	- 178	100 -	-	54	- 260	123 -
-	17	- 128	125 -	-	36	- 179	100 -	-	55	- 264	102 -
-	18	- 130	125 -	-	37	- 188	125 -	-	56	- 264	102 -
-	19	- 130	125 -	-	38	- 188	125 -	-	57	- 264	102 -

Fig. 58 α—δ S. 266 102 fach, Fig. 59 α—β S. 303 69 fach,
Fig. 60 α—β S. 305 69 fach.

Zusammenhang des M. sternalis mit der Pars abdominalis des M. pectoralis major und mittels dieser mit dem Achselbogen.

Von

Georg Ruge.

Mit 4 Figuren im Text.

Anatomische und vergleichend-anatomische Tatsachen machen mich geneigt, der Annahme, daß der Sternalis von der Hautrumpfmuskulatur herstamme, unter den bestehenden Deutungen der Sternalisherkunft die größere Wahrscheinlichkeit zuzusprechen. Dabei leiten mich die folgenden Gesichtspunkte. Die Hautrumpfmuskulatur ist in verschiedenen Abteilungen der Säugetiere, und namentlich bei den Monotremen, Beutlern und Nagern, auch in der Brustgegend in voller Entfaltung. Sie dehnt sich halswärts aus und geht Verflechtungen oder festere Verbindungen mit dem M. subcutaneus colli zur Bildung des Panniculus carnosus ein. Der Brustteil des Hautrumpfmuskels ist der einzige oberflächliche Muskel der Säugetiere, welcher durch Lage und Ausdehnung mit einem M. sternalis verglichen werden kann. Ein andrer Muskel kommt in subcutaner Lage nirgends zur Ausbildung.

Da es feststeht, daß der Mensch in der stammesgeschichtlichen Entwicklung einen weit ausgedehnten Hautrumpfmuskel besessen hat, was unter anderm aus der Anwesenheit eines Achselbogens erhellt, so ist die Annahme nicht von der Hand zu weisen, daß der Hautmuskel auch die Brustgegend früher einmal eingenommen hat, und daß die hier als Varietäten auftretenden, im Volum schwankenden Muskelbildungen auf ihn bezogen werden können.

Die Hautrumpfmuskulatur der Säugetiere leitet sich von einem

tieferen Gliede der Pectoralisgruppe ab, welches beim Menschen als Portio abdominalis dem M. pectoralis major angegliedert ist. Sie bleibt allenthalben mit den Nn. thoracales anteriores, welche sie innervieren, in Verbindung. Der Achselbogen, als Rest eines Hautrumpfmuskels, wird von Ästen dieser Nn. thoracales anteriores versorgt. Die dem Achselbogen in sekundärer Weise angeschlossenen Latissimusbündel werden ihre Nerven naturgemäß von denen des Latissimus dorsi beziehen. Diese Tatsache bildet einen wichtigen Anhaltspunkt bei der Beurteilung des variablen Achselbogens als eines Gliedes der Pectoralisgruppe. Die Innervation des M. sternalis durch die gleichen Nerven spricht für ein gleiches Wesen, welches dem Achselbogen eigen ist, woraus die Herkunft von der Pectoralisgruppe ohne weiteres sich ergibt.

Die Hautrumpfmuskulatur der Säugetiere ist ein Abkömmling der Abdominalportion des M. pectoralis major, welche bei niederen Säugetieren deutlicheren Anschluß an die tiefe Lage der Mm. pectorales zeigt. Die zur Hautmuskulatur umgewandelten Abschnitte bewahren ihren Zusammenhang mit der Insertion der Brustmuskulatur am Oberarme, welcher für die zur Bauchhaut ziehenden Bündel einen festen Punkt, ein Punctum fixum, von dem aus sie wirksam sein können, bildet. Vom Oberarme aus wirkt also der Hautrumpfmuskel auf die beweglichen Abschnitte des Integuments.

Die Anheftung am Oberarme ist durch den muskulösen Achselbogen beim Menschen erhalten geblieben. Die Festheftung liegt neben den Insertionen der Brustmuskulatur, oder sie ist eine gleiche. Auch dieser Zustand ist für die Deutung des Achselbogens als Rest des Hautrumpfmuskels maßgebend; und so treffen verschiedene Anzeichen zusammen, welche die genannte Deutung sichern.

Der M. sternalis läßt den Zusammenhang mit der Insertion der Brustmuskeln am Oberarme nicht erkennen. Durch das Fehlen eines so wichtigen Indiziums wird die Erkenntnis der Herkunft des meist völlig abgesprengten M. sternalis in hohem Grade erschwert. Es bleiben zur Begründung der Ableitung desselben vom Hautrumpfmuskel zunächst nur die oberflächliche Lage eines Hautmuskels sowie die sichergestellte Zugehörigkeit zur Pectoralisgruppe bestehen. Diese Anzeichen genügen für die Sicherstellung der Ableitung des Sternalis von dem Hautrumpfmuskel heutzutage nicht mehr, da der Nachweis der Verbindung des Sternalis mit Teilen des Hautmuskels in gleicher Weise, wie sie für den Achselbogen nachgewiesen ist, ein Erfordernis bleiben wird, um die Sternalisfrage vor der Deutung

von embryonalen Hemmungsvorgängen von ganz dunkler Art endgültig zu retten.

Hier treten zunächst folgende Erwägungen ergänzend ein. Der Brustteil des Hautrumpfmuskels hat bei den Säugetieren keine Bündel aufzuweisen, welche je eine Anheftung am Oberarme besessen haben. Infolgedessen kann einem gleichwertigen, menschlichen Muskelabschnitte eine solche Beziehung zum Skelett nicht zukommen, und es muß daher auch dem M. sternalis als einem Abkömmling des Brustabschnittes des Hautrumpfmuskels diese Eigenschaft abgehen.

Die pectoralen Fasern des Hautmuskels sind vielmehr durch Abzweigungen von dessen oralen Randbündeln über den Muskelbauch des Pectoralis major zustande gekommen. Die Aberration erfolgte zuerst am unteren lateralen Rand der Brustmuskulatur. Von hier aus strahlten sie halswärts über die Brustgegend aus. Die pectoralen Fasern des Hautmuskels bewahrten nahe der Medianlinie den Zusammenhang mit den abdominalen Bündeln des M. pectoralis sowie mit den in caudaler Richtung sich anschließenden, abdominalen Hautmuskelteilen. Daraus leitet sich der Zustand ab, welcher die bruststäudigen Längsbündel im medialen Anschlusse an die vom M. pectoralis losgelösten, sagittal verlaufenden bauchständigen Bündelgruppen zeigt. In diesem Zustande bedeckt ein Teil des Hautmuskels einen größeren Teil des M. pectoralis major sowie dessen Portio abdominalis, von welcher er sich losgelöst hat. Der einheitliche, über die ganze ventrale Rumpffläche ausgedehnte Hautmuskel ist also das Ergebnis der Ausbreitung der Elemente der zur Pars abdominalis gewordenen tiefen Pectoralismuskulatur nach abwärts und nach aufwärts, wobei die aufwärts aberrierenden medialen Bündel den Zusammenhang mit dem Stammmuskel nahe der Linea alba, die lateralen abwärts zum Bauch und Rücken aberrierenden Teile aber am Oberarme bewahren oder bewahren können.

Hieraus folgt, daß der M. sternalis, wenn er zum Hautrumpfmuskel gehört, einen Zusammenhang mit der Pars abdominalis nahe der Medianlinie an der Scheide des M. rectus abdominis, in irgendeiner Weise ausgesprochen, besessen haben muß, von welcher Stelle aus die abdominalen Hautmuskelbündel sich angereiht haben. Dieser Zusammenhang kann verhältnismäßig früh sich gelockert haben und verloren gegangen sein, und zwar gleichzeitig mit der schärferen Sonderung der Hautmuskelbündel zu einer oberflächlichen und der Stammbündel des M. pectoralis zu einer tieferen Schicht. Der Zusammenhang muß aber bestanden haben.

Wenn daher die Frage der Sternalisherkunft überhaupt behandelt wird, so muß jener Stelle eines vorausgesetzten früheren Zusammenhangs zwischen ihm, als einem Abkömmling des Hautmuskels, und der Pars abdominalis des M. pectoralis major ganz besondere Bedeutung zukommen. Bei der großen Selbständigkeit, welche der Sternalis als Muskelindividuum gewonnen hat, steht zu erwarten, daß der betreffende Zusammenhang sich selten in einer sehr ausgesprochenen Weise erhalten habe. Deshalb spielen auch die geringsten Andeutungen eines solchen eine morphologisch wichtige Rolle. Die Anheftung des Sternalis an der Rectusscheide neben dem Ursprunge der Portio abdominalis des Pectoralis major ist eine überaus häufige Erscheinung, welche bei der Durchsicht der Literatur sich überall dem Leser aufdrängt. Sie kann in unserm Sinne gedeutet werden.

Die Beobachtung dieses Zusammenhangs wird die Annahme der Herkunft des M. sternalis von der Hautrumpfmuskulatur fester begründen können. Zwingend zu einer bestimmten Annahme braucht ein derartiger Befund immerhin nicht zu sein, da der Zusammenhang ja ein sekundär erworbener und etwa gleichwertig der erworbenen Verbindung des Sternalis mit dem M. sterno-mastoideus sein kann. Dieser Einwand wird erhoben werden können. Er wird sich auch einstellen, und deshalb ist es von Wert, hier eine Beobachtung mitteilen zu können, welche anders als in unserm Sinne zu deuten, nicht ganz leicht fallen wird.

Größere Bedeutung gewinnt der Zusammenhang des Sternalis mit der abdominalen Portion des M. pectoralis major, sobald alle jene oben hervorgehobenen Anzeichen für die Hautmuskelnatur des Sternalis sich gleichzeitig einstellen, also verschiedene Erscheinungen auf eine und dieselbe Bildungsweise hindeuten. Dieser Umstand liegt nun an dem neu beobachteten Falle ebenfalls vor und bedingt den Wert desselben. Hier war neben dem Sternalis samt dessen Verbindung mit der Pars abdominalis des M. pectoralis major ein Achselbogen anzutreffen, welcher wiederum mit der Pars abdominalis zusammenhing und im wesentlichen wiederholte, was an dem von Gehry beschriebenen Falle beobachtet wurde. Bei der Beschreibung des Tatbestandes beschränke ich mich auf die einschlägigen Verhältnisse, da der Grundstock des anatomischen Objekts bekannt sein dürfte.

Anatomischer Befund (vgl. Fig. 1).

a. Musculus sternalis.

Der M. sternalis wird beiderseits angetroffen. Er ist rechts ein unansehnlicher, sagittal gestellter Muskelstreifen, welcher von der 2.—5. Rippe sich ausdehnt. Sein lateraler Rand entfernt sich 3 cm von der Mittellinie. Die oral aus der Muskelplatte hervorgehende Sehne biegt medianwärts um und heftet sich am Brustbeine fest. Die aborale Sehne verbindet sich mit dem Knorpel der 5. Rippe.

Der Sternalis der linken Körperhälfte bedeckt den M. pectoralis major in der Nähe des Sternum. Er dehnt sich über alle sieben Sternalrippen aus. Die breite Muskelplatte zeigt die größte Entfaltung in der Höhe der 3., 4. und 5. Rippe. Die hier 4 cm breite Platte verschmälert sich in oraler und aboraler Richtung. Drei starke Sehnenbündel lösen sich oralwärts aus der Muskelplatte ab, von welchen das mediale Bündel zum Sternum zieht und an dessen Vorderfläche sich anheftet. Einige Bündel verschmelzen mit den Ursprungsfasern der Portio sternalis des M. pectoralis major der andern Seite. Die lateralen Sehnenbündel gehen in die Ursprungssehne des Sterno-mastoideus über. Daraus formt sich ein ansehnlicher Sehnenstrang, welcher, frei abhebbar von der Unterlage, die Muskelbäuche des Sternalis und des Sterno-mastoideus vereinigt. Der so zustande kommende Zusammenhang ist ein vollkommener. Eine Grenze zwischen beiden Muskeln ist an dieser Stelle nicht nachweisbar.

In aboraler Richtung heftet sich der Sternalis mit muskulösen Zacken an der 4., 5. und 6. Rippe fest. Die laterale Zacke ist mit der 6. Rippe verbunden. Die Platte des M. sternalis verschmälert sich abdominalwärts bis auf 3 cm. Dieser Endabschnitt bleibt von der Medianlinie 4 cm entfernt; er geht in ganzer Breite in eine aus parallelen Bündeln zusammengesetzte Sehnenplatte, in die »Aponeurose des M. sternalis« der Fig. 1 über, welche auf der 6. und 7. Rippe einen medianwärts gerichteten Verlauf einschlägt und mit der Scheide des M. rectus thoraco-abdominalis innigst verschmilzt. Hierbei sind die Sehnenbündel bis zur Linea alba zu verfolgen. Die lateralen Bündel sind mehr schräg gerichtet. Ihnen lehnen sich die Ursprungssehnen der Pars abdominalis (»Aponeurose der Pars abdominalis« auf der Fig. 1) des großen Brustmuskels lateral an. Dieser Anschluß ist ein so unmittelbarer und gleichmäßiger, daß

eine einheitliche, aponeurotische Membran für die Teile beider Muskeln besteht. Diese Aponeurose ist mit der Rectusscheide ver-

Fig. 1.

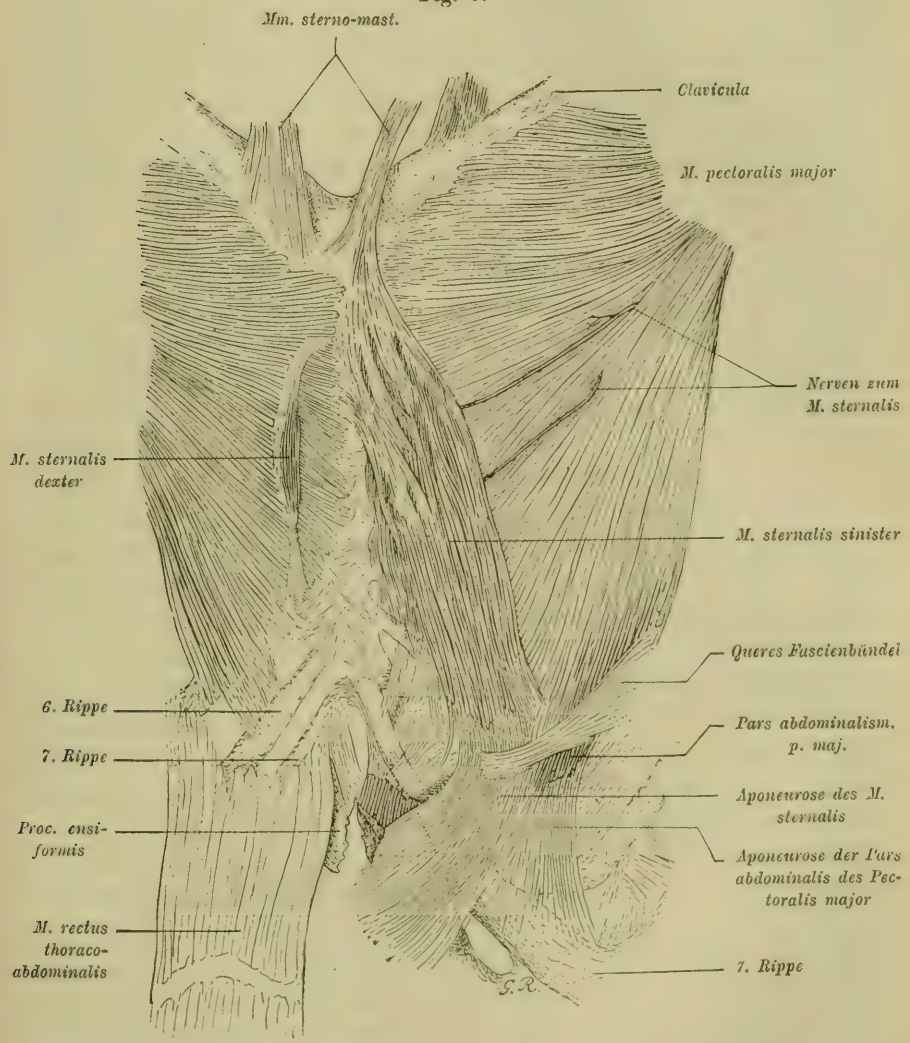

Vordere Brustwand. Auf der Pectoralmuskulatur breitet sich beiderseits ein M. sternalis aus. Der linke ist der umfangreichere; er geht halswärts in die Sehne des M. sterno-mastoideus über. Seine Sehnenfasern bilden abdominalwärts einen Teil der aponeurotischen Rectusscheide. Die Abdominalportion des M. pectoralis major lehnt sich lateralwärts auf das Unmittelbarste der Sternalis-Aponeurose an.

schmolzen. Ein lateraler Zipfel ist von der Pectoralissehne zur 7. Rippe verfolgbar. Die Breite des Pectoralisabschnittes der gemein-

samen Aponeurose beträgt nur 1,2 cm. Die Fortsetzung in den Muskelabschnitt ist eine ganz direkte und einwandsfreie. Die Aponeurose wird durch eine quer gegen ihre Fasern gerichtete derbe Fascie fester zusammengefügt und ist als »quere Fascie« auf der Fig. 1 bezeichnet. Der unmittelbare Übergang des Pectoralis major in die aponeurotische Scheide des Rectus thor.-abdom. ist bekannt und neuerdings durch Dell'Acqua (1901) wieder hervorgehoben worden. Der Anschluß des Sternalis an die Portio abdominalis des Pectoralis major ist meines Wissens nie genau beschrieben worden. An die abdominale Portion des Pectoralis major fügen sich medial und lateral Muskelursprünge von der 5. Rippe an.

Der vorliegende Verband der Sehnen des Sternalis und Pectoralis major enthält keinerlei Anzeichen, welche gegen eine ursprüngliche Einheitlichkeit sprechen, da es sich um vollkommen parallelen Verlauf der benachbarten Sehnenbündel handelt, und keinerlei Überkreuzungen derselben vorliegen.

b. Achselbogen.

Eine tiefe Schicht der Abdominalportion des M. pectoralis major ist gegen den Oberarm zu von der Hauptmasse abgesondert und heftet sich als selbständiges Bündel an der Crista tuberculi majoris fest. Diesem tiefen Muskelstreifen schließt sich distal am Oberarme eine Muskelplatte an, welche im typischen Verlaufe eines Achselbogens die Gefäße und Nerven der Achselhöhle oberflächlich kreuzt, um mit dem M. latissimus dorsi zu verschmelzen. Der Zusammenhang dieses muskulösen, primären Achselbogens entspricht ziemlich genau dem Verhalten, welches L. Tobler auf S. 496 des 30. Bandes dieser Zeitschrift abgebildet hat (Fig. 22).

Innervation. Ein gemeinsamer ansehnlicher Ast der vorderen Thorakalnerven versorgt die genannten differenten Muskelabschnitte, welche hier und dort einen Zusammenhang untereinander zeigen. Der Nerv tritt vom unteren, lateralen Rande des M. pectoralis minor in den Pectoralis major ein, dessen abdominale Portion und dessen unteren Teil der Portio sterno-costalis er versorgt. Vor dem Eintritte in den Muskelbauch teilt er dem Achselbogen und dem mit ihm zusammenhängenden tiefen Muskelstreifen des Pectoralis major Zweige zu. Dies Verhalten stimmt mit dem von L. Tobler auf S. 499 abgebildeten Verhalten überein. Auch der von K. Gehry (31. Bd. dieser Zeitschrift, S. 447) beschriebene Befund läßt eine ähnliche Innervation des muskulösen Achselbogens erkennen. Der für die

verschiedenen Muskelteile gemeinsame Nerv durchbohrt schließlich in seinem Endverlaufe den M. pectoralis major, 5 cm vom Rande des M. sternalis entfernt. Zwei Endäste verlaufen auf dem M. pectoralis major in transversaler Richtung zum M. sternalis und versorgen denselben. Es ist wohl ausgeschlossen, daß noch andre Nerven für den M. sternalis bestanden haben. Der Nerv ist bis auf das spinale Ursprungsgebiet nicht verfolgt worden.

Beurteilung des Tatbestandes. Das Hauptgewicht bei der Beurteilung der Herkunft des M. sternalis ist auf den bestehenden Zusammenhang mit andern, gleich innervierten Muskelteilen zu legen.

Der Zusammenhang des Sternalis mit dem Sterno-mastoideus ist ein enger. Beide sind durch eine einheitliche derbe Sehne vereinigt, so daß der Sternalis als der Brust-, der Sterno-cleido-mastoideus als der Halsteil eines einzigen Gebildes ausgegeben werden könnten. Im funktionellen Sinne mag dies gestattet sein, im morphologischen Sinne ist es unstatthaft, da beide durch ihre selbständige Innervation sich als verschiedenwertige Gebilde kennzeichnen.

Der Sternalis gehört auf Grund seiner Innervation zur Pectoralisgruppe. Das trifft nicht nur für unsern Fall, sondern für alle genau darauf untersuchten Sternalisbildungen, von denen wir reden, zu. Die Verbindung mit dem Sterno-mastoideus ist eine erworbene, keine genetisch bedeutsame. Sie ist aber beachtenswert, da sie zeigt, daß ein variabler Muskel wie der Sternalis das Vermögen zur Schaffung völlig neuer Zustände besitzt, durch welche ein alter, scharf ausgeprägter Muskel, wie der Sterno-mastoideus, in seinen Kreis gezogen wird. Dies Verhalten trifft häufig, nach Le Double (1897, S. 277) in 60 % der Fälle ein. Huntington (1904) spricht dieser Verbindung eine große Konstanz zu. Sie soll sich ganz frühzeitig im embryonalen Leben einstellen und Anteil an der Bildung des Sternalis haben. Die daraus abgeleitete Lehre beruht auf einer Reihe aneinander gefügter Hypothesen, von denen jede einzelne nicht fördernd zu sein verspricht. Ein gleiches Schauspiel wiederholt sich an dem muskulösen Achselbogen, welcher als Rest des Hautrumpfmuskels eine gleich innige Verbindung mit dem M. latissimus dorsi einzugehen vermag, woraus eine sekundäre Form des Achselbogens hervorgeht. Die Verhältnisse der Verbindung sind durch L. Tobler und K. Gehry neuerdings behandelt worden.

Der Übergang von Sternalisbündeln in die Ursprungssehnen des

M. pectoralis major der andern Seite ist, wie leicht zu ermessen ist, ebenfalls auf eine sekundäre Verschmelzung zurückzuführen, da die ursprüngliche paarige Anlage der Gliedmaßenmuskeln der Brust feststeht, und außerdem der linke Sternalis an unserm Falle auch von den Nerven der linken Seite versorgt wird.

Es bleibt die Verbindung des M. sternalis mit der Portio abdominalis des Pectoralis major zu besprechen übrig. Hier liegen Aneinanderlagerungen der Sehnenbündel vor, wodurch eine völlig einheitliche Sehnenhaut erzeugt wird, welche der Rectusscheide aufliegt, bzw. sie bilden hilft. Diese Aneinanderlagerung kann, das muß von vornherein zugegeben werden, auch als eine sekundäre Erscheinung gedeutet werden. Dies ist aber insofern nicht gerade wahrscheinlich, als die Sehnenbündel ohne jegliche Überkreuzung sich parallel nebeneinander zu einer einheitlichen Sehnenhaut zusammenfügen. Wären die Fasern ursprünglich je von divergenter Anordnung gewesen, so wäre sehr wahrscheinlich irgendwo eine Überkreuzung bestehen geblieben. Das ist aber nicht der Fall. Sprächen aber hier nicht noch andre Anzeichen für einen ursprünglichen Zusammenhang mit, so dürfte man immerhin die bestehende Verbindung weniger hoch einschätzen, als ich sie anschlage. Die Berechtigung zu der Annahme einer ursprünglichen Einheit beruht in der vergleichend-anatomischen Erfahrung, daß die Abdominalportion des M. pectoralis major der Ausgangspunkt für den sich entwickelnden Hautrumpfmuskel gewesen ist, daß also ein Zusammenhang des M. pectoralis major mit Nachbarmuskeln gerade an der betreffenden Stelle mit Wahrscheinlichkeit die letzteren als Teile des Hautrumpfmuskels verrät. Der Umstand, daß M. sternalis und Portio abdominalis des M. pectoralis major durch denselben Zweig der Nn. thoracales anteriores versorgt werden, spricht gleichfalls für die Zusammengehörigkeit beider Muskeln, mithin auch für die Erhaltung einer ursprünglichen Verbindung zwischen beiden. So weisen eine Anzahl von Erscheinungen auf eine Deutung im gleichen Sinne hin. Der Sternalis ist bekanntlich sehr häufig an der Rectusscheide neben dem Ursprunge der Portio abdominalis des Pectoralis major festgeheftet. Die Häufigkeit dieser Erscheinung spricht nur für die Deutung einer Zusammengehörigkeit beider Muskeln. Meine Bemühungen, aus den Literaturangaben Genaueres über den Zusammenhang festzustellen, sind wegen der wenig genauen Angaben erfolglos geblieben. Das, was für den M. sternalis als wahrscheinlich hinzustellen ist, ist für den Achselbogen um vieles sicherer

begründet. Der Anschluß desselben an Bündel der Abdominalportion des M. pectoralis major ist zweifellos ein genetisch ursprünglicher; denn die Geschichte des Achselbogens ist nach dieser Richtung hinlänglich gut gekannt. Sie weist ihm die Stelle eines Rudiments des Hautrumpfmuskels zu, welcher seine Ursprungsstätte in der Abdominalportion des Pectoralis major besitzt.

Die gemeinsame Innervation durch einen Ast der Nn. thoracales anteriores, der Zusammenhang mit der Abdominalportion des Pectoralis major kommen sowohl dem Achselbogen als auch dem M. sternalis zu. Beide Merkmale gehören zu den Beweismitteln, daß der Achselbogen zur Hautmuskulatur gehört; beide Merkmale können hier für die Deutung des M. sternalis in dem gleichen Sinne von bestimmender Art sein.

Zieht man in Rechnung, daß in oberflächlicher Lage der Brustgegend bei den Säugetieren niemals ein andrer Muskel als Abschnitte des Hautrumpfmuskels angetroffen wird, so gewinnt die Deutung des M. sternalis als ein Rest des letzteren an Gehalt.

Die Beweiskräftigkeit der an dem anatomischen Befunde hervorgehobenen Merkmale für die Hautrumpfmuskelnatur des M. sternalis mag in Zweifel gezogen werden. Für eine andre Deutung werden diese Merkmale, soweit ich es übersehe, nicht zu verwerten sein. Sie gewinnen für mich ihre Gültigkeit im befürworteten Sinne durch ihren engen Zusammenschluß zu einer einheitlichen Erklärungsart der Sternalisherkunft.

Die Klärung der Frage, ob der Sternalis ein Überbleibsel der Hautrumpfmuskulatur sei, erfordert die genaueste Berücksichtigung bestehender Verbindungen mit der Portio abdominalis des M. pectoralis major. Aufklärende Bedeutung kommt bei dem jetzigen Stande zugespitzter Meinungsverschiedenheiten jenen Angaben selbstverständlich nicht mehr zu, welche sich darauf beschränken, eine Anheftung des Sternalis an der Scheide des M. rectus abdominis festgestellt zu haben. Damit ist nur der Platz bezeichnet, an welchem wichtige Beziehungen zur vermeintlichen Matrix des Sternalis sich erhalten haben können und in unserm Falle tatsächlich zu erkennen sind. Besonders lehrreich wären für eine Nachuntersuchung jene in der Literatur niedergelegten Befunde, an welchen der Sternalis in die Rectusscheide auslief, außerdem aber von einem N. intercostalis versorgt sein sollte (vgl. z. B. H. A. Christian, 1898). Derartige Tatbestände bleiben bezüglich ihrer Deutung in undurchdringliches Dunkel gehüllt, da der meines Erachtens berechtigte Zweifel

an der Richtigkeit der Intercostalisinnervation bestehen bleibt und nachträglich nicht entschieden werden kann.

Der vorliegende beschriebene und beurteilte Tatbestand enthält nicht in allen seinen Teilen völlig Neues. Die auf dem Züricher Präpariersaale gemachten Beobachtungen über den Achselbogen des Menschen haben über das Wesen desselben bereits Aufschluß gegeben. L. Tobler hat die Frage nach der Herkunft des Muskels

Fig. 2.

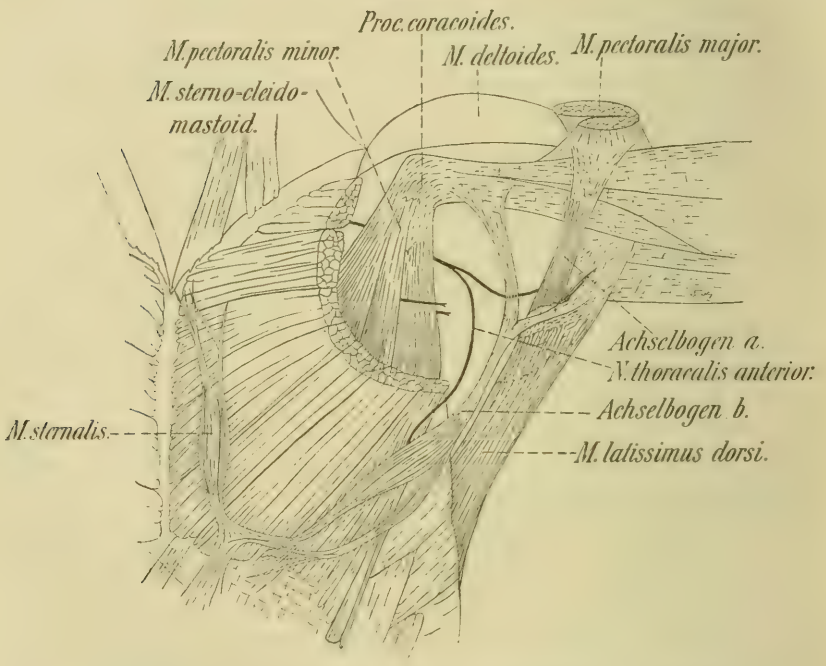

Diese Figur ist dem Aufsatze K. Gehrys entnommen (Morphol. Jahrb., Bd. 31). Sie stellt das gleichzeitige Auftreten eines Achselbogens, einer Pars abdominalis des M. pectoralis major und eines mit der letzteren verbundenen M. sternalis der linken Seite dar. Die Pars abdominalis zeigt am Latissimus dorsi nachbarliche Beziehungen zum Achselbogen. — Der von Gehry bezeichnete »*Achselbogen b*« ist eine selbständig gewordene Portion der Pars abdominalis des Pectoralis major.

durch die Vergleichung mit den Befunden an der Hautrumpfmuskulatur der Primaten aufs neue geprüft und den Achselbogen als einen Rest der letzteren erkannt. Ich halte die Beweisführung des Autors für stichhaltig. Neue Beobachtungen auf dem Züricher Präpariersaale sind später hinzugekommen und durch K. Gehry veröffentlicht worden. Das auf Fig. 1 in dessen Abhandlung abgebildete und hier auf Fig. 2 wiederkehrende Verhalten besitzt eine Bedeutung auch

für unsern Fall, da an ihm ein Zusammenhang eines muskulösen Achselbogens mit dem M. sternalis vorliegt. Der Abschnitt des Achselbogens am Gehryschen Falle, welcher eine Vereinigung mit dem Sternalis zeigt, ist denjenigen Abschnitten der Portio abdominalis des Pectoralis major an unserm Falle vergleichbar, deren Sehnenfasern an die des Sternalis angereiht sind. In dem Gehryschen Falle sind Teile der Pars abdominalis in engere Beziehungen zum Achselbogen gelangt; in unserm Falle ist die Pars abdominalis in ihrer Lage unbeeinflußt geblieben. In beiden Fällen liegt eine Verbindung des caudalen Endes des Sternalis mit der Pars abdominalis bzw. dem abgelösten und mit dem Achselbogen verbundenen Bündel derselben vor. Die beiden wichtigen Befunde zeigen, daß in dieser Gegend vielerlei Variationen bestehen müssen, welche wohl den Gegenstand für spätere Forschungen bilden werden. Die in den beiden Fällen zu vergleichenden Teile der Pars abdominalis stellen, wie ich jetzt anzunehmen wage, Bindeglieder zwischen dem sternalen und dem axillaren Reste eines Hautrumpfmuskels dar. Als Bindeglieder sind sie hier und dort verschieden gestaltet. Im Gehryschen Falle (vgl. Fig. 2) ist das Zwischenglied durch die Ausbreitung auf dem M. pectoralis major zu einem subcutanen Muskel umgewandelt. Es zeigt sich am Oberarme als eine tiefere Schicht vom M. pectoralis losgelöst, um mit zwei Sehnen auf der Fascie des M. coraco-brachialis und auf der Endsehne des M. latissimus dorsi sich anzuheften. Es besitzt in dieser Eigenschaft die Lagebeziehungen des Hautmuskels niederer Organismen, welcher vom Oberarme aus subcutanwärts zieht. An unserm Falle ist das Mittelglied zwischen dem Achselbogen, welcher Bündel zur Portio abdominalis entsendet, und dem M. sternalis die Pars abdominalis des M. pectoralis major selbst. Durch die Loslösung des Mittelgliedes von der Pars abdominalis in dem Gehryschen Falle bietet sich auch der Zusammenhang mit dem Sternalis in andrer Weise dar. Nur wenige Sehnenfasern beider Muskeln haben auf der Rectusscheide einen parallelen Verlauf bewahrt. Andre Fasern ziehen vom Sternalis bogenförmig zum Mittelgliede und schlagen dabei auf dem M. pectoralis einen queren Verlauf ein.

Bezüglich des Zusammenhangs des M. sternalis mit den ihm nach meiner Ansicht nahe verwandten Muskelabschnitten handelt es sich also in unserm Falle um einen solchen mit der ursprünglichen Bildungsstätte des gesamten Hautrumpfmuskels, mit der zur Pars abdominalis des M. pectoralis major gewordenen, ursprünglich tiefen

Pectoralismuskulatur, an dem von Gehry beschriebenen Befunde um die Verbindung mit einem Derivat der Pars abdominalis, einem bereits zum Hautmuskel gewordenen Gebilde. An unserm Befunde vermittelt die Pars abdominalis des M. pectoralis major die Verbindung zwischen M. sternalis und Achselbogen, im Gehryschen Falle besteht die Verbindung zwischen zwei Produkten der Pectoralisgruppe, von welchen das eine als Brustabschnitt, das andre als ein am Oberarme festgehefteter Teil des Hautrumpfmuskels zu deuten sind.

Durch die Innervation hat in dem Gehryschen Falle die Zusammengehörigkeit des muskulösen typischen Achselbogens mit dem Hautmuskelabschnitte, welcher die Verbindung mit dem M. sternalis unterhält, erhärtet werden können. Der Nerv zu diesem wurde nicht beobachtet. Gehry hat den Wert des von ihm beschriebenen Falles in der erhaltenen Vereinigung zweier Restbestände des Hautrumpfmuskels, des Achselbogens und des M. sternalis gesehen (s. dieses Jahrb., Bd. 31, S. 450). Der Autor übernahm damit die alte Deutung Turners (1867), welche auch Tobler für die richtige hielt, und welche den M. sternalis zu den Resten des Hautrumpfmuskels rechnete. Wenn Gehry einen wertvollen Beitrag für die Haltbarkeit jener Deutung geliefert hat, so wird diese durch den vorliegenden Befund aufs neue, und zwar durch sehr wesentliche Eigenschaften, gestützt.

Ein kürzlich von G. S. Huntington (Journ. of Anat. and Phys. Oct. 1904. Taf. XI Fig. 1) mitgeteilter Fall zeigt sehr große Übereinstimmungen mit dem von Gehry und dem von mir hier mitgeteilten Befunde. Figur 3 gibt die Verhältnisse des Huntingtonschen Originals in den wesentlichen Punkten wieder. Huntington fand einen rechtsseitigen Sternalis, welcher durch Ausstrahlen in die aponeurotische Rectusscheide eine ähnliche Anlagerung an den aponeurotischen Ursprungsteil der Pars abdominalis des M. pectoralis major erfuhr, wie dies auf Fig. 1 dargestellt ist. Die Pars abdominalis verlief als schlankes, tieferes Bündel, losgelöst vom Pectoralis major gegen den Humerus hin und heftete sich an ihm mit der Pars sterno-costalis gemeinsam fest. Huntington beschreibt diese Abdominalportion als Pectoralis quartus. Durch diese Bezeichnung gewinnt dieselbe nicht an Bedeutung und verliert nichts an ihrer Eigenschaft einer Pars abdominalis. Sie ist an der Endsehne mit einem Achselbogen vereinigt, welcher zur Endsehne des Latissimus dorsi sich begibt. Wir haben es also auch hier mit drei, unter-

einander zusammenhängenden Muskeln zu tun. Die Pars abdominalis des Pectoralis major vermittelt den Zusammenhang von Sternalis und Achselbogen und hat in dieser Hinsicht Eigenschaften des Mutterbodens des Hautrumpfmuskels der Säugetiere behalten. Huntington räumt ein, daß der Achselbogen ein Überbleibsel des letzteren sei. Er spricht sogar der Pars abdominalis, dem M. pectoralis quartus,

Fig. 3.

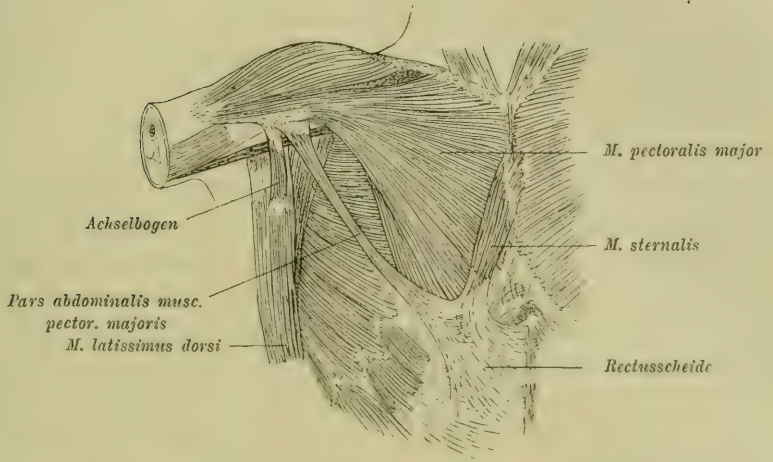

Gleichzeitiges Auftreten eines Achselbogens, einer mit ihm verbundenen Pars abdominalis musc. pectoralis majoris und eines M. sternalis, welcher abdominalwärts mit der Pars abdominalis sich vereinigt. (Nach G. S. Huntington, 1904.)

diese Eigenschaft zu, obgleich derselben nur die Vermittlerrolle zwischen Hautrumpfmuskel und Pectoralisgruppe zukommt, und sie sehr wahrscheinlich in den Bezirk des Hautmuskels nie hineinragte. Huntington schwankt, ob nicht auch dem Sternalis die Bedeutung eines Hautrumpfmuskelrestes zuzusprechen sei, hält es aber schließlich doch für wahrscheinlicher, daß der Sternalis in der genannten Kombination ebenso wie alle andern Sternalisformen eine abgesprengte Portion von dem sich entwickelnden Pectoralis major und als solche zu einem atypischen Muskel geworden sei. Damit hat der Autor die genannte Sternalisform gewaltsam vom Achselbogen und von der Pars abdominalis losgerissen. Er hat aber seine Hypothese von der Entstehung des Sternalis, welche nun auch auf den bedeutungsvollen vorliegenden Fall angewendet ist, gerettet. Wir stehen auf einem andern Standpunkt und lassen uns durch die sich uns darbietenden Tatsachen leiten. Der Sternalis erscheint uns

in ganz gleicher Weise wie der Achselbogen als ein Rest des mit der Pars abdominalis musculi pectoralis majoris zusammenhängenden Hautrumpfmuskels. Sein Zusammenhang mit der Pars abdominalis tritt abdominalwärts ebenso scharf hervor wie derjenige des Achselbogens mit ihr am Humerus. Auch als Hautmuskelrest muß der Sternalis ontogenetisch in gleicher Weise wie stammesgeschichtlich vom Material der Pectoralisgruppe sich abgelöst haben; er muß gegen deren Bündel sich gedreht, rotiert haben. Diese Forderungen stellen wir in ganz gleicher Weise an den Achselbogen, welchem die Hautmuskelnatur auch von Huntington zugestanden wird. Der strangförmige, platte Sternalis unterscheidet sich in seiner scharf begrenzten Form in nichts vom Achselbogen, welchem man meistens auch nicht mehr ohne weiteres ansehen kann, daß er durch Weiterentwicklung einer Bündelgruppe der ursprünglich einheitlichen Hautmuskellage, nunmehr streng lokalisiert, ins Leben getreten ist. Der Achselbogen ist aus den axillaren Bündelgruppen des Hautmuskels hervorgegangen. Er hat unter Anheftung an die immerhin starre Sehne des Latissimus eine gewisse Individualität durch Abgrenzung gegen die Umgebung erlangt. Der Sternalis ist aus den pectoralen Bündelgruppen des Hautmuskels entstanden zu denken. Axillare sowie pectorale Bündel liegen an den Grenzen des einheitlichen Hautrumpfmuskels. Der Sternalis entwickelt sich wie der Achselbogen zuweilen zu größerer individueller Abgeschlossenheit, und zwar durch die erlangten sekundären Beziehungen zum Skelette, zu den Ursprungssehnen von Pectoralis major und Sterno-mastoideus. Diese Teile mögen bei der Erhaltung und Weiterentfaltung des Sternalis eine ähnliche Rolle wie die Latissimussehne für den Achselbogen gespielt haben.

Mit der Annahme, die uns vorliegende Sternalisart (s. Gehry, Huntington und Fig. 1) könne einwandslos nur als Rest des Hautrumpfmuskels gedeutet werden, haben wir ein sicheres Zeichen von der Existenzberechtigung des Sternalis überhaupt erhalten. Er wurzelt auf dem Boden einer alten Säugetiereinrichtung. Was eine solche Annahme, wenn berechtigt, für die Entstehung von Muskelvarietäten zu sagen hat, sollte ein jeder im Auge behalten, welcher Muskelvarietäten zum Gegenstande seiner Untersuchungen macht.

Daß eine Bildung wie der Sternalis auch als Wiederholung einer alten Organisation durch bestimmte Kräfte angelegt und beim Individuum erhalten und sogar weiter ausgebildet worden ist, kann schlechterdings nicht bestritten werden. Diese wirksamen

Kräfte sind aber nicht ohne weiteres aus dem je vorliegenden Befunde abzulesen; sie sind nicht so einfacher Art, wie sie sich Eisler und Huntington vorstellen. Sie sind uns nicht bekannt. Bisher haben die Bestrebungen, ontogenetische, in den ungestörten Organisationsplan sich einfügende Einrichtungen auf ganz direkt wirkende mechanische Ursachen zurückzuführen, wohl als gescheitert zu gelten. Die durchsichtigsten Verhältnisse in diesen Beziehungen sind da zu finden, wo eine anatomische Einrichtung nach unserm Ermessen durch rein mechanisch wirkende Faktoren in außerembryonalen Lebenszeiten erzeugt worden ist, um sich dann, beim Erwachsenen in vollendeter Ausbildung regelmäßig angetroffen, in die embryonale Zeit der Organanlage und Organausbildung einzuschleichen, d. i. in diese Zeit übertragen zu werden. So sind die Krümmungen der Wirbelsäule in der Nachbarschaft des Promontoriums durch Kräfte, nach der Geburt und beim Erwachsenen noch wirksam, hervorgerufen zu denken. Beim Menschen werden diese Krümmungen bereits embryonal angelegt. Wären hier direkt mechanische Kräfte im Spiele, so müßten die Krümmungen sich ganz anders verhalten. Die vom Uterus auf den Embryo einwirkenden mechanischen Einflüsse müßten auch in der Promontoriumgegend sich zu erkennen geben. Die zwischen Muskeln und dem Skelette sich vorfindenden Schleimbeutel sind nach unserm Ermessen durch die Muskelwirkungen in außerembryonaler Zeit entstanden. Auch ohne diese direkten Triebfedern können derartige Schleimbeutel bereits beim Neugeborenen angetroffen werden. So ist mir aus eigner Erfahrung die Ausbildung einer Bursa subdeltoidea beim Neugeborenen bekannt. Alle Sehnenscheiden gehören hierher, deren Anlage in frühe Zeiten verlegt werden, in welchen mechanische Ursachen für sie noch nicht wirksam sein können.

Die Annahme Huntingtons, auch die in Rede stehende Sternalisform verdanke ihre Entstehung der eigenartigen Entwicklungsweise der Pectoralisgruppe und gehöre zu den atypischen Gebilden, welche, wie Cunningham und Eisler annehmen, durch rein mechanisch wirkende Kräfte erzeugt werden, läßt das Näherliegende außer acht und greift nach dem, was völlig vereinzelt dasteht und schlechterdings nicht verständlich zu machen ist. Allerdings können, wenn man in der Ontogenie hier und dort bestimmt wirkende, mechanische Kräfte willkürlich annimmt, alle Vorgänge, auch die kompliziertesten, wie man sagt, plausibel gemacht, jedoch noch nicht erklärt werden. Wenn die geringfügigen Verlagerungen, welche Lewis

in der Entwicklung der Pectoralisgruppe nachgewiesen hat, die Ursache für oberflächliche Abspaltungen von Muskelbündeln wären, so müßten die sich ontogenetisch verlagernden M. trapezius, M. serratus anterior und vor allem die ganz enormen Wanderungen und Schichtenbildungen unterworfenen Gliedmaßenmuskeln mit abgesprengten und rotierten Muskelchen besät sein. Allein aus ontogenetischen Vorgängen, ohne Rückversicherung auf stammesgeschichtliche Einrichtungen, entwickeln sich keine Muskelvariationen, wenn sie nicht progressiver Art sind. Die Einführungen des Begriffs: atypische Varietät ist eine Aushilfe, ein Zugeständnis, die Entstehungsweise der betreffenden Varietät nicht ergründet zu haben. Die Art, eine Bildung wie den Sternalis aus frühen, ontogenetischen Abspaltungen von einer vorhandenen Muskelgruppe, aus willkürlich angenommenen Drehungen und Wendungen der abgespaltenen Bündel zu erklären, was Cunningham, Eisler und Huntington unternehmen, bleibt eine Konstruktion. Mit ihr kann man alles erklären und beweisen, ohne die ersten Ursachen der Entstehungsweise auch nur zu berühren. Die Ontogenie ist so fest eingeschoben zwischen die Stammesgeschichte und den ausgebildeten Zustand, daß es mir sehr gewagt erscheint, wenn man aus der Ontogenie allein eine große Erscheinungsreihe herzuleiten versucht. Die Existenz eines M. sternalis muß an tiefergreifende Ursachen geknüpft sein, als an die nicht gerade sehr eigenartigen Entwicklungsvorgänge der Pectoralisgruppe. Huntington befindet sich unter dem Einflusse der neueren Untersuchungen und schiebt den ontogenetischen Vorgängen eine ungebührliche, formative Eigenschaft zu. Die Ursachen bei der Anlage eines Sternalis und eines Achselbogens greifen über das Individuum hinaus und sind phylogenetischer Art. Indem wir diesen Standpunkt einnehmen, halten wir fest an den hier mitgeteilten, grundlegenden Formerscheinungen, welche den Sternalis mit dem Achselbogen verknüpfen. Der Versuch, den Sternalis von der Pars abdominalis des Pectoralis major sowie vom Achselbogen loszureißen und ihm diejenigen Eigenschaften abzusprechen, welche für den Achselbogen zugegeben werden, ist nach meiner Ansicht nicht gerechtfertigt; er gibt eine Erklärungsweise für die Sternalisherkunft auf, welche aus den vorliegenden günstigen Befunden direkt abgelesen, allerdings auch bestritten werden kann. Lehnt man diese Erklärungsweise ab, so nimmt man seine Zuflucht zu der Abspaltungs- und Rotationshypothese, welche von Cunningham herrührt, durch Eisler und Huntington in verschiedener Art ausgebaut

worden ist. Diese Hypothesen sind Aushilfen und durch nichts sicher begründbar. Eine Beweisführung unter Zuhilfenahme von unbewiesenen Annahmen bleibt leicht und bequem; sie führt, wie man will, immer zu dem gewünschten Ziele, und deshalb wird sie sich auch, wie ich fürchte, in Zukunft gar zu leicht erhalten können.

Wir benutzen indessen die Gelegenheit, an der Hand einer genauen Beobachtung weiterhin festzulegen, daß der Sternalis eine unmittelbare Vereinigung mit dem Ursprunge der Abdominalportion der benachbarten Costalportion des Pectoralis major bewahren kann, nachdem alle andern Wahrzeichen einer Hautmuskelnatur am Sternalis verschwunden sind. Die Fig. 4 zeigt im medialen Anschlusse an die aponeurotische Ursprungssehne des Pectoralis major dessen Bündel nur noch zum Teil im Übergange in die Rectusscheide, während andre Bündel mit dem Perichondrium der 5., 6., 7. Rippe verschmolzen sind. Diesen Ursprungssehnen lehnen sich die Sternalisbündel an, sie zum Teil bedeckend. Der parallele Sehnenfaserverlauf von Sternalis und Pectoralisteilen ist hier erhalten. Der Vergleich dieses Befundes mit dem auf Fig. 1 gibt der Vermutung Raum, daß durch Einschmelzen oder Verlust von Rectusscheidenbündeln des Sternalis der Fig. 1 sich ein Tatbestand der Fig. 4 hat ausbilden können. Derselbe bleibt deswegen bedeutungsvoll, weil der Sternalis und die abdominalwärts befindlichen Costalportionen des M. pectoralis major im Zusammenhange verblieben sind. Dieser wird hier wie auf Fig. 1 für ein primärer gehalten. Bei weiterer Umänderung der costo-abdominalen Sternalisanheftung ist die völlige Loslösung von der Abdominalportion des Pectoralis major rasch erreicht. Die Festheftung des selbständiger gewordenen Sternalis in der Umgebung der Abdominalportion bleibt aber in der Regel bestehen. Die gleichlautenden Angaben, daß der Sternalis an der Aponeurose des Obliquus abdominis externus, der Rectusscheide, den knorpeligen Rippen festgeheftet sei, sind bekannt. Diese Anheftungen sind nach meiner Ansicht von dem ursprünglichen Verbande des Sternalis mit der Abdominalportion des Pectoralis major, welche Huntington als M. pectoralis quartus aufführt, herzuleiten. Sie entsprechen den ursprünglichen Lagerungen der abdominalen Sternalisportion. Eisler und Huntington lassen, allerdings in verschiedener Weise, die Sternalisbündel abdominalwärts sich ausdehnen. Nach dieser grundverschiedenen Art der Deutung gleicher Befunde geht ohne weiteres hervor, von wie großer Tragweite es sein muß, wenn den

Verbindungsarten des Sternalis in der Gegend des Ursprungs der Abdominalportion in Zukunft besondere Aufmerksamkeit geschenkt wird.

Der Tatbestand der Fig. 4 ist noch aus einem andern Grunde wertvoll. Der primitive Zustand der abdominalen Festheftung des

Fig. 4.

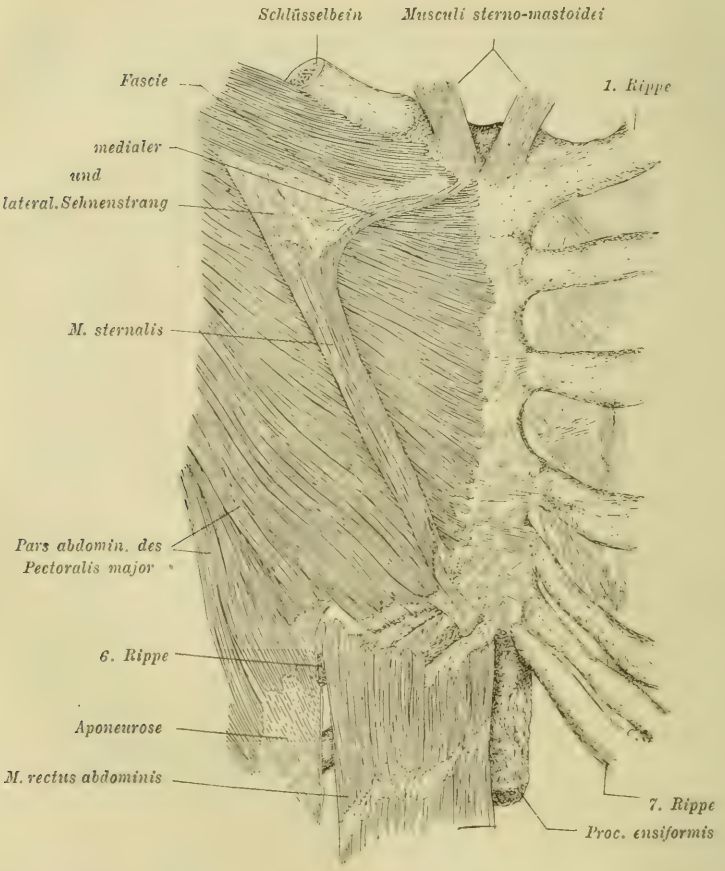

Vordere Wand des Brustkorbes. Links ist das Skelett dargestellt. Rechts ist der Ursprungsteil des M. pectoralis major und des M. rectus thoraco-abdominalis abgebildet. Ein M. sternalis zieht in schräger Richtung über den M. pectoralis hin; er geht halswärts in zwei latero-mediale Sehnen über, welche in die Fascia pectoralis eingelagert sind. Abdominalwärts vereinigt sich der Sternalis an 7. und 6. Rippe mit der Pars costalis des M. pectoralis major.

Sternalis als eines pectoralen Abschnittes des Hautrumpfmuskels ist mit einem Verhalten der cranialen Ausdehnung vergesellschaftet, wie wir es von einem pectoralen Abschnitte des Hautrumpfmuskels als ursprüngliche Eigenschaft voraussetzen dürfen. Der Sternalis heftet

sich an der Fascie des Pectoralis major fest, und zwar mittels Sehnenfaserbündeln, welche sowohl lateral- als auch medianwärts in querer Richtung sich ausbreiten. Der Sternalis verhält sich also, wenn man ihn als den Rest eines Hautmuskels betrachtet, an beiden Endabschnitten primitiv. Eisler und Huntington haben auch für diese Form ihre eigne Erklärung. Letzterer, welcher für den abgesprengten Sternaliskeim eine ganz frühzeitige, ontogenetische Verbindung mit der Sehne des Sterno-mastoideus annimmt, von welcher Stelle aus dann die Drehung der losgelösten Bündel dirigiert werden soll, findet hier laterale und mediale Sehnenfasern des Sternalis vor, die nicht mit dem Sterno-mastoideus verbunden sind. Ob auch diesen eine tiefe, mechanische Bedeutung zugesprochen werden wird? Nach unsrer Ansicht sind sie ebenso die Zeichen verschiedener lokaler Ausbildungen, wie man sie am Achselbogen und an andern Sternalisformen findet.

Wenn der Sternalis sich als Rest des Hautmuskels zu erkennen gibt, so besteht für ihn in dieser Qualität eine große Sippe von Varietäten. Dabei bleibt die Möglichkeit immerhin bestehen, daß ganz anders geartete Pectoralisvarietäten eine Sternalisform vortäuschen können. Die scharfe Abgrenzung solcher eventuell bestehenden Arten festzustellen, würde ein Erfordernis werden. Hierbei wird maßgebend bleiben, daß von allen Verbindungen des Hautmuskel-Sternalis mit dem Pectoralis major nur die mit der Pars abdominalis derselben Seite von genetischer Bedeutung sein kann.

L. Tobler hat kein neues Material zur Lösung der Frage nach der Herkunft des M. sternalis gebracht. Er hat sich vielmehr darauf beschränkt, durch lückenlose Befunde den erneuten Beweis zu erbringen, daß der Achselbogen des Menschen als ein Rudiment des Hautrumpfmuskels der Mammalier aufgefaßt werden muß, ferner daß der Achselbogen als ein derartiger Rest zu neuen Umformungen geeignet ist. Die vielfachen Verbindungen desselben mit dem Latissimus dorsi bringen diese Neubildungen zum Ausdrucke. Wenn z. B. ein muskulöser, primitiver Achselbogen bei einer Länge von 6 cm fast 2 cm breit und 1 cm dick ist, eine Anheftung neben der Insertion des M. pectoralis major sowie mittels einer Zwischensehne am M. latissimus dorsi zeigt und die Achselhöhle durchquert (Tobler, S. 493), so gewinnt der Latissimus dorsi durch Vermittlung dieses Achselbogens einen neuen Angriffspunkt auf die vordere laterale Seite des Oberarmes. Daraus erklären sich dann die Ablösungen von Randbündeln des Latissimus dorsi, welche mit dem primären

Achselbogen sich zu einem zusammengesetzten oder »sekundären« Bogen verbinden. Die von Böse mitgeteilten Beobachtungen haben den bekannten Formenreichtum dieser Bildungen vermehrt. Der axillare Rest des Hautmuskels hat in diesen Fällen eine fortschreitende Entwicklung eingeschlagen. An regressive Zustände reihen sich auch hier progressive an. Man vergleiche die Ausführungen Toblers auf S. 493 und 501. Diese progressiven Ausbildungen am Achselbogen können als ein Analogon für die häufige, sehr stattliche Ausbildung des M. sternalis gelten. Wenigstens wird von dem Seltsamen in der großen Variabilität der Volumsentfaltung des M. sternalis etwas genommen, wenn eine ähnliche Erscheinung in einem verwandten Gebiet sich kundtut. Mehr wollen wir aus dieser Erscheinung nicht entnehmen.

Seitdem Turner 1867 den Achselbogen als Rest des Panniculus carnosus gedeutet hat, haben verschiedene Forscher sich ihm angeschlossen. Paterson (1887), Wilson (88), Birmingham (89), Princeteau (92), Le Double (97), Huntington (1904) haben sich im Turnerschen Sinne ausgesprochen. Eigne, langjährige Erfahrungen haben mich ebenfalls von der Stichhaltigkeit der von Turner inaugurierten Deutung überzeugt. Kohlbrugge (1897) sieht in den aberrierenden Bündeln des Latissimus dorsi ebenfalls Teilreste des Panniculus carnosus. Er nimmt aber an, daß diejenigen Muskeln, welche als Teile des Latissimus dorsi zum Biceps, Coraco-brachialis, Tuberculum minus, zur Gelenkkapsel usw. gelangen, wahrscheinlich dem M. coraco-brachialis angehören. Diese Ansicht ist neu, unbegründet und meiner Überzeugung nach durch den Aufsatz Toblers zurückgewiesen. Kohlbrugges Angabe, daß Teile des Hautrumpfmuskels bei *Semnopithecus* durch den 2. und 3. intercostalen Nerven versorgt werden, kann nur auf einem Beobachtungsfehler beruhen. Äste des M. intercosto-brachialis durchbohren bei den Primaten den Muskel, innervieren ihn aber nicht. L. Tobler (S. 473) hat bei *Macacus cynomolgus* wohl den sensiblen Ramus lateralis des 3. Intercostalnerven in den Hautmuskel eindringen, aber dessen Äste oft nach längerem Verlaufe durch den Muskel wieder zu dessen Oberfläche gelangen sehen. Die Innervation des Hautmuskels stimmt mit der bei allen übrigen Affen überein. Kohlbrugge hat die Innervation durch die Nn. thoracales anteriores nicht wahrgenommen. Darin liegt ein Mangel guter Beobachtung; denn diese Innervation ist eine konstante und außerdem sehr leicht festzustellen. Es handelt sich bei dieser Feststellung durchaus nicht um ein technisch-ana-

tomisches Kunststück, sondern um die einfachsten präparatorischen Leistungen, welche, wenn man in so wichtigen neuro-myologischen Fragen die Stimme erhebt, überwunden sein sollten. Die Anschauung Kohlbrugges ist durch die Verwertung der vielen, längst verstanden gewesenen anatomischen und vergleichend-anatomischen Tatsachen nicht geläutert worden; sie hat sich deswegen auch bei der Nachprüfung nicht bewahrheiten können. Sie ist in dem 9. Band (1899) der Ergebnisse der Anatomie und Entwicklungsgeschichte durch K. v. Bardeleben besprochen worden, welcher unter Annahme der Richtigkeit der Kohlbruggeschen Angaben den menschlichen Achselbogen und den Hautrumpfmuskel für verschiedenartige Muskeln erklärt. Kohlbrugge ging so weit, zu bezweifeln, daß der menschliche Achselbogen von den Nn. thoracales anteriores versorgt würde. K. v. Bardeleben verwahrte sich mit Recht gegen diesen kühnen Zweifel, da die Innervation durch ihn selbst festgestellt worden war. Sie ist aufs neue durch die Beobachtungen auf dem Züricher Präpariersaale erhärtet worden, wie aus den Mitteilungen Toblers und Gehrys zu ersehen ist. Die genauere Sachlage war mir nach sorgfältig angestellten Untersuchungen schon lange Zeit bekannt, und dieser Umstand bewog mich, nochmals die einschlägigen Befunde nachprüfen und veröffentlichen zu lassen. Die gleichen Innervationsverhältnisse sind ja außerdem durch Cunningham und Birmingham (1889), Wilson (1888), Princeteau (1892) und Le Double (1897) beschrieben worden. Der diesbezüglich erhobene Zweifel Kohlbrugges kann in Zukunft wohl unberücksichtigt bleiben, ebenso wie die Angabe, daß der Hautrumpfmuskel nicht von Nn. thoracales anteriores versorgt werde. Die Ergebnisse der Anatomie und Entwicklungsgeschichte werden das, was keine Ergebnisse sind, aus der Literatur eliminieren. Eine Meinungsäußerung hat keine Berechtigung, in den »Ergebnissen« erhalten zu werden, da sie höchstens zu Ergebnissen anregen kann.

Die Angaben des genannten vergleichend-anatomischen Forschers befremden insofern, als sehr bestimmte Mitteilungen über die Innervation des Hautrumpfmuskels vorgelegen haben und auch auf die große Bedeutung der Herleitung des letzteren von der Pectoralisgruppe ausdrücklichst hingewiesen worden ist (vgl. G. Ruge, 1895, in: Semons Ergebnissen usw.). Gewonnenen, grundlegenden Anschauungen gegenüber können nur stichhaltige Einwände Bedeutung empfangen, welche auf eingehenden Studien beruhen. Nur so können Irrtümer, welche einem jeden zustoßen können, aufgedeckt werden.

Eine scharfe Kritik behält ihr Recht als förderndes und befreiendes Mittel. Bei KOHLBRUGGE vermisse ich beides: eingehendes Studium und scharfe Kritik.

Die Durchsetzung von oberflächlich gelagerten Muskeln durch Hautnerven ist an vielen Orten des Rumpfes zu beobachten. Am auffallendsten trifft diese Erscheinung für diejenigen Muskeln zu, welche von ihrer ursprünglichen Lage sich über die ihnen anfangs fremden Gebiete ausgedehnt haben. Trapezius, Latissimus dorsi, Gesichtsmuskeln und das Platysma sind allbekannte Beispiele für die Durchbohrung seitens verschiedener Hautnerven. Bei der Wanderung oder Ausdehnung der Muskeln aus ihrem Heimatsgebiete werden die autochthonen Hautnerven der neu gewonnenen Gegenden in ihrem Verlaufe nicht wesentlich beeinträchtigt.

Der Hautrumpfmuskel, welcher sich von der Insertionsstelle der Pectoralmuskulatur am Oberarme über die thoraco-abdominale und über die dorsale Fläche des Rumpfes bis zur Leiste und zur unteren Gliedmaße ausgedehnt hat, wird schließlich von den meisten metameren Hautnerven des Rumpfes durchbohrt. Diese Hautnerven, nur bis an den Hautrumpfmuskel und nicht weiter verfolgt, können den Eindruck hervorrufen, daß der letztere, von metameren Nerven versorgt, ein segmentales Gebilde sei. Diese Angabe findet sich z. B. noch in der 4. Auflage der Anatomie der Haustiere (P. MARTIN, 1904, S. 291).

Der Achselbogen des Menschen kann als Rest des Hautrumpfmuskels von Hautnerven des Rumpfes durchbohrt werden. Der 2. und 3. Intercostalnerv kommen der Lage nach in Betracht. Der M. sternalis weist ein gleiches Verhalten auf. Die ihn durchbohrenden ventralen Hautäste des 2., 3., 4. Intercostalnerven haben aber mit der Muskelversorgung nichts zu tun. Der Hautrumpfmuskel der Säugetiere, der Achselbogen und der Sternalis des Menschen haben in gleicher Weise das Mißgeschick gehabt, in das Innervationsgebiet von Hautnerven bezogen zu werden. Ebenso wie die Äste des N. facialis bei der Sonderung der Gesichtsmuskulatur mit den Hautästen des N. trigeminus in Berührung kommen und Geflechte bilden, können auch die Nervenäste des Hautrumpfmuskels inniger den Hautästen des Rumpfes sich anlagern und dann eine Strecke weit mit ihnen durch den Muskel verlaufen. Die enge Verbindung beider Nervenarten erschwert dann die Untersuchung und die Feststellung des Sachverhaltes, aber macht sie nicht unmöglich. Ablösungen größerer Abschnitte von der ursprünglich einheitlichen

Hautmuskelplatte sind nicht selten anzutreffen. Nach dieser Richtung hin können keine Bedenken für die Annahme einer Abspaltung des Brustabschnittes, welcher zum M. sternalis geworden ist, bestehen. L. Tobler hat ja selbst im Gebiete des Hautrumpfmuskels eine Ablösung der sacralen Teile vom Stammmuskel bei *Cercopithecus sabaeus* (Fig. 11), der inguinalen Abschnitte bei *Cercopithecus cephus* (Fig. 12), der caudofemoralen Bündel bei *Inuus nemestrinus* (Fig. 13) feststellen können.

Auffallend ist die Tatsache, daß der bei sämtlichen Primaten in Rückbildung begriffene Hautrumpfmuskel keine Brustportion mehr besitzt, und daß ein M. sternalis bei ihnen nie beobachtet worden ist. Der Mensch unterscheidet sich dadurch von den Primaten. Er stellt sich aber im besondern auch in einen schärferen Gegensatz zu den Anthropomorphen, welche mit Ausnahme von Gorilla noch nie auch nur den kleinsten Rest eines Hautmuskels haben erkennen lassen. Hylobatiden, Schimpanse und Orang entbehren der Bildungen eines Achselbogens und eines Sternalis. Die Ausschaltung des Hautrumpfmuskels aus dem Organisationsplane ist daher allem Anscheine nach bei den Anthropomorphen weiter vorgeschritten als beim Menschen. Gorilla schließt sich indessen den niederen Affen enger an. L. Tobler hat an beiden von ihm untersuchten Exemplaren einen nicht ganz unansehnlichen Rest des Hautmuskels angetroffen (Fig. 16, 17). Die Ursachen für die Erhaltung des Brustabschnittes des Hautmuskels beim Menschen, die starke Weiterbildung desselben zum M. sternalis, sind uns bisher vollkommen unbekannt geblieben.

Durch vergleichend-anatomische Untersuchungen ist festgestellt worden, daß der Hautrumpfmuskel ein Abspaltungsprodukt der Mm. pectorales ist. Das gilt für die Monotremen, Marsupialier und die höheren Ordnungen. Der Muskel bezieht demgemäß stets seine Äste aus den Nn. thoracales anteriores. Diese Erscheinung ist eine durchgehends wiederkehrende. Alle abgesprengten Portionen des Muskels müssen gleiche Innervationsverhältnisse bewahren. Achselbogen und M. sternalis fallen in diese Kategorie. Bevor wir diese grundsätzlichen Anschauungen über Herkunft und Innervation des Hautrumpfmuskels aufgeben, müssen neue, grundlegende Tatsachen beigebracht werden, welche vor allem einen vergleichend-anatomischen Gehalt besitzen, sich aber nicht einzig und allein auf entwicklungsgeschichtliche Störungen beziehen, mit denen man ja alles erklären kann. Es muß vor allem zurückgewiesen werden, den Hautrumpfmuskel als einen segmentierten Muskel in dem Sinne auszugeben,

daß er vom 2., 3. und den folgenden thorakalen Segmenten Bausteine empfangen habe; denn diese Meinung beruht auf der sehr zweifelhaften Beobachtung der Innervation des Muskels durch die sensiblen Rr. laterales der betreffenden Intercostalnerven, welche den Hautrumpfmuskel zu durchsetzen pflegen. Dieser hat sein Material von den Myotomen bezogen, welche die Pectoralisgruppe in sich schließt.

Als wichtige vergleichend-anatomische Tatsache gilt die Zeit der Entstehung des Hautrumpfmuskels. Sie fällt, soweit bekannt ist, in die Periode, in welcher die Mm. pectorales ihre völlig selbständigen Individualitäten bereits errungen haben, keinen Zusammenhang mit dem M. latissimus dorsi zeigen und vor allen Dingen caudalwärts von sich kein für einen neuen Muskel verfügbares Material aus der Seitenrumpfmuskulatur mehr erkennen lassen. Damit erledigt sich im verneinenden Sinne auch die Deutung des Achselbogens als einer intermediären Portion zwischen Pectoralis major und Latissimus dorsi (Humphry, 1872, Böse 1904), sowie die Annahme der Innervirung desselben durch Nn. intercostales.

Der Verlauf der Nervenzweige für den Achselbogen ist ein einfach verständlicher. Die Nerven ziehen nach Abzweigung von den Nn. thoracales anteriores direkt axillarwärts.

Die Sternalisnerven, welche wie diejenigen für den gesamten Hautrumpfmuskel zum tiefen Gliede der Pectoralisgruppe gehören, durchsetzen, um den oberflächlichen und bis zum Schlüsselbein oft hinaufreichenden Sternalis zu erreichen, den M. pectoralis major. Soweit die Portio abdominalis des letzteren nicht in Betracht kommt, ist die Durchbohrung des Pectoralis major durch die Sternalisnerven als eine intramuskuläre Verlagerung zu beurteilen. Diese kann sehr wohl bereits in früher embryonaler Zeit sich vollziehen. Sie ist jedenfalls eine sehr alte phylogenetische Erscheinung, da die Durchbohrung des Pectoralis major durch den zur Brustportion des Hautmuskels ziehenden Nerven bereits bei niederen Säugetieren angetroffen wird. Sie ist aus der Tendenz eingeleitet, nach welcher die Nerven den möglichst kürzesten Weg zu den Endorganen einschlagen. Aus einem ursprünglichen Verlauf um den unteren Rand des M. pectoralis major wird sich die allmähliche Einverleibung in diesen Muskelbauch eingestellt haben. Der Verlauf der Sternalisnerven am unteren Rande des M. pectoralis minor oder durch dessen Muskelbauch sind in gleicher Weise zu verstehen.

Die Feststellung der Neuromyomeren, welche den Achselbogen

und den Sternalis aufbauen helfen, ist in Angriff genommen worden. Abschließendes liegt hierüber nicht vor. Der 8. cervicale und der 1. thorakale Spinalnerv sind zum Achselbogen, der 7. oder 6. und 5. oder der 7., 6. und 5. cervicale Spinalnerv sind zum Sternalis verfolgt worden (Eisler). Die Schwankungen, welche auch hier zu bestehen scheinen, zusammengehalten mit denen in der Innervation der Mm. pectorales (s. Wichmann, 1900, S. 99), fordern dazu auf, an einem und demselben Individuum, an welchem Sternalis und Achselbogen gemeinsam vertreten sind, die Neuromerien genau festzustellen. Die Schwierigkeit der Untersuchung, bei welcher feinste Nervenzweige leicht übersehen oder verletzt werden können, wird spätere Ergebnisse mit der nötigen Vorsicht beurteilen lassen. Aus den bis jetzt vorliegenden spärlichen Angaben vermag ich keine sicheren Schlüsse zu ziehen. Als leitender Gesichtspunkt für die Klärung der behandelten Fragen wird zu gelten haben, daß Sternalis und Achselbogen, wenn sie dem Hautrumpfmuskel entstammen, wenigstens ursprünglich zu denjenigen Myomeren gehören müssen, welche ihre Stammmuskulatur, die tiefen Glieder der Pectoralisgruppe, aufbauen. Für die letztere kommen beim Menschen der M. pectoralis minor und die Pars abdominalis des Pectoralis major in Betracht. Daß sich nun aber neue Umwandlungserscheinungen im Aufbaue des Sternalis aus Myomeren eingestellt haben, ist immerhin möglich und wird jedenfalls in Erwägung zu ziehen sein. Für die Muskeln der unteren Gliedmaße kennen wir derartige imitatorische Umwandlungen, welche durch die Verschiebungen des Beckengürtels längs der Wirbelsäule begünstigt sind, als sehr ausgesprochene Erscheinungen (man vgl. G. Ruge, 1893), während sie an der vorderen Gliedmaße nur sehr eingeschränkter Art, aber immerhin doch vorhanden sind.

Es ist daher wohl möglich, daß die Feststellung der Neuromyomerie der Muskeln hier direkt zu einem verwertbaren Ergebnisse gelangt, möglich aber auch, daß die Verhältnisse später sich schwieriger gestalten, als es auf den ersten Blick scheinen mag.

Angaben über die Innervation des Hautrumpfmuskels und des tiefen M. pectoralis quartus liegen für Vertreter von Marsupialiern vor. Der 7., 8. cervicale sowie der 1. und 2. thorakale Spinalnerv sind zu den Muskeln verfolgt worden (»Kohlbrugge, 1898, S. 243).

Beobachtung eines Restes des Hautrumpfmuskels beim Menschen,

Pars thoracalis lateralis desselben.

Von

Paula Bascho.

Mit 1 Figur im Text.

(*Aus dem Anatomischen Institut der Universität Zürich.*)

Auf dem Präpariersaale in Zürich beobachtete ich in diesem Wintersemester an einer männlichen Leiche einen Rest des Hautrumpfmuskels, welcher bei den Mammaliern gefunden wird. Es sei mir gestattet, über diesen Befund zu berichten und zugleich einen Nachtrag zu liefern zu den Arbeiten von L. Tobler und K. Gehry, die im 30. Band Heft 3 und im 31. Band Heft 2 und 3 des Morph. Jahrbuchs erschienen sind.

1. Beschreibung des Tatbestandes.

Die beifolgende Figur stellt die Variation in natürlicher Lage dar. Der M. pectoralis major besitzt eine deutlich geschiedene Abdominalportion, deren sehniger Ursprung aus der Rectusscheide in der Höhe der 5. Rippe in den muskulösen Teil sich fortsetzt. Seine Insertion gewinnt der Muskel an der Crista tuberculi majoris humeri. Von der Fascie der 6. und 7. Serratuszacke nimmt die ungewöhnlich lange und breite Variation ihren muskulösen Ursprung, zieht im ersten Drittel ihres Verlaufs, eng an den M. latissimus dorsi angeschlossen, nach aufwärts und schließt sich in der Höhe der 3. Rippe ganz an die abdominale Portion des großen Brustmuskels an. Die Anheftung der Variation erfolgt durch eine kurze, platte Sehne in

der Fascia coraco-brachialis und mit den stärksten Zügen am Coracoid, sie stellt die Fortsetzung der Insertion des M. pectoralis major in proximaler Richtung dar. Dasselbe Verhalten konstatierte Tobler bei Cynocephaliden (S. 471): »die abdominale Portion des Pectoralmuskels findet sich an der Insertion stets im Anschluß an den Hautmuskel«, ferner bei *Macacus sinicus* (S. 473), »der Muskel inseriert mit ausstrahlendem Sehnenblatt in der Fascie über dem M. coracobrachialis«, bei *Inuus nemestrinus* (S. 480), »das Sehnenblatt schließt

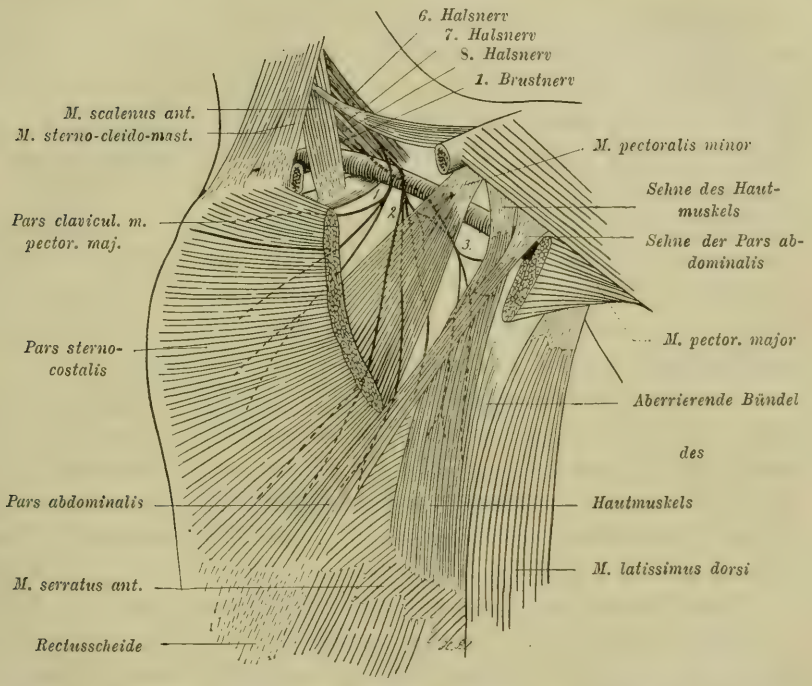

Die Figur stellt die vordere, seitliche linke Wand des Brustkorbes dar. Von der Pars clavicularis und Pars sterno-costalis des M. pectoralis major ist ein Stück entfernt, um die Gesamtausdehnung der Pars abdominalis des Muskels erkennen zu können. Der M. pectoralis minor tritt dadurch hervor, und vor allem die Lage, Verlauf und Anheftung der Muskelvarietät am Humerus. Die Nervi thoracales anteriores *1*, *2* und *3* sind vom Ursprunge aus dem 6.—8. Cervicalnerv und dem 1. Thoracalnerv je bis zum Ende verfolgbar.

sich der tiefen Portion des M. pectoralis an . . . Die stärksten Züge des dreieckigen Sehnenblattes laufen nach dem proximalen Humerusende und dem Processus coracoides parallel und gemeinsam mit lateralsten Ursprungsfasern der Portio abdominalis musculi pectoralis.«

Die Länge der Muskelvariation beträgt 18 cm, ihre Breite am

Ursprung 3,7 cm, cranialwärts verjüngt sie sich bis zu 1,5 cm Breite, ihre Dicke ist etwa 3 mm. Die Entfernung der Ursprungsstelle der Varietät vom Pectoralisrand beträgt 6 cm. An den axillaren Rand des M. latissimus dorsi legt sich die Variation in einer Länge von 5 cm eng an, ohne daß ein Übertritt von Latissimusfasern in sie erfolgt. Dann tritt cranialwärts eine verbindende Fascie zwischen Latissimus und dem abnormen Muskel auf, in welcher die am weitesten lateral gelegenen Fasern derselben ausstrahlen.

Der beschriebene Befund stimmt völlig überein mit demjenigen, den Tobler bei Gorilla konstatierte und den er nach Macalister als »Pectoralis IV« bezeichnete. Seine Entscheidung, daß »Portio abdominalis«, »Pectoralis IV« und »Panniculus carnosus« Stufen der Ausbreitung des Pectoralis major nach seitlichen Rumpfteilen vorstellen (S. 485), findet durch die Innervationsverhältnisse des vorliegenden Präparats eine Stütze.

Der Ramus lateralis des 2. Intercostalnerven zieht über dem Hautrumpfmuskelrest hinweg, während der Seitenast des 3. Intercostalnerven sich in einen Ast spaltet, der über die Variation zieht, und in einen zweiten Ast, der dieselbe durchbohrt. Eine Versorgung durch diese Nerven findet nicht statt.

Die Nn. thoracici anteriores verlaufen in drei Strängen, die aus dem 6., 7., 8. Cervical- und dem 1. Thoracalnerven stammen. Der cranialste N. thoracicus ant. (auf der Figur mit *1* bezeichnet) geht aus dem 6. Cervicalnerven hervor, verläuft unter der Art. und Vena transversa scapulae und über der Art. thoraco-acromialis zur Clavicular- und Sternalportion des M. pectoralis major. Ein zweiter N. thoracicus ant. (auf der Figur mit *2* bezeichnet), aus dem 7. Cervicalnerven stammend, teilt sich in zwei Äste: in einen cranial abgehenden, der unter der Art. thoraco-acromialis hindurch vor dem Pectoralis minor zur sternalen und abdominalen Portion des Pectoralis major zieht, während der zweite Ast sich spaltet und einen Zweig zum Pectoralis minor und einen zweiten Zweig, der durch den kleinen Brustmuskel hindurch verläuft, und einen dritten Zweig direkt zur Abdominalportion sendet. Der 3., am weitesten caudal gelegene N. thoracicus ant. (auf der Figur mit *3* bezeichnet) empfängt seine Elemente aus dem 8. Cervical- und dem 1. Thoracalnerven. Er verläuft unter der Art. subclavia und ist mit dem oben genannten 2. Thoracalnerven durch einen Zweig desselben verbunden, wo sich dieser zu den Mm. pectorales major et minor verzweigt, so daß eine die Art. subclavia umfassende Schlinge zustande kommt. Der 3. N.

thoracicus ant. verläuft mit mehreren Ästchen zur abnormen Muskelportion, die teils sofort in dieselbe eintreten, teils erst an der dorsalen Seite derselben nach abwärts verlaufen. Ein Seitenzweigchen dieses Astes verliert sich zu Gefäßen und Lymphdrüsen der Achselhöhle.

Es zeigt sich also an diesem Präparat deutlich, daß eine Muskelportion, je weiter sie caudalwärts liegt, von einem mehr caudal abgehenden Nerven innerviert wird, als die nach oben sich anschließenden Muskelteile.

Es sei hier erwähnt, daß an der Pars supraclavicularis des Plexus brachialis im ganzen eine Verschiebung der Äste in caudaler Richtung zu erkennen ist, indem der 5. Cervicalnerv nicht an der Bildung der Nn. thoracici ant. beteiligt ist, wie es in der Regel geschieht. Auch gibt sich in der Loslösung des N. phrenicus aus dem 5. Cervicalnerven, wie es an diesem Präparat zu beobachten ist, ein von der Norm im genannten Sinne abweichendes Verhalten kund.

2. Deutung des Befundes.

Die Ableitung der Hautmuskulatur von der Gliedmaßenmuskulatur der Brust, wie sie L. Tobler gestützt auf Untersuchungen von G. Ruge u. a. vornahm, findet durch vorliegenden Befund eine weitere Unterstützung. Denn der Deutung dieser Muskelvariation als eines Restes eines ursprünglichen Zusammenhanges der Mm. pectoralis major und latissimus dorsi stehen mehrere stichhaltige Gründe entgegen. Sowohl die humerale Insertion der Variation, die fehlende Innervation auch durch den den Latissimus versorgenden N. thoracodorsalis (subscapularis), als auch das gänzliche Fehlen eines Zusammenhanges beider Muskeln bei Säugetieren sprechen gegen die Annahme, daß die vorhandene Variation als ein Bindeglied zwischen Pectoralis major und Latissimus dorsi aufgefaßt werden könne. Auch Birmingham und Tobler wiesen diese Auslegung mit Bestimmtheit zurück.

Weit überzeugender ist die Deutung der Variation als eines Gliedes der Pectoralismuskulatur. Die humerale und bis zum Processus coracoides sich erstreckende Insertion erscheint einwandsfrei als Fortsetzung der Pectoralisanheftung; ferner beweist die Versorgung durch Äste der Nn. thoracici anteriores deutlich die Zugehörigkeit der Variation zur Pectoralismuskulatur. Der Zusammenhang mit der Abdominalportion des großen Brustmuskels ist ein

augenfälliger: sowohl die Lage der Variation, ihr Faserverlauf, als auch ihre Innervation durch den caudalsten Strang der Nn. thoracici ant. beweist denselben. Ein ursprüngliches Verhalten gibt sich in der Insertion kund, während die tiefe Lage ein dem Hautrumpfmuskel fremdes Verhalten zeigt. Es wurde bereits betont, daß die vorliegende Varietät mit dem Hautrumpfmuskelrest, den Tobler bei Gorilla fand, übereinstimmt.

Die hier beschriebene Variation darf also als ein Rest des Hautrumpfmuskels angesprochen werden, welcher ein Derivat der Abdominalportion des M. pectoralis major bei den Säugetieren ist. Ihre Definition als Pars thoraco-lateralis der Pectoralismuskulatur ist hiermit gegeben.

Ich verweise auf die geschlossene Serie diesbezüglicher Untersuchungen, die durch Tobler und Gehry in dieser Zeitschrift veröffentlicht worden sind, an welche sich obige Untersuchung anschließt.

Zürich, Januar 1905.

Der Hautrumpfmuskel der Säugetiere. — Der M. sternalis und der Achselbogen des Menschen.

Von

Georg Ruge

in Zürich.

Die in der Literatur niedergelegten Beschreibungen von den verschiedensten Formverhältnissen des menschlichen Musculus sternalis sind so überaus reichlich, daß neue Mitteilungen über dieses Gebilde besondere Gründe haben müssen. Dies ist auch deshalb erforderlich, weil die Beobachtungen von Sternalisbildungen für den Anatomen sich jährlich oftmals wiederholen.

Der Sternalis hat bezüglich seiner Herkunft die mannigfaltigsten Deutungen durch die Morphologen erfahren. Dieselben fußen auf vergleichend-anatomischen Erfahrungen oder aber auf rein theoretischem Boden; sie beziehen sich auf entwicklungsgeschichtliche Tatsachen oder stützen sich hinwiederum ausschließlich auf die Nervenversorgung des Muskels. Es fehlen aber auch solche Deutungen nicht, welche die Innervation zugleich mit vergleichend-anatomischen Daten heranziehen, oder solche, welche unter Berücksichtigung der Innervation des Muskels sich im übrigen auf dem Boden der breitesten Spekulationen bewegen.

Fast allgemein anerkannt dürfte die Zugehörigkeit des M. sternalis zur Pectoralisgruppe sein. Die Innervationsverhältnisse haben diese Annahme fester begründen helfen. An der Herkunft desselben aus dem Materiale dieser Muskelgruppe sind Zweifel ernsterer Natur in letzter Zeit nicht mehr erhoben worden.

Die vielfachen Verbindungen, welche der Sternalis mit Nachbarmuskeln, z. B. mit dem M. sterno-mastoideus, eingeht, sind demgemäß als später eingeleitete, als sekundäre Erscheinungen folgerichtig oftmals ausgegeben worden. Die Deutung dieser Verbindungen

erleidet keinerlei Einbuße, auch wenn der Übergang der sternalen Ursprungssehne des M. sterno-mastoideus in den M. sternalis so unmittelbar erfolgt, daß eine einheitliche Bildung vorzuliegen scheint; denn letztere ist dann als keine genetisch-einheitliche zu beurteilen. Der M. sterno-mastoideus kann demnach für die Ableitung des Sternalis nicht in Betracht kommen, welche Möglichkeit C. Gegenbaur allerdings noch 1899 hat gelten lassen (s. S. 391, 1. Bd.), und welche auch in andern Lehrbüchern noch vertreten ist (Langer-Toldt), nachdem sie im ganzen 19. Jahrhundert Anhänger gefunden hat (z. B. durch Marjolin 1815, Henle 1858, Colson 1886). Mit der Annahme der Ableitung des M. sternalis von der Pectoralisgruppe ist die Frage nach der Vergangenheit des Muskels keineswegs abgetan. Es ist in dieser Beziehung vielmehr noch endgültig festzustellen, ob der Sternalis eine bloße Abspaltung der Brustmuskulatur, speziell des M. pectoralis major sei, oder ob er Beziehungen zu jener alten, allen niederen Säugetieren zukommenden Hautmuskulatur des Rumpfes besitze, welche den Hautrumpfmuskelabschnitt des Panniculus carnosus vorstellt. Fällt die Entscheidung im ersteren Sinne aus, so kann der Sternalis als eine nur dem Genus Homo zukommende Bildung gelten, da er ausschließlich bei ihm in dem typischen Sternaliszustande angetroffen wird. Lassen sich aber triftige Gründe für einen genetischen Verband des M. sternalis mit der Hautrumpfmuskulatur anführen, so ergibt sich für ihn diejenige Deutung, welche den Rest einer alten Säugetiereinrichtung, eben des genannten Hautrumpfmuskels, in ihm sieht. Beide Annahmen finden ihre Vertreter, und die Frage nach der Geschichte des Sternalis bleibt somit bis auf den heutigen Tag eine strittige, eine ungelöste. Sie ist zur Zeit noch erörterungsfähig und wird es voraussichtlich so lange bleiben, bis zwei Punkte eine Erledigung gefunden haben. Der eine Punkt bezieht sich auf die sorgfältigste Berücksichtigung aller einschlägigen Merkmale an neu zu beobachtenden Variationen, woraus die Hautrumpfmuskelnatur erschlossen werden kann. Der andre verlangt eine Entscheidung durch ontogenetische, genaue Befunde.

Wenn der M. sternalis eine bloße Abspaltung von dem oberflächlichen Gliede der Pectoralisgruppe ist und einzig und allein dem Menschen zukommt, so fehlt ihm die stammesgeschichtliche Bedeutung, welche wir der größten Anzahl von Muskelvarietäten zusprechen. Als Neubildung wird er ein ganz besonderes wissenschaftliches Interesse besitzen. Dasselbe wird aber erst dann

befriedigt sein können, nachdem alle Grade seiner neuen Entstehungsart kennen gelehrt und verstanden sind. Auch nach dieser Richtung fehlen zurzeit zuverlässige und überzeugende Beobachtungen, welche das Wissenswerte enthalten.

Sollte man anderseits den Sternalis als einen Rest des Hautrumpfmuskels anerkennen müssen, so würde dessen Auftreten zwanglos erklärt sein. Es bestünden dann eben wie für jene Erklärung keine Schwierigkeiten mehr, welche bei der Annahme einer neuen Bildung des Sternalis an das Erkennen der Ursachen für die erste Entstehung des Muskels sich knüpften. Der Anschluß an bereits Vorhandenes wäre gefunden, und die Entstehung des Sternalis hätte als bekannt zu gelten. Die Erklärung aber für die so äußerst variablen Grade der Ausbildung des Muskels wäre wie im ersteren Falle nicht gefunden; sie bliebe noch zu suchen.

Das Auftreten alter stammesgeschichtlicher Einrichtungen ist für den Menschen namentlich am Muskelsystem so hinlänglich bekannt, daß es auch für den Brustabschnitt des Hautrumpfmuskels, welcher vielleicht in dem M. sternalis erscheint, zutreffen kann. Bedenken allgemeiner Art bestehen hier nicht.

Ist der Sternalis der Rest eines Hautmuskels, so sind all seine Verbindungen mit Rippen, Sternum, Clavicula (s. Le Double), so häufig und mannigfaltig sie auch auftreten mögen, später erworbene und können keinen Rückschluß auf sein genetisches Verhalten gestatten. Die bekannt gewordenen Durchkreuzungen beider Sternales in der Medianebene (Chassaignac, Verneuil, Testut) werden unter allen Umständen als erworbene Zustände zu beurteilen sein. Sie werden niemals bei der Beurteilung der Ableitung des Sternalis entscheidender Art sein können. Dasselbe gilt für den häufig beobachteten Übergang eines Sternalis in den Sterno-mastoideus oder den M. pectoralis major der andern Seite. Diese vielfachen Schwankungen werden aber stets lehrreiche Illustrationen für die Neigung des Sternalis sein, Verschmelzungen mit Nachbarorganen einzugehen.

Ältere Deutungen des Sternalis haben sich bis in die Neuzeit erhalten. Sie weichen von den angeführten sehr wesentlich ab, indem sie die oft beschriebene Innervation des Muskels durch Nn. intercostales zum Ausgangspunkt nehmen und in dem Muskel Gliedstücke des ventralen, gerade verlaufenden Muskelsystems erkennen. Auch als Teile des schrägen, äußeren thoraco-abdominalen Muskels ist der Sternalis ausgegeben worden. Dazu gesellen sich noch andre, weniger bedeutsame Erklärungsversuche für die Ableitung des Muskels.

Die Annahme der Entstehung vom M. rectus thoraco-abdominalis, welche auf der Innervation durch Nn. intercostales sich gründet, behält heute noch größere Bedeutung durch den Umstand, daß der Referent in den »Ergebnissen der Anatomie und Entwicklungsgeschichte« für sie von Jahr zu Jahr eintritt. Andre Erklärungsversuche haben an Zustimmung und Ruf verloren und tauchen vielleicht späterhin in der Literatur nicht mehr auf. Einige kurze Bemerkungen widmen wir aber auch ihnen in diesen Zeilen, da sie aufklärend bei der Behandlung des Stoffes wirken.

Der M. sternalis ist demnach ein viel umstrittenes Objekt. Es lockte den Anatomen, sich an ihm zu versuchen, und dabei blieb er uns dennoch bis auf den heutigen Tag ein Rätsel. Der Anwendung aller uns zur Verfügung stehenden wissenschaftlichen Methoden scheint der Sternalis Trotz zu bieten, und so erklärt es sich, daß, da die strenge Untersuchung in das Sternalisgeheimnis nicht einzudringen vermag, Hypothesen über Hypothesen an diesen wunderbaren Muskel sich knüpfen.

Die zuweilen bis ins Seltsame getriebenen Spekulationen zu beleuchten, ist ein Zweck dieser Zeilen. Unumwunden wollen wir aussprechen, wie weit wir die Berechtigung zu Schlußfolgerungen auf Grund von tatsächlich Festgestelltem anerkennen, und wollen unsre Zweifel erheben, wo wir Grund zu haben glauben, die zu den Deutungen verwendeten Beobachtungen seien nicht einwandsfrei.

Die vielen Erklärungen über die morphologische Stellung des Sternalis, wie sie im Laufe der Zeiten aufgetaucht sind, haben durch P. Eisler neuerdings eine Besprechung erfahren (1901, S. 65). Sie werden meist ablehnend beurteilt. In Eislers Arbeit finden sich einerseits manche beherzigenswerte Auseinandersetzungen. Anderseits werden Urteile gefällt, welchen zuzustimmen mir nicht möglich ist. An Ort und Stelle werden die einschlägigen Dinge Erwähnung finden. Man war zur Hoffnung berechtigt, aus der Arbeit Eislers Klarstellungen und Belehrungen über die Sternalisfrage zu erhalten. Die Erwartungen finde ich nicht erfüllt. Einige Vorfragen über die Sternalisherkunft sind seitdem durch L. Tobler nochmals klar gestellt worden, so daß auf die morphologische Bedeutung des Sternalis jetzt nochmals näher eingegangen werden kann. Die Hauptresultate seiner Untersuchungen hatte Eisler bereits 1900 den deutschen Anthropologen in Halle mitgeteilt.

Der durch Ramsay 1812 zuerst bekannt gewordene Achselbogen des Menschen hat in gleicher Weise wie der Sternalis

verschiedene Erklärungen bezüglich seiner Herkunft erfahren. Eine völlige Klärung ist heutzutage noch nicht erzielt. Die Ursache hierfür ist nicht die gleiche wie die für den Sternalis zugestandene, da die Verhältnisse für den Achselbogen ungleich günstiger liegen. Die Anwendung der vergleichend-anatomischen Methode erlaubt uns, wie wir sehen werden, ein abschließendes Urteil über die Herkunft des Achselbogens auszusprechen. Manche Fragen, welche ihn betreffen, bleiben noch zu lösen. Der Achselbogen ist ein Rest des Hautrumpfmuskels der Säugetiervorfahren des Menschen. Diese Erkenntnis gründet sich auf den Vergleich mit der deutlich vor unsern Augen liegenden Geschichte des Hautrumpfmuskels der Säugetiere.

Da der Hautrumpfmuskel für die Ableitung des Achselbogens in Betracht kommt, da er vielleicht Beziehungen zum Sternalis besitzt, sind wir in die Lage versetzt, uns mit ihm eingehender zu beschäftigen. Er bildet für die Beurteilung verschiedener anatomischer Einrichtungen des Menschen ein ganz besonders wichtiges Glied des gesamten Bauplans der Säugetiere. Er verleiht uns manchen Aufschluß über die Stellung des Menschen zu den ihm verwandten Lebewesen. Wir werden deshalb unser Augenmerk ganz besonders einigen neueren Arbeiten über dieses Thema zuwenden.

Als ich 1895 Untersuchungen über die Hautmuskulatur der Monotremen veröffentlichte, war mir aus eigner Anschauung auch das Verhalten der gleichwertigen Muskulatur bei vielen höheren Organismen bekannt gewesen. Ich glaubte, mein Urteil über die Bedeutung des muskulösen Achselbogens damals so weit geschärft zu haben, daß ich mich zur Aussage berechtigt fühlte: es könne der Beweis geliefert werden, »daß z. B. die ‚als Achselbogen' bekannten und äußerst variablen Bildungen des Menschen größtenteils Reste der mächtigen, subcutanen Rumpfmuskulatur von Monotremen usw. vorstellen«. Diese Ansicht war nicht neu; sie erschien mir aber aufs neue fester begründet (1895, S. 80). Seither hatte ich dem Achselbogen besondere Aufmerksamkeit zugewendet und Beobachtungen für eine Veröffentlichung zusammengestellt. Letztere ist unterblieben. L. Tobler hat unterdessen die Beobachtungen im Züricher Präpariersaale sowie diejenigen an einem reichhaltigen Tiermaterial in einer sorgfältigen und beweiskräftigen Arbeit verwertet (1902). Eine, ich darf wohl sagen, lückenlose Reihe von Befunden bei Primaten hat L. Tobler dazu berechtigt, den Achselbogen des Menschen als ein Rudiment des Hautmuskels der Mammalier zu bezeichnen.

Der Achselbogen des Menschen erweckt das Interesse in höherem Grade, weil er weite Rückschlüsse auf die Vergangenheit einer Hautrumpfmuskulatur des Menschen gestattet. »Aus dem Vorhandensein eines Achselbogens läßt sich oft mit Sicherheit herleiten, daß der Mensch früher einen subcutanen Rumpfmuskel besessen habe, welcher von der Brust durch die Achselhöhle zum Rücken und weit über das Abdomen caudalwärts verlief. Der M. latissimus dorsi wird dadurch, daß der genannte subcutane Muskel über ihm verstreicht und mit ihm verschmilzt, in die Sphäre bestimmter zahlreicher Abweichungen hineinbezogen, welche eigentlich nicht von ihm ausgehen, vielmehr durch atavistisch auftretende Bündel eines subcutanen Pectoralmuskels erzeugt werden« (1895, S. 80). Dieser vor 10 Jahren gefallene, wohlerwogene Ausspruch ist heute fester begründet wie je. Es gehört ein ganz andres Material als das von P. Eisler ins Feld geführte dazu, um eine fest gefügte Beweisführung über die Deutung des Achselbogens, wie sie im einzelnen durch L. Tobler geliefert worden ist, ins Schwanken zu bringen.

Die Untersuchung P. Eislers über den M. sternalis ist hier in erster Linie heranzuziehen. Sie behandelt den Stoff eingehend und beansprucht nichts weniger, als uns zum Ziele, zur Lösung der Sternalisfrage geführt zu haben. Wir verdanken dem eifrigen Forscher viele gute Leistungen und setzen gleiche auch hier voraus. Der Autor zeichnet scharfe Kreise und zieht dieselben enger und enger; er führt seine Schlußfolgerungen konsequent durch und läßt dem Leser keinen Ausweg. Frühere Arbeiten des Autors haben einen Wert erhalten da, wo derselbe den tatsächlichen Boden nicht verlassen hat. Die Arbeit über den Sternalis ist jedoch durchsetzt von Spekulationen. Mit diesen beginnt die Untersuchung und sie endigt mit ihnen. Der erste Ausgangspunkt der Beweisführung ist eine Hypothese. Die Arbeit birgt dadurch Gefahren in sich, zumal die Art der Beweisführung für manchen bestrickend sein mag. Auf diese Gefahren im Interesse für die Frage nach der Bedeutung des M. sternalis hinzuweisen, ist nicht zu umgehen.

Eisler ging von der Cunninghamschen Annahme (1888) aus, daß der Sternalis ein Pectoralis major-Abschnitt wäre, welcher nach seiner Loslösung vom Mutterboden eine bestimmte Drehung erführe, wodurch die bekannte, vertikale Sternalisstellung hervorginge. Er führte die Abspaltungs- und Rotationshypothese weiter aus und stempelte den Sternalis zu einem aus Entwicklungsstörungen entstandenen und dann durch mechanische Kräfte rotierten Muskel.

Derselbe wäre ein durchaus atypisches, mit alten Säugetiereinrichtungen nichts gemeinsam habendes Produkt von Entwicklungsstörungen. Eisler hat Anhänger für seine Lehre gefunden. G. S. Huntington (1904) hebt Eislers Arbeiten lobend hervor, läßt die mechanische Cunninghamsche Rotationshypothese ohne weiteres gelten, heißt die Abspaltungshypothese des Sternalis vom Pectoralis major gut und sucht die häufig auftretenden Abspaltungen von dem Entwicklungsmodus, welcher nach Lewis (1901) die Pectoralisgruppe folgt, herzuleiten und durch ihn verständlich zu machen. Huntington stutzte einen Augenblick, als er die Erklärung für diejenigen Sternalisformen abgeben sollte, welche durch den Zusammenhang mit deutlichen Resten eines Hautrumpfmuskels eine wichtige Rolle bei der Deutung des Sternalis trotz Cunningham, Eisler und Huntington stets behalten werden. Huntington machte, um das aufgeführte Gebäude nicht zu Schaden kommen zu lassen, Zugeständnisse zu Ungunsten der letztgenannten Befunde, und alle Fälle von Sternales wurden nun auf gleiche Weise gedeutet. Auch für ihn ist der Sternalis ein atypischer Muskel im Eislerschen Sinne. In einigen Punkten weicht Huntington von Eisler ab, was anzuerkennen ist. Er bestreitet z. B. die Richtigkeit der Annahme Eislers, daß die Erweiterung von Intercostalräumen die Ursache der Sternalisabspaltungen vom Pectoralis major sei. Zu welchen Verirrungen diese gänzlich unbewiesene Annahme aber führen muß, hat Huntington nicht besprochen.

Die hauptsächlich durch K. v. Bardeleben vertretene Deutung des Sternalis als eines Restes des Rectussystems ist, wenn schon sie von verschiedenen Seiten ablehnend beurteilt worden ist, hier zu erörtern, da sie auf Beobachtungen sich aufbaut, welche, falls sie als zuverlässige anerkannt werden, diese Deutung in der Tat zu stützen imstande sind. K. v. Bardeleben ist nun für die Richtigkeit seiner Beobachtungen noch in der letzten Zeit eingetreten, wodurch er wohl auch an der Berechtigung seiner Deutung des Sternalis festhält. Daraus erwächst bei kritischer Behandlung des Stoffes die wenig dankbare Aufgabe, die Richtigkeit vorliegender Beobachtungen eventuell in Zweifel zu ziehen. Das Interesse an der Lösung der Frage als einzig leitenden Gesichtspunkt wird die offene Aussprache billigen, da sie nur fördernd wirken kann.

Die Hautrumpfmuskulatur der Säugetiere bildet für die Anthropotomie sowie für die Beziehungen des Menschen zu den niederen Primaten einen wichtigen Faktor in deren Organisation. Die

Bedeutung wird dementsprechend auch anerkannt. Sie gibt sich sofort zu erkennen, wenn man nach dem Wesen des menschlichen muskulösen Achselbogens und des M. sternalis forschend ausschaut. Es wird zu einer der vornehmsten Aufgaben, über die Eigenartigkeit des Hautrumpfmuskels zunächst volle Klarheit zu gewinnen, um bei der Anwendung der bewährten vergleichenden Methode mit ihm überhaupt sicher operieren zu können. Vorarbeiten liegen in dieser Richtung vor. Verhältnismäßig neue Mitteilungen über den Hautrumpfmuskel sind durch KOHLBRUGGE geliefert worden. In ihnen wird das, was festzustehen schien, umgeworfen, und neues trat an die Stelle. Dies zu beurteilen, ist nicht zu umgehen. Der Forscher wurde durch seine Veröffentlichungen über die Anatomie der Primaten, welche von emsigem Fleiße Zeugnis ablegen, für viele ein Rückhalt bei ihren Untersuchungen. Vertrauen in die Zuverlässigkeit der Angaben dieses Forschers über die Hautrumpfmuskulatur hat bei dem Schreiber dieser Zeilen sich nicht eingestellt. Derselbe hat auch an einer scharfen, weitsichtigen Darstellungs- und Urteilsweise des genannten Forschers sich nicht erbauen können; er erachtet dessen Einfluß auf unsre vergleichend-anatomischen Vorstellungen hier und da für schädlich, und deshalb scheint es ihm erforderlich, einen unzweideutigen Standpunkt den vorliegenden Arbeiten gegenüber einzunehmen.

Andre ältere Literaturprodukte werden berührt werden müssen, welche ebenfalls den Widerspruch herausfordern. Und so gestalten diese Zeilen sich zu einer mehr kritisierenden Schrift als zu einer mit vielen neuen Beobachtungen angefüllten Arbeit. Der Verfasser weicht dadurch von seiner sonstigen Gewohnheit nur deshalb ab, weil er den sicheren beschwerlichen Pfad, der uns zur Erkenntnis anatomischer Einrichtungen führen soll, gefährdet glaubt. —

Der Mensch besitzt einen Hautrumpfmuskel nicht. Es erhebt sich die Frage, ob er je einen solchen Muskel besessen habe. Die anthropomorphen Affen entbehren dieses Gebildes ebenfalls. Eine gleiche Frage entsteht auch für diese Organismen. Sie will nicht aprioristisch, sondern durch Zeugnisse der Natur erledigt werden. Da alle tiefer stehenden Primaten und die andern Abteilungen der Säugetiere einen Hautrumpfmuskel besitzen, so wird die Lösung jener Fragen ein neues Dokument von hervorragender Bedeutung für unsre Vorstellung von der Stellung der Menschen zu den Anthropomorphen und den niederen Formen.

Der muskulöse Achselbogen der Menschen hat sich für uns in

unzweifelhafter Weise als ein Rest des Hautrumpfmuskels erwiesen. An dem, was hier durch strenge wissenschaftliche Arbeit festgestellt ist, halten wir zähe fest und geben, ohne sachlich überzeugt zu sein, nichts von dem Errungenen preis.

Der Musculus sternalis ist und bleibt ein Gebilde von größtem morphologischen Wert allereigenster Art. Er ist ein Prüfstein für den Wert anatomischen Forschens stets gewesen und wird es bleiben. Weil uns so unendlich viele Glieder in der Stammesgeschichte verloren gegangen sind, wird die Anwendung der vergleichend-anatomischen Methode auf ihn sehr erschwert. Sie muß mit der allergrößten Vorsicht und Umsicht in Betracht kommen und scheint uns bis jetzt, auch bei strengster Berücksichtigung des Bekannten, nur wenige feste Anhaltspunkte zu bieten. Dieser Umstand zwingt dazu, alle Mittel, welche die vergleichende Anatomie bietet, nutzbringend zu machen, bevor wir daran verzweifeln, von ihr Aufschluß zu erhalten. So weit sind wir aber noch keineswegs, und R. Wiedersheim (1902, S. 126) trifft das Richtige, wenn er sagt, daß eine gründliche, auf breiter vergleichend-anatomischer Grundlage vorzunehmende Bearbeitung des M. sternalis noch ein Desiderat sei. Die zweite Methode, welche über die Entstehung der Organe aufklärt, die Ontogenie, ist bisher noch gar nicht zu Rate gezogen worden. Die Schwierigkeit der myologischen-entwicklungsgeschichtlichen Untersuchungen trägt wohl die Schuld daran. Wenn uns auch diese einmal völlig im Stiche lassen sollten, was man von der vergleichenden Anatomie so leichthin anzunehmen pflegt, dann wäre die Zeit für Spekulationen über die Herkunft des Sternalis gekommen. In diese Zeit versetzen uns P. Eisler und Huntington schon jetzt.

Der Sternalis ist bisher nur beim Menschen gefunden worden. Halbertsma (1861) war der Ansicht, daß der Sternalis den Unterschied von Mensch und allen übrigen Säugetieren zum Ausdruck bringe. Testut und Le Double forderten aber mit Recht, daß der Sternalis als charakteristisches Merkmal für den Menschen eine regelmäßige Erscheinung bilden sollte, was bekanntlich nicht zuträfe (1897, S. 285). Als ein rein menschlicher Muskel kann er in seinem sporadischen Auftreten nur als eine neue Bildung, oder als der eigenartige Rest eines bei den Säugetieren vorhandenen Muskels verstanden werden.

Unsern Stoff teilen wir so ein, daß die verschiedenen Deutungen, welche der M. sternalis erfahren hat, besonders besprochen werden. Bei der Beurteilung, ob der Sternalis ein Überbleibsel des

Hautrumpfmuskels der Säugetiere sein könne, ist die Gelegenheit gegeben, über diesen sowie über den Achselbogen das Nötige zu erörtern. Die Bedeutung des Hautrumpfmuskels, des Achselbogens und des Sternalis für die moderne Anthropologie wird in einem besonderen Abschnitte in aller Kürze behandelt. Kürzlich gemachte Beobachtungen über den Sternalis sind in diesem Hefte besonders besprochen worden. Ein lehrreicher Fall von einem Reste des Hautrumpfmuskels beim Menschen ist in diesem Hefte durch P. Bascho mitgeteilt.

Die sehr reiche Literatur über Sternalis und Achselbogen ist bei Testut, Le Double, Bardeleben, Eisler, Tobler usw. angegeben. Diese Autoren geben auch Zusammenstellungen über die Häufigkeit des Auftretens, machen Angaben, ob der Sternalis rechts oder links, ob er bei Männern oder Frauen häufiger angetroffen wird (Turner, Wood, Schwalbe und Pfitzner, Le Double), ob er rechts oder links voluminöser zu sein pflegt, wie oft er einseitig und beiderseitig vorkommt, usw. Derartige Angaben berühren nur selten die Hauptfrage, welche die Herkunft dieser Gebilde betrifft, so daß sie bei der wissenschaftlich-anatomischen Frage beinahe ganz außer acht gelassen werden können, wie denn auch die meisten derartigen statistischen Zusammenstellungen keinerlei Aufklärungen über das Wesen anatomischer Einrichtungen gebracht haben. Die praktische Bedeutung der beiden muskulösen Gebilde kann hier keine Besprechung finden, denn man weiß über dieselbe, so zu sagen, gar nichts. Daß ein Achselbogen bei der Unterbindung einer Art. axillaris beim Lebenden hindernd auftreten kann, ist dem Chirurgen bekannt. Der von Malgaigne 1838 beschriebene Fall ist in dieser Hinsicht lehrreich. Ein im Operationskurse in Zürich zutage getretener, ähnlicher Befund wurde mir vor einigen Jahren vom Leiter der Übungen, Herrn Prof. Dr. U. Krönlein, demonstriert.

1. Der M. sternalis — ein Rest des Hautmuskels (Panniculus carnosus) der Säugetiere.

Diese Deutung ist früher durch Wilde (1740), Hallett (1848) vertreten, durch Turner (1867) eingehender begründet, durch Wood (1868), Parsons (1893) und Lambert (1894) aufrecht erhalten worden.

Nach Le Double (1897, S. 285) hat die Turnersche Ansicht die größte Wahrscheinlichkeit für sich; er hält sie sogar für die exakteste: encore aujourd'hui, cest celle (thèse) qui me paraît la plus vraisemblable, si elle n'est pas la plus exacte. Er begründet

diese Aussage damit, daß er die gemeinsame Herkunft der Pectoralisgruppe und des Panniculus carnosus betont (s. Parsons) und den Sternalis als ein Produkt des Pectoralis major oder des Panniculus carnosus betrachtet, was dasselbe zu besagen habe, fernerhin damit, daß der Panniculus carnosus bei Nagetieren durch die Nn. thoracales anteriores versorgt werde (Parsons). Le Double deutet damit auf die Ableitung des Sternalis von dem durch Nn. thoracales versorgten Abschnitte des Panniculus carnosus hin.

Die Ansicht, daß es ganz auf dasselbe herauskomme, ob man den Sternalis vom M. pectoralis oder vom Panniculus carnosus ableite, ist eine völlig haltlose. Dies ergibt sich am besten daraus, daß der Sternalis tatsächlich vom Pectoralis major, nicht aber vom Panniculus carnosus abgeleitet wird (s. Eisler). Der Panniculus carnosus hat als Abkömmling der Pectoralisgruppe seine eigne Geschichte und Bedeutung erhalten, welche nicht mehr mit denen seines Mutterbodens gleichwertig sind.

Parsons (1893) begründet seine Meinung durch die bei Nagetieren festgestellten Befunde. Das Ergebnis seiner vergleichenden Forschungen beruht darauf, daß bei den Nagern am Hals- und am abdominalen Teile des Panniculus carnosus je zwei Lagen ausgebildet sein sollen, von denen die tiefe Schicht des Halses sich über das Brustbein ausdehne, um an dessen unterem Abschnitte sich anzuheften. Diese tiefe Halsschicht soll mit dem Sterno-mastoideus verschmolzen sein. Die tiefe abdominale Lage des Panniculus carnosus soll zur Aponeurose des Obliquus abdominis externus beim Menschen umgewandelt sein. Ein Sternalis würde sich demnach bei seinem Zusammenhange mit dem Sterno-mastoideus und der Aponeurose des Obliquus abdominis externus als ein wieder auftretender Brustabschnitt der tiefen Schicht des Panniculus carnosus zu erkennen geben, welcher zwischen die rückgebildeten Hals- und Brustteile eingeschoben wäre.

Lambert (1894) hat die Parsonssche Ansicht übernommen. Er glaubt die bei einer Beobachtung wahrgenommenen Sternalisverbindungen mit dem Sterno-mastoideus und der Aponeurose des Obliquus abdominis externus auf diese Weise verstehen zu können. Der Sternalis besaß aber in Lamberts Befund auch Verbindungen mit dem Pectoralis major. Diese fand Lambert durch die Parsonssche Deutung nicht erklärt, so daß ihm die letztere unvollständig erschien.

Gegenüber den Vorstellungen Lamberts muß daran festgehalten

werden, daß die Verbindungen des Sternalis mit benachbarten Skelettteilen, Muskeln oder Aponeurosen nichts über die Herkunft des Sternalis aussagen, und daß die Parsonssche Hypothese, trotzdem sie den Zusammenhang des Sternalis mit dem Pectoralis major außer acht läßt, doch recht zutreffend und vollständig sein könnte. Gegen dieselbe sind andre Faktoren ins Feld zu führen. Zunächst ist es nicht richtig, daß die tiefe Lage des Halsteiles des Panniculus carnosus mit dem Sterno-mastoideus verschmelze. Sie stellt den Sphincter colli dar, welcher brustwärts allmählich vollständig verschwindet. Der ins Gesicht fortgesetzte Teil erhält sich als Sphincter oris (G. Ruge, 1886, 1887). Von einer Verschmelzung des sich rückbildenden Sphincter colli mit dem Sterno-mastoideus ist Tatsächliches nicht bekannt. Fernerhin hat die vor dem Sternum liegende tiefe Portion des Panniculus carnosus, welche nach Parsons am unteren Ende des Sternum sich anheftet, mit der tiefen Halsschicht keine genetische Beziehung, da diese zum Facialisgebiete gehört, während die als Sternalis wieder auftretenden, prästernalen Muskelbündel von den Nn. thoracales anteriores versorgt werden. Drittens ist die Annahme, die tiefe abdominale Schicht des Panniculus carnosus sei zur Aponeurose des Obliquus abdominis externus rückgebildet, eine der vielen völlig unbewiesenen Hypothesen, welche das Forschungsgebiet des Sternalis beherrschen.

Parsons' Beweisführung, daß der Sternalis ein Rest des Panniculus carnosus sei, ist durchaus verfehlt, wenn schon die Annahme selbst für richtig zu halten ist. Der Sternalis stellt sich nach dem Autor als ein genetisches Zwischenstück zwischen einem Muskel aus dem Facialisgebiete und einem aus dem Gebiete der Nn. thoracales anteriores dar. Das ist natürlich ein Unding.

2. Der M. sternalis — ein Platysmateil.

W. Turner, welcher 1867 an der Hand eines reichen Materials die verschiedenen Möglichkeiten der Herkunft des M. sternalis erwog, entschied sich zugunsten dessen Ableitung vom Hautmuskel der Brust, von einem Teile des Panniculus carnosus. Gemäß dessen Zusammensetzung aus einem Hals-Kopf- und einem Brust-Bauchabschnitt konnte für die Ableitung des Sternalis auch das zur Brust herabreichende Platysma myoides in Betracht kommen. Turner hatte s. Z. noch an das menschliche Platysma myoides als Bildungsstätte für den Sternalis gedacht, da er dasselbe dem Panniculus carnosus identisch erachtete. Demgemäß berief er sich auf die Befunde, in welchen das Platysma

weiter abdominalwärts über den M. pectoralis major sich ausbreitete, und die beiderseitigen Muskeln vor dem Sternum ähnlich wie die Sternales eine Kreuzung eingingen (Teichmann). Die strengere anatomische Analyse war dem Autor noch unbekannt. Turner war daher für die Herleitung des Sternalis vom Panniculus carnosus, im speziellen für die vom Platysma eingetreten. Die letztere Ansicht hat nie viele Anhänger gefunden. Sie war nicht lebensfähig und wurde gänzlich aufgegeben, nachdem die allein entscheidenden Innervationsverhältnisse des M. sternalis und ferner die Trennung des Panniculus carnosus in einen Abschnitt, welcher vom N. facialis und in einen solchen, welcher von Nn. thoracales anteriores versorgt wird, bekannt geworden waren. Bedenken gegen die Ableitung des Sternalis vom Platysma sind in Turner selbst entstanden. Gleiche Einwände sind von Testut 1884 hervorgehoben worden. Sie betonen die verschiedenartige Lage von Platysma und Sternalis sowie deren Trennung durch eine Fascie. Wir würden diese Einwände nicht als ausschlaggebend hinzustellen wagen, verlassen uns vielmehr auf die heterogene Innervation für die in Frage kommenden Muskeln. Auch das gleichzeitige Erscheinen eines Sternalis und eines weit auf die Brust ausgedehnten Platysma, welches den Sternalis deckt, ist kein zwingender Grund gegen die Platysmanatur, da der Sternalis ja ein abgegliedertes, selbständig gewordenes Stück des Halshautmuskels sein könnte. Die Nervenversorgung ist das untrügliche Zeichen beim Erkennen der Stellung der Muskeln zueinander.

Der N. facialis ist zum Sternalis nie verfolgt worden. Es ist aber für die Unhaltbarkeit der Deutung des Sternalis als eines Platysmaabschnittes gleichgültig, ob er von Intercostalnerven oder von Nn. thoracales anteriores versorgt wird. Beiderlei Innervationsverhältnisse zeugen gegen die Platysmanatur des Sternalis.

Die in der Tierreihe zuweilen erfolgende Ausdehnung des Platysma in die Brustgegend, wo eine sehr innige Verwachsung mit dem Hautrumpfmuskel zum Panniculus carnosus (der früheren Autoren) erfolgen kann, hatte die Aufmerksamkeit auf das Platysma gelenkt. Die Zerlegung des Panniculus carnosus in die beiden Muskelgebiete, wie sie durch die Nervenversorgung geboten ist, zwingt dazu, beide Gebiete bei der Ableitung des Sternalis für sich in Rechnung zu ziehen, da beide an Stellen vorgefunden werden können, wo der Sternalis vorkommt.

Das Platysma fällt, wie wir sehen, außer Betracht. Die Frage,

ob der Hautrumpfmuskel eine Rolle bei der Entstehung des Sternalis spielt, bleibt einer besonderen Besprechung vorbehalten.

3. Der M. sternalis — eine Verlängerung des M. sterno-mastoideus in abdominaler Richtung.

Die Annahme, daß der Sternalis eine Variation des M. sterno-mastoideus sei und in dieser Eigenschaft eine Verlängerung desselben über die Brustregion darstelle, ist früh aufgetaucht (Bourrienne 1773, Marjolin 1815, Theile, Henle 1858); sie sind in neuerer Zeit noch nicht verschwunden (Colson 1886, Roughton 1890, Kohlbrugge 1897, Gegenbaur 1899). Diese Ansicht ist unhaltbar geworden, nachdem die Innervationsverhältnisse des Sternalis bekannt geworden sind. Sie darf nach meiner Meinung seit Cunninghams Untersuchungen als veraltet gelten (1884). Da der Sterno-mastoideus bei verwandten Organismen niemals bis zur Rectusscheide herabreicht, so fehlt auch ein vergleichend-anatomischer Beweis für die Deutung des Sternalis. Hierauf hat u. a. Le Double (1897, S. 285) hingewiesen.

Wir dürfen diese Deutung nicht mit der demnächst zu besprechenden gleichstellen, welche im Sternalis allerdings auch ein mit dem Sterno-mastoideus zusammenhängendes, aber nur ein zwischen diesen und die Bauchmuskel eingeschobenes Gliedstück homodynamen Wertes zu erkennen glaubt.

Kohlbrugge äußerte sich noch 1897 zugunsten der Annahme, der Sternalis könne durch Hinabsteigen des caudalen Abschnittes des Sterno-mastoideus entstanden sein, allerdings nur für den Fall, daß der Sternalis zum Sterno-mastoideus gerechnet werden dürfte. Diese Klausel verrät große Vorsicht. Die Einsicht in die Verhältnisse gestattet uns nicht, zuzustimmen. Letzteres könnte nur dann zutreffen, wenn die Innervationsverhältnisse es zuließen. Das ist nicht der Fall. Wäre der Sternalis durch Hinabrücken des Sterno-mastoideus entstanden, so würde sein Nerv die Fortsetzung des N. accessorius sein müssen. Er müßte aber aus segmentalen Stücken der Seitenrumpfmuskulatur hervorgegangen sein, wenn der 2., 3. und 4. thoracale Spinalnerv ihn versorgen würden. Die Unterschiebung, daß der Sterno-mastoideus herabgestiegen sein könne, um den Sternalis zu bilden, gehört zu jenen Annahmen, welche gar nichts für sich haben und durch kein einziges Argument jemals, soweit uns bekannt ist, eine Fürsprache erfuhren. Vergleichend-anatomische Beweise bestehen auch nicht. Das Herabreichen des

Sterno-mastoideus bis unter das Manubrium sterni bei *Echidna*, *Castor* usw. beweist nichts.

4. Der M. sternalis — ein zwischen M. sterno-mastoideus und M. obliquus thoraco-abdominalis externus eingeschalteter Muskel.

L. Testut (1884) hat im oberen Abschnitte des M. sternalis einen genetischen Zusammenhang mit dem M. sterno-mastoideus, im unteren denjenigen mit dem M. obliquus abdominis externus gesehen. Diese Anschauung wird von einigen Forschern (Windle 1899) geteilt. Sie ist durch K. v. Bardeleben (1888) dahin abgeändert, daß der Sternalis zwischen Sterno-mastoideus und M. rectus thoracico-abdominalis sich einschiebe. Der Autor hatte sich 1877 ebenfalls für die Zugehörigkeit des Sternalis zum Obliquussysteme ausgesprochen, 1888 diese Ansicht mit der angegebenen vertauscht, aber immerhin in der Meinung, daß man darüber streiten könne, ob der Sternalis mehr dem Rectus- oder dem Obliquussysteme entspreche (S. 332). In neuerer Zeit hat Anthony (1900) sich zugunsten der Testutschen Deutung des Sternalis ausgesprochen. Er stimmt ihr allerdings nur mit Vorbehalt zu, hält sie aber für die wahrscheinlichste unter den vielen Erklärungsversuchen (l. c. S. 487). In den von ihm als Sternalisrudimente gedeuteten, sehnigen Strängen der Vorderwand des Sternum sieht Anthony Teile einer Sternalisform, welche nach Testut ein Zwischenglied zwischen Sterno-mastoideus und Obliquus abdominis externus zu gelten habe. In Anthonys Arbeit ist kein einziger Fall beschrieben, welcher die Testutsche Deutung zu stützen vermag, da die meisten Befunde selbst erst auf die ihnen zugesprochene Deutung zu prüfen bleiben. Anthony geht so weit, selbst in den Ligg. costo-xiphoidea Reste eines Sternalis zu erblicken. Den Beweis hierfür ist uns der Autor schuldig geblieben. Beide Deutungen besitzen das Gemeinsame, daß sowohl der Sterno-mastoideus als Muskel des Halses als auch die thoracale Seitenrumpfmuskulatur einen entwicklungsgeschichtlichen Verband mit dem M. sternalis besitzen sollen. Diese Annahme hat eine große Tragweite, da der Sternalis nach ihr als Rest der Seitenrumpfmuskulatur sich zu erkennen gibt und einen Rückschlag auf ganz uralte Verhältnisse, welche bei den Fischen, Amphibien und Reptilien angetroffen werden, bedeutet. In diesem Sinne haben die Autoren sich auch ausgesprochen. Der Sternalis als Muskelvarietät gäbe danach eines der ältesten Zeugnisse ab für das Erhaltenbleiben des indifferenten

Ausgangspunktes, von welchem aus die Muskulatur des Menschen die hochgradigsten Umgestaltungen durchlaufen hätte. Das wäre gewiß von allergrößter Bedeutung. Eine solche Annahme bedarf daher in allen Punkten der größtmöglichsten Sicherstellung. Alle diejenigen aber, welche derselben huldigen, müssen die Forschungen mit den einschlägigen Verhältnissen der Fische, Amphibien usw. beginnen. Anthony hat solches in Aussicht gestellt.

Es ist Testut und andern Forschern seit Halbertsma (1861) nicht unbekannt geblieben, daß ein als Sternalis gearteter Muskel des Menschen in der Tierreihe nicht besteht. Auf diese Tatsache ist immer wieder hingewiesen worden. Der Muskel fehlt also, wie sich eigentlich von selbst versteht, auch den Haustieren (u. a. Lesbre 1897, Martin 1904), sowie den in der Wildheit lebenden Tieren. Er ist kein Sternalis brutorum, sondern ein Sternalis hominis[1]. Es muß seltsam erscheinen, daß keinem Tiere der Rest einer primitiven Einrichtung zukommt, während beim Menschen derselbe in einer Häufigkeit von 4,2% sich findet, was aus der von Le Double (1897, S. 282) zusammengestellten Tabelle hervorgeht, in welcher etwa 3000 Befunde an Leichen verwertet sind. Nach Anthony (1900) soll der Sternalis sogar in 25% anzutreffen sein. Testut hat, um diesem Mißverhältnisse zu begegnen, zur Hypothese gegriffen und angenommen, daß der Sternalis in der Tierreihe frühzeitig verloren gegangen, sein Auftreten beim Menschen aber eine Reproduktion von alten sonst verschwundenen Einrichtungen sei, und daß man tief in der Wirbeltierreihe herabsteigen müsse, um ihn wieder anzutreffen. Dabei denkt Testut an die Schlangen!

Auf diese Weise wird dem Sternalis eine Sonderstellung einge-

[1] Rudimentäre Sternalisformen will Anthony nicht nur beim Menschen, sondern auch bei Säugetieren mit breiten Brustbeinen gefunden haben. Als Träger dieses rudimentären Muskels gibt er an: *Delphinus tursio*, *Delphinus delphis*, und als wahrscheinliche Träger: Gorilla, Gibbon, Orang (1900, S. 514). Bei den in Betracht kommenden Bildungen handelt es sich in der Regel um ligamentöse Stränge, welche in der Fortsetzung der Sterno-mastoideus-Sehne liegen. Die Deutung für solche sehnigen Apparate ist hier wie anderorts der Willkür preisgegeben. Wo es sich in der Anthonyschen Arbeit aber beim Menschen auch um muskulöse Bildungen handelt, welche mit den verschiedenen Sehnensträngen sich verbinden können, haben wir es mit wahren Mm. sternales zu tun. Die Zusammenstellung der Sternalisträger (Cetaceen — Anthropomorphe) kennzeichnet die Arbeit Anthonys. Bei diesen Tieren ist der Sternalis nach Anthony nur im fibrösen Zustande vorhanden und dennoch soll er ein Rest einer alten Einrichtung sein.

räumt; denn wir sind gewohnt, ursprüngliche Einrichtungen bei niederstehenden Organismen häufiger als bei den höheren anzutreffen. Außerdem bleibt es in hohem Grade auffallend, daß in einem Gebiete, welches Skelet und Muskulatur des Menschen zu höchster Eigenart ausgebildet hat, gerade Wiederholungen sehr alter und längst verlassener Einrichtungen sich einstellen.

Testut hatte für seine Deutung des Sternalis zunächst die Homodynamie von Sterno-mastoideus und Obliquus abdominis externus zu beweisen. Er findet die Gleichwertigkeit der Muskeln durch deren gleiche Lagebeziehung zur Fascie, übereinstimmende Verlaufsart und entsprechende Insertion nahe der Medianlinie vollauf begründet. Als vergleichend-anatomische Gründe führt er an, daß bei den Schlangen beide Muskeln eine einheitliche, bis zum Schädel hinaufragende Lage bilden, deren vordere Bündel nach Humphry (1872), welcher Testuts Gewährsmann ist, dem Sterno-mastoideus der Vögel und Säugetiere entsprechen. Testut ist nun der Meinung, der menschliche Sternalis sei demjenigen Teilstücke des einheitlichen Schlangenmuskels homolog, welches durch die Einfügung der vorderen Gliedmaßen in der Regel beim Menschen zugrunde gegangen sei, sich aber als Sternalis wieder einstellen könne.

Die Verbindung des Sternalis mit dem Sterno-mastoideus sowie mit dem Obliquus abdominis externus genügt, um neue, scheinbar untrügliche Zeichen für die ausgegebene Deutung sprechen zu lassen. Testut sieht in den Verbindungen des Sternalis mit Sterno-mastoideus und Obliquus abdominis externus eine bedeutsame Erscheinung. Wir messen diesen Verbindungen keine genetische Bedeutung zu. Testut übergeht die Verschmelzungen des Sternalis mit dem M. pectoralis major der einen und der andern Seite sowie mit den Skeletteilen (Rippen, Brustbein) mit Stillschweigen; dieselben stimmen mit seiner Deutung nicht überein. Wir sprechen diesen Verbindungen dieselbe Bedeutung zu wie den erstgenannten und bezweifeln daher auch hier die genetischen Beziehungen. Gerade weil man sich bei den Sternalisforschungen stets zu sehr durch die Verbindungen des Sternalis mit Nachbargebilden hat bestechen lassen, sind die vielen verschiedenen Deutungen alle mit gleicher Wärme vertreten worden.

M. O. Lambert (1893) verwirft Testuts vergleichend-anatomische Gründe, da er die Schlangen mit Recht als völlig veränderte Formen, denen die Gliedmaßen abhanden gekommen seien, betrachtet

wissen will. Hierin hat ihm M. Duval (ebendaselbst) beigepflichtet.

Lambert, welcher seine Anschauungen auf Grund einer Beobachtung gewonnen hat, ist aber in der Meinung befangen, daß der von ihm ebenfalls wahrgenommene Zusammenhang des Sternalis mit der Sterno-mastoideus und der Obliquus abdominis externus-Aponeurose maßgebend für die Sternalisdeutung sei. Er ist daher nicht imstande, weiterhin gegen Testut Stellung zu nehmen und verwirft dessen ingeniöse und bestechende Deutung nicht vollständig. Da am gleichen Befunde Verbindungen des Sternalis mit dem Pectoralis major durch Lambert wahrgenommen wurden, wurde auch dem letzteren Muskel eine genetische Bedeutung beigemessen; wenigstens erachtete Lambert die Testutsche Erklärung als nicht genügend; denn der Pectoralisverband war durch Testut nicht berücksichtigt worden.

Le Double (1897, S. 285) hat gegen Testut ebenfalls Stellung genommen und bestreitet die Richtigkeit dessen Deutung vom Sternalis. Die von ihm angegebenen Gründe wirken indessen wenig überzeugend.

Bei der Beurteilung des Sternalis hat dessen Zusammenhang mit benachbarten Muskeln keinen Ausschlag gebenden Wert. Die Innervationsverhältnisse haben eine größere Bedeutung; sie spielen für die genannten Autoren aber noch keine besondere Rolle.

Als sehr bedenklich muß der Hinweis auf den Bestand von regelrechten Zwischensehnen im Sternalis oder gar im M. sternomastoideus (Testut, S. 82) bezeichnet werden. Die Bedeutung solcher nur fälschlich als Reste von Myokommata angenommener Zwischensehnen wäre so groß, daß die Forscher die von ihnen angerufenen Tatsachen mit Beweisen gehörig zu belegen hätten. Man wird Gefahr laufen, der Leichtgläubigkeit geziehen zu werden, wenn man sich auf so wenig beglaubigte Aussagen stützt.

Als durchaus verfehlt muß Testuts Berufung auf die Verhältnisse bei den Schlangen bezeichnet werden, deren abgeänderter Bau mit dem rein »menschlichen« Sternalis nichts zu tun haben kann. Durch die Rückbildung der Gliedmaßen haben sich an der Rumpfmuskulatur Verhältnisse eingestellt, welche nicht zum Ausgangspunkt für diejenigen Organismen, welche ihre Gliedmaßen stets bewahrt haben, gewählt werden können.

Anthony ist nicht dieser Ansicht; er nimmt vielmehr an, daß mit der Rückbildung der vorderen Gliedmaßen die einheitlichen

Muskellagen in voller Integrität sich wieder einstellen. Diese Ansicht wäre bedeutungsvoll, wenn sie einwandslos bewiesen wäre. Der unglückliche Griff zu den Verhältnissen bei den Ophidiern verdiente, so sollte man eigentlich annehmen, keine Unterstützung.

Wir unterziehen im folgenden die Frage nach dem genetischen Zusammenhange des Sternalis mit dem Obliquus abdominis externus einer Prüfung. Zugunsten der Annahme wird die oft angetroffene Verbindung beider Muskeln angeführt.

Der Sternalis hängt in der Tat nicht selten mit der auch vom breiten, äußeren Bauchmuskel gebildeten Rectusscheide zusammen. Diese Verbindung ist nun aber in der Regel keineswegs eine derartige, daß aus ihr auf eine enge Verwandtschaft beider geschlossen werden kann. Meist findet eine Überkreuzung der Sternalissehne mit den Elementen der Rectusscheide statt, welche auf einer sekundären Verschmelzung der Gebilde beruhen kann. Es bleibt daher zunächst festzustellen, welcher Zustand dem andern vorausgegangen, ob die enge Verschmelzung oder die Überkreuzung das Primäre sei. Nicht selten strahlt der Sternalis caudal-lateralwärts auf dem muskulösen Abschnitt des Obliquus externus aus. Dieser Befund widerstreitet der Annahme einer genetischen Verbindung. Auch die Überkreuzung der beiderseitigen Sternales in der Medianlinie ist der Testutschen Deutung abhold. Überdies strahlen Sehnenbündel der Ursprungsportion des M. pectoralis major in die Rectusscheide ein, und es ist, da auch diese dem caudalen Ende des Sternalis sich innigst anlehnen können, die neue Frage nach der genetischen Beziehung des Sternalis zum M. pectoralis major an dieser Stelle zu erörtern. Weder die eine noch die andre dieser Fragen ist gelöst, so daß der einzige, etwa zugunsten der Testutschen Ansicht sprechende Punkt zweideutiger Natur bleibt.

Gewichtige andre Gründe sprechen gegen den genetischen Zusammenhang beider Muskeln.

Die oberflächliche Lage des M. sternalis, in welcher dieser durch die Gliedmaßenmuskulatur der Brust von der Seitenrumpfmuskulatur abgetrennt ist, bleibt ein unüberwindliches Hindernis, ihn mit dem M. obliquus abdominis externus ungezwungen in genetischen Verband zu bringen. Die Gliedmaßenmuskeln breiten sich bei den Wirbeltieren in der Regel über der Seitenrumpfmuskulatur, von welcher sie abstammen, aus. Und wenn einmal, wie bei *Chrysochloris* nach Dobson (1883) davon eine Ausnahme sich findet, so muß für diese Ausnahme die Ursache innerhalb der Insectivoren

aufgesucht werden. Die menschlichen Einrichtungen haben zunächst mit diesen Einzelzuständen einer spezialisierten Insectivorenform ganz und gar nichts zu tun.

G. E. Dobson hat uns in verdienstvollster Weise über das Sonderverhalten des M. rectus abdominis bei den Chrysochloriden aufgeklärt; er hat die oberflächliche Lage des Muskels als Folge der Umwandlungen ausgegeben, welche infolge der unterirdischen Lebensweise dieser Tiere an der vorderen Gliedmaße, am Brustbein und Brustkorbe sich vollzogen haben. Die am Skelette ausgesprochenen Eigenheiten bei *Talpa* und *Chrysochloris* sind als Folgeerscheinungen des Grabens lange bekannt, von Gaillard 1899 aufs neue beleuchtet worden. Anthony (1900) lehnt sich an Dobsons Erklärung des Sonderverhaltens des Rectus thoraco-abdominalis von *Chrysochloris* an und hält es für falsch, wenn der Sternalis als ein oberflächlicher Muskel mit dem subpectoralen M. rectus thoraco-abdominalis in Parallele gesetzt wird (S. 489). Anthony begeht aber in Anlehnung an L. Testut (1884) sofort den andern Fehler, den Sternalis als einen Teil derjenigen Muskellage auszugeben, zu welcher der M. obliquus thoraco-abdominalis externus gehört. Der Fehler bleibt ein grundsätzlicher, da keine Gründe bekannt sind, welche für Rectus und Obliquus abdominis andersartige, allgemeine topographische Beziehungen zu der Pectoralisgruppe anzunehmen gestatten. Testut hat eine scharfe, zutreffende Kritik gegen die Deutung des Sternalis als eines thorakalen Restes des Rectussystems geführt (1884, S. 81) und dabei die grundsätzlich verschiedene Lage des Sternalis und des Rectus zur Pectoralismuskulatur hervorgehoben. Es muß auffallen, wie Testut es hat übersehen können, daß der Obliquus abdominis externus sich vollkommen gleich wie der Rectus verhält. Schärfe des Urteils auf der einen Seite, Nachlassen derselben auf der andern Seite sind die Fürsprecher für die vorgetragene Ansicht des Autors gewesen.

Wir halten daran fest, daß die oberflächliche Lage des Sternalis ein sehr bedeutungsvolles Wahrzeichen für die andersartige Natur des Sternalis als die eines dem breiten Bauchmuskel gleichwertigen Gebildes ist.

Ein andrer, mit dem soeben Erörterten eng zusammenhängender Grund gegen die Stichhaltigkeit der Testutschen Annahme ist ebenso zwingend. Der M. obliquus abdominis externus des Menschen dehnt sich aufwärts bis zur 5. Rippe hin aus. Der Sternalis kann dessen craniale Fortsetzung deshalb nicht sein, weil der M. obliquus thoraco-

abdominalis bei niederen Säugetieren und selbst noch bei den Primaten sich bis zur 1. Rippe fortsetzt, in diesem Zustande aber naturgemäß von der Pectoralisgruppe bedeckt bleibt. Der thorakale Theil des Muskels hat beim Menschen in der Gegend der 1. bis 4. Rippe eine völlige Rückbildung erlitten. Falls dieser rückgebildete Abschnitt sich in Varietäten wieder einstellt, so handelt es sich stets um bekannte, von der Pectoralisgruppe bedeckte Bildungen, aber nicht um oberflächliche Sternalisvarietäten. Es bleibt unerklärt, auf welche Weise ein topographisch scharf gekennzeichneter Muskel in atavistischen Rückschlägen seine Lage völlig verändern solle. Diese Annahme ist so lange von der Hand zu weisen, bis wir nicht durch zwingende Beweisgründe zu ihr hingedrängt werden. Solche konnten bisher nicht erbracht werden.

P. Eisler weist mit Recht die Testutsche Hypothese auf Grund der Innervation zurück (1901, S. 67). Diejenigen, welche sich zugunsten der Intercostalisinnervation des Sternalis aussprechen, können den Sternalis sowohl auf den Obliquus externus als auch auf den Rectus abdominis zurückführen. Dahin hat sich auch Anthony geäußert (1900). Ein andrer Einwand, daß der Obliquus externus dem ventro-lateralen Abschnitte der Seitenrumpfmuskulatur, der Sternalis aber dem ventro-medialen Abschnitte angehöre, ist aus besonderen Anschauungen Eislers abgeleitet und nach meiner Ansicht nicht stichhaltig, wie ich die Gesamtdeutung des Sternalis nach Eisler für nicht richtig halte, was weiter unten erörtert wird.

Die Annahme der Zusammengehörigkeit des Sternalis mit dem Sterno-cleido-mastoideus ist schon früh ausgesprochen worden (Bourrienne 1773). Begründet wurde sie jedoch nicht, sondern nur äußeren, accidentellen Erscheinungen von Verbindungen der Muskeln entnommen. J. Henle (1858, S. 95) hat den Sternalis als tiefen Ursprung des Sterno-mastoideus ausgegeben. Beide Muskeln können nach ihm am oberen Rande des Sternum sehnig unterbrochen, oder der Sternalis kann durch Anheftung an oberen Rippen vom Sternomastoideus abgegliedert sein. Nach H. Meyer (1856, S. 179) gehören beide Muskeln in ein gleiches Längssystem. W. Krause (1880) stellt den Sternalis als Verbindungsstück zwischen Sternomastoideus und Rectus abdominis dar, wodurch allen drei Muskeln ein gleicher morphologischer Wert zugesprochen wird.

Anthony glaubt die Ursache für das Auftreten des Sternalis beim Menschen in dessen breiter Gestalt des Brustbeins gefunden zu haben. Ein breites Sternum biete den Platz für einen Sternalis

dar. Anthony ist von der Richtigkeit seiner Ansicht so sehr überzeugt, daß er bei zwei Delphinarten, welche ebenfalls breite Brustbeine besitzen, in einigen Bandapparaten Sternalisreste erkannt zu haben glaubt, daß er fernerhin bei den Anthropomorphen mit breiten Sterna das Auftreten eines Sternalis für wahrscheinlich hält. Wir geben zu, daß das alles möglich ist. Diese Meinungen entbehren aber so sehr jeglicher tieferen Begründung, daß sie sich wohl kaum in der Geschichte des Sternalis erhalten werden.

Geringere oder größere Breitenausdehnung des Brustbeins erklärt für das Auftreten eines sehr oft sogar nur auf dem M. pectoralis lagernden, variablen Muskels gar nichts. Wäre sie die wirkliche Ursache für das Auftreten des Sternalis beim Menschen, so müßte man fragen, warum der Muskel sich nicht regelmäßig einstellte. Das menschliche Brustbein ist ja immer breit. Die Frage bietet gar keine Angriffspunkte für eine aufklärende Erörterung und entbehrt des Lehrreichen. Sie fügt sich der Gruppe der ephemer entstandenen Meinungen auf dem Gebiete des Sternalis an. — Bei der Vergleichung der menschlichen Organisation mit derjenigen bei Tieren tritt bei Testut und Anthony eine verwandte Anschauung zutage. Beide wählen zu Vergleichsobjekten abseits stehende Formen; der eine zieht die Schlangen, der andre die im Wasser lebenden Delphine zum Vergleiche heran. Die vergleichende Methode erlaubt es wohl kaum, derartige Ungleichwertigkeiten zusammenzustellen.

Der M. sterno-mastoideus setzt sich bei Säugetieren abdominalwärts nicht bis zum M. obliquus abdominis externus oder zum Rectus abdominis hin fort, so daß ein vergleichend-anatomischer Beweis für die Deutung des Sternalis als genetisches Bindeglied zwischen Sterno-mastoideus und Obliquus abdominis externus von dieser Seite her nicht erbracht ist. Testut hebt diese gewichtige negative Tatsache gegen die Ableitung des Sternalis vom ventralen Längsmuskel hervor, versäumt aber, einzugestehen, daß diese Tatsache in ganz gleicher Weise gegen seine eigne Ansicht sich auflehnt. Statt der naheliegenden Verhältnisse bei Säugern greift Testut auf diejenige der im Systeme ganz abseits stehenden Schlangen zurück. Die Art der Beweisführung Testuts und Anthonys zeigt, daß auf dem Gebiete des Sternalis das Seltsamste nicht unerörtert geblieben ist.

Testut suchte seine Deutung des Sternalis dadurch zu stützen, daß er auf gleiche Verlaufsrichtung, auf homologe Insertionen in der Medianlinie und auf gleiche Lage zur oberflächlichen Fascie, welche Sterno-mastoideus und Obliquus abdominis externus aufweisen,

hinwies. Derartige Gründe gelten heutzutage nicht viel, wenn schon sie, neben andern mit als Zeugen auftretend, immerhin wertvoll sein können.

5. Der Musculus sternalis — ein Teil der ventralen Längsmuskulatur des Rumpfes. — Die Innervation des Sternalis.

Als direkte Fortsetzung oder als abgesprengtes Stück des Musc. rectus thoraco-abdominalis wurde der Sternalis schon 1816 durch Meckel (S. 465) ausgegeben. Einzelstehende Beobachtungen, wie diejenige von Portal, nach welcher der Sternalis mit Zwischensehnen wie der Rectus abdominis ausgestattet sein soll, können der Deutung zugute kommen. Letztere wird auch unterstützt durch die früh auftauchende Meldung von der Sternalisinnervation durch Nervi intercostales. W. Krause hat 1871 den 5. Intercostalnerven zum Sternalis verfolgen können (1880, S. 94) und stützt darauf die Ansicht, daß der Sternalis ein Verbindungsstück zwischen Sterno-mastoideus und Rectus abdominis sei.

Daß aber ein unmittelbarer Zusammenhang zwischen Sternalis und M. rectus abdominis nie zur Beobachtung gekommen war, hob J. Henle (1858, S. 95) hervor und machte diesen negativen Befund gegen die Deutung des Sternalis als eines Rectusabschnittes geltend. Halbertsma hat schon 1861 sehr scharf zwischen einem Brustabschnitte des M. rectus (Accessorius ad rectum), welcher vom Pectoralis major bedeckt ist, und einem auf dem Pectoralis major liegenden Längsmuskel (Sternalis) unterschieden. Dem letzteren spricht er die Bedeutung eines Rectusabschnittes ab. Viele Anatomen haben ihm beigepflichtet (z. B. Le Double 1897). Die Ausdehnung des Längsmuskels bis zur 1. oder 2. Rippe bei niederen Säugetieren mußte im gleichen Sinne klärend wirken, zumal auch das gleichzeitige Auftreten eines Sternalis und eines Rectusursprungs von der 4. Rippe bekannt geworden war (Colson 1886).

Der Sternalis hat obige Deutung auch durch Karl Bardeleben 1888 erfahren; H. A. Christian (1898) hat sie weiter übernommen. Der Sternalis wird als dasjenige Stück der Längsmuskulatur ausgegeben, welches sich zwischen M. sterno-mastoideus und M. rectus thoraco-abdominalis einschiebe und dadurch die Einheitlichkeit des gesamten ventralen Längsmuskels herstelle. Die sehr häufige Verbindung des Sternalis mit dem Sterno-mastoideus gilt als ein Wahrzeichen der genetischen Zusammengehörigkeit beider Muskeln. Die Häufigkeit der Verbindung zwischen denselben ist bekannt. Bardeleben hat

sie unter 14 Fällen 13mal beobachten können (1888, S. 330). Auf sie ist immer wieder hingewiesen, sie ist oftmals abgebildet, wie z. B. durch J. Schultz (1888, S. 229), Bardeleben, Anthony u. a. Da die Verbindung oft eine sehr innige, untrennbare ist, kann jene Annahme der Zusammengehörigkeit zunächst nicht beanstandet werden. Es wird versucht, die letztere dadurch fester zu begründen, daß der M. sterno-mastoideus als ein Teil der ventralen Längsmuskulatur erklärt wird. Das Tatsächliche an dieser Deutung kann natürlich nur auf der Versorgung des Muskels durch Spinalnerven des Halses beruhen. Der 2. und 3. Halsnerv können in Betracht kommen. Die diesen Nerven zugehörigen Muskelsegmente haben Teilstücke zum Aufbaue des M. sterno-mastoideus geliefert, und diese sind mit den durch den N. accessorius versorgten Muskelbündeln innigst verwachsen. Eine Grenze zwischen den beiden verschiedenen Teilen ist nicht erhalten. Immerhin könnte der Zusammenhang zwischen den in dem Sterno-mastoideus aufgegangenen spinalen Myomerenteilen des Halses und den Brustsegmenten des ventralen Längsmuskels erhalten sein. Das ist zur Rettung der Annahme Bardelebens zuzugeben. Dabei muß aber stillschweigend eingeräumt werden, daß der spinale Abschnitt des M. sterno-mastoideus vor seiner Verschmelzung mit dem Accessoriusteile auch wirklich in der cranialen Verlängerung des thorakalen Längsmuskels sich befunden habe. Dies ist nun keineswegs ausgemacht, nicht einmal ernstlich erwogen worden und außerdem sehr unwahrscheinlich. Eine Klarstellung hätte hier vorausgehen müssen, bevor die Begründung der Annahme fester hätte gefügt werden können. Die Annahme ist eine unsichere geblieben. Hiermit erheben sich sofort andre Bedenken. Es besteht nämlich eine nicht unerhebliche Lücke zwischen den Segmenten des Sterno-mastoideus und denen des M. sternalis. Ist ersterer aus dem 2. und 3. Halssegmente, so ist letzterer nach Bardeleben aus dem 2., 3. und 4. thorakalen Myomer aufgebaut. Zwischen beiden Muskeln fehlen also das 4. bis 8. Hals- und das 1. Brustsegment. Fünf Myomere werden in dem als einheitlich geltenden ventralen Längsmuskel vermißt. Wo sind dieselben geblieben? Sie könnten nun allerdings rückgebildet sein und die Stelle eingenommen haben, an welcher jetzt die häufig anzutreffende gemeinsame Sehne zwischen dem Sterno-mastoideus und dem Sternalis sich befindet. Die Sehne wäre dann fünf Muskelsegmenten gleichwertig. Wir bleiben unbefriedigt, so lange wir dies ohne sachliches Beweismaterial hinnehmen müssen. Denkbar bleibt ja diese Möglichkeit. Sie wird

aber zur Unwahrscheinlichkeit, wenn die Einverleibung der unteren spinalen Halsnerven in die obere Gliedmaße berücksichtigt wird. Die ventralen Hautnerven und die ventrale Längsmuskulatur sind gemeinsam mit den genannten Nerven in die Gliedmaße hineinbezogen worden und in ihr zu höchster Umgestaltung gelangt. Und so werden am betreffenden Orte wohl kaum Segmentstücke zugrunde gegangen sein, sich vielmehr zu hochentwickelten Muskeln der Gliedmaße ausgebildet haben. Mit dieser Annahme stimmt das Verhalten der sterno-laryngealen Muskeln überein. Sie sind tatsächlich ventrale Längsmuskeln, sind am Brustbein angeheftet und an demselben vom thorakalen Längsmuskel abgesetzt. Zwischen beiden Gebilden wird nun ebenfalls eine Reihe von Segmenten vermißt. Da die Mm. sterno-hyoideus et sterno-thyreoideus caudalwärts nur noch vom 3. spinalen Halsnerven versorgt werden, so sind zwischen ihnen und dem M. rectus thoraco-abdominalis fünf Segmente ausgefallen, nach Bardeleben müßten zwischen ihnen und dem M. sternalis sogar sechs fehlen. Der Sternalis als Rest der Längsmuskulatur hätte die größere Anwartschaft auf einen Zusammenhang mit dem M. sterno-hyoideus als mit dem M. sterno-mastoideus, da, was seit alters her bekannt und ernstlich wohl nie bestritten worden ist, Sterno-hyoideus und Rectus thoraco-abdominalis Gliedstücke des ursprünglich einheitlichen Längsmuskels sind (vgl. u. a. auch W. Krause 1880, S. 93).

Es ist sehr unwahrscheinlich, daß die gemeinsame Sehne von Sterno-mastoideus und Sternalis aus der Rückbildung von Muskelsegmenten sich gebildet habe. Demgemäß ist auch die Annahme der genetischen Einheitlichkeit von Sterno-mastoideus und Sternalis im strengeren Sinne nicht einwandsfrei. Sind fünf oder sechs Segmente zwischen beiden Muskeln anderweitig verwendet, so können letztere eine Verschmelzung zu einem Strange erst nachträglich, in sekundärer Weise erlangt haben. Man könnte hierauf das häufige Ausbleiben der Verbindung zwischen Sternalis und Sterno-mastoideus zurückführen. Wo bliebe aber dann der genetische Zusammenhang, für welchen man sich verwendete?

Diese Erwägungen entfernen uns von der nicht näher begründeten Annahme Bardelebens, welche einen ursprünglichen Zusammenhang des Sternalis mit der Halsmuskulatur befürwortet. Wenn man es wahrscheinlich machen kann, daß dieser Zusammenhang ein erst eingeleiteter sekundärer ist, so kann ein solcher ohne gleichzeitig bestehende andre Gründe niemals für die Gleichwertigkeit der ver-

schmolzenen Muskeln sprechen. Die verschiedenartigsten Muskeln können sich ja miteinander verbinden.

Nichtsdestoweniger ist der besprochene Punkt der einwandfreieste, der beste in der Deutung des Sternalis als eines Teiles der ventralen Längsmuskulatur des Rumpfes.

P. Eisler hat die Richtigkeit der Annahme einer genetischen Einheitlichkeit von M. sterno-mastoideus und M. sternalis bestritten (1901, S. 66). Die Beweisführung hebt andre als die hier vorgeführten Bedenken hervor; sie ruht auf Argumenten, welche, wie mir scheint, in nicht ganz zwingender Weise die Annahme Bardelebens zurückweisen. Ich gehe jedoch auf Eislers Auseinandersetzungen nicht ein; sie würden uns auf weiter abliegende Gebiete, das Wesen des N. accessorius und dessen Endgebiete führen.

Ein genetischer Zusammenhang wird durch K. Bardeleben auch zwischen Sternalis und M. rectus thoraco-abdominalis angenommen. Als Beweggründe zu dieser Annahme sind mehrere zu nennen. Bardeleben bezieht sich auf die Häufigkeit des Zusammenhanges des Sternalis mit der aponeurotischen Scheide des M. rectus abdominalis. In der Tat wird ein solcher Zusammenhang so häufig angetroffen, daß ihm eine höhere Bedeutung innewohnen kann. Das ist einzuräumen. Anderseits wird man auch zugeben müssen, daß einzig und allein das Wesen dieser Verbindung über deren genetische Bedeutung Auskunft geben kann. Das Wesentliche der Verbindung festzustellen, ist nun keineswegs ganz leicht, und bisher keinem Anatomen gelungen. Der Wechsel der Erscheinungen mag ja das Wesentliche verdecken. Es kommt einerseits vor, daß die Sehnenbündel des Sternalis unter Kreuzung mit denen der Rectusscheide verkleben. Dies Verhalten erweckt den Eindruck von einer entwicklungsgeschichtlich bedeutungslosen Verklebung zweier differenter Bildungen. Es wird anderseits wahrgenommen, wie die Sehnenbündel des Sternalis unter parallelem Verlaufe mit denen der Rectusscheide sich dieser so innig einverleiben, daß die Vermutung entsteht, hier könne ein genetischer Zusammenhang beider Bildungen vorliegen. Wenn man aber die Untersuchung auf einen genetischen Zusammenhang richtet, so können nur die Befunde letzterer Art bei der Entscheidung in die Wagschale fallen. Der Zusammenhang zweier Muskeln untereinander besitzt an sich keine Beweiskraft für Lösung der Frage über die Ursprünglichkeit der Verbindung. Die Art und Weise der Vereinigung erteilen die Auskunft. Liegt ein Fall vor, welcher auf eine ursprüngliche Verbindung von Sternalis und

Rectusscheide hindeutet, so erhebt sich für die eingehendere Forschung sofort eine neue Frage. Sie fordert die Entscheidung über die Zugehörigkeit derjenigen Rectusscheidenelemente, welche den vermuteten genetischen Verband mit der Sternalis-Sehne besitzen, zur Muskulatur. In das ventrale Blatt der Rectusscheide strahlen oralwärts Sehnenbündel sowohl der breiten Bauchmuskeln, des M. obliquus externus und des M. obliquus internus als auch des abdominalen Abschnittes des M. pectoralis major aus. Es ist nun erforderlich, festzustellen, mit welchen von diesen Muskeln der vermutete genetische Verband bestehe. Die Grundlage für weitere Erörterungen wird durch den Entscheid gegeben, ob ein Gliedmaßenmuskel der Brust oder ein thoraco-abdominaler Rumpfmuskel bezüglich eines genetischen Zusammenhanges mit dem Sternalis in Frage kommen.

Die Verbindungsart der fraglichen Gebilde an der Rectusscheide muß noch aus einem andern Grunde vor jeder weiteren Erörterung genau festgestellt worden sein. Der Sternalis breitet sich nämlich nicht ganz selten mit sehnigen Ausläufern auf dem M. pectoralis major oder auf Teilen des M. obliquus abdominis externus aus, oder er heftet sich an den Knorpelstücken der Rippen fest. Die hier zustande kommenden Verbindungen sind bei der Prüfung der Sternalisnatur ebenfalls in Rechnung zu bringen, da keine Instanz bei der Verwertung des Beweismaterials in Sachen der morphologischen Bedeutung des Sternalis übergangen werden darf.

Die genannten Vorfragen sind meines Wissens nie genau erörtert worden. K. Bardeleben hatte, als er 1888 über die Herkunft des Sternalis entschied, über die vielen Möglichkeiten der Ableitung sich nicht geäußert. Er brachte eben den Sternalis mit dem M. rectus thoraco-abdominalis in engste Beziehung und begründete diese Annahme kurz damit, daß die Rectusscheide ein Erzeugnis des M. rectus selbst wäre, und daß der Sternalis demgemäß durch seine Vereinigung mit diesem Bestandteile des Rectus sich als dessen craniale Fortsetzung zu erkennen gäbe. Hätte der Autor die Voraussetzung vom Wesen der Rectusscheide auch wirklich bewiesen, was er unterließ, so wäre nur mit der Richtigkeit der Folgerung abzurechnen. Die Annahme berührt das weite Gebiet der grundlegenden Anordnung der ventralen Rumpfmuskulatur und deren Entwicklung. Die vergleichend-anatomisch und ontogenetisch bekannt gewordenen Vorgänge auf diesem Gebiete müßten einzeln hinsichtlich der Entstehung des M. sternalis geprüft werden, nachdem die Vorfrage gelöst wäre, daß die Rectusscheide nun auch wirklich als ein Ergebnis der

ventralen Längsmuskulatur sich darstellte. Dieser Nachweis fehlt zur Zeit. Ihn zu liefern kommt denen zu, welche mit einer zur Tatsache erhobenen und doch nur sehr weit entfernten Möglichkeit bei der morphologischen Deutung des Sternalis zu Werke gingen. Ich kenne keinen naheliegenden Grund für die Annahme der Entstehung der Rectusscheide aus dem Längsmuskel selbst. Die Annahme bleibt für mich eine fremdartige; sie entbehrt der Begründbarkeit.

P. Eisler hat gegen Bardeleben's Ansicht von dem Wesen der Rectusscheide Einspruch erhoben (1901, S. 66). Auch er sagt aus, daß »die Behauptung, die Rectusscheide habe vergleichend-anatomisch den Wert eines Muskels, vorläufig durch keine Tatsache erhärtet sei.«

Die Doppelannahme vom genetischen Zusammenhang des M. sternalis einerseits mit dem M. sterno-mastoideus, anderseits mit dem ventralen Längsmuskel der Brust-Bauchgegend leitet Bardeleben zu neuen Ausblicken. Die myologische Einheit aller drei Gebilde drückt sich in der von ihm gedeuteten, variablen Verbindung aus. Auch die neurologische Einheitlichkeit an den drei Muskeln führt uns Bardeleben vor. Der M. sterno-mastoideus empfängt spinale Nerven; der M. rectus thoraco-abdominalis bezieht Äste vom 5. bis 12. thorakalen Spinalnerven, und der M. sternalis wird, wie Bardeleben annimmt, vom 2., 3. und 4. Intercostalnerven versorgt. Eisler hat darauf hingewiesen, daß in der Nervenversorgung des »einheitlichen« Muskels eine kleine Lücke zwischen Sternalis und Rectus thoraco-abdominalis bestehe, und hat diese unter der Voraussetzung, daß der Sternalis nach seinen Beobachtungen vom 5.—7. Cervicalnerven durch die Nn. thoracales anteriores versorgt sei, auf eine Strecke von fünf Neuromeren bemessen. Die Lücke bedeutet eine Kluft zwischen beiden Muskeln. Und wieder erhebt sich die Frage, wo die vermißten Teilstücke des »einheitlichen« Muskels geblieben seien? Eine Antwort hierauf ist vorläufig nicht zu geben.

Eislers Einwand ist insofern nicht ganz sachgemäß, als Bardeleben von einer Innervation des Sternalis durch den Plexus brachialis gar nicht spricht, sondern die Innervation durch die Nn. intercostales II, III, IV bei seiner Überlegung in Betracht zieht. Rechnet man mit diesen neurologischen Angaben, so bleibt immerhin eine Lücke in der Neuromerie des Längsmuskels bestehen. Die Lücke entfällt auf die Strecke zwischen Sterno-mastoideus und Sternalis. Dieser Punkt ist oben bereits besprochen worden. Der Anschluß des Sternalis an den Rectus würde aus der Innervation des ersteren durch den 4., des letzteren durch den 5. Intercostalnerven sich

ableiten lassen. Die üblichen Variationen in der Innervation der Muskulatur könnten ja einige Bedenken verscheuchen, welche deshalb auch unerwähnt bleiben mögen. Man muß sich aber immer aufs neue fragen, wie steht's mit der Zuverlässigkeit der Angabe, daß der M. sternalis von Intercostalnerven versorgt wird? Bezüglich dieses Punktes steigen Zweifel auf; sie schwinden nicht, sondern steigern sich, sobald man alle in Betracht kommenden Instanzen erwägt. So lange keine ganz genauen Untersuchungen über diesen Gegenstand vorliegen, welche in ihrer treuen Wiedergabe etwa denen P. Eislers gleichwertig sind, werden die Bedenken bezüglich der Intercostalisversorgung des Sternalis bei Kennern dieses Muskelgebietes bestehen bleiben. v. Bardeleben hat aufs neue ausgesprochen, daß die Intercostalisinnervation ohne allen Zweifel zu Recht bestehe (1899, S. 66). Er beruft sich auf die 1888 veröffentlichten Fälle, auf neue Wahrnehmungen sowie auf die durch andre Autoren veröffentlichten Befunde. Als Referent der Eislerschen Arbeit hebt v. Bardeleben (1902, S. 94) hervor, daß er wiederholt und absolut sicher die Intercostalisinnervation festgestellt habe und diese Tatsache auch durch Frohse u. a. habe kontrollieren lassen. Kurz vor der Drucklegung dieses Aufsatzes ersehe ich aus den Ergebnissen der Anatomie und Entwicklungsgesch. (XIII. Bd., 1903), daß K. v. Bardeleben bei der Besprechung des Gehryschen Aufsatzes fest dabei beharrt, daß auch die Nervi intercostales eine Art von Sternalismuskeln versorgen (S. 128). Wenn diesen bestimmten Angaben gegenüber die Bedenken nicht weichen, so muß dies auf besonderen Verhältnissen und Erfahrungen beruhen. Ein strenger Gegenbeweis läßt sich ja leider nicht führen, da eine Nachuntersuchung an den betreffenden Objekten erforderlich ist. Diese stehen nicht zur Verfügung. Überlegungen treten daher an die Stelle der tatsächlichen Widerlegung.

Es ist durch die sorgfältigste Untersuchung festgestellt, daß der M. sternalis Äste aus dem Armgeflecht empfängt. Diese Äste zweigen sich von den Nn. thoracales anteriores ab. Nachdem sie den M. pectoralis major durchbohrt haben, dringen sie in den Sternalis ein. Dies Verhalten kehrt bei ganz verschiedener Anordnung des M. sternalis wieder. Cunningham (1889) hat die Zugehörigkeit des Sternalis zum M. pectoralis major auf Grund der Innervationsverhältnisse nachgewiesen. Die einschlägigsten Beobachtungen verdanken wir P. Eisler (1901). Die Verdienste dieses Forschers sind sehr hoch anzuschlagen, da vor dessen sorgfältigen Angaben alle Bedenken aufhören, wir aber bei den allmählich sehr zugespitzten Forschungen

über die morphologische Bedeutung des Sternalis nur mit den besten Mitteln arbeiten dürfen.

Auf der einen Seite finden sich die bestimmtest gehaltenen Angaben, auf der andern sicherste Nachweise. Den Angaben K. Bardelebens haben im Laufe der Zeit verschiedene Anatomen beigepflichtet. Der Sternalis bezog Äste von Nn. intercostales in den Fällen, welche untersucht wurden durch:

Malbranc	(1877)	1 Fall,
Hallett,		1 Fall; 3.—5. Intercostalnerv,
W. Krause,	1880,	5. Intercostalnerv,
Dwight	(1888)	3 Fälle,
Bardeleben,	1888,	11 Fälle; 2., 2. u. 3., 3. u. 4. Intercostalnerv,
Sheperd,	1889,	2 Fälle; 3. u. 4. Intercostalnerv,
Le Double,	1890,	3 Fälle,
R. Fick,	1891,	4 Fälle; 2., 3., 4. Intercostalnerv,
Hepburn,	1896,	3., 4. Intercostalnerv,
Wilson,	1897,	1 Fall; 3. Intercostalnerv,
Christian,	1898,	2 Fälle; 3. Intercostalnerv.

R. Wiedersheim hat die Intercostalisinnervation als die allein gültige übernommen (1902, S. 116), ohne irgendwelche Bemerkungen über die Bedeutung des Muskels daran zu knüpfen. An andrer Stelle wird die genaue Beachtung der Innervation bei einer Neubearbeitung gefordert (S. 126).

Die Versorgung des Sternalis durch Nn. thoracales anteriores wird befürwortet durch die Angaben der folgenden Autoren, unter welchen Cunningham die rühmlichste Stelle einnimmt. Er hat die regelrechte Versorgung durch diese Nerven dargelegt, hat sich aber später, durch Sheperd beeinflußt, zu dem Zugeständnisse bestimmen lassen, daß die Versorgung durch die Intercostalnerven geschehen könne (1891, S. 39).

Malbranc,	1877,	2 Fälle,
Cunningham,	1884, 1888, 1891;	29 Fälle,
Lamont,	1887,	5 Fälle,
Wallace,	1887,	1 Fall,
Dwigh,	1888,	2 Fälle,
Sheperd,	1889,	10 Fälle,
Le Double,	1890,	1 Fall,
Hepburn,	1896,	

Wilson,	1897,	6 Fälle,
Christian,	1898,	1 Fall,
Kaczýnski,	1900,	2 Fälle,
Eisler,	1901,	17 Fälle.

Einige der genannten Forscher haben die Versorgung des Sternalis sowohl durch Intercostalnerven als auch durch die Nn. thoracales anteriores beobachten können. Zu ihnen gehören R. Fick, Christian, Sheperd, Wilson.

Es fehlt auch nicht an Angaben, nach denen ein und derselbe M. sternalis Äste aus beiden Nervengebieten bezieht (Malbranc 1877, Sheperd, Wilson 1897, Christian 1898). J. T. Wilson hat die Ausnahme der Intercostalisinnervation hervorgehoben. Unter sechs Fällen soll ein Sternalis von beiden Nerven Äste bezogen haben. H. Christian betont gegen Cunningham die nicht bestehende Ausschließlichkeit der Innervation durch Nn. thoracales anteriores.

Nach Eislers tabellarischen Zusammenstellungen der Literaturangaben (1901, S. 40), welche in der obigen Angabe mit benutzt worden sind, verteilen sich die Innervationsverhältnisse derartig, daß die Mehrzahl der Fälle zugunsten der Versorgung des Sternalis durch die Nn. thoracales anteriores spricht. Es handelt sich um die große Prozentzahl 70—76. Der geringere Rest der Fälle, bei welchen der Sternalis nach Angabe der Autoren von Nn. intercostales beherrscht ist, hat für die Deutung des Muskels einen ausschlaggebenden Wert erhalten. Derselbe ist durch die hier angegebene morphologische Deutung des Sternalis eingeschätzt. Unumwunden ist einzuräumen, daß ein von Intercostalnerven versorgter M. sternalis mit der ventralen Muskulatur der Bauch-Brustgegend genetische Beziehungen besitzen muß. Die Nervenversorgung ist in dieser Beziehung maßgebend.

Anderseits ist es aber ebenso sicher, daß diejenigen Fälle von Mm. sternales, welche von Nn. thoracales anteriores versorgt werden, nicht ohne weiteres von der ventralen Rumpfmuskulatur abzuleiten sind. Für sie kommt zunächst die Pectoralisgruppe in Betracht, und in der Tat hat die Vorstellung Geltung gewonnen, daß das Wesen des M. sternalis mehrgestaltig sei. Diesen Standpunkt nimmt neuerdings unter andern auch K. v. Bardeleben ein (1901), welcher die Sternales nach den verschiedenartigen Innervationen trennt.

Vor Tatsachen müssen wir uns beugen. Wenn der Sternalis aus zwei verschiedenen Nervengebieten versorgt sein kann, so muß diese Wertung bei allen Deutungen des Muskels berücksichtigt

bleiben. Sollte es sich gar bewahrheiten, daß der Sternalis von beiden Nervenarten gleichzeitig versorgt sein könnte, so würde die Deutung für alle drei verschiedenen Innervationszustände 1) durch Nn. intercostales, 2) durch Nn. thoracales anteriores, 3) durch diese beiden Nerven aller Wahrscheinlichkeit dahin zielen, daß diejenigen Sternalisteile, welche durch Äste des Armgeflechts versorgt werden, den unteren Myomeren des Halses, und zwar dem 5., 6. und 7. Halssegmente, entstammen. Diese Myomerenabschnitte dürften dann als serial gleichwertig mit denjenigen ausgegeben werden können, welche in der thorakalen Gegend den M. rectus aufbauen. Bevor aber eine solche weittragende Erklärung zulässig ist, müssen alle berechtigten Zweifel an einer tatsächlich verschiedenartigen Innervation des M. sternalis gehoben sein, und ferner muß für die Mißverhältnisse in der Lage von Sternalis und Rectus thoraco-abdominalis zur breiten thoraco-abdominalen Muskulatur und zur Pectoralisgruppe eine genügende Erklärung gefunden sein. Der letzte Punkt erfordert eine Besprechung.

Nach Erfüllung der gestellten Forderungen könnte die Deutung des Sternalis nach K. Bardeleben wieder an Geltung gewinnen und einer erneuten Prüfung unterzogen werden. Vielleicht erweist sich der Muskel dann als das, wofür ihn Bardeleben ausgegeben hat, als die Wiederholung eines sehr primitiven Verhaltens, wie es bei den Amphibien gefunden wird (1888, S. 332). Vielleicht gibt der Sternalis sich dann auch, wie Bardeleben und Christian 1898 mit ihm meinen, als der Rest eines oberflächlichen Längsmuskels zu erkennen; vielleicht auch ist er mit dem M. pyramidalis in Parallele zu setzen und gehört dem Systeme eines M. pubo-hyoideus an. Vorläufig sind wir weit von dem Ziele entfernt, welches nach Bardeleben erreicht zu sein schien, wenn er schreibt: »Wenn nun ein Sternalis mit Rectusscheide und Pectoralis in Verbindung steht, so erscheint dies als eine Erneuerung uralter verwandtschaftlicher Beziehungen« (1888, S. 332). Der Ausspruch des Autors ist nicht begründet, daß fast ein unmittelbarer Zusammenhang zwischen dem Sternalis und dem Rectus bestehe (S. 330). An derartigen Andeutungen und bestimmteren Aussagen jedoch ist der Aufsatz nicht arm, nicht gerade reich an Beweisen für die in ihm niedergelegten Aussprüche. Späteren Forschern bleibt nichts erspart, um Punkt für Punkt sicherzustellen. Die Sternalisfrage hat ihren Abschluß durch den Autor nicht gefunden.

Neue Fragen schwerwiegender Art sind durch Eisler aufge-

worfen worden, durch welche die Sternalisfrage nach meiner Überzeugung nicht gelöst, sondern noch mehr verdunkelt ist.

Die Innervation des M. sternalis durch Nn. intercostales begegnet so lange Einwendungen, bis einwandfreie Untersuchungen hierüber vorliegen. Sie sollen gleichwertig den Vertrauen erregenden Mitteilungen Eislers über diesen Gegenstand sein. Angaben, daß der oder jener Intercostalnerv Äste zum Sternalis entsende, daß diese sich im Muskel auflösen, haben bei der heute strenger gefaßten Fragestellung gar keine Bedeutung mehr. Bedeutungslos sind auch alle die leichthin gemachten Notizen, daß in dem oder jenem Falle die Intercostalisversorgung für den Sternalis bestanden habe. Der Zuverlässigkeit eines Forschers wollen wir nicht zu nahe treten. Es regen sich nur jene Zweifel, welche die wissenschaftliche Forschung gestattet, bei welcher Irrtümer unausbleiblich sind.

Es hat sich als ein Irrtum herausgestellt, daß der typische M. sternalis ausnahmslos von Intercostalnerven versorgt wird. K. Bardeleben hatte 1888 diese Meinung lebhaft vertreten, Kohlbrugge (1897) findet dieselbe kaum glaublich, und v. Bardeleben hält den erhobenen Zweifel Kohlbrugges als nicht ganz berechtigt, da es sich um eine leicht festzustellende, grob anatomische Tatsache handele (s. Schwalbes Jahresberichte 1898, S. 558). Siebzig Prozent der auf die Innervation seitdem untersuchten Fälle fallen nach Eisler (1901) in die Gruppe der Innervation durch die Nn. thoracales anteriores. K. Bardeleben war 1888 noch imstande, an fünfzehn Mm. sternales zwölfmal die Innervation durch Nn. intercostales festzustellen. Die Nerven zu den übrigen drei Sternales waren unbekannt geblieben. Heutzutage wäre ein solches Ergebnis wohl kaum noch zu erwarten. Diesen seltsamen Beobachtungen gegenüber, welche niemals die Beziehungen der Sternales zu den Nn. thoracales anteriores haben feststellen können, trotzdem es sich auch hier um grob anatomische und leicht festzustellende Tatsachen handelt, hat die fortgeschrittene Erkenntnis berechtigte Zweifel erhoben. R. Fick (1891) hat die Innervation an vier Sternales festgestellt und den 2.—4., 3.—4. oder den 4. Intercostalnerven allein zu den Muskeln verfolgt. Derartige Resultate unterliegen ebenfalls den sich uns aufdrängenden Bedenken, dem Zweifel an deren Richtigkeit.

Cunningham hatte im gleichen Jahre wie Bardeleben die Innervation des M. sternalis behandelt. Die Resultate wichen aber ganz von denen Bardelebens ab. Cunningham konnte Äste der Nn. thoracales

anteriores 17mal zum Sternalis verfolgen, aber niemals eine Innervation durch Intercostalnerven feststellen. Cunningham gab seiner Abhandlung vier Vertrauen erweckende Abbildungen (1888, Pl. 16) bei. Es ist zu bedauern, daß Bardeleben die Arbeit des englischen Forschers noch nicht kennen und berücksichtigen konnte. Die Literatur wäre dann sehr wahrscheinlich um einige, nur schwer mit Erfolg zu verwertende Angaben ärmer geblieben.

Verschiedentlich hat die Aufnahme des genaueren Tatbestandes ergeben, daß die in den M. sternalis eintretenden Äste des Intercostalnerven den Muskel durchbohren, um als Hautnerven der Brust zu endigen. Unter Berücksichtigung des einmal erkannten Verhaltens konnte J. W. Wilson (1897) fünfmal an sechs Sternales eine Intercostalisinnervation völlig ausschließen. Nur einmal wird die Versorgung durch einen Intercostalnerv, aber zugleich auch durch den N. thoracalis anterior zugestanden. Cunningham (1888) hatte sich verdienstvollerweise lange Zeit zuvor für die Thoracalisinnervation ausgesprochen und seine Darstellungen mit Figuren begleitet, welche vielen Anatomen nach eignen Erfahrungen wohlbekannte Verhältnisse vorführen mögen. Gelegentliche, langjährige Beobachtungen haben mir immer eine Thoracalisinnervation für den Sternalis ergeben. Ich habe Intercostaliszweige nie in Betracht kommen sehen.

Die aus den Intercostalräumen zum Sternalis verfolgbaren Stränge sind erfahrungsgemäß in der Regel nicht ohne weiteres bezüglich ihres Wesens zu erkennen. Eine mikroskopische Untersuchung muß erst den Inhalt der auspräparierten Stränge ergeben. Wie unglücklich diese Untersuchung bei der vorgefaßten Annahme, es müsse sich um einen Nerven handeln, ausfallen kann, beweist u. a. der von Birmingham (1889) mitgeteilte Fall.

Selbst Cunningham glaubte anfangs, hier den Ast eines Intercostalnerven vor sich zu haben. Die mikroskopische Untersuchung ließ jedoch die Anwesenheit von Nervenfasern vermissen. Derartige Fälle mahnen zur allergrößten Vorsicht bei der Deutung von den aus Intercostalräumen zum Sternalis ziehenden Strängen. Wilson (1897), welcher in sechs Fällen jedesmal die Thorakalnerven Äste an den Sternalis abgeben sah, fand einmal auch noch einen Intercostalnerven zum Muskel ziehen. Er hielt es aber für möglich, daß es sich wie in dem Falle Birminghams um einen nervenlosen Strang handelte.

Wenn heute Autoren auf frühere Beobachtungen sich berufen, nach denen der Sternalis stets von Intercostalnerven versorgt

worden sei, so kann das nur mit dem allergrößten Mißtrauen aufgenommen werden. Wo die mikroskopische Kontrolle ausgeblieben ist, fehlt jegliche Sicherheit für die in gutem Glauben mitgeteilten Befunde. Für die zum Sternalis verfolgten Äste der Nn. thoracales anteriores liegen die Verhältnisse unendlich viel günstiger. Verwechslungen der Getäße mit Nerven sind hier viel leichter zu vermeiden, meistens gänzlich auszuschließen. G. S. Huntington hat es für wahrscheinlich bezeichnet, daß alle oberflächlichen Muskelvariationen im Gebiete des Pectoralis major von Nn. thoracales anteriores versorgt werden (1903), daß die Äste der Intercostalnerven den Sternalis nur durchbohren, ohne ihn zu versorgen.

P. Eislers Mitteilungen haben vollends den Glauben an die Richtigkeit aller Angaben in der Literatur bezüglich der Intercostalisinnervation des Sternalis ins Wanken gebracht. Eisler fand, wie zuvor Cunningham und andre, den Muskel in 17 Fällen mit Sicherheit nur von den Nn. thoracales anteriores versorgt; er konnte die zum Sternalis in nachbarliche Beziehungen tretenden Äste der Nn. intercostales stets zur Haut der Brust verfolgen, was Cunningham in gleicher Weise und Wilson (1897) in zwei Fällen dargetan haben. Auch Kumaris und Sclavunos (1902) verfolgten einen Ast des 2. Intercostalnerven zum M. sternalis, sahen ihn aber durch den Muskel hindurch zur Haut gelangen.

Die Frage nach der Innervation des M. sternalis hat sich demnach im Laufe der Zeiten so sehr zu Ungunsten der Bardelebenschen früheren Annahme verschoben, daß die Vermutung sich einstellt, der Sternalis werde niemals von Intercostalnerven versorgt. Meine gelegentlichen Beobachtungen sind nicht maßgebend für die Förderung der Frage; sie sind aber maßgebend für diese hier ausgesprochene Vermutung, da ich stets nur die Nn. thoracales Äste zum M. sternalis habe abgeben sehen. Eisler (1901, S. 43) hebt sehr bedeutungsvoll hervor, daß in den neueren Veröffentlichungen immer mehr die Nn. thoracales anteriores gegenüber den Nn. intercostales das Übergewicht, wohl wegen der erhöhten Aufmerksamkeit bei der Präparation, gewinnen. Des Autors kritische Bemerkungen, angewandt auf die Beobachtungen K. Bardelebens, Malbrancs, Hepburns wirken erlösend. Eisler bleibt trotzdem in seinem Urteile vorsichtig und hält die Intercostalisinnervation, wie Cunningham, nur für unwahrscheinlich. An Stelle dieser Vorsicht drängt sich die Forderung auf, die Intercostalisinnervation des Sternalis, welche so viele Irrtümer groß gezogen hat, den Fachgenossen zu

demonstrieren. Die Anatomenkongresse bieten eine geeignete Gelegenheit hierzu.

Die Bemerkungen Eislers über die Innervation des Sternalis sind besonders lehrreich. Er schreibt: »Einige Male hatte die Nachforschung nach einer Versorgung aus Intercostalnerven scheinbar positive Resultate ergeben, in 17 Fällen (unter 36) endlich ließ sich mit aller Sicherheit die Innervation aus den Nn. thoracici anteriores nachweisen. Diese Fälle sind meist neueren Datums, aus einer Zeit, wo ich gelernt hatte, meine Aufmerksamkeit zunächst nicht dem medialen, sondern dem lateralen Rande des Muskels zuzuwenden. Seitdem erscheinen mir die Fälle mit intercostaler Innervation so zweifelhaft, daß ich sie unbedenklich als nicht beweiskräftig streiche« (1901, S. 23). Eisler weist an andrer Stelle ausdrücklich darauf hin, wie leicht Irrungen bei der Feststellung der Innervation unterlaufen können, welche durch die Vereinigung der sensiblen Intercostalnervenäste mit den motorischen Zweigen entstehen (S. 39). Intercostalisinnervation und Doppelversorgung konnten durch die Gründlichkeit der Untersuchung glücklicherweise ausgeschaltet werden. Die Hepburnsche Angabe (1896) einer Intercostalisinnervation konnte nachträglich bezüglich ihrer geringen Beweiskraft beleuchtet werden. Die Frage nach einer Versorgung des Sternalis durch Intercostalnerven harrt auch nach Eisler (S. 65) noch ihrer endgültigen Erledigung durch genaue Untersuchungen.

Sollten die neurologischen Verhältnisse für den Sternalis durchwegs anders liegen, als sie Bardeleben (1888) annahm, so fiele mit einem Schlage das Gebäude der morphologischen Deutung für den Muskel zusammen. Dasselbe enthält, wie jetzt schon mit Sicherheit angenommen werden darf, viel unechtes Material insofern, als unter 15 Fällen 12mal die Intercostalnerven und kein einziges Mal die Nn. thoracales anteriores zum Sternalis in Beziehung gebracht worden sind. Eine solche Annahme muß, wie wir aus den vorliegenden Erfahrungen schließen, Irrtümer enthalten, wenn sie nicht gar im ganzen unrichtig ist. Das letztere ist nach meinen eignen Erfahrungen, nach Belehrungen aus der Literatur und nach der Vorstellung vom Wesen des Sternalis, welche ich aus vielen Erscheinungen an ihm gewinne, der Fall. Da auch andre Autoren gleiche Zweifel an der Richtigkeit der Intercostalisinnervation geäußert haben, so wird die anatomische Nachprüfung unausbleiblich sein. Hier wird das Richtige einmal definitiv festgestellt werden müssen, wobei die Berufungen auf alte, unkontrollierbare Beobachtungen ohne

jeglichen Wert sein werden. Das hängt nun einmal mit der Forderung der Nachprüfung zusammen.

Wenn die Nn. intercostales mit dem Sternalis gar nichts zu tun haben sollten, so wäre die Frage, ob der Muskel einem oberflächlichen oder einem tiefen M. rectus thoraco-abdominalis seine Entstehung verdankte, hinfällig, bedeutungslos. Er würde eben mit beiden nichts zu tun haben. Anders wäre es bestellt, wenn die Intercostalisinnervation in bestimmten Fällen zu Recht bestehen sollte. Dann aber drängten sich Bedenken andrer Art hervor. Zunächst würde sich die Frage erheben, welche Tatsachen dafür angeführt werden könnten, daß der alte oberflächliche Längsmuskel des Rumpfes der Amphibien auch für den Organisationsplan der Säugetiere existenzberechtigt blieb. Wenn der Sternalis beim Menschen in etwa 4% auftritt, so handelt es sich nicht mehr um eine ganz seltene Einzelerscheinung, sondern um eine Bildung, deren Anlage in der Stammesgeschichte noch nicht gar lange verloren gegangen sein kann. Testut hat dieses Mißverhältnis empfunden und die Zuflucht zur Annahme genommen, daß der Sternalis in der ganzen Wirbeltierreihe verloren gegangen sei, um erst beim Menschen als eine Wiederholung alter Einrichtungen aufs neue sich einzustellen.

Testut war zu dieser Annahme gezwungen, um die zuvor besprochene, von ihm aufgestellte Deutung zu stützen. Die Aussage war aber nichts andres als die Umschreibung der Anschauung des Autors. Anders verhält es sich mit einigen Einwänden Testuts gegen die Deutung des Sternalis als Rectusteil, welche ich zu den meinigen mache. Testut gibt an:

1) Der Sternalis ist niemals mit dem M. rectus abdominis, sondern nur mit dessen Sehnenscheide in Verbindung gefunden worden, befindet sich demgemäß in einer ganz andern Lage als der Rectus.

2) Der Rectus befindet sich bei niederen Tieren stets unter dem M. pectoralis major, während der Sternalis über demselben lagert. Diese Tatsache ist seitdem oftmals im gleichen Sinne verwertet worden.

3) Wenn der Rectus beim Menschen abnormerweise cranialwärts verlängert ist, so liegt er wie bei niederen Tieren unter dem M. pectoralis major.

4) Die in cranialer Richtung an den Rectus angeschlossenen Muskeln werden am Halse in den Mm. sterno-hyoideus et sterno-thyreoideus gefunden (1884, S. 82).

Ich habe auf S. 397 hervorgehoben, daß Punkt 2 und 3 gegen Testuts eigne Deutung mit demselben Rechte angeführt werden müssen, wie sie hier Geltung haben.

Es ist unzulässig, einen unter der Haut und auf den Gliedmaßenmuskeln der Brust gelegenen Muskel mit dem Rectussystem in Beziehung zu bringen, da letzteres bei den höheren Wirbeltieren von den Gliedmaßenmuskeln der Brust bedeckt ist. Das, was über die durch Testut angenommenen Beziehungen zwischen Sternalis und Obliquus abdominis externus oben ausgesagt worden ist, gilt an dieser Stelle in gleicher Weise. Die allgemeinen topographischen Beziehungen zwischen beiden Muskelgruppen sind so fest eingebürgert, daß unter allen Umständen mit ihnen gerechnet werden muß. Die für die Organisation der amnioten Wirbeltiere äußerst bedeutungsvollen Muskeln der vorderen Gliedmaße haben ihren bestimmten Ausbildungsgang durchlaufen und sind wegen ihrer hohen Stellung in dem Haushalte der auf dem Lande lebenden Tiere streng fixiert. Wohl treten Schwankungen in den betreffenden Gebieten auf; aber eine fundamentale Änderung der gegenseitigen Gesamtlagerung kann nur unter Zuhilfenahme von unbewiesenen Annahmen befürwortet werden. Der hier erhobene Einwand bezüglich der allgemeinen Topographie der Muskeln soll nach P. Eisler an Gewicht verlieren, nachdem Dobson (1883) für die Chrysochloriden eine Ausnahme von den allgemein gültigen, topographischen Verhältnissen gefunden habe. Eislers Fürsprache für die geringere Bedeutung der sonst fundamentalen Einrichtungen wäre annehmbar, wenn die Chrysochloriden nicht durch ihre Lebensweise eigenartige Ausbildungen aller Organe und gerade ihrer vorderen Gliedmaßen besitzen müßten, wodurch die Vergleichung mit andern Säugetieren und gar mit dem Menschen größte Vorsicht erheischt (vgl. S. 398). Vergegenwärtigt man sich nun noch andre bekannte vergleichend-anatomische Tatsachen, welche grundlegend bei aller Vergleichung bleiben müssen, so verliert die Annahme der Rectusnatur des M. sternalis jeglichen Halt. Ich denke an die Tatsache, daß der thorakale Abschnitt des M. rectus thoraco-abdominalis noch bei niederen Säugetieren bis zur 1. Rippe sich ausdehnt, daß die Rückbildung in der Höhe der oberen Rippen Schritt für Schritt bei den höheren Formen verfolgt werden kann. Dieser Thorakalabschnitt des M. rectus ist bis zu den höheren Säugetieren hinauf in gleicher Weise wie der Abdominalteil vom M. obliquus thoraco-abdominalis externus bedeckt. Letzterer trennt den Längsmuskel von der Pectoralisgruppe. Mit der Rückbildung des

Thorakalabschnittes des M. rectus stellt sich auch diejenige des breiten Rumpfmuskels ein. Bei vielen Säugetieren bis zu den niederen Primaten hinauf erhält sich die von der ersten Rippe entspringende Zacke des Obliquus externus. Sie behält naturgemäß die typische Lage zum M. rectus bei. Beim Menschen erhält sich in ganz seltenen Ausnahmen die erste Rippenzacke des Obliquus thoraco-abdominalis. Dieselbe schwankt in der medialen Anheftungsweise. Da sie abgetrennt ist vom erhaltenen Muskelkörper, hat sie alle möglichen Deutungen erfahren. Sie verschleiert ihre morphologische Bedeutung unter dem ihr zugelegten Namen: Musc. supracostalis. Ihre Zugehörigkeit zum äußeren schrägen Rumpfmuskel ist, nachdem sie in bestimmtester Weise dargelegt worden war (G. Ruge, 1892), durch G. Cals (1902) wieder schärfer betont worden.

Also erstens ist gar kein Stück des Längsmuskels in der Weise abgeschieden, daß es zur Bildung eines M. sternalis hätte in Verwendung kommen können, denn die Einheitlichkeit des jeweilen bestehenden M. rectus thoraco-abdominalis ist stets nachweisbar. Zweitens ist wegen der allgemeinen topographischen Verhältnisse die Annahme zurzeit unhaltbar, daß nach der Ausbildung der Gliedmaßenmuskeln der Brust sowie nach der scharfen Sonderung der Seitenrumpfmuskulatur in einen Längsmuskel und in breite Muskeln ein Rectusabschnitt in oberflächlicher Lage als M. sternalis bestehen könne.

Die von den ersten vier Intercostalnerven versorgten Abschnitte des M. rectus thoraco-abdominalis sind beim Menschen zugrunde gegangen. Wenn dieselben als Abweichungen vom gewöhnlichen Verhalten wieder in die Erscheinung treten, so bilden sie die abnormen Ursprungsteile des M. rectus in der Höhe der 4., 3. oder 2. Rippe (vgl. Wiedersheim, 1902, S. 114). Solch ein abnorm hoher Ursprung des M. rectus thoraco-abdominalis kann mit einem Sternalis gleichzeitig in die Erscheinung treten, was Colson (1886) beobachtet hat. Ein solcher Befund sagt aus, was wir von andrer Seite her wissen; er spricht gegen die Rectustheorie des Sternalis.

Es gibt hier keinen Ausweg, um einen etwa von oberen Intercostalnerven versorgten M. sternalis als Abschnitt des M. rectus zu retten. Dieser Gedankengang ist den Gewährsmännern, welche für die Intercostalisinnervation des M. sternalis eingetreten sind, nicht fremd. K. Bardeleben (1888) leitet daher den Sternalis auch nicht von dem bei Säugetieren wirklich bestehenden Längsmuskel

her. Er nimmt vielmehr seine Zuflucht zu der Annahme, daß ein oberflächlicher Längsmuskel im Sternalis sich erhalten habe. Diese Annahme schwebt völlig in der Luft. Nicht eine einzige Tatsache hat sich für sie ins Feld führen lassen. Wo ist je ein oberflächlicher, subcutaner M. rectus gefunden worden, welcher von einem tiefen Längsmuskel sich derartig trennte, daß die breiten Bauchmuskeln und die Pectoralisgruppe sich zwischen beide eingelagert haben? Nirgends. Der Annahme ist auch sonst schwer beizukommen, weil sie nichts Greifbares bietet. Wenn gar der M. pyramidalis mit jenem gedachten oberflächlichen Längsmuskel, welcher als Sternalis in der Brustgegend auftreten soll, in Beziehung gebracht wird, so ist ja gerade dessen tiefe Lage in Rücksicht zu den breiten Bauchmuskeln ein Beweis gegen die betreffende Annahme. Wir könnten die von Bardeleben erwähnte Möglichkeit, daß der Pyramidalis mit dem M. sternalis in Parallele zu setzen wäre, auf sich beruhen lassen, wenn nicht die grundverschiedenen Lagebeziehungen beider Muskeln deren Gleichartigkeit ausschlössen.

Wir fassen unser Urteil dahin zusammen, 1) daß ein direkter Zusammenhang des M. sternalis mit dem Längsmuskel der Brust-Bauchregion noch niemals beobachtet worden ist, 2) daß keine Wahrscheinlichkeitsgründe für einen solchen genetischen Zusammenhang bekannt sind, 3) daß die Zweifel an der Richtigkeit der Angaben über Innervation des Sternalis durch Intercostalnerven zu Recht bestehen, 4) daß die Deutung des Sternalis als eines Abschnittes der ventralen Längsmuskulatur des Rumpfes in keinem Punkte den Grad von nicht wahrscheinlich gemachten Ansichten überstiegen hat, 5) daß die früher für den Sternalis gewählte Bezeichnung: M. rectus thoracis eine ganz unzutreffende und irreführende ist, da der Sternalis mit dem Rectussystem nichts Gemeinsames hat (vgl. auch Testut, 1884, S. 74).

Hieran wird auch nichts geändert durch eine in der Literatur sich befindende, überraschende Angabe. Sie stammt von Bardeleben, 1888, S. 332. Derselbe stützt seine Deutung des Sternalis als eines Teils eines oberflächlichen M. rectus auf folgende Beobachtung: Die mit dem Sternalis zusammenhängende, oberflächliche Lage des M. pectoralis major bezieht andre Nerven als der normale Muskel, welcher die tiefere Lage im betreffenden Falle bildet. Sternalis und oberflächlicher Pectoralisabschnitt empfangen nach Bardeleben gemeinsam Äste von Intercostalnerven. Dieser Befund soll beweisen, daß auch beim Menschen noch ein dem Pectoralis niederer

Tiere (Amphibien) entsprechender, dem Rectus nahe verwandter Muskel an der Brust vorkommen könne.

Wenn diese Beobachtung einwandsfrei wäre, so wäre sie schwerwiegend und könnte für Bardeleben's Erklärungen Verwendung finden. Die Angabe steht vereinzelt da; sie ist so seltsam, daß der Wunsch dem Morphologen sich unabweislich aufdrängt, diesen Befund selbst in Augenschein zu nehmen, um von der Richtigkeit des Beobachteten sich zu überzeugen. Ich meinerseits bin nicht imstande, ernstlich mit dieser Angabe zu rechnen, da ich die Beobachtung nicht für zuverlässig halte. Warum hat man mit dieser wichtigen und weittragenden »Entdeckung« gar nichts anfangen können; und warum ist die Tatsache nie wieder festgestellt worden? Die Beobachtung sowohl als auch die aus ihr gezogenen Schlüsse bleiben in Dunkel gehüllt. Da die Angabe aber nun einmal besteht, so wird man voraussichtlich auch wieder auf sie zurückkommen. Die Sternalisfrage wird aber durch sie nicht gelöst werden, da ganz andre und sicherere Kennzeichen für die Herkunft des abnormen Muskels bekannt geworden sind. Über Beziehungen des Musculus rectus thoraco-abdominalis zum tiefer gelegenen M. pectoralis minor liegen ebenfalls Berichte vor. Die anatomischen Befunde lassen den Übergang der Ursprungssehnen beider Muskeln ineinander erkennen. Diese Sehnen überspringen die Zwischenrippenräume cranial von der 5. Rippe. K. Bardeleben (1882) hat auf die anatomischen Befunde hingewiesen, Kazzander (1904) dieselben einer sehr sorgfältigen Prüfung unterzogen. Anatomische Beziehungen zwischen beiden Muskeln mögen zu Recht bestehen. Sie sind, stammesgeschichtlich betrachtet, erst auf sehr großen Umwegen entstanden und treten nur bei denjenigen Säugetieren auf, bei denen die cranialen Segmente des Rectus thoracis eingeschmolzen sind. Eine genetische Beziehung besteht daher zwischen den beiden Muskeln nicht. Es handelt sich um spät eingeleitete Verbindungen. Ich bin in meinen Arbeiten über die segmentalen Verkürzungen am Rumpfe der Primaten (1890, 1892, 1893) auf diese Fragen nicht näher eingegangen. Die Beurteilung eines Zusammenhanges des Pectoralis minor mit dem M. rectus beim Menschen als einer Sekundärerscheinung ergibt sich aber ohne weiteres aus jenen Untersuchungen.

P. Eisler hat noch einen andern Grund gegen die Ableitung des Sternalis vom Längsmuskel hervorgehoben. Er beruht in dem verschiedenen Verlaufe der Hautnerven zu beiden Muskeln. Die Nerven verlaufen um den Medialrand des Sternalis herum und sind oft

gezwungen, einen Umweg bis zur Erreichung ihres Endgebietes zu machen. Die Hautnerven im Bereiche des M. rectus thoraco-abdominalis verhalten sich insofern anders, als sie den Muskel zu durchbohren pflegen. — Diesem Einwande kommt eine entscheidende Bedeutung wohl kaum zu; denn die Hautnerven durchbohren den Sternalis zuweilen ebenso, wie sie es mit dem Rectus abdominis tun. Es würde sogar eine Gleichheit des Verlaufes durchwegs herrschen müssen, wenn die Intercostalnerven den Sternalis auch innervieren würden. Die Innervationsverhältnisse sind das Maßgebende für den Verlauf der den motorischen Nerven eine Strecke weit angeschlossenen Hautnerven.

6. Der M. sternalis — ein segmentaler Muskel.

Der Sternalis ist ein segmentaler Muskel genannt worden (Bardeleben, 1888, S. 333). Er sei ein Gebilde wie der M. rectus abdominis oder M. pubo-hyoideus. Diese Bezeichnung wurde auf Grund der gewonnenen Vorstellung vom Wesen des Sternalis gewählt, welches in der Wiederholung eines sehr primitiven Verhaltens (S. 332) sich äußere und in der ursprünglichen Segmentation der Seitenrumpfmuskulatur oder des Rectussystems sich zeige. Hiergegen ist nun einzuwenden, daß der M. sternalis in einer segmentierten Form niemals angetroffen worden ist. Wäre das der Fall, so wären alle Übelstände in der Deutung des Muskels gehoben. Der Sternalis ist tatsächlich kein segmentaler Muskel. Selbst wenn die Versorgung vom 2., 3. und 4. Intercostalnerven zu Recht bestünde, so könnte doch aus der metameren Innervation höchstens auf eine früher bestandene Segmentation geschlossen werden. Dieselbe bestände aber nicht mehr und hätte als erloschen zu gelten. Der Zustand der Segmentation wäre durch Umgestaltungen im Muskel aufgehoben, und auf primitive Eigenschaften wären sekundäre gefolgt. Wir müssen an der strengeren Definition der Segmentierung der Muskulatur festhalten, welche die Zusammensetzung eines Muskels aus muskulösen Teilstücken in sich schließt. Es ist für den Aufbau eines Muskels nicht gleichgültig, ob dessen Teilstücke noch gesondert bestehen, oder ob Teilstücke von Myomeren durch innigste Durchwachsung ihrer Elemente ein Muskelindividuum höherer Ordnung aufbauen. Wenn man diesen Unterschied in der genetischen Sonderung der Muskulatur nicht gelten ließe, so müßten alle, auch die entwickeltsten Muskeln der Gliedmaßen als segmentierte aufgefaßt werden; denn sie beziehen ja alle Äste mehrerer aufeinanderfolgender

Spinalnerven. Bei allen scharf abgesetzten Muskelindividuen ist der Zustand einer Segmentation überwunden; der Aufbau dieser Muskeln aus Segmentstücken bleibt wohl aus der Nervenversorgung noch erschließbar. Der M. sternalis tritt immer unsegmentiert in die Erscheinung. Das ist von Belang, weil die morphologische Deutung des Sternalis dadurch nicht ohne weiteres im Sinne K. Bardelebens hingenommen werden kann.

Beispiele für den Übergang einer segmentierten Muskelplatte in einen unsegmentiert erscheinenden, einheitlichen Muskel sind in der vergleichenden Myologie hinlänglich bekannt. Der unsegmentierte Zustand ist der höhere, vollkommnere, weil auch die funktionelle Einheit durch die Verwachsung aller Teilstücke an Wert gewinnen muß. Es sei auf ein Beispiel hingewiesen. Der M. obliquus abdominis externus des Menschen ist der Hauptsache nach eine einheitliche, unsegmentierte Muskelplatte geworden. Er ist aus einem segmentierten Zustande hervorgegangen, welcher aus seinem Ursprunge an den Rippen und aus der Nervenversorgung noch erschlossen werden kann. Der gleiche Muskel ist bei Affen, Halbaffen und vielen andern Säugetieren noch im ganzen oder teilweise segmentiert, da Teile der ursprünglichen Muskelsepten als Zwischensehnen, segmental angeordnet, in der Muskelplatte auftreten, wonach die Nervenverzweigung sich richtet.

Wäre der Sternalis ein segmentales Gebilde, so könnte er keine verwandtschaftlichen Beziehungen zu dem unsegmentierten Hautrumpfmuskel besitzen und von ihm abgeleitet werden. Das Beiwort »segmental« muß, so leichthin einem M. sternalis beigelegt, verhängnisvoll bei der Deutung des Muskels werden. Der Nachweis einer Segmentation ist bisher noch niemals erbracht worden. Die Versorgung des M. sternalis durch mehrere aufeinanderfolgende Spinalnerven darf natürlich nicht mit der Segmentation des Muskelbauches verwechselt werden. Die polymere Versorgung eines Muskels fällt nicht notwendigerweise mit einer primitiven und erhaltenen Segmentation zusammen. Diese ist bei den meisten Muskeln des Menschen vollständig verwischt.

Aponeurotische Unterbrechungen sind im Sternalis öfter beobachtet worden (Portal 1803, Meckel, Hallett 1848, Testut 1884, Le Double 1890), wohl auch als Reste von Myokommata oder Inscriptiones tendineae (Le Double) so ohne weiteres hingenommen worden, da eine solche Annahme zu der Deutung des Sternalis als eines Restbestandes von einem segmentierten Muskel, etwa dem

Rectus thoraco-abdominalis, ja ganz gut zu passen schien. Die Annahme dürfte von Grund aus falsch sein. So äußerliche Erscheinungen wie die aponeurotischen, unbeständigen Einflechtungen in einem Muskelbauch deuten keineswegs auf eine Segmentation hin. Schlagende Beispiele von der Haltlosigkeit einer solchen Meinung ließen sich vielfach anführen (Ohrmuschelmuskeln von Säugetieren).

Wäre der Sternalis trotzdem ein segmentaler Muskel, so dürfte diese Eigenschaft nicht in ausschließlicher Weise für seine Ableitung vom Rectussystem sprechen, wie dies geschah. Testut (1884, S. 82) hat vielmehr mit gleichem Recht eine derartige Sternalissegmentation für seine Deutung in Anspruch genommen, da ja auch der M. obliquus abdominis externus ein segmentaler Muskel sei. Der Nachweis der Segmentation des letzteren bei den Säugetieren ist Testut allerdings nicht bekannt gewesen, erst durch Leche 1883, bei Insectivoren, G. Ruge 1892, bei Prosimiern, O. Seydel 1892, bei verschiedenen andern Abteilungen bis zu den Primaten hin, geliefert worden.

7. Der M. sternalis — ein neuer selbständiger Muskel, entstanden aus dem Material des M. pectoralis major.

Hierunter soll nicht verstanden sein, daß der M. sternalis ein selbständiger Muskel geworden sei, wofür ihn z. B. Schultz ausgibt (1888), indem er ihn, wie dies auch früher geschehen ist, mit bestimmten Wirkungen ausgestattet sein läßt, ihn als Spanner der Bauchaponeurose und als Spanner des Sterno-cleido-mastoideus bezeichnet, um auch dadurch die Selbständigkeit des Baues hervortreten zu lassen.

Diese Selbständigkeit wohnt dem Sternalis ohne Frage inne. Die Kontraktionsfähigkeit desselben ist direkt beobachtet worden (Malbranc 1877, Roubinovitz 1888, R. Fick 1891), so daß dem Muskel eine gewisse Wirkung unter Umständen tatsächlich zukommt. Ob eine solche ihm immer eigen ist, ist unbekannt, und eher zu bezweifeln als zu bejahen. Die Angaben Adachis (1897), welcher den Sternalis an 200 Personen im Leben 30mal angetroffen haben will, sind mit allem Vorbehalt aufzunehmen, da sie mit der Statistik an der Leiche nicht in Einklang zu bringen sind (s. 13. Abschnitt).

Die morphologische und nicht die physiologische Seite weckte seit alters her das Interesse an dem M. sternalis.

Die Selbständigkeit des menschlichen Muskels in Form und Wirkung dürfte als neue Erscheinung unbestritten sein. Die Neuheit des

Muskels in der Tierreihe ist dadurch aber nicht bezeichnet. Hierunter ist vielmehr das völlig neue Auftreten des Muskels beim Menschen zu verstehen, was das Fehlen eines gleichartigen Gebildes in der gesamten Tierreihe bedeutet. In diesem Sinne wäre der Sternalis ein Gebilde sui generis zu heißen, welchem gar nichts Gleichartiges an die Seite zu setzen wäre. Ohne stammesgeschichtliche Vorgänger zu besitzen, wäre er als neuer Muskel beim Menschen zum ersten Male aufgetreten; er wäre ein rein menschliches Glied im Muskelsystem der Säugetiere, jedoch nicht in dem Sinne, daß der Mensch durch seinen Besitz sich von den Säugetieren grundsätzlich unterschiede (Halbertsma). Der Muskel müßte für diesen Fall ein regelmäßiges Vorkommen, aber keine Seltenheit sein (vgl. Testut 1884, S. 84).

Die Deutung des Sternalis als einer Neubildung beim Menschen kann in verschiedener Weise vertreten werden. Zu derselben hat man sich immer erst nach der vorausgegangenen Erwägung bekennen können, daß der Sternalis einem Vergleich mit irgendwelchen Einrichtungen bei Tieren nicht standhalte. Diese Deutung schließt also die Ableitung des Sternalis von Resten alter Muskeln des Rumpfes aus, so z. B. die Ableitung vom geraden Muskel der ventralen Rumpfwandung, von den breiten Muskeln derselben Gegend, von dem Hautrumpfmuskel usw. Das weitere Nachforschen nach homologen Bildungen in der Tierreihe wird durch Annahme der Neubildung des Sternalis beim Menschen abgewiesen. Die Nachforschung muß demgemäß zuvor völlig erledigt und resultatlos abgelaufen sein.

Als Neubildung beim Menschen muß der M. sternalis, wennschon er ein Homologon bei den Wirbeltieren nicht besitzt, selbstverständlich doch auch eine Bildungsgeschichte aufweisen; er muß aus bereits vorhanden gewesenem Material sich entwickelt haben. Dies ist denn auch von den Vertretern der zu erörternden Deutung des Sternalis angenommen worden. Der M. pectoralis major wird als die Bildungsstätte bezeichnet. Eisler nimmt einen innigen Connex des Sternalis mit dem Pectoralis major an (1901, S. 44). Er hat diese Ansicht von Cunningham übernommen (1888), welcher die Sternalisinnervation festgestellt hat. Als Gründe für diese Annahme tauchen auf: 1) die Lage des M. sternalis auf dem M. pectoralis major, 2) dessen in verschiedenem Maße beobachteter Zusammenhang mit diesem Gliedmaßenmuskel der Brust, und 3) die gleiche Versorgung beider Muskeln durch die Nn. thoracales anteriores.

Die häufigen Beziehungen des Sternalis zu den Brustmuskeln sind auch in anderm Sinne gedeutet worden. Nach K. Bardeleben (1888) sprechen dieselben ebenso für die Beziehungen des Sternalis zu dem Rectus- wie zum Obliquussystem. Diese Ansicht ist von weit hergeholt, indem an die Bildungsgeschichte der Gliedmaßenmuskeln der Brust bei Fischen und Amphibien aus der noch wenig gesonderten Seitenrumpfmuskulatur gedacht wird. Es liegt wahrlich näher, die Pectoralisgruppe, deren Entwicklung beim Menschen abgelaufen ist, die Führung der bestehenden Beziehungen zum Sternalis nehmen zu lassen, als die alte Generation der Seitenrumpfmuskeln, welche ihre Nachkommen in der ersteren hat. Daß ein Zusammenhang des Sternalis mit dem Rectus und Obliquus abdominis tatsächlich nie besteht, ist oben besprochen worden.

Die Merkmale, welche für die Verwandtschaft des Sternalis und des M. pectoralis major angeführt werden, haben einen verschiedenen Wert. Die Lage des Sternalis auf dem Pectoralis darf als wichtiges Kennzeichen der Beziehungen beider zueinander von allgemeinem Werte gelten. Die gemeinsame Innervation durch die Nn. thoracales anteriores ist ausschlaggebend bei der heutzutage herrschenden Beurteilung myologischer Fragen. Sie bekundet die genetische Beziehung des M. sternalis zur Pectoralisgruppe.

Die große Anzahl der in der Literatur sich findenden Angaben über die genannte Nervenversorgung des Sternalis, welche P. Eisler auf 70% einschätzt, berechtigt vollauf, mit diesen anatomischen Verhältnissen zu rechnen. Es sind zwar Zweifel erhoben worden, ob Angaben einer Intercostalisinnervation des Sternalis zu Recht bestehen. Mir sind sie aus eigner Erfahrung völlig unbekannt; auch zweifle ich an ihrer Existenz. Die folgenden Auseinandersetzungen gelten daher einzig und allein für diejenigen Sternalisformen, welche den Nn. thoracales anteriores, folglich der Pectoralisgruppe zugehören.

D. J. Cunninghams wichtige Untersuchungen aus den Jahren 1881 und 1885 haben die Versorgung des Sternalis durch Äste der Nn. thoracales anteriores sichergestellt. Der Verlauf der Sternalisnerven ist genau beschrieben worden. Die Nerven durchbohren den M. pectoralis major, unter Abgabe von Zweigen an denselben, und erreichen den Sternalis am lateralen Rande. Die Deutung des Sternalis als eines abgelösten Teils des Pectoralis major drängt sich dem Autor auf, indem er die Innervationsverhältnisse für die Beurteilung der Muskulatur als wegleitend erachtet (1884). Cunningham

glaubt, durch seine anatomischen Funde die zuvor von P. S. Abraham (1883) ausgesprochene Ansicht fester begründen zu können. Er hat 1888 unsre Kenntnis von der Innervation des M. sternalis weiterhin bereichert, indem er 17mal die Nerven zum Muskel verfolgt und dieselben stets als Äste der Nn. thoracales anteriores erkannt hat. Hierin konnte ein neuer Beweis für die Deutung des Sternalis als eines vom Pectoralis major abgesprengten Stückes erblickt werden. Cunningham hob schon damals ausdrücklich hervor, daß die Nn. intercostales niemals zum Sternalis gelangen. Seine Untersuchungen erhalten durch die genauen Beobachtungen Eislers einen nachhaltigen besonderen Wert.

Cunninghams Angaben sind oftmals bestätigt worden. Ihrer Bedeutung gemäß hat wohl ein jeder Anatom durch eigne Anschauung sich über sie Rechnung abgelegt und von der Richtigkeit derselben überzeugt. Was den anatomischen Zusammenhang des Sternalis mit einem Gliede der Pectoralisgruppe anbetrifft, so sind der Ort und die Art der Verbindung unbekannt geblieben. Dieser mißliche Umstand ist die Ursache dafür, daß neue Hypothesen über die Ableitung des Sternalis vom Pectoralis an die Stelle von Tatsächlichem getreten sind. Das ist insofern von Interesse, weil es sich auch hier zeigt, daß, da ein einfach verständlicher Entwicklungsgang nicht hat aufgedeckt werden können, Fernliegendes und Unbegreifliches als leicht verständlich hingestellt worden ist.

Wenn der Sternalis als menschliche Neubildung auf dem Boden des M. pectoralis major entstanden ist, so steht zu erwarten, daß bei den vielen doch immerhin genau aufgenommenen Befunden eine vollständige, einwandsfreie Reihe von der ersten Ablösung der Muskelmasse vom Pectoralis bis zur völligen Selbständigkeit des Sternalis sich sollte aufstellen lassen. Das ist für andre rein menschliche Muskelneubildungen gelungen. Der Versuch mißglückte aber für den Sternalis. Letzterer hat gerade in den Fällen, in welchen er aus zarten, schwachen Faserzügen besteht, in der Regel eine so große Selbständigkeit, daß von einem genetischen Zusammenhange mit dem Pectoralis schlechterdings nicht geredet werden kann. In den winzigen Sternalisformen sollte der Anfang der Bildung zu erkennen sein. In ihnen sollte der Zusammenhang mit dem Pectoralis zum klaren Ausdrucke kommen. Wäre das der Fall, so könnte man auch die mächtigeren Sternalisformen von noch größerer Selbständigkeit als losgelöste Pectoralisteile verstehen, welche dann in sekundäre Verbindungen mit dem M. sterno-mastoideus, der

Rectusaponeurose usw. getreten sind. Dem ist nun, wie gesagt, keineswegs so. Es fehlt uns vielmehr eine fortlaufende Reihe von Entwicklungsformen zurzeit gänzlich. Wäre sie vorhanden, so würde sich der Annahme, daß der Sternalis eine menschliche, progressive Bildung auch von höherer funktioneller Bedeutung wäre, wohl kaum Widerspruch entgegenstellen. Bis jetzt kann eine solche Annahme mit Fug und Recht nicht auf Geltung Anspruch erheben, da der tatsächliche Boden ihr entzogen ist.

Der Zusammenhang zwischen Sternalis und Pectoralis major ist ein unendlich mannigfaltiger und regelloser. Es stellen sich sehr häufig Zwischensehnen zwischen den zusammenhängenden Bündeln ein. Die Bündel des Pectoralis entstammen häufig der sterno-costalen Portion; sie lösen sich am lateralen Rande des Sternalis ab, und vereinigen sich mittels Sehnen mit bogenförmig abgezweigten Sternalisbündeln. Lambert (1894) hat derartige Verbindungen beiderseits, rechts in der Höhe des 2. Intercostalraumes und der 4. Rippe, links in der Höhe der 2. Rippe beobachtet. Er legt ihnen eine große Bedeutung bei. Mit Unrecht; denn an demselben Falle bestanden Verbindungen des Sternalis mit dem Sterno-mastoideus und mit der Aponeurose des Obliquus abdominis externus, mit dieser unter Durchkreuzung der Sternalissehnen. Die Verbindungen mit dem Sternomastoideus, sogar kreuzweise auftretend, pflegen viel intensiver, als die mit dem Pectoralis major ausgesprochen zu sein, und demnach sind sie als sekundär zustande gekommen zu beurteilen. Nicht selten hängt der Sternalis mit den sternalen Bündeln des andersseitigen Pectoralis major zusammen. Ein solcher Befund ist aber völlig wertlos für die Ableitung des Sternalis vom Pectoralis major. Er ist unter Berücksichtigung der gegenseitigen Symmetrie des Körpers als sicheres Zeichen einer Sekundärverbindung auszugeben.

Wir halten daran fest, daß der Übergang des Sternalis in Pectoralisabschnitte an und für sich gar nichts für die Ableitung des ersteren von letzteren beweist, da der Übergang überall als ein sekundärer auftreten kann, in der Regel in dieser Weise gedeutet werden muß.

Triftige Gründe werden der einen oder andern Art der Muskelverbindung immerhin eine genetische Bedeutung beilegen können; aber diese Gründe müssen anzugeben sein. Sogenannte interessante Beobachtungen von Verbindungen beider Muskeln haben in der Regel kein Interesse bei der Frage nach der Deutung des Sternalis, ebensowenig wie dessen Übergang in den M. sterno-mastoideus. Wie

innig zwei ganz verschiedene Muskeln durch eine Zwischensehne verschmelzen können, ist dem Morphologen am M. biventer maxillae des Menschen durch die Natur vorgeführt.

Anthony hat sich über die Ansicht, der Sternalis sei ein aberriertes Bündel des oberflächlichen M. pectoralis, zutreffend geäußert: cette opinion n'est basée que sur des interprétations peut-être hasardées (1900, S. 490).

Der Nachweis einer aus einfachen Anfängen heraus entstandenen Neubildung, wofür der Pectoralis das Material geliefert habe, ist für den Sternalis nicht erbracht worden.

Man mußte sich deshalb auf andre Weise helfen. Da die einfache naturgemäße Normalentwicklung des Sternalis als menschliche Neubildung nicht nachweisbar ist, so hat sich mit ungewohnter Schnelle die Annahme eingestellt, der M. sternalis sei wohl ein Abkömmling des M. pectoralis major, aber eine excessive, abnorme Bildung in jedem Sinne. Sie verdanke ihre Entstehung einer Abspaltung von Fleischmassen des Pectoralis, welche in embryonaler, in einer unkontrollierbaren Zeit erfolge. Die abgelösten Pectoralismassen sollen durch eigenartige, selbstverständlich aber regelmäßige, das soll heißen gesetzmäßige Verlagerungen in die Stellung des Sternalis gelangen und ihn ausmachen. Der Sternalis tritt nach dieser Annahme ganz aus dem Rahmen einer normalen Entwicklung heraus. Er ist eine excessive Bildung, eine Abnormität im Sinne des wahrhaften Gegensatzes zu den normalen Organen, eine Wunderbildung, insofern wir uns in der Tat darüber wundern müssen, daß ein wohl geschlossener Muskel wie der M. pectoralis während seiner Entwicklung, plötzlich hier und dort größere Massen entsendet, aus welchen sich immer ein neuer wohl abgegrenzter Muskel bildet. Als theratomorpher Bildung ist dem Sternalis durch jene Annahme die höchste Sonderstellung zudiktiert worden, welche einer so oft auftretenden Varietät nur werden kann. Etwas Ähnliches kommt, so weit bekannt, in der Organisation der Säugetiere nicht vor. Es ist ja auch für den Sternalis nicht nachgewiesen; aber eine neue Idee ist aufgetaucht, und mit dieser läßt sich vieles anfangen! Wir verlangen aber in wichtigen morphologischen Fragen den direkten oder den Wahrscheinlichkeitsbeweis. Deshalb strecken wir vor einer solchen Annahme der Autoren nicht ohne weiteres die Waffen. Die verlangten strengen Beweise lassen wir nicht durch viele aneinander sich reihende Denkarten, die wir Hypothesen nennen, uns ersetzen.

Wir müssen die zwei Arten, welche der Sternalis als Neubildung

beim Menschen darstellen könne, gut auseinander halten. Er könnte also erstens eine aus einfachen Anfängen vom M. pectoralis major heraus entstandene Bildung sein, welche sich allmählich durch Aberrationen von Fleischbündeln des, wohlverstanden, fertigen menschlichen Muskels herleitet. Er könnte zweitens eine aus dem Rahmen alles Normalen völlig sich loslösende excessive Bildung sein, welche als Neubildung nicht vom fertigen Pectoralis, vom Muskel des Erwachsenen, sich herleitet, sondern aus unbekannten Ursachen von unbekannten embryonalen Abspaltungsvorgängen einen Ausgang findet. Im ersten Falle würde es sich handeln um eine normale, progressive Bildung des Menschen, im zweiten Falle aber um eine atypische, eine excessive Wunderbildung.

Beide Arten der neuen Bildung hätten das Gemeinsame, daß der M. pectoralis major das Baumaterial für den Sternalis abgäbe. Für beide Arten ist deswegen auch vorauszusetzen, daß, bevor sie den Grundstock für eine wissenschaftliche Lehre bilden, das Neugebildete in unzweifelhaftem genetischen Zusammenhange mit dem Mutterboden erkannt worden ist. Es ist dabei völlig gleichgültig, ob die Abspaltung des Sternalis vom Pectoralis in die Zeit der Ausbildung oder in die Zeit der Anlage des letzteren verlegt wird. Bevor dieser angenommenen Bildungsgeschichte des Sternalis Glauben zu schenken ist, wird also die hier oder dort beobachtete Erhaltung eines Zusammenhanges des Neugebildeten mit dem Altvorhandenen gefordert. Wenn ein solcher Zusammenhang bestünde und beobachtet worden wäre, so hätte man ihn für die einfache Entstehungsart des Sternalis aus dem Pectoralis major verwendet. Da er nicht bekannt geworden ist, so hat man zu der unverständlicheren, dunkleren Annahme die Zuflucht genommen, daß embryonale, schwer, sehr wahrscheinlich sogar gar nicht kontrollierbare Vorgänge im Spiele seien, welche beim Erwachsenen abgelaufen sind, ohne die Kennzeichen der angenommenen Bildungsweise zu hinterlassen. Mit dem Rückzuge hinter die ganz unbekannt gebliebenen embryonalen Verhältnisse auf dem Pectoralisgebiet kann die Forschung sich nicht zufrieden stellen. Sie fordert mehr Klarheit.

Der sichere Nachweis einer durch Beobachtung festgestellten, einwandsfreien Serie der Ablösung von Pectoralisbündeln bis zur selbständigen Entfaltung des Sternalis hätte die Sternalisfrage längst gelöst, und alle früher besprochenen Deutungen besäßen nur noch einen historischen Wert. Ein solcher Nachweis hätte wohl noch die Frage wachrufen können, ob die durch Abspaltungen eingeleiteten

Neubildungen beim Menschen, etwa auf Grund einer längeren Einbürgerung der Erscheinung, nicht schon in die embryonalen Perioden hinein verlegt worden wären, was dem Sternalis eine ältere Geschichte im Menschengeschlecht zuweisen würde.

Um die Deutung des Sternalis als einer Pectoralisabspaltung in früher Entwicklungszeit auch nur einigermaßen zu erhärten, gehört, wie gesagt, ebenfalls der durch direkte Beobachtung gelieferte Nachweis des zuweilen erhaltenen Zusammenhanges des Sternalis mit dem Pectoralis. Im Fluge der Gedanken lassen sich alle Befunde in der Sternalisgruppe durch Annahme abgesprengter Pectoralismassen erklären, und den untergeschobenen abgesprengten Keimen kann man nach Belieben alle denkbaren Umformungen unterschieben. Alles Denkbare ist aber nicht notwendigerweise das Rechte. Mit abgesprengten Keimen ist von jeher viel Unfug getrieben worden; sie geben der Willkür freien Lauf.

Nach der Absprengungshypothese hätten die vom Pectoralis major gelieferten Sternaliskeime, natürlich kraft einer ihnen inne wohnenden, bestimmten Bildungsenergie, sich weiter entwickelt, eine bestimmte Schwenkung des Verlaufes in dem Sinne ihrer späteren Bündelrichtung angetreten, um dann regelmäßig alle Eigenschaften zu erwerben, welche wir an den Sternalisformen kennen. Die richtige Annahme von der Zusammengehörigkeit der Pectoralisgruppe mit dem Sternalis ist ersetzt worden durch die bestimmtere Ansicht, der Sternalis sei ein Produkt des M. pectoralis major. Diese Hypothese hat die andre Hypothese nach sich gezogen, daß abgespaltene Bündel des Pectoralis major einer regelmäßigen Drehung unterworfen seien, wodurch sie allmählich in die der Längsachse des Körpers nahezu parallele Richtung übergeführt werden. Dieser Rotationshypothese huldigt Cunningham (1888, 1895). Mit ihr läßt sich alles erklären. Das Erklärte kann aber von Grund aus falsch sein. Wilson erklärt die Hypothese als diejenige Erklärungsart der Sternalisentstehung, welche heutzutage das Feld behauptet (1897). Das scheint in der Tat der Fall zu sein; denn Eisler rechnet mit dieser ganz unbewiesenen Hypothese bereits so sicher, als ob an ihrer Richtigkeit nicht mehr gezweifelt werden dürfe. Huntington (1904) steht ganz auf dem Eislerschen Standpunkte. Nichtsdestoweniger bleibt nach meiner Ansicht die Rotationshypothese unbefriedigend und insofern gefährlich, als sie weiteren Forschungen allzu früh den Riegel vorschiebt; denn man kann, sobald der Sternalis als ein atypischer, durch mechanische Faktoren groß gezogener Muskel

ausgegeben wird, die nach eignem Gutdünken angenommenen Kräfte spielen lassen wie man will. Die Willkür ist damit frei gegeben. Warum die abgesprengten Keime nicht in allen möglichen, unregelmäßigen Massen, etwa in aufgewundenen oder spiraligen Bündelzügen angetroffen werden, bleibt unaufgeklärt. Auch sollten excessive Embryonalbildungen in verkümmerten Muskelfasermassen anzutreffen sein. Der regelmäßige muskulöse Bau des Sternalis, mit meist ausgesprochenem Längsverlaufe stimmt zu ihm als einem atypischen, abnorm angelegten Organe nur sehr schlecht. Daß auch die winzigsten Andeutungen eines Sternalis das gleiche Los mit den kräftig entwickelten Formen teilen, erscheint für eine embryonale Bildungsstörung wundersam. Aus einer frühzeitig embryonal angelegten Störung von so häufigem Auftreten sollten merkwürdigere Mißgestaltungen als Regel hervorgehen. Die ebenfalls unbewiesene Annahme einer progressiven Neubildung des Sternalis auf dem Boden des ausgebildeten M. pectoralis major bleibt befriedigender für unser morphologisches Denken.

Die Entwicklung des Thorax und dessen Muskulatur wird beim Menschen und bei den nahe verwandten Primaten nach unsrer jetzigen Vorstellung keine grundverschiedene sein. Es wird wenigstens schwer halten, auch nur ein einziges Merkmal zu nennen, welches hier auf eine Grundverschiedenheit der embryonalen Vorgänge in der Pectoralisgruppe hindeutet. Sind diese aber der Natur nach ähnlich, so fragt es sich, warum bei den höheren Säugetieren niemals Sternaliskeime vom Pectoralis abgespalten werden. Bei keinem Affen ist jemals ein Sternalis gefunden worden, und Hunderte von ihnen sind sicherlich schon sorgfältigst zergliedert worden. Daß nur beim Menschen Bildungsanomalien der angegebenen Art vorkommen sollen, stimmt nicht mit den Erfahrungen überein, welche an andern Körperteilen gemacht werden.

Die Annahme, der Sternalis sei eine excessive Entwicklungsbildung, kann anerkennend insofern hingenommen werden, als sie neue Anregung für die Erforschung der Sternalisfrage bringt. Einen Fortschritt in unsrer Erkenntnis bedeutet sie zunächst nicht.

Wenn eine so häufig wie der Sternalis auftretende Muskelvarietät keine Neubildung, auf normalem Wege entstanden, sein kann, so ist es viel wahrscheinlicher, daß ihr eine stammesgeschichtliche Bedeutung zugrunde liegt. Ist diese auch schwer zu erkennen, so braucht nicht gleich die noch schwerer zu begreifende Annahme einer excessiven embryonalen Entstehungsart aufklärend an die Seite gestellt zu werden.

Ob der Sternalis einen stammesgeschichtlichen Hintergrund besitze, kann nur durch Berücksichtigung aller, auch der geringsten Merkmale an ihm entschieden werden. Sollte diesbezüglich einmal alles geprüft sein, aber nichts Stichhaltiges für die atavistische Natur des Sternalis sich ergeben, dann würde man sich mit einem gewissen Rechte zur Vermutung drängen lassen dürfen, der Sternalis könnte eine menschliche, neue Bildung mit progressiver Eigenschaft sein. Hätte die durch diese Vermutung geweckte Untersuchung alle Instanzen ohne Ergebnisse durchlaufen, dann erst dürften wir unsre Zuflucht zum Verdachte nehmen, der Sternalis wäre das, wofür ihn in letzter Zeit P. Eisler als sicher ausgegeben hat (1901), d. i. als eine abgesprengte, dann verlagerte Portion der Pars sternalis des Pectoralis major, welche Absprengung infolge der Störung einer normalen Entwicklung erfolgt wäre. Wir legten hiermit dem Wesen des Sternalis etwas unter, was diesem vollkommen vereinzelt zukäme und ihm einen besonderen Platz zuwiese. Soweit sind wir nun aber noch keineswegs.

Nach diesen Auseinandersetzungen von mehr grundsätzlicher Art, gehen wir auf den Gedankengang desjenigen Forschers etwas näher ein, welcher das letzte Wort über die morphologische Bedeutung des Sternalis gesprochen hat. P. Eisler vertritt die im obigen zurückgewiesene Ansicht, der Sternalis sei ein Abspaltungsprodukt des M. pectoralis major, die Absprengung erfolge im Bereiche der Pars sternalis des Brustmuskels, und zwar infolge einer Störung der normalen Entwicklung. Eisler erhebt seine Annahme zur Gewißheit, indem er sich auf die bis in die feineren Einzelheiten von ihm dargelegten Innervationsverhältnisse verläßt (1900, S. 151). Als monströse Bildung ist der Sternalis bereits durch andre ausgegeben worden (vgl. Le Double 1897, S. 484), sein häufiges Vorkommen bei Anencephalen gab hierzu Veranlassung genug.

Die Ursache für die Abspaltung liegt nach Eisler außerhalb des Pectoralis major. Sie sei in der außergewöhnlichen Verbreiterung eines oder mehrerer der ersten Zwischenrippenräume zu suchen. Über die Ursache für letztere Erscheinung konnte Eisler zwar noch kein abschließendes Urteil wegen mangels an geeignetem Material sich bilden; doch schien ihm sicher, daß der erweiternde Faktor in einem abnormen Andrängen eines der Eingeweide im cranialen Thoraxabschnitte zu suchen wäre (1900). Eisler ist geneigt, die Ursache für die Erweiterung der Zwischenrippenräume in einer Hyperplasie der Thymus oder in der abnormen Vergrößerung des Herzens

und gar im Auftreten einer nicht näher bestimmbaren Cyste von Bohnengröße anzunehmen. Diese wirksamen Ursachen werden in die Zeit der ersten Entwicklung des Brustkorbes verlegt. Hier liegt ein inhaltreiches Programm vor:

Die abgesprengten, zum Sternalis sich ausbildenden Pectoralisteile erleiden unter dem Wachstum des Pectoralis major und der Ausbildung des Rumpfes eine Verlagerung, welche in einer Drehung der Sternalisteile derartig sich vollzieht, daß das ursprünglich laterale Endstück eine craniale, das mediale Endstück aber eine caudale Stellung einnimmt, woraus die Längsstellung des Sternalis und dessen Bündelkreuzung mit den Bündeln des Pectoralis hervorgehen.

Indem diese Drehung der durch eine Entwicklungsstörung abgesprengten Pectoralisteile sich regelmäßig vollzieht, soll ein atypisch ins Leben gerufener Muskel sich typisch weiter entfalten.

Selbst den feinen Nervenfäden des Sternalis wird bei der angenommenen Drehung eine mechanische Rolle zugewiesen. Sie sollen den Muskel auf der Unterlage festhalten, welcher Widerstand die Drehungsachse beeinflusse (1900, S. 151 und 1901). Der Sternalis drehe sich dann wie ein im Strome treibender Balken.

Der durch Rotation in die Längslage übergeführte M. sternalis könne in sekundärer Weise einen Zusammenhang mit dem M. pectoralis und dem M. sterno-mastoideus derselben oder der andern Seite gewinnen.

Nach der Vorführung dieser recht ansehnlichen Anzahl von überraschenden Annahmen, welche eng aneinandergepaßt sind, kommt Eisler zum Ergebnisse, daß der Sternalis weder zu den prospektiven noch zu den retrospektiven Muskelvarietäten gehöre, daß er vielmehr eine selbständig gewordene Aberration vorstelle.

Der in seinen anatomischen Untersuchungen sonst so genaue Forscher liefert uns hier in einer Kette von unbewiesenen Annahmen Nahrung für viele Zweifel und lebhaftesten Widerspruch. Auf unserm Gebiete ist im Aufstellen von Hypothesen wohl kaum mehr geleistet worden.

Mechanische Prinzipien, in früher Entwicklungszeit wirksam gedacht, werden hintereinander für bestimmte Folgeerscheinungen verantwortlich gemacht. Allzu große Anschwellungen (Hyperplasie) von Thymus und Herz sind die Ursachen der Störungen. Von diesen Hyperplasien wissen wir tatsächlich gar nichts. Wohl ist bekannt, daß das Herz schon in frühester Entwicklungszeit einen sehr stattlichen Umfang besitzt und als wichtiges, umfangreiches Fötalorgan

einen formgestaltenden Einfluß auf seine Nachbarorgane ausübt und ausüben muß, welche Einflüsse wieder im Laufe der normalen Organentfaltung überwunden werden. Auch der Thorax zeigt in seiner äußeren Formgestaltung vorübergehend die Abdrücke von Herz und Lungen. Diese Erscheinungen gehören zu den gewöhnlichen Anpassungen der Nachbarorgane an das zeitweilig vorherrschende Organ auch in embryonaler Zeit. Die mächtige fötale Leber übt auf ihre Nachbarn, auch auf den Thorax, einen gleichen, vorübergehenden Einfluß aus. Wie nun gerade der 1.—4. Zwischenrippenraum eine außergewöhnliche Verbreiterung durch Thymus und Herz erfahren müssen, ist nicht einleuchtend. Die Aufstellung von diesen ineinander greifenden Faktoren ist eine gekünstelte. Eine verhältnismäßig größere Längsausdehnung der die genannten Organe umfassenden Rippen könnte als Anpassung an die willkürlich angenommene Hyperplasie ausgleichend wirken, wenn diese Hyperplasie wirklich bestände. Eisler schaltet mit vollkommen unerwiesenen Faktoren. Das überaus mächtige, fötale Herz dehnt sich zur Zeit der Anlage des Brustkorbes bereits weiter caudalwärts aus und entspricht hierin dem ihm später angewiesenen Platze. Untere Rippen müßten durch das Herz in gleicher Weise beeinflußt sein. Würde man sich gar die ganz gewaltig entfaltete, fötale Leber als ein die normale Entwicklung der Nachbarorgane störendes Element vorstellen, so sollten wir an den unteren Rippen Veränderungen antreffen und an den sie umlagernden Bauchmuskeln sehr viel bedeutsamere Abspaltungen von allen möglichen Muskeln begegnen, als dies für den Pectoralis major durch Eisler angenommen und weiter ausgeführt worden ist. Der M. serratus anterior, die breiten Bauchmuskeln und vor allem der M. rectus müßten einem störenden Einflusse der normalen Entwicklung öfters unterliegen. Doch davon wissen wir aus Beobachtungen gar nichts. Da Eisler für seine Sternalisdeutung aber eine abnorme Erweiterung der oberen Zwischenrippenräume nötig hat, so lag ihm wohl der Gedanke nahe, Herz und Thymus seien die Ursachen für diese Erweiterungen gewesen.

Die Erweiterung der Zwischenrippenräume kann als der wesentliche Faktor für die Sternalisbildung ohne berechtigten Einwand schon deshalb nicht gelten, weil diese Skelettabweichung kein konstanter Begleiter des überzähligen Muskels ist (s. Huntington 1892), und der Sternalis bei der Erweiterung von Zwischenrippenräumen in gleicher Weise auch vermißt wird. Ich habe diesen Verhältnissen in letzter Zeit meine Aufmerksamkeit zugewendet und mich davon

überzeugen können, daß eine auffallende Erweiterung in den betreffenden Zwischenrippenräumen, welche zugleich mit einer Spaltung der Skelettspangen gepaart ist, ohne einen Sternalis und ohne jegliche Abweichungen im Pectoralisgebiete angetroffen werden kann.

Man muß nach der Kenntnisnahme der wenigen genauen, aber sehr wertwollen Beobachtungen über die Nervenverzweigungen im M. pectoralis major und im Sternalis Eislers Ausführungen über die aus dem Nervenverlaufe sich ergebenden Folgerungen aufmerksam und mit dem Wunsche, Belehrung und endgültige Aufklärung zu empfangen, lesen. Man wird wahrnehmen, daß durch Aneinanderfügen von Annahmen an andre Annahmen vieles abgeleitet und erklärt wird. Oftmals regen sich die Zweifel, und schließlich dürfte man nur noch davon überzeugt sein, daß aus der genauen Nervenverzweigung über die Herkunft des Sternalis gar nichts abgelesen werden kann. Diese Überzeugung habe ich empfangen. Ich verweise auf S. 51 und die folgenden Seiten des Eislerschen Aufsatzes und entnehme ihm das Folgende.

Die oberflächlich über den Pectoralis verlaufenden Nerven des Sternalis überschreiten in schräger Richtung die Pectoralisbündel, und zwar überall so, daß ihr mediales Ende zwischen weiter cranialwärts gelegene Bündel eindringt. »Man erhält dadurch den Eindruck einer Verwerfung oder Drehung der Pectoralisbündel, wie sie im normalen Muskel nicht vorhanden ist. Da verlaufen ja, wie wir sahen, die intramusculären Stämmchen eher in umgekehrter Richtung und erreichen, je weiter sie medianwärts vordringen, allmählich um so weiter caudal gelegene Bündel. Es hat also ein Teil des Pectoralis eine abnorme Entwicklung erfahren.«

Dieser Schluß ist durchaus nicht zwingender Natur, da die Anwesenheit des Sternalis an und für sich eine andre Verlaufsart der Nerven bedingen muß als im normalen Zustande, wo er fehlt. Die Entwicklung des Pectoralis braucht deshalb keine abnorme gewesen zu sein. Eislers Zuversicht in die Sicherheit dieser Aussage bleibt, wie ich meine, nur eine subjektive. Ich vermisse alle Nervenäste für die caudalen Pectoralisbündel, welche im gegebenen Falle mit dem vorhandenen Sternalis verglichen worden sind.

Aus dem Vergleiche der oberflächlichen mit den tiefen Nerven des Pectoralis major wird auf eine Entwicklungsstörung geschlossen, welche dahin formuliert ist: »An den zwischen 3. und 5. Rippe angehefteten, oberflächlichen Bündeln der Sterno-costal-Portion des Pectoralis ist die normale Einrollung der humeralen Enden ausgeblieben.«

Eisler begründet diese Annahme damit, daß die oberflächlichen auch zum Sternalis ziehenden Nerven nicht wie die tiefen in der Richtung der Pectoralisbündel verlaufen, und daß das Stämmchen *1* (Taf. I Fig. 1) eine Schlinge mit dem ersten schrägen Stämmchen bildet.

Auch diese Erscheinung kann durch Anwesenheit eines Sternalis an und für sich und durch dessen Nerven bedingt sein. Das Ausbleiben einer normalen Einrollung der angegebenen humeralen Enden des Pectoralis lasse ich auf sich beruhen. Diese Annahme halte ich für so gekünstelt, daß ich sie in Wahrheit nicht verstehe.

Weil im Fall III (Tafelfig. 1) die drei Sternalisnerven kurz vor dem Austreten aus dem Pectoralis diesem Zweige abgeben, und diese Zweige dem Stämmchen so fest angeschlossen sind, daß Trennungsversuche vergeblich sind, soll das Material für den Aufbau des Sternalis ursprünglich dem Anlagematerial der betreffenden Pectoralisbündel angeschlossen gewesen sein und sich erst später davon entfernt haben. Die Größe der Entfernung soll sich einfach an der Strecke, die zwischen dem Eintritt der Nervenzweige in die Pectoralisbündel und den Endverzweigungen des Sternalisnerven gelegen ist, bemessen lassen. Das scheinen lauter in Lapidarschrift gegebene Wahrheiten zu sein (S. 52). Hierzu ist zu bemerken:

Die mehr oder weniger feste Verbindung zwischen mehreren, eine Strecke miteinander verlaufenden Nerven ist keine Erscheinung, welche an und für sich eine weitgehende Schlußfolgerung gestattet. Die Verbindung der Nerven kann im betreffenden Falle durch ganz anders geartete Verlagerungen des Sternalis und der ihm folgenden Nerven entstanden sein. Beispiele für sehr auffallende Nervenverlagerungen, bedingt durch das Bestreben, ihr Endorgan auf möglichst kurzem Wege zu erreichen, sind viele bekannt. Solche Verlagerungen können den Anschluß an andre Nerven mit sich bringen. Kein einziger Punkt in den obigen Angaben ist überzeugender Art für mich.

Die Beweisführungen Eislers gehen in ähnlicher Weise weiter. Daß der Sternalis sich bereits frühzeitig von dem Pectoralismaterial getrennt und dann vom Pectoralis gänzlich unbeeinflußt sich weiter entwickelt habe, soll aus der Art des Eintritts und Verlaufs der Nerven im Sternalis zu erschließen sein. Hierin nun einen zwingenden Grund für die angenommene Entwicklungsweise des Sternalis erblicken zu müssen, ist viel gefordert, da ein bestimmter Verlauf und Eintritt eines Nerven in den Muskel fraglos auf sehr verschiedene Weise zustande kommen können. Aus einer Erscheinung alles ableiten

zu wollen, stößt beim Leser auf Bedenken, mit welchen der Autor nicht gerechnet hat. Es folgt der Beweis dafür, daß der Caudalrand der lateralen Sternalisportion mit der ganzen medialen Portion von weiter cranial gelegenen Bündeln des Pectoralis abstamme als die craniale Hauptmasse der lateralen Portion. Der Beweis beruht auf der Verteilungsart der drei vorhandenen Nerven für den Sternalis. Er wird unter der Annahme geführt, welche besagt, daß der eine Nerv augenscheinlich erst sekundär über den andern hinweggeschoben worden sei. Wenn nun aber, wie der Autor selbst zugibt, sekundäre Verschiebungen im Nervenverlaufe augenscheinlich möglich sind, so verliert dieser Verlauf an Beweiskraft für die, auf eine andre Weise nicht wahrscheinlich gemachte Annahme eingreifender und unendlich wichtiger Verlagerungen im Sternalisgebiete. Wenn die eine Art des Nervenverlaufs für die gewünschte Beweisführung richtig liegt, die andre aber augenscheinlich sekundär verändert sein soll, so läßt sich eben vielerlei aus einer anatomischen Tatsache herauslesen, was aber die angewandte wissenschaftliche Methode, wie ich meine, als unstatthaft erscheinen läßt.

Eine Schlinge zwischen zwei Nerven datiert nach Eisler noch aus der Zeit der zelligen Anlage des Pectoralis (S. 53). Diese bestimmte Aussage macht die andern, welche man im Texte nachlesen mag, durchaus nicht annehmbar. Ihr liegt eine persönliche Überzeugung zugrunde, welche man wertschätzen kann, aber nicht anzuerkennen braucht.

Eislers Folgerungen werden noch um vieles bestimmter, ohne daß die Voraussetzungen sicherer gestellt sind. »Für die Abspaltungen (des Sternalis) kommen die Pectoralisabschnitte vom sternalen Ende des 4. und 5. Rippenknorpels in Betracht.« Das gehe auch daraus hervor, daß ein langer Perichondriumzweig an den 5. Rippenknorpel vor Abgabe der Äste in die laterale Sternalisportion von dem einen Sternalisnerven abgehe, und daß nach der Versorgung der medialen Sternalisportion ein paar kurze Zweige an den 4. Rippenknorpel abgegeben werden. — Wenn man vernähme, daß wir von der Bedeutung und Tragweite aller dieser Verlaufsarten vorläufig noch gar nichts Bestimmtes wüßten, so wären wir befriedigt und könnten meinen, diesem oder jenem Verhalten könnte vielleicht noch einmal eine Bedeutung zukommen. Statt dessen soll bewiesen werden, daß von einem ganz bestimmten Pectoralisabschnitte der Sternalis abgesprengt sei, wofür die vielen unbekannten und nichts Bestimmtes aussagenden Erscheinungen als Erklärungen benutzt werden.

Der Sternalis hat sich nach Eisler zu den Pectoralisbündeln gedreht, und wollte man den fertigen Sternalis auf den ihm zustehenden Platz im Pectoralis reponieren, so würde das jetzige gemeinsame cranial-mediale Insertionsende zum lateralen Ende werden (S. 53). Diese Schlußfolgerungen können ja vielleicht richtig sein, wenn man den Sternalis als Abspaltungsprodukt vom Pectoralis major in der Höhe der 3. und 4. Rippe betrachten darf. Das Haupterfordernis bleibt hier aber unerfüllt, und das ist der Nachweis der abnormen Abspaltung des Sternalis vom Pectoralis major selbst. Eislers Schlußfolgerungen können aber auch in dem angenommenen Falle der Richtigkeit der Abspaltung falsch sein, da die Drehung des Sternalis nach meinem Dafürhalten gerade in umgekehrtem Sinne denkbar ist, ohne auf größere Schwierigkeiten dabei zu stoßen. Alle vorgetragenen Annahmen Eislers sind nicht durch den Zwang der Notwendigkeit diktiert. Nachträglich ersehe ich, daß Huntington (1904) tatsächlich eine andre Drehungsart annimmt. Da es sich bei der Rekonstruktion der Drehungen von abgesprengten Pectoraliskeimen um die unbewiesensten Hypothesen handelt, so wird sehr wahrscheinlich noch manch andre Art der individuellen Vorstellungen in Zukunft auftauchen. Es ist ratsam, hier nicht vorzugreifen; sonst könnten verschiedene Möglichkeiten der Rotation des Sternalis mit der gleichen Zuversicht, wie sie bei Eisler und Huntington sich findet, vertreten werden.

Ich übergehe einige Punkte in Eislers Aufsatz und wende mich zur Besprechung der Sehnennerven (S. 54). Die Endsehnen der Muskeln der Extremitäten empfangen nach Frohse, die des Rumpfes nach Eisler regelmäßig langgestreckte Zweige aus den motorischen Nerven. Der Sternalis erhält keinen Sehnennerven, wie Eisler mitteilt. »In der cranial-medialen Sehne verzweigt sich allerdings eines der mit *P* (Tafelfig. 1) bezeichneten Stämmchen, das erste der oberflächlich gelegenen, aber es gehört eigentlich der darunter befindlichen Pectoralisportion an, die mit der Sternalisabspaltung nichts zu tun hatte.« Nun kommt auch die Erklärung dafür. »Augenscheinlich wurde das bereits in der Pectoralisanlage oberflächlich liegende Stämmchen mit seinen Endorganen durch die wachsende mediale Sternalisportion cranialwärts verschoben in das Bindegewebe, aus dem der Sternalis schließlich seine Sehne entnahm.«

Also wir vernehmen: Der Sternalis hat keinen Sehnennerven. In der cranial-medialen Sehne verzweigt sich allerdings ein Stämmchen. Da dasselbe für die Deutungen nicht ganz passend erscheint,

so gehört es mit einem Male eigentlich dem tiefer gelegenen Pectoralis zu. Die Willkür der Deutungen tritt hier deutlich zutage. Auf diese Weise werden die Zeugnisse vieldeutig und bezeugen gar nichts mehr, weil man alles mit ihnen beweisen kann.

Trotzdem zugegebenermaßen der Sternalis tatsächlich einen Sehnennerven besitzt, wird ihm, weil er eine atypische Bildung sein soll, im weiteren ein Sehnennerv völlig abgesprochen.

Der Sternalis ist nunmehr ein atypischer Muskel, da nur typische Muskeln konstant eigne Sehnennerven besitzen. Als atypischer Muskel ist er nicht primär angelegt (S. 55); er ist daher auch nicht zu den retrospektiven Varietäten (echten Atavismen) zu zählen und muß lediglich als Abspaltung einer Portion des Pectoralis major angesehen werden.

Diese gewichtigen Sätze folgen alle unmittelbar aufeinander, und der Autor bewegt sich auf einer spekulativen Bahn, welche, wie der Leser staunend wahrnimmt, ihn rasch zu dem ersehnten Ziele führt. Dies Ziel ist nicht das unsrige, da es zu leicht errungen ist, und da das auf dem zurückgelegten Wege Befindliche nur ganz leichthin betrachtet und dessen Wesen deshalb wohl kaum ergründet worden ist.

In den folgenden Auseinandersetzungen reiht sich bei Eisler eine Hypothese an die andre an, um darzutun, daß bei einem männlichen Individuum eine kräftige Schaltsehne zwischen oberflächlichen Bündeln beider Pectorales, welche die Sternalissehne in der Höhe des 2. Rippenknorpels in sich aufnimmt, eine Sternalisbildung ist. Unter anderm heißt es da: »Der gleichzeitig mit dem Pectoralis sich kontrahierende Sternalis benutzt dann den wulstigen Rand des Pectoralis als Hypomochlion und hob allmählich die Sehnenplatte vom Sternum ab« (S. 56). Hierfür wurde zuvor noch angenommen, daß das prästernale Bindegewebe durch die schräg caudal heraustretenden Sternalisbündel beeinflußt wurde, und eine Ablenkung der andersseitigen Pectoralissehne nach der Richtung des Schrägzuges, weiterhin ein Mitziehen der gleichseitigen Pectoralissehne erfolgten, daß schließlich durch den von drei Seiten eingreifenden Zug eine Verwachsung der gemeinsamen Sehnenplatte mit dem Brustbeine verhindert wurde.

Um einen anatomischen Befund zu erklären, werden hier sehr viele Vorgänge als ganz natürliche und einfache untergeschoben, welche, wenn sie sich wirklich abgespielt haben, die Beweisführung annehmbar machen können; aber tatsächlich wissen wir von diesen Vorgängen, welche uns als so selbstverständliche geschildert werden,

gar nichts. Die Erklärungen fußen auch auf der Voraussetzung, daß der Sternalis sich gleichzeitig mit dem Pectoralis zusammengezogen habe. Über die Kontraktionsfähigkeit des Sternalis ist aber in dem betreffenden Falle gar nichts bekannt gewesen. Darf dieselbe so ohne weiteres vorausgesetzt werden? Wenn dieselbe etwa deshalb vorausgesetzt wird, weil sie einige Male beobachtet worden ist, so ist die Verallgemeinerung zum mindesten voreilig. Viele Muskeln, z. B. die Ohrmuskeln, besitzen nicht bei allen Menschen noch das frühere Kontraktionsvermögen, weil es bei einigen beobachtet wird.

Der zuversichtliche Ton der Beweisführung erfüllt den ganzen Aufsatz und kann für den nicht aufmerksam Lesenden verhängnisvoll werden.

Daß die durch eine Sehne hergestellte Verbindung zwischen Pectoralisbündeln und Sternalis keine genetische Bedeutung besitze, erscheint nun zwar nicht ganz selbstverständlich, wie Eisler meint; immerhin kann ich, allerdings aus ganz andern Gründen, mit der Annahme übereinstimmen.

Ein auf Taf. I (Fig. 2) abgebildeter schwach entwickelter Sternalis soll den Eindruck erwecken, als seien die Rr. perforantes anteriores der Intercostalnerven durch Entgegenstemmen ein Hemmnis für ein weiteres mediales Vordringen gewesen! Wo wären, so fragt der Leser, je Hautnerven ein Grund dafür gewesen, daß ein aktives Organ wie ein Muskel sich nicht nach seinem Vermögen ruhig weiter entfaltet hätte? Der sich entfaltende Muskel hätte ganz gewiß die Nerven verdrängt oder sie in seine Bündel aufgenommen, was für Fälle des Sternalis hinlänglich bekannt ist, worauf ja auch eine fälschliche Annahme der Innervation des Sternalis durch Intercostalnerven beruht. Eisler hat dies auch an einer andern Stelle (S. 66) hervorzuheben unterlassen. Der Sternalis soll die Intercostalnerven immer vor sich her medianwärts drängen und sie zwingen, den Umweg um seinen medialen Rand zu nehmen. Das ist eben nicht »immer« der Fall. Oberflächliche Muskeln des Rumpfes nehmen, nachdem sie eine Ortsveränderung durchgemacht haben, die Hautnerven in den neu gewonnenen Gebieten in sich auf. Der Trapezius, der Latissimus dorsi, der Hautrumpfmuskel der Säugetiere, das Platysma, auch die Muskeln des Gesichts werden von Hautnerven durchsetzt. Ein M. sternalis aber sollte in seinem Wachstum durch Hautnerven aufgehalten werden? Unsre Gesamtvorstellungen von den Umwandlungen im Muskelsystem weichen hier von denen Eislers ab.

Bei der Besprechung der einzelnen Sternales gilt es für Eisler

von vornherein als ausgemacht, daß der Muskel ein Derivat der Pectoralisportion vom 3. oder vom 4. Rippenknorpel, in zwei andern Fällen dasjenige der Pectoraliszacke vom 3. und 4. Rippenknorpel sei (S. 57).

Diese Annahme bildet für die späteren Erörterungen Eislers eine große Rolle. Deshalb kann nicht eindringlich genug auf die ungenügende Beweisführung hingewiesen werden.

Eisler legt mit Recht seiner genauen Beobachtung des Sternalis bei einem Anencephalus größere Wichtigkeit bei. Die bei der Anencephalusfrage von ihm hervorgehobenen Erörterungen sind aber nach meiner Ansicht ebensowenig einwandsfrei wie die zuvor besprochenen (vgl. auch den folgenden Abschnitt).

Der Forscher muß für die vom Pectoralis major abgesprengten Sternaliskeime eine Ablenkung aus der Richtung der Bündel des Stammmuskels annehmen. Er nennt sie wie vor ihm Cunningham eine Rotation. Dieselbe tritt nach ihm regelmäßig ein und muß demgemäß auch aus regelrecht wirkenden Ursachen hervorgehen. Die Besprechung findet sich auf S. 59—65. Die wirksamen Momente für die Rotation können, wie vorauszusehen ist, nur von mechanischer Art sein und müssen in eine frühe Entwicklungsperiode verlegt werden, in welcher die in der Abspaltung von Pectoralismassen sich äußernden Störungen auftreten. Cunningham vertritt ebenfalls die Meinung, daß der Sternalis durch die Rotation von abgesprengten Pectoralismassen entstehe. Le Double hat, indem er die von Cunningham angenommene Rotation keineswegs günstig aufnahm, die zweifelnden Fragen gestellt: 1) was die Ursachen für diese Bewegungen seien, 2) wann die Rotationsbewegungen in Tätigkeit treten und 3) welche Ursachen die Kreuzungen der beiderseitigen Sternales zustande bringen? Eisler hat diese Fragen zu lösen gesucht.

Er geht dabei von der Tatsache aus, daß die den Sternalis bildenden Pectoralisbündel die Anheftung an den Humerus aus unbekannten Ursachen nicht gefunden haben, und daß Pectoralis und Sternalis sich zu dieser Zeit schon im Stadium faseriger Differenzierung befinden. Hier handelt es sich um nicht näher begründete Annahmen, welche nichtsdestoweniger als feststehende Dinge ausgegeben werden. Die medianwärts verwachsende Pectoralismasse nimmt den Sternalis einfach mit, da sie ja keinen Halt am Humerus besitzt. Jetzt tritt die Änderung der Faserrichtung ein. Liegt die lose Portion noch zwischen den Pectoralisfasern, so wird sie Rippen und Sternum vielleicht etwas früher erreichen und sich am lateralen Ende noch

sekundär mit dem Humerus oder der Insertionssehne in Verbindung setzen. Daraus entstehen dann in der Innervationskurve Nervenbüschel. Ein jeder Punkt dieser Schilderung entbehrt des Beweises. Das Ganze ist deshalb nicht überzeugend; es stellt sich als eine wohl abgerundete Vorstellung persönlicher Art dar. Für die oberflächlich gelegenen Sternalisbündel kennt Eisler ebenfalls das Schicksal. Sie werden, am humeralen Ende nicht fixirt, median- (allenfalls etwas cranial-) wärts geschoben, durch die Ausbreitung des Pectoralis zugleich caudalwärts mitgenommen. Die Längsachse der Sternalisbündel muß in eine Winkelstellung zu den Pectoralisbündeln geraten, wodurch die Rotation eingeleitet ist. Der Rotationsmittelpunkt soll stets die Stelle des eintretenden Nerven sein, da hier die einzige relative Fixation gegen die Pectoralismasse besteht. Für alles, was das Produkt der bloßen Meinung ist, liegt die Erklärung bereit. Am medialen Ende soll der Zug in caudaler Richtung mit der Längenzunahme der Bündel immer wirksamer werden, wodurch der Schub am lateralen Ende eine immer günstigere Angriffslinie erfahre. Um die grobmechanische Anschauungsweise über den organischen Vorgang ganz deutlich zu bekunden, wählt Eisler folgenden Vergleich: »Wie ein stromabtreibender Stamm sich mit großer Geschwindigkeit dreht, sobald er durch irgend einen Anlaß aus der Stromrichtung abgelenkt dem Wasser eine Längsseite zum Angriff bietet, so gerät das lose Bündel bald in eine quere Stellung zu den Pectoralisbündeln, wobei das anfangs laterale Ende zum cranialen wird« (S. 61). Hier werden Vorgänge, welche sich in embryonaler Zeit nach mechanischen Prinzipien regelrecht und sicher abspielen sollen, klar und anschaulich beschrieben. Ob solche Vorgänge wirklich bestehen, wird keinem Zweifel unterzogen, und dennoch ist auch nicht eine einzige Phase eines solchen wichtigen Vorganges direkt beobachtet worden. Alles ist abgeleitet und nach eignem Ermessen zu einem Ganzen aufgebaut. Der Vergleich des sich entwickelnden Sternalis mit einem im Strome treibenden Stamme ist durchaus bezeichnend für die Vorstellungsweise von dem Entwicklungsvorgange als einem groben mechanischen Prozesse. Unsre völlige Unkenntnis von der ontogenetischen Entwicklungsweise des Sternalis setzt Eisler durch die Erklärungen beiseite, welche sie bis ins einzelne erkannt zu haben vorgeben. Um die Sternalisfrage als Objekt der weiteren, ruhigen Forschung nicht preiszugeben, müssen wir daran festhalten, daß sie durch die hypothetischen Rekonstruktionen Eislers nicht gefördert ist. Wenn anatomische Fragen in so zwanglos spekulativer Art in

Zukunft behandelt werden dürfen, so gehen wir nach meiner Überzeugung einem Rückschritte entgegen.

Dem Sternalis wird durch Eisler auch ein Eigenwachstum zugesprochen. Dasselbe muß für den Muskel angenommen werden, um erklären zu können, wie die rotierten Bündel gelegentlich einen Nerven umwachsen. Zuvor war allerdings geltend gemacht, daß das Bündel, in der Querlage bis zum Sternum geschoben, die im Bereiche seiner Länge durch die Brustwand austretenden Intercostalnerven vor sich hertreiben müßte.

Für die Vorgänge der Verlagerung des Sternalis gebraucht Eisler folgendes Bild: »Ist die Portion einmal ins Schwimmen gekommen, so wird sie mit Notwendigkeit in der geschilderten Weise getrieben.« Das Bild, welches den Sternalis schwimmend und mit Notwendigkeit nach einer bestimmten Richtung getrieben darstellt, bezeichnet wieder die Auffassung von den uns vollkommen unbekannten, embryonalen Vorgängen. Es erweckt den Schein, als ob die Kräfte, welche bei der Anlage und Ausgestaltung des Sternalis tätig sind, klar vor unsern Augen ihre Schuldigkeit erfüllen. In Wahrheit handelt es sich um eine bildliche Erläuterung, durch welche gar nichts klargestellt wird, und welche nur die Schwierigkeiten zu verdecken imstande ist, die in der Sternalisentwicklung für uns auch heute noch bestehen. Die Einführung von Kräften, welche den Sternalis zum Schwimmen bringen, und von solchen, welche den schwimmenden Sternalis mit Notwendigkeit nach einer bestimmten Richtung führen, erklärt zunächst den Vorgang nicht, sondern umschreibt ihn höchstens, da die Kräfte selbst ganz unbekannt bleiben. Wenn nun aber nicht einmal feststeht, ob der betreffende Vorgang, der erklärt werden soll, sich denn auch wirklich in der angenommenen Weise abspielt, so kann es sich vorderhand nur um ein Spielen mit Erklärungsversuchen handeln, denen eine wissenschaftliche Bedeutung im strengen Sinne wohl kaum zukommen kann.

Die geistreiche, aber nicht überzeugende Lehre von der Sternalisentstehung krankt an der Überfülle von Annahmen, von denen eine die andre zu stützen hat. Die angenommenen entwicklungs-mechanischen Kräfte, welche das abgesprengte Pectoralisstück notwendig und gesetzmäßig lagern und ordnen sollen, müßten, so erwartet man, viel eher dazu beitragen, daß der armselige, atypische abgesprengte Keim im mechanischen Getriebe und Schwimmen wieder zugrunde gehen müßte, als daß er sich, im Strome getrieben, zu einem regelrecht gestellten, selbständigen, aber atypischen Muskel entfalten könnte.

Für die Erscheinung, daß nicht alle Sternales bis an das Sternum gelangen, ist ebenfalls eine Erklärung gefunden: Die Medianbewegung sei an der Stelle, an welcher die Nerven in den Sternalis eindringen, gehemmt worden. Dies ist der Eindruck, welchen Eisler aus seinen Beobachtungen empfängt (S. 62). Es entstehen in ihm einige Zweifel, welche aber wieder weichen bei der Verwertung der Annahme, daß »die vom Stämmchen *6* (Tafelfig. 1) innervierten Bündel des lateralen Bauches teilweise zwischen die von *5* und *7* versorgten Bündel hineingerieten, und daß dies eine Verzögerung in der Vorwärtsbewegung des Ganzen veranlaßte, während die freien Enden weitergeschoben, bzw. gedreht wurden«.

Das sind nach Eisler Unterfragen, welche die Darstellung des Zustandekommens der Ablenkung des Sternalis aus der Richtung der Pectoralisbündel nicht wesentlich beeinflussen. Für uns ist die Behandlung dieser Unterfragen von nicht geringerer Bedeutung als die Hauptfragen, da wir aus ihnen ebenfalls die Art der lockeren oder fehlenden Beweisführung erkennen.

Die Hauptfehler bei dieser bestehen darin, daß Eisler die Absprengung des Sternalis von der Pectoralismasse als feststehend annimmt, während dieselbe unbewiesen ist; ferner darin, daß er glaubt, die Entwicklungsvorgänge des Pectoralis major genau zu kennen, indessen sie von ihm selbst nur abgeleitete sind, und schließlich darin, daß er unter Anwendung mechanischer Prinzipien von immerhin gröberer Art den Sternalis in die völlige Abhängigkeit der irrtümlicherweise als bekannt angenommenen Entwicklungsvorgänge des Pectoralis bringt. Daran konnten sich dann die Vorstellungen von einer ganz unbewiesenen, aber gesetzmäßig gedachten Drehung des Sternalis anreihen und die Meinung hervorrufen, er hätte die von Le Double angeregten Fragen gelöst (S. 71).

Entwicklungsmechanische Wirkungen kommen gar für die Erklärung der Bündelrichtung im Sternalis zur Anwendung. Die Torsion der Bündel gegeneinander soll für jeden einigermaßen kräftigen Sternalis eine konstante morphologische Eigentümlichkeit sein. Das ist nach meinen Erfahrungen eine dem tatsächlichen Verhalten zuwiderlaufende Aussage. »Während nun cranial die definitive Anheftung zustande kommt, bleiben die caudalen Enden der Bündel noch eine Zeitlang mobil.« Es folgt dieser ganz willkürlichen Annahme die andre, daß der Pectoralis die ihm aufliegenden mobilen Teile weiter gegen die Medianebene schiebe, und daß dieselben zu den oberflächlichen Bündeln in eine spitzwinklige Überkreuzung gebracht werden (S. 64) usw.

Im Anschlusse an sehr sorgfältige und wertvolle anatomische Analysen der Nervenversorgung des Sternalis finden sich die vielen theoretischen Erörterungen und Beweisführungen Eislers. Der Wert der zwei Behandlungsarten des Stoffes ist ein grundverschiedener. Ich möchte den anatomischen Abschnitt der Arbeit hoch schätzen; die spekulativen Erörterungen aber hätte ich gern in der Arbeit des Autors vermißt.

Dem Autor laufen bei seinen Erklärungen andre Dinge unter, welche nicht ganz korrekt zu sein scheinen. Er sagt z. B., daß die infolge einer Bildungshemmung abgesprengten Portionen des Pectoralis major wie alle derartige Aberrationen sich durch eine große Variabilität in Form und Anheftung auszeichnen. Diese Verallgemeinerung der großen Variabilität auf »alle derartige Aberrationen« wird, wie ich annehmen muß, nicht nur auf die Sternalisarten sich beziehen. Nun ist aber ein weiteres derartiges Beispiel von Aberrationen im Muskelsystem überhaupt nicht bekannt, welches infolge einer Bildungsstörung aus abgesprengten Keimen sich anlegt. Der Sternalis soll ja der einzige atypische Muskel nach Eisler sein. Ich erkläre mir diese kleine Inkorrektheit aus dem allzu großen Erklärungsdrange entstanden. Da kann ein derartiges Versehen leicht mit unterlaufen. Es wäre auch zu entschuldigen, wenn nicht allzuviele andre vorsichtig aufzunehmende Aussagen vorlägen.

Die Ausführungen Eislers, ob der Sternalis eine retro- oder prospektive Variation sei, hat für uns kein weiteres Interesse mehr, da der Ausgangspunkt für diese Erörterungen als nicht annehmbar erschienen ist und das richtige Ziel demnach nicht hat erreicht werden können.

Am Schlusse seiner Betrachtungen wählt Eisler für den Sternalis den Namen einer »selbständig gewordenen Aberration«. Diese Wahl ist unter Anwendung der Eislerschen Entstehungsweise des Sternalis nicht gerade zweckmäßig, da wir unter aberrierten Muskelteilen ganz etwas andres verstehen als die durch embryonale Störungsvorgänge abgesprengten, sehr wahrscheinlich gar nicht bestehenden, jedenfalls nicht nachgewiesenen Muskelmassen. Wenn er den Levator und Depressor glandulae thyreoideae ebenfalls so benennt, so trifft die Wahl der Benennung hier deshalb zu, weil dieser eine ganz andre Entwicklung genommen hat, als wie sie Eisler dem Sternalis zuschreibt (vgl. Eisler, S. 72 und 73).

Die Erklärung der Entwicklungsstörung für den Sternalis durch Eisler kann für die Annahme Rud. Virchows, daß alle Variationen organischer Formen pathologischer Art sind, eine Stütze werden.

Es wird vertreten, daß der Sternalis häufiger einseitig als doppelseitig auftritt, daß er links häufig kräftiger entwickelt ist als rechts, daß er bei Männern öfter als bei Frauen angetroffen wird. Erklärungen für diese Erscheinungen fehlen und sind auch durch Eisler nicht gegeben worden, trotzdem die Linkslagerung des Herzens, das größere Volum desselben beim männlichen Geschlecht gute Anhaltspunkte gewesen wären.

Huntington (1904) vertritt ebenfalls die Ansicht, daß alle Sternalisformen durch direkte Abspaltungen vom Pectoralis major zustande kommen. Die verschiedenen Formen seien auf sekundäre Einflüsse zurückzuführen. Alle Hypothesen über die Herkunft des Sternalis können nach Huntington vereinigt werden. Seine Anschauung will also eine allumfassende sein, sie vereinigt dabei diametral sich entgegenstehende Ansichten, wonach der Sternalis auf der einen Seite eine durch Entwicklungsstörungen verursachte Pectoralisabspaltung sei, auf der andern aber als der Rest des Hautrumpfmuskels sich darstelle. Diese Anschauung faßt also bei dem Bestreben, eine einheitliche Erklärung zu geben, zwei heterogene Ansichten in sich. Huntington huldigt der Cunninghamschen Rotationshypothese und der Eislerschen mechanischen Erklärungsweise, nach welchen alle Sternalisfälle bei Anencephalen und bei Erwachsenen zu verstehen seien. Er kommt auch zu einer gemeinsamen Erklärung für die Entstehungsweise aller Varietäten, welche auf und welche unter dem Pectoralis major angetroffen werden; denn es liegt nach Huntington die Vermutung nahe, daß die Ätiologie für diese oberflächlichen und tiefen Varietäten eine gleiche sei. Der Zweifel macht diese durch nichts gestützte Annahme hinfällig. Wie könnte man auch vom Standpunkte aus, der Sternalis wäre ein Hautmuskelrest, ungezwungen zugeben, daß er aus gleicher Ursache wie irgend eine unwichtige tiefe Muskelvarietät entstünde. Wir anerkennen das Streben, die schwierige Sternalisfrage sich und andern leicht verständlich zu machen, bestreiten aber die Herrschaft von gleichen ursächlichen Momenten für grundverschiedene Erscheinungen. Huntington nimmt für den Sternalis eine Materialabsprengung vom nach besonderem Typus normal sich entwickelnden Pectoralis major an. Dieser Grundursache können sich besondere Ursachen, welche z. B. in der Entwicklung der Thoraxwand zu suchen sind, hinzugesellen. Anlage und Ausbildung der ventralen Thoraxwand sollen also gestaltend auf den Sternalis einwirken können. Die Entwicklung des Pectoralis, der ventralen Thoraxwand und die Abspaltungen vom

Pectoralis major besitzen nach Huntington innige gemeinsame Beziehungen, die zu ergründen verdienstvoll ist. Die Pectoralisgruppe legt sich nach Lewis (1901) cranialwärts von der 1. Rippe in der Höhe der sie versorgenden Halsnerven an. Bei der Verlagerung der Muskulatur in caudaler Richtung überkreuzen nahe der Anheftung an der Gliedmaße oberflächliche, claviculare Lagen die costo-sternalen, tieferen Schichten. Der steilere Verlauf der oberflächlichen claviculären Bündel soll damit zusammenhängen, daß sie später die Anheftung am Oberarm erlangen. Dieser äußerst einfache Entwicklungsprozeß, welcher ohne weiteres aus den anatomischen Verhältnissen ablesbar ist, soll nun so eigenartig sein, daß häufige Störungen in ihm Abspaltungen von Bündellagen erzeugen, welche in oberflächlicher Lage unter anderm den Sternalis erzeugen. In der normalen Entwicklung sollen bereits die ätiologischen Momente für die Entstehung von überzähligen Muskeln liegen (Lewis). Die Begünstigung der Anlage von atypischen Muskeln sieht nun auch Huntington in den ontogenetischen Zuständen. Wenn von den steiler verlaufenden, oberflächlichen, clavicularen Bündellagen Sternaliskeime sich loslösen, so müssen dieselben den senkrechten Verlauf durch stärkere Drehung erst erreichen. Das obere Ende eines solchen Sternalis würde seine Lage nahezu unverändert beibehalten und dadurch vielleicht die Begünstigung, frühzeitig mit dem Sterno-mastoideus zu verschmelzen, empfangen. Der Sternalis wäre hiernach ein Produkt der Pars clavicularis des Pectoralis major. Die abdominale Ausdehnung des Sternalis wäre die später erworbene oder später entwickelte. Durch die frühe Verwachsung des Sternalis mit dem Sterno-mastoideus wäre ein fester Punkt gegeben, um welchen die Sternalisdrehung erfolgen könnte.

Wir haben es also wieder mit Abspaltungen von Bündelmassen des Pectoralis major zu tun. Es handelt sich aber auch hier bloß um eine Annahme, und diese ist unbewiesen. Huntington versucht sie durch eine andre Annahme annehmbarer zu machen, indem er die unendlich einfache Entwicklung des Pectoralis major, während welcher claviculare Bündel sich humeralwärts über die sterno-costalen schieben, verantwortlich macht für Abspaltungen von oberflächlichen Bündeln. Ich habe bereits darauf hingewiesen, daß, falls bei Muskelbündelverschiebungen immer Abspaltungen vorkämen, die Gliedmaßen z. B. mit atypischen überzähligen Muskeln dicht übersäet sein müßten. Was geschieht nun mit dem abgespaltenen Sternaliskeime? Er verschmilzt wahrscheinlich sehr, sehr frühzeitg mit dem Sterno-

mastoideus, da ja sein Ende diesem benachbart ist. Hier drängt sich doch dem unbefangen Urteilenden die Frage auf, warum der Sterno-mastoideus bei derartigen Verwachsungsneigungen nicht regelmäßig mit den clavicularen Bündeln des normalen Pectoralis major verschmelze, welche ja die gleiche Nachbarschaft zeigen. — Eisler ist überzeugt, daß die Bündel in der Höhe der 2. und 3. Rippe sich abspalten; Huntington tritt für die clavicularen Bündel ein. Es bleiben noch viele andre Bündel des Pectoralis übrig, welche man mit gleichem Recht verantwortlich machen kann. — Ist die Verschmelzung zwischen beiden aber eingetreten, so können alle mechanischen, drehenden Wirkungen sich geltend machen und werden im schnellen Tempo das ursprünglich humerale, frei gewordene Ende des Sternalis abdominal- und medianwärts drehen. Eisler ließ die Bündel im ganz andern Sinne sich drehen. Das konnte er mit Fug und Recht tun, da er den Sternalis sich nicht mit dem Sterno-mastoideus verschmelzen ließ. — Diese mechanischen Triebfedern entsprechen denjenigen, welche die clavicularen Bündel weiter distalwärts zur Insertion am Humerus bringen und also steiler verlaufen lassen sollen. Die Rotation des Sternalis wird nach dessen Abspaltung also auf die ontogenetischen Verlagerungen der Muskelgruppe und auf den durch die festere Verbindung mit dem Sterno-mastoideus gegebenen proximalen Halt durch Huntington zurückgeführt. Durch überzeugende Tatsachen sind wir nicht veranlaßt, auch nur einer einzigen Annahme zuzustimmen; aber man wird an den Spekulationen ja immerhin Befriedigung finden. Wir bleiben der Huntingtonschen Beweisführung gegenüber frei und warten in der Sternalisfrage auf nüchternere Zeiten. Die Annahme der Verwachsung von Sternalis mit Sterno-mastoideus stimmt mit allen denjenigen häufigen Befunden nicht überein, in welchen der Sternalis gar keine Beziehungen zum Sterno-mastoideus eingeht. Die Annahme ist nicht durch den Zwang der Tatsachen diktiert. Mit der im angegebenen Sinne sich vollziehenden Rotation verhält es sich ebenso. Direkte stützende Beobachtungen liegen für diese Hypothese nicht vor. Es bestehen aber gute Gründe für die gegenteilige Annahme, nämlich die abdominalen Lagebeziehungen des Sternalis nicht als spät entstandene zu beurteilen. Da Huntington alle Sternalisfälle aus ontogenetischen Vorgängen direkt ableitet, also auch die Ursachen für das Ins-Lebentreten des Sternalis in embryonaler Zeit wirksamen sieht, dabei vergleichend-anatomischen Ausblicken abhold ist, so sollte der Autor den überzeugenden Beweis führen, erstens daß bei der Art der durchaus

noch nicht gründlich erforschten Ontogenese der Pectoralisgruppe Begünstigungen für Bündelabspaltungen wirklich bestehen. Das ist nicht erwiesen und durchaus nicht verständlich gemacht. Es ist vielmehr diese Annahme nur in Hinsicht darauf gemacht worden, damit man aus solchen atypischen Abspaltungen in bequemer Weise alles Unbekannte, also auch den Sternalis, ableiten könne. Zweitens sollte man doch wenigstens einigermaßen zu erklären versuchen, warum, da es nun einmal nicht erwiesen ist, das Sternalismaterial frühzeitig, ja vielleicht schon vor!! der Wanderung des Pectoralis über die Rippengegend eine Verschmelzung mit der Sehne des Sterno-mastoideus einginge? Welche entwicklungs-mechanischen Ursachen können hierfür nur im Spiele sein? Erkannt sind sie nicht, aber sie werden angenommen, weil man die Verwachsung als anatomischen Befund kennt. Sind die Triebfedern, welche zur Verwachsung führen, mechanischer Art, oder werden hier willkürliche Zustände eingeräumt? Der dritte Punkt ist ein sehr bedenklicher; denn mit ihm hebt die Rotation des abgesprengten Sternalis an. Welche mechanischen Kräfte können sie bedingen? Daß es solche seien, hören wir. Sie sollen mit dem Überlagern von tiefen Bündeln durch oberflächliche bei dem gleichmäßigen Caudalwärtsrücken der Pectoralismasse zusammenhängen. Wenn aber diese Verschiebungen nicht durch höhere Mächte bewirkt werden, welche alles in gleicher Richtung dirigieren, so bleibt völlig unerklärt, wie abgespaltene, junge Bündelmassen über die Verschiebung der Mutterbündel noch hinaus verschoben werden können. Ganz unbekannte Kräfte können allerdings nach eignem Ermessen auf die abgesprengten Teile weiter wirkend gedacht werden. Ohne sie können letztere nur wie die Stammbündel gedreht werden.

Eisler war konsequenter; er hatte die mechanischen Triebfedern bei der Rotation genauer geschildert. Wir erinnern uns des äußerst charakteristischen Bildes des im Strome treibenden Balkens, der an einer Stelle durch einen Nerven festgehalten wird. Huntington hat möglicherweise außer acht gelassen, daß die ontogenetischen Vorgänge an der Pectoralisgruppe gar nicht so etwas ganz Sonderbares sind, daß sie sich als nichts andres darstellen als das vor unsern Augen sich abspielende Schauspiel einer einfachen Differenzierung der Pectoralisgruppe, welche in der Stammesgeschichte erworben ist. Den vielfach zusammenwirkenden Kräften, die sich immer aufs neue auslösen in der Ontogenese, sind die Sternalisformen fraglos unterstellt. Nur sind die für die Sternalisentstehung verantwortlich zu machenden Triebfedern nicht so leicht zu erkennen. Dafür werden

ganz unbekannte, daher auch nicht genau zu beschreibende Kräfte neu eingeführt. Diese drehen in bestimmter Richtung an dem Sternalis, bis er in die Längsrichtung gebracht ist, welche wir für den Muskel nötig haben.

Huntington hält es für möglich, daß die craniale Anheftung des Sternalis in der Mittellinie bei eintretender Wanderung der Pectoralismasse in sterno-costaler Richtung Ursache sei für Einlagerung von Muskelmassen in die Gegend der Medianlinie. Das wäre eine Erklärung der Entstehung für die median gelegenen Fälle von Sternalis. Vielleicht werden einmal zwischen den sich vereinigenden, knorpeligen Sternalleisten eingeklemmte, abgesprengte Muskelbündel angetroffen. Ein solcher Befund könnte Huntingtons Ansicht unterstützen, es vielleicht auch wahrscheinlicher machen, daß die von Anthony beschriebenen, sehnigen Bildungen vor dem Sternum wirklich rückgebildete Mm. sternales sind, für welche sie ja ausgegeben werden.

Als primäre Ursache für die Sternalisentstehung gelten nach Huntington die ontogenetische Verlagerung und die späte humerale Anheftung der oberflächlichen Schicht der Pectoralisgruppe. Als sekundäre Ursachen werden die Verwachsung des Sternalis mit dem Sterno-mastoideus und die Entwicklungsverhältnisse der ventralen Thoraxwandung aufgeführt. Die wirksamen Faktoren sollen in verschiedener Weise zusammenwirken können. Als Produkt der Kombinationen treten dann die verschiedenen Sternalisformen auf.

Ursachen für die Sternalisabspaltungen sind störenden Einflüssen unterbreitet. Daß es sich aber um solche auf Störungen beruhende, atypische Abspaltungen handele, geht nach Huntingtons Ansicht ohne weiteres aus den Fällen der Vergesellung von Sternalis mit Pectoralisdefekten hervor. Diese Ansicht ist nun keineswegs wohlbegründet; denn es kann sich sehr gut um eine Kombination von Pectoralisdefekt (bei Anencephalie) und Auftreten eines typischen, nicht einfach in die Pectoralislücke hineinpassenden und hineingehörigen Sternalis handeln. Der Sternalis würde hiernach mit der Pectoralislücke in keinem direkten causalen Verbande stehen. Huntington meint nun weiterhin auch für alle Fälle von Sternales, welche auf normalen Mm. pectorales liegen, gleiche auf Störungen beruhende Abspaltungen wie bei Anencephalen annehmen zu dürfen, trotzdem die auf einer Bildungsstörung beruhende Entstehung des Sternalis noch keineswegs sicher erwiesen ist. Er geht also, wie P. Eisler es zuvor getan hat, davon aus, daß der Sternalis von

Pectoralisdefekten abgeleitet sei, wie sie bei Anencephalen beobachtet werden. Fehlt der Defekt, nun so hat er sich wieder geschlossen, und der Sternalis besteht trotzdem weiter. Da Anencephalen einen Sternalis mit Pectoralisdefekten zuweilen besitzen, so entstand der Verdacht bei Eisler, daß Individuen mit Sternalisbildungen überhaupt nicht so ganz normal wären. Aus Huntingtons Annahmen, die mit denen Eislers übereinstimmen, ergeben sich eigentlich gleiche Schlußfolgerungen. Unsre obigen Auseinandersetzungen gewinnen dem gegenüber wieder ihren Wert. Sie wehren sich gegen allzu weit gehende Spekulationen.

Huntington räumt ein, daß einige Fälle von Sternales auf den ersten Blick den Eindruck erwecken, als seien sie Reste eines Hautmuskels. Diese Sternales sind mit andern, unzweifelhaften Hautmuskelresten kombiniert (1904, S. 37), wie er sie in einem lehrreichen Zustande auf Taf. XI Fig. 2 dargestellt hat. Eine Wiedergabe der wesentlichsten Verhältnisse findet man auf Fig. 3 meiner in dieser Zeitschrift vorhergehenden Abhandlung. Es handelt sich um eine mit einem Achselbogen verbundene Pars abdominalis des Pectoralis major, welche auch an den Sternalis sich anschließt, wie in dem von Gehry beschriebenen Falle. Huntington unterzieht den Sternalisfall mit gleichzeitig vorhandenem Achselbogen und »M. pectoralis quartus« einer eingehenden Betrachtung. Unter Bezugnahme auf Birminghams (1889) und Parsons' Anschauungen vom Panniculus carnosus der Säugetiere gewinnt bei Huntington die Meinung Parsons' an Geltung, daß es gleichgültig sei, ob man den Sternalis vom Panniculus carnosus oder vom Pectoralis ableite, da dieser ja den Hautmuskel hat entstehen lassen (Parsons). Daß diese Ansicht ganz unzutreffend sein kann, wird klar, wenn wir den Pectoralis als den Vater des Hautrumpfmuskels, den Sternalis als das Kind des letzteren bezeichnen müssen. Zwischen Sternalis und Pectoralis liegt dann eine Generation. Die Ableitung des Sternalis ist direkt nur vom Hautmuskel möglich. Beide haben im Pectoralis allerdings ihren Stamm. Der Sternalis kann nur von den Regionen des Pectoralis abstammen, von welchen der Hautrumpfmuskel sich herleitet. Diese Regionen aber fallen weder auf die claviculare (Huntington) noch auf die obere Rippengegend (Eisler).

Daß Huntington auch den Latissimus dorsi als Ursprungsherd des Hautmuskels ausgibt, ist im 10. Abschnitt erwähnt. Die Pars abdominalis, welche ohne irgendwelchen triftigen Grund als Pectoralis quartus oftmals aufgeführt wird, liegt an der Stelle

derjenigen Bündel des Pectoralis major, von welchen der Hautrumpfmuskel sich abdominalwärts ausdehnt. Huntington gibt den Pectoralis quartus als tiefen Teil des Panniculus carnosus aus, was unzutreffend ist, da er die Verbindungsbrücke zwischen Pectoralis major und Panniculus darstellt; er hält ihn hinwiederum zutreffend für einen in der Regel noch nicht ganz getrennten Teil des Pectoralis major. Diese Ansicht darf aber nicht zugunsten einer richtigen Anschauung Huntingtons angeführt werden, da der Pectoralis IV an andrer Stelle ausdrücklich als ein Derivat des Panniculus bezeichnet wird, was er nie gewesen ist. Der Panniculuscharakter soll durch die laterale Verbindung mit dem Achselbogen zum Ausdruck kommen. Ein Fünkchen Wahrheit steckt auch in dieser Aussage, da der Hautrumpfmuskel an gleicher Stelle des Humerus wie die Pars abdominalis inseriert, welche jedoch kein Hautmuskel ist. Huntington beurteilt in Übereinstimmung mit Birmingham den Achselbogen als einen Hautmuskelrest. Und daß Achselbogen und Pectoralis quartus zum gleichen System gehören, beweisen nach Huntington die von Brooks beschriebenen Fälle. Um aber Unklarheiten vorzubeugen, sei betont, daß der Pectoralis quartus (Pars abdominalis des Pectoralis major) den Ausgangs-, der Achselbogen aber den Endpunkt des Hautrumpfmuskels darstellt.

Im Glauben an die engen phylogenetischen Beziehungen zwischen Pectoralis major und Panniculus carnosus, und unter Berücksichtigung der Innervation des Panniculus (nach Parsons, Wilson, Birmingham), des Pectoralis quartus (Birmingham, Wilson) und des Achselbogens hält Huntington es für berechtigt, einen Sternalis der betreffenden Kategorie als einen Hautmuskelrest zu betrachten. Huntington macht nach diesen Eingeständnissen eine Schwenkung, welche damit eingeleitet wird, daß er aussagt, die Innervationsverhältnisse gestatten auch die betreffenden Sternalisfälle als Derivate des Pectoralis major im Cunningham-Eislerschen Sinne zu deuten. Huntington kommt auf die allgemeinen ätiologischen, in der Ontogenese der Pectoralisgruppe beruhenden Momente für die Sternalisentstehung zurück, wendet sie auch auf die Befunde eines Sternalis, der im Zusammenhange mit dem Achselbogen sich befindet, an, hält es für begreiflich, daß die allgemeinen Ursachen mit speziellen Momenten des Auftretens von atavistischen Panniculusteilen sich kombinieren können und schlägt endlich auch diese wichtigen Sternalisfälle zu allen übrigen. Durch diese versöhnliche Unternehmung ist eine einheitliche Vorstellung von der Sternalisentstehung

gewonnen! Wir sind aber vom sicheren anatomischen Boden abgedrängt und werden wieder zu den Vermutungen geleitet, welche im Kleide der Verkünder von mechanischen Ursachen der Erscheinungen nichts, auch ganz unbekannte Dinge nicht unerklärt lassen. Huntington glaubt, eine natürliche Reihe für alle Sternalisfälle gefunden zu haben. Er nennt diejenigen, in welchen die Verbindungen mit Panniculusresten bestehen. Ihnen sollen sich die Fälle anschließen, an welchen der Sternalis mit dem Pectoralis major oder dessen Abkömmlingen verknüpft ist (Sterno-clavicularis, Bryce). Hierbei ist nicht berücksichtigt, daß der Zusammenhang des Sternalis mit den Resten der Hautrumpfmuskeln ein ursprünglicher sein kann, während der mit den verschiedenen Pectoralisteilen oder Pectoralisderivaten ein ganz anders zu beurteilender, ein sekundärer zu sein vermag. Der selbständige, auf einem normalen oder auf einem mit einem Defekte versehenen Pectoralis gelagerte Muskel wäre das letzte Glied der natürlichen Sternalisreihe. Daß die selbständigen Sternales die differentesten Gebilde sind, ist einleuchtend; aber vollkommen unverständlich bleibt es, daß, wenn die Sternales mit den Spaltbildungen auch nur irgend etwas zu tun haben, selbständige Sternalisformen häufig bei Pectoralisdefekten vorkommen. Gerade in diesen Fällen müßten, sollte man meinen, als Regel ursprüngliche Verbindungen zwischen beiden nachweisbar bleiben.

Wir vernehmen schließlich, daß der Sternalis kein direkter Panniculusabschnitt, sondern nach Form, Verbindung, Volum und Beziehungen ein direkter Pectoralisteil ist und zu einem atypischen Muskel sich entwickelt, und zwar unter dem Einflusse der oben angegebenen embryonal wirksamen Faktoren, welchen sich andre hinzugesellen können, und dann z. B. bei Anencephalen die Häufigkeit des Sternalisauftretens verursachen. Wenn die Verbindung des Sternalis mit dem M. obliquus abdominis externus als eine sekundäre ausgegeben wird, so ist dies wie viele andre Ansichten nur eine Behauptung. Beim Übergange des Sternalis in die durch diesen Muskel gebildete Rectusscheide kann eine ganz ursprüngliche Verbindung vorliegen. Wenn die ganz früh auftretende Verbindung zwischen Sternalis und Sterno-mastoideus immer wieder als eine die Rotation des Sternalis bedingende Ursache angegeben wird, so muß sie ontogenetisch eine primär auftretende sein. Bewiesen ist sie als solche nicht. Die vielen Fälle, wo eine solche Verbindung fehlte, hätten zur Vorsicht vor dem Aufstellen einer so wenig begründeten Hypothese mahnen können, wenn der Gedanke, alles

mit einem Male erklären zu können, nicht gar zu verlockend gewesen wäre.

8. Der Sternalis — ein Muskel von verschiedener Bedeutung.

Wenn die Beobachtungen richtig sind, nach denen der Sternalis entweder von den Ästen des Armgeflechtes (Nn. thoracales anteriores) oder von den Nn. intercostales versorgt werden kann, oder sogar Äste von beiden verschiedenartigen Nerven zugleich empfängt (Malbranc, Wilson, Sheperd), so sind wir zur Annahme gezwungen, daß der Muskel ein Doppelwesen besitze, daß er aus zwei ganz verschiedenen Quellen entsprungen sein müsse. Zu dieser Annahme zwingt uns die heterogene Nervenversorgung deshalb, weil die Innervationsverhältnisse der gesamten Muskulatur an erster Stelle über das Wesen deren Glieder Aufschluß geben und uns noch niemals darüber getäuscht haben. K. v. Bardeleben, welcher an der verschiedenartigen Innervation, nachdem er anfangs ausschließlich für die Intercostalisversorgung eingetreten war, festhält, tritt demgemäß auch für das Bestehen verschiedener Sternalisvarietäten gemeinsam mit Cunningham und Wilson ein (1899, S. 66 und 67). R. Fick und Christian (1898), auch Sheperd, Hepburn u. a. geben die Möglichkeit einer Doppelinnervation zu und stimmen darin mit Bardeleben überein.

Im Falle der Doppelinnervation des Sternalis muß es sich um eine Verwachsung von den zwei verschieden gearteten Formen handeln. Es wäre wohl eine dankenswerte Aufgabe für diejenigen gewesen, welche diese Doppelinnervation beschrieben haben oder wenigstens zu Recht bestehen lassen, der Art der notwendigerweise anzunehmenden Verschmelzung der zwei verschiedenen Muskelarten nachzuspüren, um dadurch eine ungelöste, völlig dunkle Frage aufzuhellen. Das ist nicht geschehen. Wir haben nur die Aufgabe erhalten, die in der Literatur niedergelegten Mitteilungen als bare Münze hinzunehmen und mit dem gedruckt Vorliegenden uns abzufinden. Da ich mit P. Eisler aber die Richtigkeit der Angaben einer Intercostalisversorgung bezweifle, so rechne ich auch nicht weiter mit ihnen. Das Thema mag ja als nicht abgeschlossen gelten und in Zukunft wieder aufgenommen werden. Für uns handelt es sich nur um Sternalisbildungen, welche von Nn. thoracales anteriores versorgt werden.

Eisler hat in seiner Weise gleichfalls die Konsequenzen aus der Annahme einer Doppelinnervation gezogen (1901, S. 41), indem

er sich an die Angabe Hepburns und namentlich Christians hält, welch letzterer den Muskel aus dem 5.—7. Hals- und dem 3. thorakalen Nerven versorgt sein läßt. Der Sternalis erscheint hiernach für Eisler als ein dysmetamerer, d. h. als ein nicht aus serial aufeinanderfolgenden, sondern aus räumlich weit voneinander getrennten Myotomen hervorgegangener Muskel. Bisher sei aber noch bei keinem einheitlichen Muskel eine Diskontinuität im metameralen, zum Aufbau benutzten Material, und damit eine Innervation aus nicht serial aufeinanderfolgenden Spinalnerven nachgewiesen. Dieser Einwand ist wohl berechtigt. Hieran hätte man sich erinnern sollen, als man dem Sternalis eine Einzelstellung in der Reihe der Muskelvarietäten einräumte. Diese ist ebenso unwahrscheinlich wie die einzeln dastehende Dysmetamerie des Sternalis nach Hepburns und Christians Angaben. — Größer bleiben bei der Annahme der Doppelinnervation die Schwierigkeiten, welche den Nachweis der Doppelnatur des Sternalis, d. i. die Zusammensetzung aus zwei ganz verschiedenen Muskeln erfordern; etwa aus einem Pectoralis- und einem Rectusabschnitte. — Eislers erläuternde Bemerkungen zu seiner Ansicht beziehen sich auf die Dysmetamerie des Trapezius und Sterno-cleido-mastoideus; sie enthalten Vorstellungen vom Wesen des N. accessorius, welche wohl kaum viele Anhänger finden werden.

K. v. Bardeleben hält an der von ihm wahrgenommenen Innervation des Sternalis durch die Nn. intercostales fest (1901); er bestreitet aber die Möglichkeit nicht, daß die hauptsächlich mit dem Pectoralis major zusammenhängenden Sternales durch die Nn. thoracales anteriores versorgt werden können. Auch dadurch ist die Doppelnatur des Muskels anerkannt. Wir haben erwähnt, daß der Forscher den Sternalis als einen Teil des oberflächlichen Längsmuskels niederer Wirbeltiere angesprochen hat, welcher durch die Intercostalnerven versorgt wird. Im andern Falle wäre der Sternalis also als Abspaltung des M. pectoralis major zu betrachten.

Die Besprechung über die erstere Deutung des Sternalis sowie über die Beobachtungen der Innervation desselben durch Intercostalnerven ist derartig ausgefallen, daß ich darauf beharre, den Sternalis in allen seinen Formerscheinungen als ein gleichartiges Gebilde zu beurteilen, welches seine Bausteine aus Gliedern der Pectoralisgruppe empfangen hat und gar nichts mit der ventralen Rumpfmuskulatur mehr zu tun hat, nachdem die Gliedmaßenmuskeln der Brust aus ihr sich abgesondert haben.

Eisler vertritt mit Entschiedenheit den gleichen Standpunkt.

Er schreibt: »Ich bin der Ansicht, daß es nach unsern bisherigen morphologischen Erfahrungen überhaupt nicht angängig ist, einen solchen Sternalis compositus (R. Ficks) zu konzedieren, und daß alle Angaben über Doppelversorgung sich in der von mir geschilderten Weise auf Irrtümer oder unvollständige Präparation zurückführen lassen« (1901, S. 41). An einer andern Stelle vertritt Eisler allerdings nicht ohne weiteres diesen Standpunkt, weil er in der Frage der etwaigen Versorgung durch Intercostalnerven einer endgültigen Erledigung erst noch entgegensieht (s. S. 65).

Vor bald 30 Jahren wurden die Sternalisformen noch eingeteilt in Abkömmlinge des:

1) Rectussystems 7%,
2) Pectoralis major 21%,
3) Sterno-mastoideus 55%,
4) Hautrumpfmuskels 6% (K. Bardeleben, 1876),

vor 16 Jahren in:

reine Platysmabildungen,
reine Pectoralisbildungen,
typische Sternales, dem Rectussystem zugehörig (K. v. Bardeleben, 1888).

K. v. Bardeleben hat zäh daran festgehalten, daß der Sternalis nach seiner verschiedenen Innervation einen verschiedenen Charakter zeige. Das trifft auch zu, wenn es für den Sternalis eine verschiedene Innervation wirklich gibt. Er hat durch die Annahme von 1888, daß alle typischen Sternalisbildungen durch Nn. intercostales versorgt werden, Beobachtungsfehler begangen. Sind dieselben auch verzeihlicher Natur gewesen, so bleiben sie doch Fehler, welche unsre Zweifel an der jetzigen Annahme v. Bardelebens nicht zur Ruhe kommen lassen. Die vielen, seither bekannt gewordenen Innervationen durch die Nn. thoracales anteriores sprechen heute sehr zu Ungunsten der v. Bardelebenschen Anschauung überhaupt. Das Festhalten an derselben auf Grund der alten Beobachtungen verdrängt heute nicht mehr die berechtigte Vermutung, daß es nur eine einzige Sternalisart gebe, und zwar die durch Nn. thoracales anteriores versorgte.

In dem soeben erschienenen 13. Bande der Ergebnisse der Anatomie und Entwicklungsgeschichte (1904, S. 128) beruft sich K. v. Bardeleben wieder auf die von ihm schon 1876 nachgewiesene Tatsache, daß es verschiedene Arten von Muskeln gibt, die wir als

»Sternales« zu bezeichnen pflegen. 1876 war dem Autor die Innervation der Sternales unbekannt. Es kann nur auf diejenigen verschiedenen Formen hingedeutet sein, welche dem Platysma myoides, dem M. rectus thoraco-abdominalis, dem M. pectoralis major oder dem Hautrumpfmuskel zugehören. Mir scheint nichts so unberechtigt zu sein, als alle diese heterogenen Bildungen »Sternales« zu heißen. Dieser Standpunkt darf heutzutage wohl als verlassen gelten. Der Gehrysche Aufsatz, bei dessen Besprechung K. v. Bardeleben auf 1876 zurückkommt, behandelt einen Fall von M. sternalis, welcher in dieselbe Gattung gehört wie diejenigen Sternales, von welchen überhaupt nur bei einer »Sternalisfrage« die Rede sein kann. K. v. Bardeleben hält auch jetzt wieder an der Innervation von Sternalesbildungen durch Nn. intercostales fest. Dieser Aufsatz nimmt Stellung gegen die Richtigkeit seiner Annahme. Für die Zukunft werden genaueste Nachuntersuchungen über die Intercostalisinnervation zu erwarten sein.

Le Double teilte 1897 die Sternalisarten ein in:

1) die von den Nn. thoracales anteriores versorgten Muskeln, welche Cunningham als die gewöhnlichen ansah,

2) die von Nn. intercostales versorgten Arten, welche K. v. Bardeleben anfangs als die ausschließlich vorkommenden betrachtete und auf das System des M. pubo-hyoideus zurückführte,

3) die sowohl von Nn. thoracales anteriores als auch von Nn. intercostales versorgten Muskeln, welche unter andern von Sheperd (1889) beschrieben wurden.

M. R. Anthony (1900) hat der eklektischen Meinung eines Bardeleben, Cunningham und Sheperd Beifall gezollt (S. 491); denn auch er läßt zwei oder drei Sternalisformen gelten, unter denen er aber immerhin diejenige Form, welche den Sternalis in Beziehung mit dem Pectoralis major und Panniculus carnosus zeigt, als die häufigst verwirklichte findet.

Gestützt auf die R. Fickschen Mitteilungen gibt A. Rauber den Sternalis in seinem Lehrbuche (1902, S. 560) als eine Variation bald des M. pectoralis major, bald des M. rectus abdominis oder als eine Mischung aus beiden aus. Die Annahme eines solchen Sternalis compositus ist, abgesehen von der äußerst bedenklichen Angabe der Innervation des Muskels sowohl durch den 2. und 3. Intercostalnerven als auch durch die Nn. thoracales anteriores, durch keine einzige, sichere Beobachtung gestützt. Sie ist wegen dieses negativen

Umstandes sowie wegen vieler positiven Gegengründe nach meiner Ansicht nicht gut aufrecht zu erhalten.

Heutzutage ist die vorherrschende Meinung, vielleicht sogar die einzig ernstlich zu vertretende die, daß der Sternalis ein Abkömmling der Pectoralisgruppe ist. Sie kommt jedenfalls für uns einzig und allein in Betracht.

Diese Deutung ist dreigliedrig. Erstens kann der Muskel als progressive Neubildung des Pectoralis major ausgegeben werden, zweitens als eine vom Pectoralis major durch Entwicklungsstörung abgespaltene atypische Bildung, und drittens als eine auf Umwegen von der Pectoralisgruppe ausgegangene Bildung, als ein Rest des Hautrumpfmuskels.

Uns bleibt noch übrig, die Deutung des Sternalis als einen Rest des Hautrumpfmuskels zu besprechen.

9. Der Achselbogen und der Sternalis als Überbleibsel des Hautrumpfmuskels der Säugetiere.

W. Turner hat den Sternalis als den Rest des Panniculus carnosus gedeutet (1867), und zwar zu einer Zeit, als man die Zusammensetzung der gesamten Hautmuskulatur der Säugetiere aus verschiedenen Gebieten noch nicht hinlänglich scharf unterschieden hat. Heute zerlegen wir den Panniculus carnosus in mehrere Teile, von denen das vom N. facialis und das von den Nn. thoracales anteriores versorgte Muskelgebiet die wesentlichsten und allen Säugetieren zukommenden sind. Das eine Gebiet bedeckt Kopf und Hals, das andre den gesamten Rumpf.

Wenn der Sternalis auch heute noch zu einem Abschnitte des Panniculus carnosus in Beziehung gebracht wird, so kann dieser nur der Hautrumpfmuskel sein, und zwar aus dem sehr einfachen, aber schwerwiegenden Grunde, weil beide Muskeln von den Nn. thoracales anteriores versorgt werden.

Verschiedene Autoren sind im Laufe der Zeit auf Turners Seite getreten, Dobson (1883), Parsons (1892), G. Ruge (1895), Le Double (1897). Lebhafte Fürsprecher sind indessen neuerdings nicht mehr aufgetaucht. Die letzten Erforscher der Sternalisherkunft haben sich gegen die Panniculus-carnosus-Natur des Sternalis auf das Unzweideutigste ausgesprochen (P. Eisler, 1901, S. 68, Huntington).

Ich halte die Turnersche Erklärung, welcher die angegebenen Autoren beipflichten, wenn sie schärfer gefaßt wird, als sie der englische Anatom uns überliefert hat, für die glücklichste und stehe

nicht an, für sie unter Begründung einzutreten. Damit sei nicht gesagt, daß die schwierige Frage nach der Herkunft des Sternalis gelöst sei. Hierfür werden noch viele neue, gute Beobachtungen gefordert. Es soll zunächst nur auf den wertvollen Inhalt, welches ein von den neueren Autoren verlassenes älteres Werk birgt, aufs neue hingewiesen werden. Der glücklichste Wurf wird demjenigen gelingen, welcher, nachdem die vielen Vorfragen durch die anatomische und vergleichend-anatomische Forschung erledigt worden sind, eine Reihe der zeitlich einschlägigen, entwicklungsgeschichtlichen Beobachtungen über die Mm. pectorales und die Anlage des Hautrumpfmuskels beim Menschen an Rekonstruktionsmodellen vorlegen kann. Diese Beobachtungen werden, nachdem die bewährte Methode der kritischen Vergleichung die Fragestellungen scharf umschrieben hat, ein Erfordernis für die endgültige Lösung der Frage bilden. Die Ontogenie hat hier wie bei vielen Fragen ihr, vielleicht entscheidendes, Wort zu sprechen. Weitere anatomische Untersuchungen werden aber erklärend mitwirken können.

Nachdem die verschiedenen Deutungen des Sternalis als eines Überrestes des Platysma, des ventralen Längsmuskels, als eines abgelösten Stückes vom System des Obliquus externus thoraco-abdominalis ungünstig haben beurteilt werden müssen, nachdem die Erklärung des Muskels als eines durch Entwicklungsstörungen bedingten, embryonal abgesprengten Teils des M. pectoralis major als eine in jeder Beziehung gezwungene und unverständliche ausgegeben wurde, blieb als einzige einigermaßen befriedigende unter den oben besprochenen Erklärungen diejenige übrig, welche den Sternalis als eine neue Bildung, aus dem Material der Pectoralisgruppe allmählich d. i. ohne Entwicklungsstörungen entstanden, gelten ließ. Wären die schrittweise sich loslösenden Sternalisformen bekannt geworden, so wären wir mit dieser Erklärungsweise vollkommen einverstanden. Die allmähliche Entstehung kann jedoch nicht nachgewiesen werden, was bei jener Annahme vorausgesetzt werden darf, und so bleibt die Vermutung bestehen, daß der Sternalis auf dem Boden einer alten Säugetiereinrichtung entstanden ist und alle jene mannigfachen Formen gezeitigt hat, welche den Anatomen bekannt geworden sind.

Wir stellen uns zunächst auf den Boden, daß alle Sternalisformen in eine Gruppe gehören, eine gleiche Entstehung besitzen. Es wird daher hier nicht von den vielleicht, mit der größten Wahrscheinlichkeit aber nicht bestehenden, und dann jedenfalls ganz anders gearteten Bildungen die Rede sein, welche keine Sternales in unserm

Sinne sind. Dahin mögen ja excessive Bildungsformen im Gebiete des Pectoralis major gehören, wirkliche Mißbildungen, die das Interesse nach ganz andrer Richtung wecken als diejenigen Muskelvarietäten, auf welche der Name »Sternalis« von jeher angewendet worden ist.

Der Sternalis ist das Produkt eines Gliedes der Pectoralisgruppe. Diese Annahme stimmt ja auch mit derjenigen überein, welche ihn als eine neue Bildung des M. pectoralis major ausgibt.

Der Sternalis kann als Rest des Hautmuskels aber nicht vom M. pectoralis major, wie er uns fertig und abgeschlossen beim Menschen vorliegt, herstammen, sondern muß von dem Produkte eines tieferen Gliedes der Pectoralisgruppe abgeleitet werden, welches bei den Säugetieren den für sie äußerst wichtigen Hautrumpfmuskel darstellt. Diese Annahme unterscheidet sich im ganzen Wesen von derjenigen, welche den menschlichen M. pectoralis major als Bildungsstätte betrachtet. Der Sternalis ist außerdem nicht als direktes Gliedstück eines M. pectoralis, sondern ein auf Umwegen von der Pectoralisgruppe abgeleitetes Stück anzusehen. Den Vermittler stellt der Hautrumpfmuskel dar. Le Double hat die Ansicht übernommen, daß es ganz auf dasselbe hinauslaufe, ob man den Sternalis vom M. pectoralis oder Panniculus carnosus ableite, da letzterer ja vom ersteren sich herleite. Diese Ansicht ist deshalb nicht zutreffend, weil der Panniculus carnosus ein selbständig gewordenes Muskelindividuum bei den Säugetieren darstellt, welches in allen seinen Abschnitten neues zu bilden vermag, und zwar ohne weiteres Zutun der Pectoralismuskulatur. Wenn Le Double aber gar den M. pectoralis major der Tiere im Auge hat, so ist die von ihm übernommene Ansicht zu berichtigen, da dieser Muskel ganz und gar nichts mit dem Panniculus carnosus zu tun hat, so daß er auch mit ihm nicht in gleicher Linie genannt werden darf.

Die Innervation durch Nn. thoracales anteriores ist für alle Glieder der Pectoralisgruppe eine gemeinsame. Sie kommt den einzelnen Mm. pectorales des Menschen in gleicher Weise zu wie dem Hautrumpfmuskel der Säugetiere und dem M. sternalis. Die Innervation an und für sich ist ohne weiteres für die Zugehörigkeit des Sternalis zur Pectoralisgruppe zu verwerten. Sie ist aber weder ausschlaggebend für die Deutung des Sternalis als neue Bildung vom M. pectoralis major aus, noch für die Ableitung vom Hautrumpfmuskel. Wir kommen daher zunächst nicht weiter, wenn wir uns auf die Innervation allein beziehen. Daran muß aber strengstens

festgehalten werden, daß der von der Pectoralismuskulatur oder direkt vom Hautrumpfmuskel abgeleitete Sternalis von Nn. thoracales anteriores versorgt sein muß. Le Double streitet nun einerseits für die Ansicht, welche auch hier vertreten ist, tritt aber anderseits für eine Intercostalisinnervation ein (1897, S. 281). Man findet eben in der Sternalisfrage die widersprechendsten Dinge nebeneinander verteidigt. Ich sehe in Le Double einen schlechten Anwalt für unsre Sache.

Die bekannte Lage des Sternalis ist ein bedeutsames Moment für die Erschließung seiner Herkunft. Mit Zuhilfenahme von excessiven, abnormen, entwicklungs-mechanischen Vorgängen läßt sich alles erklären, so auch die Lage des Sternalis. Eine normale, regelrechte Abgliederung vom M. pectoralis major ist für einen Sternalis als Neubildung unbekannt geblieben. Der Muskel, als eine Bildung auf altem Boden erstanden, darf folgerichtig nur auf diejenigen Organe bezogen werden, welche nachweislich die allgemeinen, topographischen Verhältnisse des Sternalis zeigen. So weit bekannt, kommt hier nur der Pectoralisabschnitt des Panniculus carnosus, der Hautrumpfmuskel der Säugetiere, in Betracht. Dieser erfüllt nun aber auch alle Bedingungen, welche wir an die topographischen Übereinstimmungen mit dem Sternalis stellen. Als Rest des Hautmuskels muß der Sternalis anfangs die Beziehungen zum Skelette des Thorax und zum M. sterno-mastoideus entbehrt haben. In dieser subcutanen Lage wird der Sternalis oftmals angetroffen, in etwa 22% nach Le Double (1897, S. 280).

Der Hautrumpfmuskel bedeckt bei Vertretern niederer Säugetiere die Gegend der Brust, dehnt sich bis zur Höhe des Schlüsselbeines aus, wo eine Verschmelzung mit der Hautmuskulatur der Facialisgebilde zum funktionell einheitlichen Panniculus carnosus erfolgen kann (Monotremen, Beutler, *Hystrix* nach Kohlbrugge 1898, S. 238).

In der Brustgegend gehen bei einigen Säugetiergruppen durch Sonderungen des Brustteils des Hautrumpfmuskels selbständigere Muskeln hervor. Kohlbrugge (1898, S. 238) fand bei *Hystrix javanica* eine tiefe Hautmuskelschicht, welche von der 1. Rippe und längs des Brustbeines entsprang, um abdominalwärts mit der oberflächlichen, medialen Sternalportion an der Linea alba zusammenzutreffen. Die Vereinigung der Bündelmassen erfolgte mit der oberflächlichen Lage aber erst an der Seite des Rumpfes.

Die Ableitung der tiefen Schicht, welche *Hystrix* allein besitzen soll, von der oberflächlichen ist naheliegend. Kohlbrugge kommt auf

diesen Gedanken nicht und weiß daher auch mit dieser spezialisierten tiefen Schicht bei seiner Homotypie des Halses und Rumpfes nichts anzufangen. Die Erscheinung selbst führt uns den hohen Wert des Hautrumpfmuskels in dem Haushalt der Säugetiere vor Augen; sie zeigt ihn uns in der Brustgegend als ein Allgemeingut der Mammalier.

Der Hautrumpfmuskel ist das alleinige Besitztum der Säugetiere und tritt bei diesen mit dem Haarkleide gleichzeitig auf. Ist der Sternalis ein Abkömmling des Hautrumpfmuskels, so hat seine Erforschung bei den Säugetieren zu geschehen. Bei den Fischen und Amphibien die Sternalisforschungen zu beginnen, hält Anthony für nötig und hat sie uns in Aussicht gestellt. Nach unsrer Ansicht kommen einzig und allein die Mammalier in Betracht, so daß Anthonys Untersuchungen sehr Wertvolles, aber nichts Wertvolles über den Sternalis uns bringen mögen. Bei Amphibien und Reptilien kann die Pectoralismuskulatur in einzelnen Abteilungen mit caudalwärts weit ausgreifenden Bündeln, abdominalen Ursprüngen, angetroffen werden. Eine direkte Beziehung dieser zerstreut auftretenden Zustände zu der im Hautrumpfmuskel der Säugetiere bekundeten Allgemeinerscheinung wird, wie ich meine, schwerlich nachzuweisen sein.

Parsons (1892/93) hat sich denjenigen angeschlossen, welche im Sternalis ein Überbleibsel des den Rumpf bedeckenden Panniculus carnosus erblicken. Er gab dabei auch eine Erklärung für die bestehende enge Beziehung des Panniculus carnosus zum Pectoralis major. Er nahm an, daß beide sich aus dem Stratum brachiocephalicum superficiale (Humphrys) durch Spaltung voneinander entwickelt hätten. Howes hatte die Meinung Parsons gutgeheißen. Wilson (1897) bekämpfte jedoch diese Deutung. Für uns ist sie so fremdartig, daß sie ganz und gar nicht in unsre Betrachtungsweise fällt und füglich hier unberücksichtigt bleiben darf. Wenn man Panniculus carnosus und Pectoralmuskulatur zu gleicher Zeit sich entstanden denkt, so verstößt man gegen das, was die Befunde bei Fischen, Amphibien und Reptilien lehren.

Wie man sich auch die Genealogie des Menschengeschlechts im speziellen vorstellen mag, so wird man doch einräumen müssen, daß das, was alle andern Säugetiere besitzen, auch ihm als Gemeingut dieser zugekommen sei. In der Stammesgeschichte des Menschen werden sich Formen gefunden haben, bei welchen der Hautrumpfmuskel auch über die Brustgegend sich ausgedehnt hat. Wenn dies der Fall ist, so können die Brustteile des Muskels auch erhalten

bleiben und, abgesprengt von dem rückgebildeten Stammmuskel, die Anlage für den Sternalis abgeben. Diese Annahme bleibt so lange eine Hypothese, bis nicht die Einheitlichkeit eines Sternalis mit dem Hautmuskel beim Menschen nachgewiesen wird. Dieser Nachweis wird voraussichtlich nie in einer Weise erbracht werden können, daß alles Gewünschte ganz klar vor uns liegt, da der Hautrumpfmuskel beim Menschen eine zu ausgesprochene Rückbildung erfahren hat. Vielleicht aber bringen glückliche ontogenetische Befunde das Gewünschte. Nichtsdestoweniger kann die Deutung des Sternalis als eines Hautmuskelrestes eine größere Bedeutung gewinnen, sobald es gelingt, sie in verschiedenen wichtigen Punkten tiefer zu begründen. Ich glaube, nach dieser Richtung manches hier zusammenstellen zu können, was der Annahme festeren Halt verleiht. In der Literatur stoßen wir auf lebhaften Widerstreit der Meinungen, mit welchen wir abzurechnen haben werden.

Die Ausdehnung des Hautrumpfmuskels über die Brust- bis zur Halsgegend hin vollzog sich bei *Cuscus orientalis* und *Cuscus maculatus*, bei *Manis*, *Hystrix* und *Paradoxurus*. In der Medianlinie der Brust erfolgte die Anheftung, entweder unter Bildung einer Naht durch Verbindung mit dem gegenseitigen Muskel, oder durch Verlötung mit dem Brustbeine (*Paradoxurus*). Diese Pectoral- oder Sternalportion des Hautrumpfmuskels spaltete sich an der Brust von der lateralen, humeralen Portion so erheblich ab, daß ein großer Teil des M. pectoralis unbedeckt blieb. Die Vereinigung beider Lagen erfolgte erst wieder an der Seite des Rumpfes. Diese Verhältnisse entnehme ich den stark schematisierten Figuren und den in manchen Punkten nicht einwandsfreien Darstellungen Kohlbrugges (1898, S. 236 u. w.). Anzuzweifeln ist vor allem die Richtigkeit der Angabe der Innervation. Die Äste des Plexus brachialis und Zweige der Rr. laterales von Intercostalnerven sollen die verschiedenen Abschnitte des Hautmuskels z. B. bei *Hystrix* versorgen. Daß sogar auch der Latissimus dorsi von Intercostalnerven versorgt werde, glaubt der Autor nachgewiesen zu haben. Ihm ist die genetische Betrachtungsweise fremd, das Fremdartige erscheint ihm wichtig. Die Beurteilung seiner eignen hier verwerteten Befunde führt uns in ein Chaos unverständlichster Erörterungen, welche das einigermaßen Feststehende umzustürzen drohen, so daß nur mit Vorbehalt auf sie verwiesen werden kann. So vergleicht Kohlbrugge die tiefe Pectoralisportion, von welcher der Hautmuskel sich entwickelt hat, mit der tiefen Schicht am Halse, welche als Sphincter colli niederen Säugetieren zukommt.

Weil der tiefe Pectoralisabschnitt, welcher beim Menschen als Portio abdominalis dem Pectoralis major sich anschließt, bei *Cuscus* und *Paradoxurus*! bis an die Marsupialknochen sich auszudehnen scheint, so soll der Humerus den Schädel, das Sternum aber den Marsupialknochen bei dem Hals- und Brusthautmuskel vertreten. Eine tiefe Pectoralisportion, von welcher der Hautmuskel herstammt, soll bei *Manis* und *Hystrix* gleichzeitig mit dem Marsupialknochen verschwunden sein.

Wenn schon verschiedene Beobachtungen Kohlbrügges für unrichtig (Innervationsverhältnisse) und die Deutungen oft für verfehlt zu erachten sind, so glaube ich doch auf die schematische Darstellung der Ausdehnung des Hautrumpfmuskels mich verlassen zu können.

Ich bin selbstverständlich weit davon entfernt, den Sternalis von einer bestimmten Muskelanordnung, wie sie bei Säugetieren angetroffen wird, abzuleiten. Solche Anordnungen können uns nur Hinweise sein auf Einrichtungen, welche wir für die Vergangenheit des Sternalis in ähnlicher Weise voraussetzen müssen. Und so gehen denn auch die Deutungen des Sternalis als gleichwertige Bildungen eines Muskels z. B. bei Insectivoren und Nagern zu weit. Dobson erklärt ihn für den Rest eines M. sterno-cuticularis, wie er sich bei einigen Säugetieren findet (1883), Parsons bringt ihn mit den Einrichtungen bei Nagetieren in Beziehung (1893). Sobald die anatomischen Vergleichungen zu eng gefaßt werden, verfällt man in Irrtümer, welche sich aus der systematischen Stellung der Säugetierabteilungen ermessen lassen. Es bleibt hier vor allem von großer Bedeutung, daß die Hautrumpfmuskulatur bei Säugern auch Bildungen in der Sternalgegend aufweist, welche wegen allgemeiner Kennzeichen den Vergleich mit dem menschlichen Sternalis erlauben.

Wir gehen nunmehr auf die Frage ein, ob das Menschengeschlecht in seinen Vorzeiten je einen Hautrumpfmuskel, wie ihn die Säugetiere besitzen, auch besessen habe. Wir sind in der glücklichen Lage, die Frage zu bejahen. Um dies etwa zu widerlegen, würde eine sehr eingehende, gründliche Untersuchung mit vielen bis jetzt unbekannt gebliebenen Tatsachen erforderlich sein.

Bei den Halbaffen ist der Hautrumpfmuskel vorhanden und steht hier noch oft in voller Ausbildung. Bei den *Lemur*-Arten scheint der Hautmuskel stärker rückgebildet zu sein (vgl. Meckel). Huntington (1897) beschreibt einen muskulösen Achselbogen bei *Lemur brunneus*. Bei den niederen Affen besteht der Muskel gleichfalls; er ist aber bereits

auf dem Wege der Rückbildung begriffen, zuweilen noch gut entfaltet, zuweilen verschwunden, was Meckel für *Ateles* anzunehmen scheint. Bei den Hylobatiden wird der Muskel vermißt, und unter den anthropomorphen Affen ist er in deutlichen Resten nur noch beim Gorilla anzutreffen. Neuerdings meldet Günther Freiherr v. Saar (1903), daß er auch beim Orang-Utan einen Achselbogen gefunden habe (S. 176). Die diesbezügliche Bemerkung ist jedoch so aphoristischer Art, daß es zweckmäßig erscheint, von ihr keinen ausgedehnten Gebrauch zu machen. Wenn schon keine direkten stammesgeschichtlichen Beziehungen zwischen den lebenden Affen und dem Menschen bestehen, so ist doch eine gemeinsame Herkunft für beide unabweisbar. Was bei den Prosimiern und Affen besteht, bei letzteren aber allmählich erloschen ist, muß bei den Affen ohne jenes Besitztum sowie beim Menschen einmal bestanden haben.

Gut beglaubigte Tatsachen zeigen, daß dem wirklich so ist. Es ist durch eingehendes Studium dargetan worden, daß der so oft beim Menschen auftretende muskulöse Achselbogen einem Teil der Hautrumpfmuskulatur der niederen Affen vollkommen entspricht. Neue Belege hierfür sind in den Aufsätzen von L. Tobler (1902) und K. Gehry (1903) niedergelegt. Diese Forscher halten die von Turner (1867), Wilson (1888), Birmingham (1889), Parsons (1892), Le Double (1897) u. a. vertretene Auffassung vom Wesen des Achselbogens für die richtige. Turner hat unter Hinweis auf die vielen Hautmuskelreste an Stellen der menschlichen Leiche, an denen für gewöhnlich keine Muskulatur mehr vorkommt, die Meinung verfochten, daß es sich bei diesen Muskelchen ebenso wie beim Sternalis um letzte Reste des Panniculus carnosus der Säugetiere handele. Sieht man beim Aufbau des letzteren vom Platysma ab, so halte ich die Panniculus carnosus-Theorie für eine wohl begründbare und zolle dem Scharfsinne des englischen Forschers volle Anerkennung.

Testut (1884, S. 113) hat den menschlichen Achselbogen auf tierische Einrichtungen bezogen. Die Angaben Meckels dienten ihm als Belege. Er selbst hat einen *Macacus simicus* untersucht, bei welchem er wie bei andern Säugetieren den Achselbogen wiederfindet in einem, wie er sich ausdrückt, vom Latissimus dorsi abgespaltenen und zur Crista tuberculi majoris humeri gelangenden Abschnitte. Die vielen mittlerweile bekannt gewordenen, klaren Befunde gestatten, über die Testutsche unzutreffende Darstellung mit dem Bemerken hinfortzugehen, daß es ein Beobachtungsfehler ist, wenn der Hautrumpfmuskel der Affen als ein Teil des Latissimus

dorsi ausgegeben wird, da beide Gebilde bei den Affen in genetischer Beziehung tatsächlich gar nichts miteinander zu tun haben. Die ganz accidentelle Überlagerung des einen durch den andern verführt dazu, den Achselbogen vom Latissimus dorsi abzuleiten.

Der Achselbogen geht seiner Genese nach wie der gesamte Hautrumpfmuskel von der Insertion der Portio abdominalis des M. pectoralis vom Humerus aus. Seine humerale Sehne kann, wie bekannt, mit den Fascien der benachbarten Muskeln verwachsen sein. Auch dadurch entsteht der Schein, als ob ein Achselbogen vom Latissimus dorsi herkomme und in der Fascie des M. triceps brachii ausstrahle. Als Spielarten der humeralen Festheftungen des Achselbogens sind folgende zu nennen:

Verbindungen mit der Fascie des M. biceps brachii (Wood),
- - - - - M. coraco-brachialis (Wood),
- - - Sehne des M. biceps brachii,
- - - Achselfascie (Langer, André).

Die Anheftungen von Achselbögen am Coracoid, welche nach Wood in 3 % gefunden sind, entsprechen wohl den alten Beziehungen des tiefen Pectoralisgliedes zum Skelette, aus welchen der Achselbogen sich herleitet. Testut meldet dies viermal von ihm beobachtete Verhalten, ohne eine Erklärung dafür zu geben (1893, S. 561).

Der am Coracoid angeheftete Achselbogen kann hier die Verbindung mit einem Bündel der Pars abdominalis des Pectoralis major bewahren. Ich beobachtete unlängst einen derartigen, sehr ausgesprochenen Zustand. Der Achselbogen war mit der Sehne des Latissimus dorsi verschmolzen, das Pectoralisbündel zart und im Verlauf zur Insertion frei, so daß man ihn auch hier einen M. pectoralis quartus heißen könnte.

Das gleichzeitige Auftreten eines muskulösen Achselbogens und eines mit ihm am Humerus zusammenhängenden Bündels der Pars abdominalis des Pectoralis major kommt nach meinen Erfahrungen verhältnismäßig häufig vor; es ist dementsprechend auch öfters beschrieben worden. Das Pectoralisbündel nimmt die Stelle im Muskel ein, von welcher aus der Hautrumpfmuskel sich entfaltet hat. Es wurde als ein M. pectoralis quartus beschrieben. Brooks fand dies Zusammentreffen beider genetisch so nah verwandten Muskeln zweimal, Huntington siebenmal. Tobler, Gehry und Huntington gaben uns gute Abbildungen der betreffenden Befunde. Die bildliche Darstellung, von letzterem herrührend, findet sich in Wiedergabe der wesentlichen Verhältnisse auf Fig. 3 des in dieser

Zeitschrift vorausgehenden Aufsatzes. — Gleiches wie im Gehryschen Falle zeigte der auf Fig. 1 wegen des Sternalis abgebildete Fall.

Durch Böse (1904) sind die Beobachtungen von muskulösen Achselbögen um einige vermehrt worden. Die Zustände decken sich teilweise mit den von Endres (1893) und Tobler beschriebenen. Sie erhalten da für die Deutung einen besonderen Wert, wo der Achselbogen entweder mit einem Muskelstreifen der Pars abdominalis des Pectoralis major (Fig. 9, S. 593) zusammenhängt, oder wo von seiner humeralen Anheftung ein andrer Rest des Hautmuskels ausgeht, um auf der Fascie des M. serratus anterior fächerförmig in einzelne Bündel sich aufzulösen (Fig. 8, S. 593). Der letztere Zustand stimmt mit den Befunden beim Gorilla überein (s. Tobler, Fig. 17). Böse hat diese Fälle als Reste des Hautrumpfmuskels gedeutet (S. 595). In dem von Endres mitgeteilten Falle hatte das vom Pectoralis major abgelöste und auf dem M. serratus anterior sich ausbreitende Muskelbündel eine Anheftung an der 7. Rippe gewonnen. Dieser Umstand wirkte verführerisch mit bei der Deutung des abnormen Muskels als Rest eines früheren phylogenetischen Zusammenhangs zwischen Pectoralis und Latissimus dorsi (vgl. Abschnitte 10 und 11).

Es sind in der Literatur vielerlei Beobachtungen über verschiedenartige Reste von Hautmuskelbündeln neben dem eigentlichen Achselbogen zu finden. Calori beschreibt 1866 einen Fall, in welchem neben dem wirklichen Achselbogen ein zartes Muskelbündel von der Achselfascie zur Außenfläche der Rippenportion des Latissimus dorsi gelangt. G. Fritsch (1869) sah ein Bündel vom Achselbogen sich abspalten, um zur Fascie der von der 5. Rippe entspringenden Serratuszacke zu gelangen. Le Double (1879) berichtet Ähnliches. Hier liegen wie in andern ähnlichen Befunden laterale Reste des Hautrumpfmuskels vor. Der Hinweis auf die Abbildung und deren Erklärung bei Rüdinger (1868) mag früher Berechtigung gehabt haben. Heutzutage sollte dieser Autor für die genauen Verhältnisse des Achselbogens als Gewährsmann nicht mehr aufgeführt werden, da sich erstens nachweisen läßt, daß die Figur, auf welche man sich beruft, ganz unrichtig gezeichnet ist und dementsprechend zweitens durch eine Erklärung begleitet ist, welche Unmögliches enthält (Taf. XII Fig. 34). Jetzt, wo wir so viele genaue Abbildungen besitzen, liegt keine Veranlassung mehr vor, die Rüdingersche Figur weiterhin noch zu erläutern und zu beurteilen.

Ein ganz besonders lehrreicher Befund kam jüngst im Züricher Präpariersaale zur Beobachtung. Er ist von P. Bascho beschrieben

worden (1905). Der Hautmuskelrest bildet eine einheitliche breite Platte, welche zwischen den lateralen, freien Rändern von Pectoralis major und Latissimus dorsi sich ausdehnt und namentlich eine enge Anlagerung an den letzteren zeigt. Die Anheftung fand auf dem M. serratus anterior und an Rippen statt. Der Hautmuskelrest breitete sich fächerförmig aus, so daß seine Randbündel sich denen des Pectoralis major und Latissimus dorsi anschlossen. Der Fall würde sich durch diese Eigenschaften dafür eignen, in ihm den Rest eines Zusammenhangs zwischen beiden Muskeln irrtümlicherweise zu erblicken. Ein Bündel der Pars abdominis des Pectoralis major verlief zur Insertionsstelle des Hautmuskelrestes am Oberarmknochen (Crista tuberculi majoris). Für eine andre Gruppe von Beobachtungen läßt Böse die genannte Erklärung nicht zu, sondern reiht sie ein in Bildungen des M. latissimus dorsi und erklärt sie für Reste der Verbindung des Latissimus dorsi mit dem Pectoralis major (man vergleiche den Abschnitt 8). In diese Gruppe entfallen solche Beobachtungen, in denen Randbündel des Latissimus dorsi mit dem unteren Rand des muskulösen Achselbogens sich vereinigen (Böse, Fig. 9, S. 593), oder solche, wo breite Randbündel des Latissimus dorsi längs des unteren Randes und der hinteren Fläche des Achselbogens sich axillarwärts anschließen und unter Gewinnung der parallelen Richtung der Bündel des letzteren humeralwärts sich ausdehnen (Fig. 10, S. 594). Diese Befunde sind lehrreich, insofern sie die innige Verwachsung des Achselbogens mit dem Latissimus dorsi, wie sie bekannt ist, uns zeigen, und fernerhin das weite Übergreifen der benachbarten Latissimusbündel auf den mit ihnen verwachsenen Achselbogen bekunden. Auf diese Erscheinung hatte Tobler bereits hingewiesen (1902, S. 50) und sie auf ein allmähliches, sekundäres Übergreifen der Latissimusbündel auf den Achselbogen zurückführen können. Gehry (1903, Fig. 2) hatte einen ausgesprochenen derartigen Fall veröffentlicht. Die Mannigfaltigkeit der Verbindungen ist, wie die neuen lehrhaften Fälle Böses zeigen, eine sehr große. Die Ausdehnung der Latissimusbündel zur Oberfläche der Achselhöhle ist aber in allen Fällen abhängig von der Verschmelzung des Achselbogens mit dem Latissimus dorsi. Das primäre Element im Achselbogen bleibt der Rest des Hautmuskels; das hinzugekommene besteht in den die Gefäße und Nerven überquerenden Latissimusbündeln. In diesem Sinne dürfen wir also wohl in Rücksicht auf die einschlägigen Fälle von einem zusammengesetzten Achselbogen sprechen, dessen einer Abschnitt der zuerst

vorhandene Hautmuskelrest ist, als dessen andrer Abschnitt ein sekundär aberrantes Latissimusbündel zu gelten hat. Voraussichtlich werden wir in Zukunft neue genaue Mitteilungen über die Zusammensetzung eines derartig gestalteten Achselbogens von andrer Seite erhalten. Der jeweilen in diesen Tatbeständen ausgesprochene Zustand kann füglich als eine Verbindung von Latissimus dorsi und Pectoralisgruppe ausgegeben werden. Diese Verbindung besteht schon nach der Verschmelzung des Hautmuskelrestes mit dem unveränderten oder wenig veränderten Latissimus dorsi.

Die ursprünglich ausgesprochene muskulöse Natur des Achselbogens hat Tobler folgerichtig hervorgehoben. Wie die membranösen Achselbogenbildungen Langers zu beurteilen sind, kann vielleicht nur durch eingehende Untersuchungen der Einzelfälle festgestellt werden. Sie können sich sehr wohl als Bildungen von verschiedener genetischer Bedeutung erweisen. Daß einige von ihnen aus sehniger Umbildung des muskulösen Achselbogens hervorgegangen sind, ist nicht nur möglich, sondern in hohem Grade wahrscheinlich. Andre haben vielleicht mit der uns hier interessierenden Reihe gar nichts zu tun. Bevor nicht für einen jeden Fall die morphologische Bedeutung des aponeurotischen Achselbogens festgestellt ist, bleibt der wissenschaftliche Wert der Aufstellung einer Statistik über ihn äußerst gering. So sind wohl die Angaben Woods (1868) zu beurteilen, der den Achselbogen in 6% gefunden hat.

Aus dem Verhalten des menschlichen muskulösen Achselbogens ergibt sich, nach meiner Überzeugung einwandsfrei, daß er ein Rest derjenigen Bündel des Hautrumpfmuskels ist, welche vom Oberarme zur Haut des Rückens gelangen, dabei die Achselhöhle oberflächlich durchlaufen und stets die Gefäße und Nerven derselben bedecken.

Die Innervation des Achselbogens geschieht nach K. Bardeleben (1881) durch die Nn. thoracales anteriores. Sie steht im Einklange mit dem Vorgeführten.

Die Bündelgruppen des »Achselbogens« stellen die bei der Entstehung des Hautrumpfmuskels zuletzt angelegten vor und setzen die Ausbildung der vom Oberarme zur Bauch-Leisten- und Rückengegend auslaufenden Bündelmassen voraus. Der Achselbogen wird gerade durch diesen Umstand von höchster Wichtigkeit; denn sein Erscheinen läßt auf den vorhanden gewesenen Ausbildungszustand eines Bauch- und Rückenhautmuskels mit Sicherheit zurückschließen, welcher für den Menschen ein stammesgeschichtliches Ereignis wird. Dasselbe macht es wahrscheinlich, aber auch nicht mehr, daß in

stammesgeschichtlicher Vorzeit der Hautrumpfmuskel auch über die Brustgegend ausgedehnt gewesen ist. Die Befunde bei Säugetieren sind in dieser Beziehung von bestimmender Art.

Auf keinen Fall ist die hier befürwortete Annahme, daß an Stelle des menschlichen Sternalis früher ein Hautmuskel sich befunden habe, weit hergeholt. Sie sollte sich bei dem Vergleiche aller überhaupt in Betracht kommenden Einrichtungen einem jeden Kenner der Verhältnisse ohne weiteres aufdrängen.

Die platten und breiten Formen eines Sternalis erinnern ihrer größeren Ausdehnung wegen am lebhaftesten an die durch einen Hautmuskel ausgesprochenen Verhältnisse. Ein 7 cm breiter, von Joessel (1878) beschriebener Sternalis deckt ein breites Feld. Kommt zu der Breite eines platten Muskels noch die Ausdehnung von der Brust in die Gegend der Muskelplatte des Obliquus abdominis externus hinzu, so tritt im Sternalis ein ausgedehnterer Rest eines Hautrumpfmuskels allem Anscheine nach wieder in die Erscheinung. Ein gutes Beispiel sehe ich in der Abbildung Eislers vom Sternalis einer männlichen Leiche (1901, Taf. I).

Die Bündelrichtung des Sternalis fällt in der Regel in die Längsachse des Körpers. Der oft wahrzunehmende schräge oder bogenförmige Verlauf von Abschnitten des Sternalis oder vom ganzen Muskel kann durch Abweichung aus der ursprünglichen Längsrichtung ebenso leicht verstanden werden, wie die unbewiesene, von Eisler angenommene und weit hergeholte Drehung der ursprünglich quer verlaufenden und »abgesprengten« Pectoralisbündel in die längsgestellte Sternalisform. Diese bleibt auch nach Eisler die regelrechte Form. An sie schließen sich oftmals die schräggerichteten Fasermassen an, ohne in die quere Stellung der Pectoralisbündel wirklich überzugehen.

Einen Längsverlauf zeigt nun auch durchgehends, soweit bekannt, der Brustabschnitt des Hautrumpfmuskels bei den Säugetieren; und wenn man überhaupt der Bündelrichtung für die Entstehung des Sternalis eine Bedeutung beimißt, so muß man an erster Stelle wieder den Hautmuskel in Rechnung bringen. Das ist das Nächstliegende.

Schwierigkeiten bei der Ableitung des Sternalis vom Hautrumpfmuskel bieten sich somit nicht dar. Die Ausdehnung des Sternalis bis zum Halse (Le Double, 1897, S. 280) ist als seltenes Vorkommen ebensogut aus den vergleichend-anatomischen Daten zu verstehen, wie die V- oder Λ-förmigen Verbindungen (Le Double), oder gar die

X-förmigen Überkreuzungen eines beiderseits vorhandenen Sternalis aus dem ursprünglichen Längsverlaufe eines Hautmuskelteils sich erklären lassen. Die von Chassaignac (1834), Verneuil (1854), Depaul beobachteten Überkreuzungen des beiderseitigen Sternalis finden ihre Analogien am Platysma, am M. triangularis der Unterlippe, am M. orbicularis oris. Die Hautmuskulatur neigt zu solchen Überkreuzungen in der Medianlinie. Der einseitige Sternalis überschreitet die Mittellinie nicht selten (Bergmann, Turner, Le Double). Die von Nicolas beschriebene sternförmige Anordnung des Sternalis ist aus dem Längsverlaufe ohne weiteres ableitbar, da die in den Sterno-mastoideus und Rectus s. Obliquus externus abdominis übergehenden Schenkel in die Längsrichtung fallen, und die zum Pectoralis major ziehenden queren Schenkel der Sternform durch Aberration aus der Längsrichtung hervorgegangen sein können. Zur festeren Begründung dieser Ableitung sollten aber doch die je bestehenden anatomischen Befunde irgendwelche Merkmale, wenn auch nur zuweilen, besitzen, welche das Wesen des Hautmuskels am Sternalis noch erkennen ließe. Derartige Merkmale bestehen meiner Ansicht nach in der Tat, aus guten Gründen aber nur in seltenen Fällen. Um sie zu erkennen, ist allerdings eine viel genauere Feststellung der ausschlaggebenden Merkmale nötig, als sie uns in der Literatur gegeben ist. Wir müssen neue Beobachtungen über die Art desjenigen Zusammenhangs sammeln, welchen die Teile des Hautrumpfmuskels mit seinem Mutterboden, der Pectoralisgruppe zeigt. Die Stellen, an welchen ein solcher genetischer Zusammenhang erwartet werden kann, lassen sich angeben. Für den Achselbogen befindet sich die vermeintliche Stelle des zu erwartenden Zusammenhangs mit der Pectoralisgruppe an deren Oberarminsertion. Hier ist sie in dieser Eigenschaft nachgewiesen worden. Für den M. sternalis darf der Ort des Zusammenhangs mit der Pectoralisgruppe nur da gesucht und kann nur da gefunden werden, von wo die Aberration des pectoralen Hautmuskels bei den Säugetieren zur Brustgegend stattgefunden hat. Diese Stelle liegt an demjenigen Abschnitte der Pectoralisgruppe, welcher beim Menschen nach der Rückbildung des Hautmuskels als Abdominalportion des Pectoralis major bezeichnet wird.

Die der Pars abdominalis des menschlichen M. pectoralis major homologen Teile haben sich längs der ventralen Medianlinie beckenwärts ausgedehnt und haben die Regio pubis erreicht; sie haben dadurch die gesamte mediale Bauchregion überlagert. Die lateralen

Bündel dieser abdominalen Pectoralisportion haben sich über die Seitenflächen des Bauches bis zur Leiste sowie zur Vorder- und Seitenfläche der hinteren Gliedmaße, und von da aus durch weitere Entfaltung bis über den Rücken ausgedehnt, wo die Anheftung an der Haut und andern Orten erfolgt ist. Die letzten aberranten Bündel streichen schließlich quer durch die Achselgegend zum Rücken, wo sie dem M. latissimus auflagern.

Alle diese Abschnitte haben mit dem M. pectoralis, von welchem sie sich herleiten, das Gemeinsame der Anheftung am Oberarmknochen und der Innervation bewahrt.

Die Bündel der Pars abdominalis, welche oftmals in abgelöstem, selbständigem Verlaufe zum Humerus (als M. pectoralis quartus) gelangen, wo sie sich mit einem Achselbogen verbinden können, lassen ihre Beziehungen zum Mutterboden jeweilen unschwer erkennen. Sie stellen die Verbindungsbrücke zwischen ihm und dem Hautrumpfmuskel her. Da dieser sich vom Pectoralis major medial loslösen kann — am Humerus bleibt die Verbindung fast immer bestehen — so hat dieser Umstand Veranlassung dazu gegeben, den Pectoralis quartus wohl in Beziehung zum Pectoralis major, aber nicht zum Hautmuskel zu setzen. Diese Deutung findet sich bei Birmingham (1889), welcher bei Känguruhs die Sonderung der Muskeln gefunden hat.

Wie diese gemeinsame Bauch-Rücken-Hautmuskulatur nach eingeleiteter Rückbildung bei den Affen in mehrere scheinbar vollkommen selbständige Abschnitte sich spalten kann, muß im höchsten Grade lehrreich für die Beurteilung des Sternalis als eines abgesprengten Hautmuskelteiles wirken. Ich verweise auf die Beobachtungen Toblers, welche bildlich auf den Fig. 12 und 13 wiedergegeben sind, wo ein inguinaler größerer (bei *Inuus nemestrinus*) und ein kleinerer Abschnitt (bei *Cercopithecus cephus*) abgeschnürt zu finden sind. Die Innervation blieb für die abgesonderten Stücke unbeschadet erhalten. Abgesprengte, sacrale Bündelmassen sind bei *Cercopithecus sabaeus* durch L. Tobler (1902, Fig. 11) festgestellt worden. Mir sind bei früheren Untersuchungen derartige Zustände vielfach bekannt geworden. Sie nachträglich hier mitzuteilen, erachte ich für überflüssig, da wir an den von Tobler veröffentlichten Fällen uns zunächst genügen lassen können. Nur auf eine Form von abgesprengten Teilen der Hautmuskulatur bei Affen sei noch aufmerksam gemacht. Sie finden sich in der Gegend der Spina iliaca anterior superior in Längszügen von zuweilen ansehnlicher Art. Der direkte Verband mit den abdominalen Teilen war

unterbrochen. Sie fanden sich in der Gegend vor, zu welcher der einheitliche Hautmuskel bei andern Formen sich ausdehnt.

Es liegen hier also sichere Beobachtungen über Zerklüftungen des bei den Affen sich bereits rückbildenden Hautmuskels vor. Diese abgesprengten Partien bestehen oft als ganz ansehnliche Muskeln, welchen man eine gewisse Selbständigkeit zusprechen würde, wenn man ihre Geschichte nicht kennte. Derselbe Vorgang, welcher für abdominale, sacrale Teile bekannt ist, kann auch, so nehme ich an, am Brustabschnitt des Hautmuskels stattgefunden haben. Der abgesprengte und ausnahmsweise sich erhaltende Teil wäre dann die Unterlage für den Sternalis geworden. Es handelt sich auch hier um eine Annahme, welche durch vergleichend-anatomische Ausblicke sich begründen läßt und durch diesen Umstand von den Annahmen Eislers wesentlich sich unterscheidet. Die Betrachtungsweise ist hier und dort so grundverschieden, daß ein Einverständnis nicht zu erzielen sein wird. Das abklärende Urteil muß die Zukunft bringen.

Bei Affen sind abgesprengte Reste des Hautmuskels an der Brust bisher nie gefunden worden. Bei ihnen hat sich der Muskel aus der Brust- und der medialen Bauchregion völlig zurückgezogen. Dieser Umstand mag zunächst das Ausbleiben eines gelegentlichen Wiederauftretens von Bündelgruppen in dieser Gegend verständlich machen. Läge eine derartige Beobachtung bei irgend einer Affenart vor, so wäre unsre Annahme fester begründbar; aber unbegründet bleibt sie deswegen nicht. Es ist nicht gerade unwahrscheinlich, daß einmal der gelegentliche Bestand von Hautmuskelbündeln der Brust bei einem niederen Primaten angetroffen wird.

Die Stelle des Zusammenhanges der Brustbündel des Hautmuskels mit dem tiefen Pectoralmuskel kann nur da liegen, von wo aus die ersteren zur Brust aberriert sind. Sie fällt in die Gegend des Ursprunges der zur Pars abdominalis des menschlichen M. pectoralis major gewordenen Portion. Diesen zur Linea alba ausstrahlenden Bündeln des tiefen Pectoralis, welcher bei *Macropus* an der Linea alba caudalwärts vom Sternum sich festheftet, bei *Cuscus* aber bis zum Beutelknochen sich ausgedehnt hat (Kohlbrugge, 1898, S. 236), haben sich cranialwärts Fleischfasern angeschlossen, welche die Verbindung mit den Stammfasern am Oberarme aufgaben und über den unteren Rand und die Vorderfläche des M. pectoralis major cranialwärts sich ausbreiteten. Sie liefen in die Brustfascie aus und erlangten eine Längsausdehnung. In dieser Anordnung findet man den platten Brustabschnitt bei verschiedenen niederen Säugetieren.

Frühzeitig vom Pectoralismuskel abgegliedert, werden die Elemente des Brustabschnittes weniger häufig die Verbindung mit dem Stammmuskel zur Schau tragen als die zum Achselbogen gewordenen Abschnitte, welche durch die beständigen Skelettanheftungen mit dem Pectoralis am Humerus vereinigt bleiben.

Die seltener zu erwartenden Verbindungen des Sternalis mit den Ursprungsfasern der Abdominalisportion des M. pectoralis major erhalten, wie uns scheint, eine ganz besondere morphogenetische Bedeutung für die Sternalisfrage. Sie sollten daher auf das sorgfältigste geprüft werden. Viele Arten der Verbindungen werden weder für die eine noch die andre Entstehungsart des Sternalis dann verwertet werden können, wenn sie auch als eine Sekundärerscheinung gedeutet werden können; aber glückliche Funde dürften als Erhaltungszustände einer primären Verbindung unsrer Annahme Dienste leisten.

Ich habe im vorhergehenden Aufsatze eine Beobachtung mitgeteilt, welche zu neuen Nachforschungen anregen soll. Dort ist auf manche andre Punkte ausführlicher hingewiesen. Hier soll unser Standpunkt festgelegt werden, welcher bei der Ableitung des Sternalis eingenommen wird.

Die vorliegenden Tatsachen über die Entfaltung des Hautrumpfmuskels bei den Primaten zeigen, daß die anthropomorphen Affen durch die Rückbildung dieses wichtigen Säugetiermuskels sich direkt an das Verhalten beim Menschen anlehnen. Die Untersuchungen Huntingtons ergaben ein gleiches Resultat. Bei *Nycticebus* wird der Achselbogenmuskel in voller Ausbildung gefunden, bei *Cynocephalus anubis* in Verbindung mit dem Latissimus dorsi. Bei den Anthropoiden und beim Menschen jedoch wird der Hautmuskel als normale Bildung nach Huntington vermißt (1903). Anthropomorphen und Mensch entfernen sich gemeinsam weit von den niederen Katarrhinen, welche durchwegs noch im Besitze des Hautmuskels sich befinden. Die Huxleysche Vorstellung, daß die anthropomorphen Affen sich von dem Menschen in ihrer Organisation weniger weit als von den niederen Affen unterscheiden, findet ihre volle Bestätigung auch hier. Und so weisen die vergleichend-anatomischen Dokumente mit aller Schärfe wieder auf die nächsten verwandtschaftlichen Beziehungen zwischen dem Menschen und den Anthropomorphen hin, welche in ihrem gemeinsamen Stamme als Übergangsformen zwischen dem ersteren und den Hundsaffen sich zeigen.

Da die Variationsbreite über das Vorkommen eines Achselbogens

bei den Anthropomorphen bisher zu wenig oder gar nicht bekannt ist, so läßt sich z. Z. nur vermutungsweise aussagen, daß Reste der Hautmuskulatur in der Achselgegend häufiger beim Menschen als bei den Anthropomorphen, bei diesen vielleicht gar nicht, auftreten. Dasselbe dürfte bezüglich des M. sternalis gelten, vorausgesetzt, daß er auch als ein Rest der Hautrumpfmuskulatur mit Recht zu betrachten ist.

Wenn sich in Zukunft ergeben sollte, daß der Achselbogen bei Anthropomorphen seltener als beim Menschen oder gar nicht mehr aufträte, so wäre diese Tatsache imstande, Licht auch über die Ursachen eines selteneren Auftretens oder völligen Fehlens eines Sternalis bei den Anthropomorphen zu verbreiten. Um hier zu einem Ergebnisse zu gelangen, wird die genaueste anatomische Prüfung auf einen axillären und prästernalen Rest der Hautmuskulatur bei allen zur Zergliederung kommenden Anthropomorphen erforderlich.

Der engere Anschluß des Menschen an die Anthropomorphen sowohl in der Gesamtorganisation als auch speziell im Verhalten des Hautrumpfmuskels steht fest. Die Anthropoiden nehmen in der Genealogie des Menschengeschlechts eine bestimmte Stellung ein. Alle diese Formen stammen von solchen ab, welche einen Hautrumpfmuskel besessen haben. Reste eines solchen scheinen sich, vielleicht sogar in der Regel, nur noch beim Gorilla erhalten zu haben (vgl. Tobler, Fig. 16—18). Durch diesen Nachweis ist die Annahme eines einstmaligen Besitzes des Hautmuskels für die Anthropomorphen fester begründet. Läge dieser Nachweis nicht vor, so wäre selbstverständlich an der Annahme ernstlich nichts auszusetzen. Als Stammformen mit einem Hautrumpfmuskel treten uns im Systeme die niederen Katarrhinen als diejenigen entgegen, welche als Stammformen für die Anthropomorphen auch hier zunächst in Betracht gezogen werden müssen. Hier gibt es nur noch die eine andre Möglichkeit der Interpretation, daß die noch lebenden Cynopitheken nicht die direkten Vorfahren der Anthropomorphen seien, sondern mit ihnen gemeinsam eine Stammform besitzen, von der sie sich früher als die Anthropomorphen abgezweigt haben. Im Stammbaum der Primaten E. Haeckels kommt diese wohlbegründete Vorstellung zum Ausdrucke (1898, S. 35).

Es bleibt die Möglichkeit bestehen, daß die Rückbildung der Hautmuskulatur bei Anthropoiden und beim Menschen Konvergenzerscheinungen sind, und daß die einzelnen Vertreter der Anthropomorphen sich frühzeitig von einer gemeinsamen Stammform, welcher auch die Hundsaffen entstammen, je selbständig abgezweigt haben.

Wahrscheinlicher ist es, daß die Stammform aller Anthropoiden und des Menschen den Rückbildungsprozeß des Hautmuskels schon in einem höheren Grade durchlaufen hatte, als wir ihn bei den jetzt lebenden Cercopithecinae antreffen. Danach würde einerseits für die niederen und anderseits für die höheren Affen und den Menschen eine gemeinsame Stammform anzunehmen sein.

Organisationsverhältnisse, welche der gemeinsamen Stammform zukamen, können, wie der Hautrumpfmuskel, bei den spezialisierten Anthropomorphen sich vollkommen rückgebildet haben, während sie sich beim Menschen von der gemeinsamen Grundform her in Resten erhalten haben können. Achselbogen und Sternalis könnten eventuell Belege dafür sein.

Die von einigen Anthropologen vertretene Ansicht, daß der Mensch manch uralte Merkmale besser bewahrt habe, als seine nächstverwandten Formen, die Anthropomorphen, kann in den Verhältnissen des Hautrumpfmuskels erst dann eine Stütze finden, wenn über das Vorkommen des Achselbogens und des Sternalis, immer vorausgesetzt, daß er ein Rest des Hautmuskels ist, bei Anthropoiden ein statistisches Material vorliegt. Solange dies nicht der Fall ist, dürfen wir auf Grund jener obigen Annahme etwa nicht schließen, daß Achselbogen und Sternalis sich deshalb beim Menschen erhalten haben, weil der Mensch uralte Merkmale der Primatenstammform länger bewahrt als die Affen. Ich verweise bezüglich der hier berührten Frage auf Ausführungen von H. Klaatsch, 1901.

Vom Stamme der Anthropomorphen könnte der Gorilla sich verhältnismäßig frühzeitig abgetrennt und nur wenig weit sich von ihm entfernt haben, was aus den Resten primitiver Einrichtungen an ihm sich ergeben würde. Solche trägt er wie am Hautrumpfmuskel so auch an andern Organen zur Schau.

Diese Schlußfolgerungen haben wie viele speziellen genealogischen Fragen einen provisorischen Wert; sie lassen sich nur dann schärfer fassen, wenn auch andre Organe mit in Rechnung gezogen werden. Genaue Vorstellungen von der Ablösung der einzelnen Anthropomorphen vom Stamme lassen sich aber auch dann nicht gewinnen.

Die Hylobatiden schließen sich eng aneinander an. Gorilla und Chimpanse lassen sich ihrer Organisation nach am engsten miteinander verknüpfen. Orang zeigt in seinem Bau oft eine sehr hohe Spezialisierung, welche keinen Rückschluß auf die Zeit der Loslösung vom Stamme, wohl aber auf die verhältnismäßig sehr weit zurückgelegte Strecke von diesem gestattet.

Der von E. Haeckel (1898) zuletzt gegebene Stammbaum der Primaten widerstreitet den anatomischen Daten keineswegs. Ich stelle mir aber die Hylobatiden früher als Orang vom Stamme abgezweigt, außerdem den Orang weiter von ihm entfernt vor. Gorilla hat sich vom Stamme am wenigsten weit entfernt.

Schwierigkeiten bei den Deutungen nach den allgemeinen Merkmalen und den Formerscheinungen am Sternalis werden bei allen Erklärungsversuchen der Herkunft des Muskels bestehen bleiben. Sie werden auch durch die Annahme von dem gelegentlichen Wiedererscheinen eines Restes des Hautrumpfmuskels nicht gehoben. Denn es bleibt uns zunächst immer unverständlich, welche Ursachen überhaupt das Wiederauftreten des Muskels bedingt haben können. Derselbe fehlt oder er ist da. Der Vorhandene gestattet uns keinen Einblick in die dem ganzen Organismus erwiesenen Dienste. Deshalb etwa, weil die ursächlichen Momente nicht zu ergründen sind, brauchen wir noch nicht die Zuflucht zur Annahme zu nehmen, der Muskel sei eine durch Störung der Entwicklung bedingte Bildung. Denn von dem Nutzen, dem Leistungsvermögen eines Achselbogens wissen wir Sicheres ja auch nicht, und doch ist dessen Genese völlig erkannt. Mit dem Sternalis könnte es sich ebenso verhalten.

Es ist wohl nur ein Zufall, daß der Achselbogen nicht auch schon eine gleiche Deutung erfahren hat, wie sie Eisler und Huntington dem Sternalis zuteil werden lassen. Damit der Eislersche Vorgang keine Nachahmung für den Achselbogen finde, wird es nötig sein, die Gründe gegen eine solche eventuelle Deutung immer wieder hervorzuheben, um wenigstens hier einer Willkür in Deutungen ein Hemmnis entgegenzusetzen.

Es wird vorderhand auch unaufgeklärt bleiben, durch welche Ursachen der Sternalis zuweilen ein so ansehnliches Gebilde, meistens aber zu einem ganz unansehnlichen Muskelstreifen geworden ist. Läßt man sich hierüber in Spekulationen ein, so werden bald ebenso viele verschiedene Ansichten auftauchen, wie sie die Erforschung der Entstehungsgeschichte des Sternalis aufweist. Zuerst sollte diese sichergestellt sein.

Es sind einige Fälle von Sternalis beschrieben worden, welche durch die Abweichung vom gewöhnlichen Verhalten des Muskels für alle gegebenen Deutungen in gleicher Weise Schwierigkeiten darbieten werden. Ich denke hier an die Fälle, in welchen der Muskel teilweise von dem Pectoralis major bedeckt ist, und dieser Defekte aufweist. Ich verweise z. B. auf den von Eisler (1901) sehr

genau untersuchten Fall bei einem 7monatlichen Anencephalus. An den eigentlichen Sternalis schloß sich lateral eine flache, bandartige Muskelportion an, welche mit langer, dünner Sehne unter dem Pectoralis major vom 5. Rippenknorpel, zusammen mit den Randbündeln der Sternalportion des letzteren entsprang, um cranialwärts aus einem größeren Defekt im Pectoralis major hervorzutreten und am Rande des Manubrium sterni neben dem eigentlichen Sternalis sich festzuheften.

Die Verlagerungen eines kleinen Muskelabschnittes unter den Pectoralis major, in die Lücke in demselben, sind, da sie sich bei einem Anencephalus vorfinden, für die von Eisler befürwortete Deutung des Sternalis verwertet worden.

Die Frage nach der Entstehung des Sternalis aus der Hautrumpfmuskulatur setzt deren Vorhandensein selbstverständlich voraus; sie rechnet mit ihm als einem vorhandenen Dinge. Des Verständnisses wegen mußte der Art der Ausbreitung des Hautmuskels in kurzen Zügen gedacht werden, um die engeren Beziehungen des Achselbogens und des Sternalis als Gliedstücke desselben zu kennzeichnen. Die Beziehungen des Achselbogens zum Hautmuskel sind bekannt, diejenigen des Sternalis sollen erst erschlossen und sichergestellt werden.

Was hier als feststehend vorgeführt ist, wird von andrer Seite angezweifelt. P. Eisler (1901, S. 68) vermag die Ansicht nicht zu teilen, daß der Achselbogen einen Rest der subcutanen »Pectoralismuskulatur« bilde. Er hält den Achselbogen für viel älter als den Panniculus carnosus und unter Bezugnahme auf seinen Aufsatz von 1895 (S. 101) für gleichwertig dem M. coraco-brachialis brevis der Urodelen. Die Gewinnung des jetzigen Ursprungs von der Latissimussehne beruhe auf der Reduktion des Coracoidapparates und des gleichzeitigen Caudalwärtsrückens des Schultergürtels. Eisler kannte den 1895 erschienenen Aufsatz über die Hautmuskulatur der Monotremen. Die in ihm niedergelegten, für viele Fragen z. B. diejenigen des Achselbogens grundlegenden Erfahrungen hat sich der Autor wenig zu eigen gemacht; denn er bleibt der Meinung getreu, daß es sich in vielen Fällen, wo beim Menschen Rudimente eines Panniculus carnosus verzeichnet sind, nicht um atavistische, sondern nur um Konvergenzerscheinungen gehandelt haben dürfe (1901, S. 68). Diese Ansicht läßt sich unter Würdigung des tatsächlichen Verhaltens bei den Monotremen und höheren Abteilungen der Säugetiere kaum ernstlich aufrecht erhalten. Wie sich Eisler zu den

1901 erschienenen Untersuchungen Toblers über den Achselbogen stellt, ist abzuwarten. Sollte er bei seinen Ansichten über den Achselbogen verharren, so könnte es geboten sein, die Frage nochmals zu erörtern. An dieser Stelle beschränke ich mich auf die folgenden wenigen Bemerkungen. Die gewaltige Entwicklung der Hautmuskulatur bei niederen Säugetieren halte ich in Hinsicht auf die höheren, die Primaten, für einen primitiven Zustand. Das progressive Verhalten für diese Muskulatur besteht bei den Mammaliern in der Rückbildung. Es widerspricht sich selbstverständlich nicht, daß eine Rückbildung als ein progressiver Zustand ausgegeben wird, womit natürlich nicht gemeint ist, daß ein rückgebildeter Muskel eine progressive Ausbildung darstelle. Ich finde einen ähnlichen Ausspruch auch bei Eisler (S. 72, Anmerk.): »Prospektive Muskelvariation braucht durchaus nicht immer ein Plus an Muskulatur zu ergeben; vielleicht ist sogar bei Rumpfmuskeln das Minus häufiger im Anschlusse an die fortschreitende Verkürzung des Rumpfes.« Wenn Eisler den Panniculus carnosus zu einer ausgesprochen progressiven Bildung stempelt, so denkt er daran, daß der Hautmuskel schon bei den urodelen Amphibien, womöglich schon bei den Fischen sein Homologon besitze. Wäre dies der Fall, so stellte der Panniculus carnosus der Säugetiere im Vergleich zu den niederen Wirbeltieren in der Tat einen progressiven Zustand dar. Für die Säugetiere jedoch blieb die gewaltige Entfaltung des Hautmuskels der niederen Abteilungen das, was sie ist, eine ursprüngliche, primitive Erscheinung, und zwar im Vergleich mit der Rückbildung bei den höheren Formen.

Was den Achselbogen betrifft, so gilt im Einklange mit den obigen Ausführungen die wichtige Tatsache, daß derselbe nur bei Säugetieren gefunden wird, deren Hautmuskulatur völlig zugrunde gegangen ist, d. i. beim Menschen. Alle diejenigen Säugetiere, welche, soweit bekannt, einen Hautmuskel besitzen, entbehren eines selbständigen Achselbogens. Diese Tatsache gibt auch P. Eisler zu (1895, S. 103). Von Saar gibt nun zwar für Carnivoren (1903, S. 161), Ungulaten (S. 167), Nagetiere (S. 173), Insectivoren (S. 174), das Auftreten eines Achselbogens an. Derselbe ist aber nichts andres als der mit einem tiefen Pectoralismuskel (M. pectoralis quartus) zusammenhängende Hautrumpfmuskel, welcher die Achselhöhle durchquert und dem Latissimus dorsi auflagert (S. 196). Die alten Angaben Meckels sind im gleichen Sinne zu deuten, was allerdings lange Zeit nicht geschehen ist (vgl. Testut, 1884). Der Achselbogen ist

eben nichts andres als die axillare Portion des Hautrumpfmuskels. In dieser Eigenschaft stellt er sich auch bei den Arctopitheken dar, bei welchen ihn L. Bayer regelmäßig gefunden hat (1892). Parsons (1892) deutet die Verhältnisse in zutreffender Weise. Nach Le Double (1897) stimmt der Achselbogen mit den vorderen, axillaren Bündeln des Panniculus carnosus überein und zwar nach Lagebeziehungen und Richtung des Bündelverlaufs. Der Achselbogen ist als Rest eines Hautmuskels vielfach anerkannt worden (vgl. von Birmingham an, 1889, bis Huntington, 1904). Ein Homologon hat der Achselbogen also in denjenigen Abschnitten des Hautmuskels, welche die letzten Stationen in der Ausbildung desselben darstellen. Er kann daher bei den Organismen ohne einen Hautmuskel ein Homologon nicht besitzen. Die Eislersche Homologisierung des Achselbogens mit der oberflächlichen Portion des M. coraco-brachialis brevis der Urodelen ruht auf sehr schwacher Basis. Der Entscheid darüber, ob diese Homologie richtig sei oder nicht, fördert die Sternalisfrage im speziellen in keiner Weise; er berührt aber die Geschichte des Hautrumpfmuskels in dessen ganzer Anlage und greift damit in unsere Interessesphäre ein. Die Eislersche Beweisführung für die aufgestellte Homologie ist lückenhaft und deshalb dürftig, und mit Recht ist auf besseres Material zu warten. Bevor wir einen rein menschlichen Muskel wie den Achselbogen auf der Amphibienorganisation direkt beziehen dürfen, bedarf es mehr als die kurzen Ausführungen Eislers über diese Frage von grundlegender Bedeutung. Bei dem gewagten Weitsprunge von den urodelen Amphibien bis zum Menschen können die übersprungenen wichtigen Dinge selbstverständlich weder in ihrer eignen Bedeutung noch in den Beziehungen zu der Anfangs- und Ausgangsstation erkannt werden. Sie bleiben unerkannt, und zwei fern voneinander abliegende Teile scheinen nur fest miteinander verknüpft, ohne es zu sein. Die Innervationsverhältnisse des menschlichen Achselbogens mit dem Coraco-brachialis brevis der Urodelen werden als sehr ähnliche bezeichnet (1895, S. 102). Diese Ähnlichkeit beweist gar nichts. Eisler läßt im Anschluß an Wilson und Cunningham den menschlichen Achselbogen sowohl von dem N. thoracalis anter. (int.) als auch vom N. intercosto-humeralis versorgt sein, nimmt aber auf die vom letzteren Nerven versorgten Formen später keine Rücksicht mehr. Die Schwierigkeit, zwei so verschieden innervierte Muskeln als gleichwertig zu erachten, berührt Eisler nicht weiter und läßt sie auf sich beruhen. Das darf wohl eine Unterlassung

geheißen werden. Die Innervationsverhältnisse mögen daher mit denen des Amphibienmuskels sehr ähnliche sein; sie sind aber nach den eignen Angaben des Autors keine gleichwertigen. — »Der Ursprung vom lateralen Teile des caudalen Coracoidrandes mit der Tendenz des Übergreifens auf die Außenfläche der Platte erklärt ohne weiteres, daß bei der Rückbildung des Coracoids mit alleiniger Erhaltung einer Fascienplatte der Muskel (Coraco-brachialis brevis) sich auf die Fascie und dadurch auf den zunächst gelegenen festeren Teil, die Latissimussehne, heften mußte, aber nicht wie die tiefe Portion an der Innenfläche der Fascie proximalwärts wanderte.« Wir verstehen nun unter einer einigermaßen strengen Beweisführung etwas ganz andres, als die hier gegebene Übertragung des Ergebnisses eines ganz gewaltigen, aber nur mit Unrecht als erforscht angenommenen Umformungsprozesses bei den Amphibien auf die Verhältnisse des muskulösen Achselbogens »im engeren Sinne« (Eislers) beim Menschen. Dieser entspringt nämlich nach Eisler »immer durch Vermittlung einer sehnigen Inskription von der Sehne oder noch von der benachbarten Fleischmasse des Latissimus dorsi (genauer von der des Costo-axillaris posterior), kreuzt ventral oder bei rechtwinklig abduziertem Arme cranial die Achselnerven und Gefäße und endet sehnig auf der Innenfläche der Sehne des Pectoralis major oder in der Oberarmfascie über Coraco-brachialis und Biceps bis zum Proc. coracoides«. Der muskulöse Achselbogen »im engeren Sinne« gehört nach Eisler in eine andre Gruppe als dasjenige Muskelband, welches von ventralen Teilen des Latissimus dorsi sich abzweigt und ventral zu den Gefäß- und Nervenbündeln der Achselhöhle gegen die Sehne des Pectoralis major zieht.

Es besteht zunächst gar kein zwingender Grund, diese Fälle von Achselbögen in zwei ganz verschiedene Gruppen einzuteilen. Sie gehören alle in eine natürliche Formenreihe und lassen sich, wie dies L. Tobler durchgeführt hat, in diese ohne Zwang auch wirklich einordnen. Wie sich der Latissimus dorsi in sekundärer Weise am Aufbau des Achselbogens beteiligen kann, ist unten besonders besprochen. Etwaige selbständige Abweichungen im Gebiete des Latissimus dorsi in der Gegend der Achselhöhle würden in ein andres Gebiet gehören und müßten für sich betrachtet werden. Ich glaube nicht, daß auf diesem Felde ausgiebige Ernte gehalten werden kann, da alle von der Insertion des M. pectoralis major zum Latissimus dorsi ziehenden Gebilde zunächst zu dem primitiven Achselbogen, dem Rest des Hautmuskels, zu zählen sind.

Fernerhin hat Eisler nicht genügend in Rechnung gezogen, daß nach seinen Annahmen der Rückbildung des Coracoids der Coraco-brachialis brevis der Urodelen auf der Latissimussehne nur beim Menschen haften geblieben wäre, da ähnliche Bildungen sonst nicht angetroffen worden sind. Da Eisler auf homologe Bildungen bei andern Wirbeltieren keinen Bezug nimmt, so wird ein Sprung in der Vergleichung von den urodelen Amphibien bis zum Menschen hin gemacht. Bei diesem Unternehmen folgen wir dem Autor nicht.

Eisler ist weiterhin nicht verlegen gewesen, das Homologon des Achselbogens am Beckengürtel sofort in der tiefen Portion des Pectineus zu entdecken. Wir folgen ihm hier ebenfalls nicht weiter, um nicht mit ihm Schiffbruch zu leiden. Es wäre an erster Stelle nötig gewesen zu zeigen, daß der Coraco-brachialis brevis der Amphibien ebenso wie der Achselbogen Gefäße und Nerven der Gliedmaße oberflächlich kreuze. Großen Schwierigkeiten ist Eisler hier aus dem Wege gegangen. Ein kühner, zuversichtlicher Ausspruch mußte das wieder gut machen.

Der Achselbogen ist also nach Eisler die atavistische Wiederholung eines an entsprechender Stelle vorhandenen kurzen Muskels der Urodelen, aber nicht aus einer Reduktion des Panniculus entstanden (1895, S. 103). Der Autor vermutet, daß der Panniculus carnosus durch Weiterwandern des Ursprungs eines Coraco-brachialis superficialis der Urodelen entstanden sei. Letztere Anschauung enthält etwas Richtiges, allerdings nur in der Annahme der Wanderung und auch dann nur in der Voraussetzung, daß der Coraco-brachialis superficialis einem Pectoralis tertius, wie angenommen, auch wirklich homolog ist. Das letztere ist aber auch erst wieder zu beweisen, um der Annahme den Charakter des Willkürlichen zu nehmen. Leider hat Wiedersheim (1902, S. 114) die Ansicht Eislers übernommen und dadurch den Schein deren allergrößter Unwahrscheinlichkeit verdeckt. Das ist insofern bedauerlich, als eine völlig unbewiesene, der Literatur ohne jedwede Begründung nunmehr einverleibte Annahme gutgeheißen wird. Hiermit mehren sich die auf dem Gebiete des Achselbogens, Sternalis und Hautrumpfmuskels so zahlreichen Hypothesen, unter welchen die Eislerschen die kühnsten sind. Sie überschreiten nach meinem Dafürhalten diejenigen Seitenwege, welche zu wandeln eine strenge wissenschaftliche Forschung noch gerade gestatten mag, und deshalb werde ich mich stets ablehnend dagegen verhalten.

In dem Selbstberichte über die Homologie der Extremitäten

kommen die Ansichten Eislers zu noch schärferem Ausdrucke. Dort heißt es: Der muskulöse Achselbogen s. str. (Var.), der von der Sehne oder mittels Schaltsehne vom Bauche des Latissimus entspringt, ist homolog der tiefen Portion des Pectineus. — Der Achselbogen ist also nicht aus einer Reduktion des Panniculus carnosus hervorgegangen (1896, S. 442). Dieser kurze Bericht entspricht den ebenfalls kurz gefaßten Ansichten über den M. adductor magnus und den Adductorschlitz. Sie lauten dahin, daß der Adductor magnus, weil er aus zwei verschiedenen Nerven versorgt wird, noch keineswegs aus zwei verschiedenen Muskeln zu einem verschmolzen sein müsse (S. 438). Die diploneure Versorgung eines Muskels habe erst dann morphologisch-diagnostischen Wert, wenn in einem scheinbar einheitlichen Muskel zwei Nerven aus beiden Hauptschichten des Plexus, also aus einem dorsalen und einem ventralen Nerven eintreten. Hier handelt es sich um eine rein Eislersche Forderung. Unbekümmert um diese ist der Adductor magnus des Menschen tatsächlich aus zwei Muskeln entstanden. Die auf meine Anregung hin entstandene Arbeit A. Bühlers (1903) zeigt, wie schlecht Eisler über diese Verhältnisse orientiert ist. Mir war das Wesentlichste der menschlichen und der vergleichend-anatomischen Tatsachen bekannt, als ich mich 1894 über die Bedeutung des Adductorenschlitzes aussprach. Eisler macht mir durch seinen Ausspruch: »Der Durchlaß der Art. und V. femoralis nach der Kniekehle ist ein Adductorenschlitz, kein Canalis adductorio-flexorius (Ruge)« (1896, S. 441) gewissermaßen den Vorwurf, leichtweg obige Behauptung aufgestellt zu haben. Das war nun keineswegs der Fall, und es bleibt auch heute noch unverständlich, daß ein vergleichender Anatom, ohne Beweise zu bringen, daran zweifeln kann; denn die einschlägigen Tatsachen sind zu leicht an dem gewöhnlichsten Material darzustellen. Ich meine, daß diese Frage durch Bühler ebenso wie diejenige nach der Herkunft des Achselbogens durch Tobler endgültig gelöst sind.

Die großen Verwirrungen in der Achselbogenfrage sind durch J. H. F. Kohlbrugge (1897, S. 69) nicht nur unterhalten, sondern durch neue Angaben vermehrt worden. Er kennt aus eigner Erfahrung über den Achselbogen nichts, stützt sich auf die Angabe Cunninghams (1891), daß der zweite N. thoracalis den Muskel innerviere, und verwendet dabei seine eigne unrichtige Beobachtung der Versorgung der proximalen Teile des Hautmuskels bei *Semnopithecus* durch den Ramus lateralis des »N. dorsalis« II oder auch III.

Kohlbrugge spekuliert nun etwa in der folgenden Weise: Der Achselbogen fehlte bei Semnopitheci, Anthropoiden und Hylobatiden. Sein Auftreten beim Menschen sei gewiß sehr merkwürdig und einstweilen nur phylogenetisch zu erklären, da die seitlichen Hautmuskeln vermißt werden. Dem Autor blieb dabei unbekannt, daß diese lateralen Teile des Hautrumpfmuskels beim Menschen als Variationen wie der Achselbogen auftreten (vgl. S. 45, 9. Abschnitt). Der Achselbogen sei nichts andres als ein Teil des rudimentären Hautmuskels. Da die proximalen Teile des Hautmuskels bei den Semnopitheci vom R. lateralis des N. dorsalis II oder auch III versorgt werden (dies ist ein Beobachtungsfehler des Autors), so sei die Angabe Bardelebens einstweilen noch zu bezweifeln, daß Nn. thoracales anteriores den Achselbogen versorgen. — v. Bardeleben hat diesen Zweifel mit vollem Rechte zurückgewiesen; denn die Versorgung des Achselbogens durch diese Nerven ist über allen Zweifel erhaben. Wenn die Verirrungen Kohlbrugges nur daraus sich erklärten, daß sein Ausgangspunkt ein falscher war, so hätte die Folgerichtigkeit seiner weiteren Angaben doch unangetastet bleiben können. Das ist aber nicht der Fall; denn Kohlbrugge leitet den Hautmuskel sowie den Achselbogen vom Latissimus dorsi ab, welchem er sie fälschlicherweise auch in der Darstellung anschließt. »Aberrierende Muskelbündel des Latissimus dorsi« aber vom II. oder auch III. N. dorsalis versorgt sein zu lassen, ist ein anatomischer Fehler.

Testut war in seinen Angaben schon 1884 genauer, indem er den lateralen Ast des Intercostalnerven den Achselbogen nur kreuzen ließ.

Der Feststellung der Innervation des Achselbogens ist dasselbe Mißgeschick wie derjenigen des Sternalis widerfahren. Hautästen der Intercostalnerven, welche bei der Durchbohrung des Achselbogens mit dessen motorischen Nerven in Aneinanderlagerung geraten können, sind verschiedentlich für die motorischen Elemente beschrieben worden. Der N. intercosto-humeralis soll nach Eisler öfter den Zweig an den Achselbogen abgegeben haben (1895, S. 102). Wilson hatte schon früher dem 2. Intercostalnerven die Versorgung des Achselbogens zugeschrieben (1888). Eigentümlicher bleibt dessen Angabe, daß dieser Innervationszustand rechts bestehe, während links die Nn. thoracales anteriores die Versorgung übernehmen. Dabei leitet der Autor den Achselbogen vom Panniculus carnosus ab. Wir treffen hier gleiche Verirrungen wie beim Sternalis an. Alles nur Denkbare ist auch vertreten worden. Wilson hat 1889 seine

Ansicht dahin abgeändert, daß der Achselbogen am häufigsten von den Nn. thoracales anteriores versorgt werde, daß dies Verhalten als Norm gelten könne. Der Achselbogen wird aber nichtsdestoweniger dem 2. thorakalen Segmente zugeschrieben. Das letztere wäre nur dann aufrecht zu halten, wenn der 2. thorakale Spinalnerv wirklich zum Achselbogen verfolgt worden wäre.

Die Innervation desselben durch Äste der Nn. thoracales anteriores, welche den Hautrumpfmuskel der Säugetiere versorgen, ist auch nach meinen Erfahrungen über allem Zweifel erhaben (man vgl. Tobler, Gehry). Die Tatsache ist immer wieder hervorgehoben worden. Huntington (1904) stützt sich neuerdings auf die Angaben von Birmingham und Wilson und hält auch auf Grund dieser Innervation den Achselbogen einem Hautmuskelteil für gleichwertig.

Der von P. Bascho (1905) beschriebene Hautrumpfmuskelrest empfing Äste aus dem 7. und 8. cervicalen und aus dem 1. thorakalen Spinalnerven, die sich ihm anschließende Abdominalportion des Pectoralis major Äste aus dem 7. und 8. Cervicalnerven.

Die Stellungsnahme Cunninghams (1891) in der Innervationsfrage des Sternalis und des Achselbogens ist nach meiner Überzeugung anfechtbar, eine, wie die vielen vorliegenden und eigne Erfahrungen mich lehren, unhaltbare; sie ist insofern bedauernswert, als Cunningham sich auf Zugeständnisse eingelassen hat, welche auf anatomischem Gebiete oftmals und hier gänzlich unzulässig sind. Auf Tatsachen allein begründen sich aber alle unsre Anschauungen. In der Sternalisfrage hat Cunningham uns gelehrt, daß er stets die Nn. thoracales anteriores zum Muskel hat verfolgen können. Er macht das Zugeständnis an Sheperd, daß zuweilen die Intercostalnerven zum Sternalis ziehen mögen, weigert sich aber, Bardelebens einstige, jetzt aber aufgegebene Annahme von der Regel einer Intercostalisinnervation anzuerkennen. Er führt die nur zugestandene, aber nicht bestätigte Doppelinnervation als Beweis dafür an, daß ein peripherer Nerv diesen oder jenen Weg bis zum Erreichen des motorischen Endgebiets einschlagen könne, daß der Nerv nicht unter allen Umständen wegleitend bei den Muskeluntersuchungen sei. Demgegenüber bleibt unsre Stellungsnahme den Bardeleben-Sheperdschen Angaben gegenüber wohl zunächst berechtigter: sie bezweifelt die Richtigkeit der letzteren, hält Cunninghams Stellung für allzu vorsichtig und dessen Einschränkung der Nervenmuskellehre in dem betreffenden Falle für

voreilig. Der berechtigte und offen ausgesprochene Zweifel überläßt die Richtigstellung der sorgfältigen Nachprüfung durch spätere Forscher. — In der Achselbogenfrage lautet Cunninghams Ansicht dahin, daß der zweite thorakale Nerv ihn innerviere. Diese Tatsache ist nach meiner Ansicht auch nicht ein einziges Mal einwandslos festgestellt worden. Die Nerven sollen, wiederum als Beweis für die Unzuverlässigkeit der Lehre von der Wegleitung der Nerven bei Muskeluntersuchungen, ihre Bahnen entweder indirekt durch den Plexus brachialis als Äste der Nn. thoracales anteriores oder direkt durch den zweiten Intercostalnerv zum Achselbogen einschlagen. Wilson ist der Gewährsmann für Cunningham bei dem Zugeständnisse dieser Doppelinnervation. Warum, so fragen wir auch hier, regten sich keine Zweifel an der Richtigkeit der einen oder der andern Angabe über die Nervenversorgung? Eine Nachprüfung wurde erforderlich, bevor eine durch vollkommene Untersuchungsreihen oft bestätigte Erscheinung in Zweifel gezogen werden durfte. Es bleibt fraglich, ob der Achselbogen jemals von Intercostalnerven versorgt wird. Eine reiche Erfahrung auf anatomischem und vergleichend-anatomischem Gebiete berechtigt uns zum Zweifel, so daß wir auch hier die endgültige Lösung getrost der Zukunft überlassen können. Der gute Name Cunninghams kann keine Schranke sein, ohne Rückhalt auf die folgenschweren Irrtümer hinzuweisen. Cunningham hat an der Überzeugung festgehalten, daß der Sternalis, wie auch die von ihm zugestandene, verschiedenartige Innervation im Einzelfalle sein möge, ein Abkömmling des M. pectoralis sei. Für den Achselbogen gibt er die einheitliche Quelle nicht an. Es sollte doch aber auch nach ihm eine solche bestehen! Wie käme er sonst dazu, den verschiedenen Nervenverlauf (Nn. thoracales anteriores und Nn. intercostales) als Beweis für die Durchbrechung des Nervenmuskelgesetzes anzuführen. Da der Achselbogen zweifellos ein Abkömmling der Pectoralismuskulatur ist, so müßte auch diese von Intercostalnerven versorgt sein können. Das wäre doch eines stringenten Beweises wohl wert. Durch den Kompromiß Cunninghams sind Wirrsale entstanden, aus welchen uns nur der genannte Zweifel herushilft. Kohlbrugge hat einen andern Standpunkt angenommen und hat dadurch die Achselbogenfrage, wie ich meine, noch weiter verwirrt. Er zieht die Bedeutung des Nerven als Wegweiser für die Erkenntnis der Muskelnatur wie Cunningham in Zweifel und ist dabei doch so weit gegangen, die Gruppierung der Muskeln nach den Nervengebieten in ausgedehntestem Maße durchzuführen (1890/01,

1897). Der hierin sich aussprechende Widerspruch kann nur durch diejenige Gründlichkeit des Beibringens von Beweismaterial ausgeglichen werden, welche bei ihm sowie auch bei Cunningham in diesem Punkte vermißt werden.

Auch andre Muskeln, deren Innervation seit langer Zeit sichergestellt ist, hatten bei erneuter Behandlung das Schicksal, unter die Innervation von sensiblen Intercostalnervenästen gestellt zu werden. Der M. rhomboides des Gorilla z. B. sollte außer durch den N. dorsalis scapulae auch durch den 3. und 4. Intercostalnerven versorgt werden (Eisler, 1890). Zum Glück hat der Autor diese verwirrende, irrige Angabe 1901 (S. 42) wieder zurückgenommen. Forscher, welche derartige Angaben im guten Glauben kritiklos hinnahmen, haben sie jedoch benutzen können. Wer die einheitliche Geschichte des M. rhomboides, M. levator scapulae, und M. serratus anterior kennt, mußte jener Angabe das allergrößte Mißtrauen entgegenbringen. Kohlbrugge hat den Irrtum Eislers als etwas Interessantes aufgegriffen (1897, S. 57) und daran die Lehre geknüpft: »Solche Tatsachen mahnen zur Vorsicht, daß wir auf die Unveränderlichkeit der Innervationsverhältnisse nicht zu viel vertrauen.« Diese Bemerkung ist wie viele andre in den Kohlbruggeschen Arbeiten gegen die wegleitende Bedeutung der Innervation bei myologischen Untersuchungen gerichtet. Bei so bedeutungsvollen Fragen sich auf Tatsachen zu stützen, welche von den Gewährsmännern selbst als Irrtümer zugestanden werden mußten (Eisler), rüttelt nicht an der Vertrauenswürdigkeit des Gesetzes, wohl an derjenigen des Mahners. Kohlbrugge hat auch anderorts den Nerven nicht mehr als den untrügerischen Wegweiser für die Bestimmung der Muskeln ausgegeben (1897, S. 150). Er lehnt sich hierbei an Cunningham (1891) an und knüpft dabei auch an meine Arbeiten über den M. rectus thoraco-abdominalis aus den Jahren 1890 und 1893 an, deren Bedeutung nur in der Erhärtung der gegenteiligen Ansicht bestehen kann. Bei der Nervenmuskelfrage handelt es sich um die außerordentlich klare, durchsichtige Allgemeinerscheinung, daß der Nerv die Wegleitung bei der Aufklärung des Wesens der Muskulatur übernimmt. Wenn nun auf dem myologischen Gebiete einige Fragen noch keine Lösung gefunden haben, oder Literaturangaben auftauchen, welche mit jener Allgemeinerscheinung nicht in Einklang zu setzen sind, so erhebt sich daraus naturgemäß eine neue Fragestellung. Es wird dann nötig, sich von den Fesseln dogmatischer Art zu befreien und eine objektive Nachforschung aufs neue zu beginnen. Kohlbrugge klam-

mert sich an die sehr wenig stichhaltigen Aussprüche Cunninghams, an falsche und wieder richtig gestellte Autorenangaben (Eisler), an nicht völlig aufgeklärte Punkte von Arbeiten mit sehr bestimmten anderswertigen Ergebnissen (G. Ruge) und vor allem an eigne Untersuchungen mit ausgesprochenen Beobachtungsfehlern (Achselbogeninnervation bei *Semnopithecus* durch den 2. und 3. Intercostalnerven.

Für den Achselbogen als Hautmuskelrest gilt die Versorgung durch Äste der Nn. thoracales anteriores heute als die einzig richtige Annahme. Die vielen, guten Arbeiten der oben angeführten englischen Forscher (Birmingham, 1889, Brooks u. a.), von K. Bardeleben (1881), Le Double und die letzterschienene Arbeit von Tobler haben die Frage geklärt. Sobald sich dem Achselbogen Latissimusbündel anlagern, müssen diese notgedrungen von den Nn. subscapulares versorgt werden.

Die Äste für den Achselbogen wurzeln nach Eisler (1895, S. 103) im 8. Hals- und 1. Thorakalnerven, für den Sternalis im 7. oder im 5. und 6. oder im 5., 6. und 7. Halsnerven (Eisler, 1902), nach Christians (1898) im 7. und 8. Halsnerven. Es kommen also für den Aufbau des Sternalis das 5. bis 7. cervicale, für den des Achselbogens das 8. cervicale und das 1. thorakale Myotom in Betracht, nach Wilson allerdings auch das 2. thorakale Segment (Cunningham). Birmingham läßt den Achselbogen von Nn. thoracales anteriores (intern.) versorgt sein; er gibt ihn folgerichtig für ein Derivat des Panniculus carnosus aus (1889). Huntington nimmt den gleichen Standpunkt ein.

Ein eignes Schicksal haben die Innervationsverhältnisse des Hautrumpfmuskels von *Cuscus*, *Paradoxurus*, *Manis* und *Hystrix* durch Kohlbrugge erfahren (1898, S. 239 usw.). Die Rr. cutanei des Intercostalnerven sollen gemeinsam mit den Nn. thoracales anteriores den Hautmuskel versorgen. Die Intercostalnerven gelangen bei den Marsupialiern zu dem letzteren, und zwar zur medialen Brust- und lateralen humeralen Portion. Die Nn. thoracales anteriores, aus dem 7. und 8. cervicalen und dem 1. thorakalen Nerven stammend, verzweigen sich in Kohlbrugges sogenannter tiefer Portion des Hautmuskels, welche kein Hautmuskel, sondern der längs der Medianebene caudalwärts aberrierte tiefe Pectoralmuskel ist. Fernerhin begeben sich Äste der Thorakalnerven zum Hautmuskel, welcher also doppelt innerviert ist. Die dorsalwärts ziehenden Äste der Intercostalnerven sollen gleichzeitig auch den Latissimus dorsi aufsuchen. Kohlbrugge zitiert, wohl um diese Angabe glaubwürdiger

zu machen, die Angaben Leches, welcher für *Galeopithecus* und Allens, welcher für *Procyon* eine gleiche Innervation befürwortet (1884 und 1882). Die an diese Angaben geknüpften Schlußfolgerungen sind weitgehender Art. Wir haben es hier mit irrigen Voraussetzungen zu tun und nehmen den Ausspruch, daß der Trapezius der Repräsentant des Latissimus dorsi am Halse sei, als Merkwürdigkeit hin. Kohlbrugge ist konsequent, wenn er dem Verfasser der »Hautmuskulatur der Monotremen« den Vorwurf macht, er gehe zu weit, indem er die gesamte Hautrumpfmuskulatur von der Pectoralisgruppe ableitet (1898, S. 241, Anm. 3). Der betreffende Verfasser hat vielleicht manches übersehen, aber zwischen sensiblen und motorischen Nerven hat er gut unterschieden. Es ist ihm auch bekannt gewesen, daß andre Muskeln zuweilen zur Haut aberrieren, ohne etwas mit dem Pectoralishautmuskel zu tun zu haben, welcher der Hautrumpfmuskel der Säugetiere im eigensten Sinne des Wortes ist.

Wo bleiben die Intercostalisnerven als Versorger des Latissimus dorsi beim Menschen? Vielleicht hat Kohlbrugge sich diese Frage nicht vorgelegt? Wenn das doch der Fall sein sollte, so hätte sie nicht unbeantwortet bleiben dürfen.

Die humerale Portion des Hautrumpfmuskels wird, was wir anstandslos hinnehmen, bei *Hystrix javanica* vom Plexus brachialis innerviert (S. 239). Die mediale oberflächliche Sternalportion, welche, entwicklungsgeschichtlich betrachtet, die diesem Tiere eigens zukommende, tiefe subpectorale Schicht hat entstehen lassen, soll von den Rr. laterales der Intercostalnerven, die letztere aber vom Plexus brachialis versorgt werden. Hier stehen wir vor vielen Rätseln, und keines derselben ist gelöst. Die Deutung des Hautrumpfmuskels und des Latissimus dorsi als segmentaler Muskeln, welche ihre Myokommata natürlich verloren haben müssen, kann nicht zugegeben werden.

Die Verschiedenartigkeit der Innervation der tiefen Portion des M. pectoralis, von welchem die Hautrumpfmuskulatur abstammt, besteht nach McKay (1894) auch bei Monotremen. Entweder sollen die Nn. thoracales anteriores oder diese und ein Intercostalnerv, oder der R. cutaneus lateralis! der Brustwand den Muskel versorgen. Nach Kohlbrugge sind alle diese Nerven deshalb auch homolog (1898, S. 244, Anm. 1). Hierbei ist, abgesehen von der Richtigkeit der Angaben, nicht berücksichtigt, daß ein Muskel, welcher verschiedene Nerven bezieht, aus zwei ganz verschiedenen Muskeln in sekundärer

Weise aufgebaut sein kann. Es wurde auch nicht bedacht, daß ein vom Plexus brachialis sowie von Intercostalnerven versorgter, segmentierter Muskel ein Erbstück niederer Amnioten und der Anamnier sein müßte, was dann näher zu begründen gewesen wäre.

Kohlbrugge kannte die im Hautrumpfmuskel auftretenden Verbindungen zwischen den motorischen Ästen der Nn. thoracales anteriores und den sensiblen Ästen der Intercostalnerven. Die Geflechte entstehen durch die Ausdehnung des Hautmuskels über die Rumpfwand. Wenn diese Geflechte gehörig aufgelöst werden, können die Intercostalisäste meistens zur Haut verfolgt werden. Kohlbrugge aber spricht diesen sensiblen Nerven eine motorische Eigenschaft zu und gibt den Hautrumpfmuskel als motorisches Endgebiet der Nn. intercostales aus. Da auch Äste des Plexus brachialis zum Hautmuskel gelangen, sollen diese Nerven mit den Intercostalnervenästen wesensgleich sein. Hier liegen allenthalben, wie ich glaube annehmen zu dürfen, Rückschritte in der Erforschung myologischer Fragen vor. Andre Schlußfolgerungen des Autors sind von noch bedenklicherer Natur. »Daß ich diesen oberflächlichen Hautmuskel denn auch nicht aus dem M. pectoralis herleite, findet darin seine Begründung; denn der M. pectoralis gehört zum Gebiet der Rr. anteriores.« Wir gelangen also dahin, daß die oberflächliche und die tiefe Lage des Hautmuskels ganz verschiedene Gebilde sind. Das genetische Verständnis für die Entstehung des Hautmuskels und die Sonderungen an ihm werden hier völlig vermißt. Dafür treten neue Anschauungen auf, welche den sogenannten feineren Verlauf der Nerven als Ausgangspunkt nehmen. Es bleibt ein vergebliches Unternehmen, bei der Ausdehnung der Nerven in den verschiedenen Abschnitten des Hautmuskels Rr. laterales, Rr. posteriores und Rr. anteriores an den Nn. thoracales anteriores streng auseinander zu halten. Der gesamte Hautrumpfmuskel, aus der Pectoralisgruppe entstanden, ist genetisch ein einheitliches Gebilde. Daß die Nerven sich für seine einzelnen Abschnitte in vordere und hintere Äste trennen werden, muß man doch als notwendig und nichts Besonderes anerkennen. Nicht der Verlauf der einzelnen Nervenäste, sondern die Entstehungsgeschichte des von ihnen versorgten Muskels muß hier zum Ausgang der Betrachtung genommen werden. Daß die Nerven in den stark verlagerten Trapezius, Latissimus dorsi und Serratus anterior lang ausgesponnen sind, ist einem jeden Anatomen bekannt. Die Verzweigung der Nerven ist eine durchaus durch die Ausdehnung der Muskeln bedingte. Beim Hautrumpfmuskel ist das Verhältnis

zwischen Muskelplatte und Nervenverzweigung ein ganz gleiches. Um das richtig zu beurteilen, muß man nur einmal die Nervenverzweigung in ganzer Ausdehnung gesehen haben.

Bei *Manis* und *Hystrix* sollen die Verhältnisse viel einfacher liegen, weil ihnen die untere Schicht des Hautmuskels (Pectoralisportion) fehlt. Gerade weil diese ihnen fehlt, sind ja im Gegenteil die Verhältnisse viel komplizierter; denn damit fehlt die Verbindungsbrücke zwischen Hautmuskel und Pectoralisgruppe. Die Hautmuskulatur muß, um nach den Angaben zu schließen, selbständiger geworden sein. *Hystrix* hat ein Stachel-, *Manis* ein Schuppenkleid. Die hochgradige Verbindung mit Stacheln und Schuppen beschreibt Kohlbrugge, läßt aber außer acht, daß diese Arten von Hautkleid auch die Sonderung in der Hautmuskulatur beeinflussen werden. Myologische Verhältnisse können einzig und allein durch eine genetische Betrachtungsweise Erklärung finden.

Der 2. Intercostalnerv innerviert nach Kohlbrugge (S. 247) auf Grund einer Angabe von McKay den M. pectoralis quartus. Dieser ist der Mutterboden des Hautmuskels. Der Nerv versorgt bei *Macropus* nach Kohlbrugge den humeralen Teil des Hautmuskels.

Der 3. Intercostalnerv entsendet bei *Hystrix* Äste zum Hautmuskel (Kohlbrugge S. 248).

Der 4. und die folgenden Intercostalnerven versorgen nach Kohlbrugge (S. 248) bei *Hystrix*, der 5. und die folgenden Nerven bei *Manis* durch Rr. anteriores den zur Brust ziehenden, medialen Hautmuskelabschnitt, welcher dem M. pectoralis serial homolog sei. Die Rr. medii versorgen bei Beutlern den Hautmuskel. Die Rr. posteriores innerviren den Latissimus dorsi und den Hautmuskel. Bei *Macropus*, *Paradoxurus*, *Manis* und *Hystrix* hat der Latissimus dorsi nur eine einfache Innervation (Plexus brachialis).

Nach diesen höchst bedenklichen Angaben, welche durchweg nachuntersucht und kontrolliert werden müssen, ist es nicht wunderbar, wenn Kohlbrugge zu dem Ergebnis gelangt, daß es für einen Muskel irrelevant sei, aus welchem Metamer sein Nerv hervorgehe, wenn es nur gleichartige Nerven seien (S. 250). Diese Willkür, in der so scharf gesonderten Muskulatur der Säugetiere einen sonst nie beobachteten übergroßen Wechsel der Innervation gelten zu lassen, führt auf eine abschüssige Bahn, von der wir nicht wissen, wohin sie noch führen werde.

Für die Gesamtanordnung und den serial-myomeren Aufbau der Säugetiermuskulatur handelt es sich um einen abgeschlossenen

Entwicklungsprozeß. Nur in dem gegebenen Rahmen sind die gesetzmäßigen Neugestaltungen ermöglicht, welche auch auf den Wechsel in dem einmal gegebenen serialen Bau des Einzelmuskels ihren Einfluß ausüben können. Darüber hinaus sind Neu- und Umbildungen ausgeschlossen. So kann z. B. ein Säugetiermuskel, welcher seine Myomerenabschnitte aus den Halsmyomeren bezogen hat, nicht ohne weiteres hier und dort auch aus thorakalen Segmentstücken zusammengesetzt sein. Ein M. rectus thoracalis-abdominalis kann nicht mit einem Male auch von einem cervicalen Nerven versorgt werden, mag derselbe einem Intercostalnerven noch so gleichartig und serial homolog sein. Es bestehen eben streng gezogene Schranken auch in dem Organisationsplane der Säugetiere. Der Aufbau der Pectoralisgruppe der Säugetiere ist ebenfalls in einer ganz bestimmten Weise abgeschlossen. Wenige Hals-Brustsegmente sind ihr einverleibt worden. Damit haushaltet die Natur bei allen Neugestaltungen dieser Muskelgruppe innerhalb der einzelnen Abteilungen. Es ist ganz ausgeschlossen, daß ein, zwei oder gar ungezählte Thorakalnerven als Zeichen der Angliederung ihrer Myomerenstücke hier und dort der Pectoralgruppe sich anschließen. Der Hautrumpfmuskel ist ein Neubildungsprodukt der eng begrenzten Pectoralisgruppe der Säugetiere und bezieht seine Zweige von den Nn. thoracales anteriores. Sein Nerv ist demnach auch ebenso lang ausgezogen als er selbst reicht. Mich hat bei meinen Untersuchungen die Einsicht in diese grundlegende Erscheinung davor gewarnt, die mir natürlich auch bekannt gewordenen sensiblen Intercostalnerven für motorische Elemente auszugeben. Kohlbrugge scheint nicht in gleicher Weise zur Vorsicht gemahnt gewesen zu sein, und so kann nicht genugsam davor gewarnt werden, die oben besprochenen Angaben, ohne sie aufs neue nachuntersucht zu haben, zum Ausgangspunkt für weitere Betrachtungen zu machen. Die schrittweise nur schwer errungenen Erforschungen sind sonst vielleicht gefährdet.

Der Hautrumpfmuskel und seine Derivate leiten sich bei den Säugetieren nicht vom oberflächlichen M. pectoralis major, sondern von einem tieferen Pectoralismuskel ab, welcher mit dem Pectoralis minor in einer Lage sich befindet und als M. pectoralis tertius bei vielen Säugetieren einen selbständigen Muskel darstellt. Die Portio abdominalis des menschlichen Pectoralis major hat sich der Sternocostalportion desselben erst angeschlossen und ist ein Teil desjenigen Muskels, aus welchem der Hautrumpfmuskel sich entfaltet hat.

Dieser und alle seine Abkömmlinge beziehen, was ihre Abkunft

fordert, Äste der Nn. thoracales anteriores. Die Nerven verlaufen der Hauptsache nach caudalwärts, nach welcher Richtung hin der Hautmuskel sich ausgedehnt hat. Die Nerven, welche die in der Brustgegend lagernden Muskelbündel versorgen, ziehen cranialwärts. Bei denjenigen Säugetieren, bei welchen ein stattlicher und schärfer abgegrenzter Muskel in der Brustgegend sich entfaltete, verläuft der Nerv ebenfalls cranialwärts. Er braucht aber dabei nicht um den Axillarrand des Pectoralis major sich herumzuschlingen, sondern kann einen direkteren Weg zu seinem Endorgan einschlagen. Der direktere Weg geht durch die Bündel des Pectoralis major. Das Eindringen in die Masse des oberflächlichen Brustmuskels wird im stammesgeschichtlichen Sinne nur allmählich, und zwar unter gleichzeitiger selbständiger Ausbildung des prästernalen Hautmuskels erfolgt sein. In der Ontogenie werden sich diese phylogenetisch allmählich verursachten Nervenverlaufsverhältnisse wohl früh einstellen. Wenn sie frühzeitig auftreten, so werden Abänderungen im Verlauf der Nerven für die Mm. pectorales sich anschließen können, worüber wir jedoch Genaueres nicht wissen.

Ein Beispiel für diese Zustände finden wir am Sterno-clavicularis (Sterno-facialis) des Igels (Eisler, 1901, S. 70). Bei zwei Exemplaren konnte ein feiner Nervenast der Nn. thoracales anteriores durch den Pectoralis major verfolgt werden. Der Nerv innervierte den Pectoralis major und trat durch dessen Sternalportion zu dem M. cutaneo-facialis.

Der Nerv hat beim Eindringen in den Pectoralis major Anlagerungen an Äste für diesen erfahren, was schlechterdings nicht hat ausbleiben können. Er erscheint als ein Ast desjenigen Stranges, von welchem im Pectoralis major Zweige an diesen sich loslösen, der aber erst nach dem Verlassen des Muskels als der motorische Nerv eines Produktes der Hautmuskulatur, des Cutaneo-facialis, wieder erscheint. Ähnliche Verlagerungen von Nerven finden wir an vielen Stellen, in größerem Maßstabe an der Grenze von Rumpf und unterer Gliedmaße, wo der N. cutaneus femoris lateralis, der N. genito-femoralis sich allmählich vollständig aus der Bauchmuskulatur herauslösen, um gestreckteren Verlaufs zu ihren Endgebieten zu gelangen.

Eisler faßt die genannte Erscheinung anders auf und paßt sie in die von ihm befürwortete Ableitung des Sternalis vom Pectoralis major ein. Der Cutaneo-facialis erweist sich nach ihm als abgespaltene Portion des M. pectoralis major, und zwar weil sein Nerv

durch den Pectoralis major hervorbricht. Das zu beweisen, sollte dem Autor schwer fallen. Er hat den Beweis auch nicht angetreten. Der Cutaneo-facialis des Igels hat ebensowenig wie der gesamte Hautrumpfmuskel etwas mit dem oberflächlichen Pectoralis major zu tun. An diesem vergleichend-anatomischen Ergebnis läßt sich nicht rütteln, so lange die vorliegenden Untersuchungen über die Hautrumpfmuskeln, z. B. der Monotremen, maßgebend sind. Wenn der Sterno-facialis des Igels höchstens als eine Konvergenzerscheinung des Sternalis ausgegeben wird, weil beide verschiedene Entstehung besitzen sollen, so stimmen wir damit nicht überein (S. 86) und wundern uns über diese Schlußfolgerung, da doch beide Muskeln nach Eisler Abspaltungsprodukte des M. pectoralis major sein sollen und die Nerven für beide Gebilde den M. pectoralis major durchsetzen. An andern Stellen wird großer Wert auf diese Verlaufsverhältnisse der Nerven gelegt. Hier wird denselben keine größere Bedeutung zuerkannt.

Wenn ein auf dem M. pectoralis major liegender Muskel von einem Nerven, welcher diesen erst durchsetzt, versorgt wird, so ist dieser Nervenverlauf noch kein Beweis für die Abspaltung des Muskels vom Pectoralis major. Eisler hat sich, wie wir gesehen haben, ganz anders hierüber ausgelassen. Er stellt sogar in der Zusammenfassung unter Nr. 17 den Satz auf, daß ein Muskel als direkter Abkömmling eines andern anzusehen ist, sobald sein motorischer Nerv durch diesen andern Muskel hindurchtritt und ihn dabei versorgt (S. 89). Derartige Verallgemeinerungen sind gefährlich, namentlich wenn sie nicht sorgfältig redigiert sind. Sind etwa die tiefen Extensoren des Vorderarmes deshalb direkte Abkömmlinge des M. supinator, weil der tiefe Radialisast erfüllt, was Eisler für nötig erachtet?

Im Falle des Auftretens eines Produkts des Hautrumpfmuskels als eines selbständigen, abgetrennten Teils in der Sterno-costal-Gegend kann es für die Deutung desselben vollkommen gleichgültig sein, ob er eine dünne oder dicke Muskelmasse darstellt. Die Deutung bleibt für den selbständig gewordenen Teil des Hautmuskels unbeeinflußt auch dann, wenn er mit Nachbarmuskeln gar nicht mehr zusammenhängt. Ich habe auf die von Tobler beschriebenen Zustände der Absprengung von Hautmuskelportionen bei Primaten oben hingewiesen. Eisler teilt auch diese von selbst sich ergebenden Annahmen nicht, wenn er vom Sternalis der Anencephalen sagt: »Gerade die letzteren Fälle beweisen uns, daß es sich um

eine Panniculusbildung nicht handelt, denn die dicke Muskelmasse zeigt nicht die geringste Tendenz, die Nachbarschaft zu überschwemmen, sondern sucht sich ihre Insertion so nahe als möglich.« Von einem selbständig gewordenen, abgeschlossenen Muskel kann man unmöglich eine Überschwemmung der Nachbarschaft erwarten. Die Anwendung des Bildes der Überschwemmung eines Gebiets auf einen Muskel, welcher nur noch als der Rest eines sonst rückgebildeten größeren Muskels besteht, ist unzulässig, namentlich dann, wenn man durch das Bild etwas zu beweisen sucht. Es ist richtig, daß ein Muskel, welcher keine Tendenz zeigt, die Nachbarschaft zu überschwemmen, kein Panniculus sein kann; aber es ist nicht richtig, ihm deswegen abzusprechen, daß er ein Teil des Panniculus sei. Als Teil kann er natürlich nicht mehr überschwemmen; das Ganze nur kann das tun. Derartige Bilder, welche höchstens etwas erläutern aber nichts beweisen können, müssen vorsichtig gewählt und verwendet werden.

Achselbogen und Sternalis werden als Reste des Hautrumpfmuskels der Säugetiere in Zukunft genannt werden dürfen: eine

Portio axillaris
Portio thoracalis anterior } musculi subcutanei trunci.

Diejenigen Reste, welche zwischen Pectoralis und Latissimus auf dem M. serratus anterior lagern, dürfen eine

Portio thoracalis lateralis geheißen werden.

Die Anheftung an der Haut ist den Resten des Hautrumpfmuskels abhanden gekommen. Das Verstreichen in der oberflächlichen Fascie kommt bei allen vor. Der Sternalis kann hals- und abdominalwärts in die Fascie auslaufen. Der Achselbogen kann mit der den Latissimus dorsi deckenden Fascie zusammenhängen. Die Pars thoracalis lateralis des Hautmuskels ist der den Serratus anterior deckenden Fascie zuweilen adhärent.

Alle Hautmuskelreste können sehr innige Verbindungen mit dem Skelett oder mit benachbarten Muskeln eingehen. Der Sternalis heftet sich am Schlüsselbein, Brustbein oder an Rippen an, verbindet sich mit dem Sterno-mastoideus oder Pectoralis major. Der Achselbogen vereinigt sich mit der Sehne oder dem Bauche des Latissimus dorsi. Die Pars thoracalis lateralis kann mit den Rippen in Verbindung treten.

Die Zurückführung der Bildungsgeschichte des Sternalis auf embryonale Störungen empfängt allem Anscheine nach in Zukunft neue Anhänger, so daß es geboten ist, dem gegenüber eine streng beobachtende Stellung einzunehmen. Nichts ist verführerischer, als schwer zu beurteilende menschliche Varietäten auf ungekannte, früh in der Ontogenie sich abspielende Vorgänge zurückzuführen. Huntington führt bereits als ursächliche Momente für das Auftreten von oberflächlichen Varietäten im Gebiete der Pectoralisgruppe nicht weniger als die folgenden auf: 1) Defektbildungen im Pectoralis major, 2) Störungen bei der ontogenetischen Verlagerung der Pectoralmuskulatur, 3) mangelhafter oder fehlerhafter Verschluß der vorderen Brustwand. — Wenn Huntington gewisse Fälle von Sternales, welche mit unzweifelhaften Resten der Hautmuskulatur gemeinsam auftreten, als Reste der letzteren gelten läßt, so kann nicht genugsam hervorgehoben werden, daß ein jeder Fall von Sternalis, mag er gleichzeitig mit Defektbildung am Pectoralis major oder mit Mißbildungen am Skelette auftreten, auf seine Hautrumpfmuskulatur-Natur geprüft werden muß; denn es ist durchaus nicht ausgeschlossen, daß unter dem Einflusse von embryonalen Störungen in der Muskulatur oder im Skelette die Reste des Hautrumpfmuskels eine besondere Begünstigung für eine weitere und atypische Ausbildung erfahren können. Die Beurteilung der Muskelvarietäten im Gebiete der Pectoralisgruppe ist nicht so einfach, daß man alles jetzt schon in ein Schema bringen kann. Nur was für den Einzelfall erwiesen wird, ist anzuerkennen. Die Willkür, welche sich auf ontogenetisch wirkende Ursachen beruft, ist zurückzuweisen. Mit der Annahme, es handle sich bei dem Einzelfall um einen atypisch verlagerten, abgesprengten Muskel, läßt sich alles erklären, so daß mit ihr die Forschung nach dem Zusammenhange der Erscheinungen im Bereiche der vielgestaltigen Muskulatur aufhört.

10. Der Musc. latissimus dorsi als Bildungsstätte eines menschlichen Achselbogens.

Der M. latissimus dorsi kann an der Bildung des menschlichen Achselbogens Anteil nehmen. Die vielen zuverlässigen Beschreibungen und Abbildungen, welche wir Tobler, Gehry und Böse verdanken, erläutern dies ohne weiteres. Der Achselbogen ist in diesen Fällen aus muskulösen Randbündeln des Latissimus dorsi und aus dem Reste des Hautmuskels gemeinsam aufgebaut; er ist demgemäß ein zusammengesetztes Gebilde und muß seine Nerven sowohl

aus Nn. thoracales anteriores als auch aus dem N. subscapularis (N. thoracico-dorsalis) empfangen.

Ein derartig zusammengesetzter Achselbogen findet seine Anheftung stets an der Insertionsstelle der Pars abdominalis des M. pectoralis major oder in deren Nähe. Diese Anheftungsstelle ist dem Latissimus dorsi von Anfang an vollkommen fremd; sie gehört zu der Pectoralisgruppe. Der Latissimus dorsi hat als Abschnitt eines zusammengesetzten Achselbogens die Beziehungen zur Pectoralisinsertionsstelle erst erworben. Sichere, ganz einwandsfreie Beobachtungen über die Ausdehnung des Latissimus bis zur Spina tuberculi majoris liegen meines Wissens nicht vor. Wohl zeugen die einschlägigen Befunde für den Umstand, daß Randbündel des Latissimus gegen die betreffende Humerusstelle gerichtet sind, ohne sie aber direkt zu erreichen. Diese Beziehung direkt zu übernehmen, bleibt dem Hautmuskelrest am zusammengesetzten Achselbogen regelmäßig allein vorbehalten.

Der zusammengesetzte Achselbogen verbindet Teile des Latissimus dorsi mit der Insertionsstelle des M. pectoralis major. Solche Verbindungen kommen aber auch denjenigen Formen von Achselbögen zu, welche einfacher Art sind und nur aus Hautmuskelresten bestehen, wobei dieselben dem Latissimus dorsi in irgend einer Weise, durch gewöhnlich festere Anlagerung oder durch die Vereinigung mittels einer Zwischensehne, inniger verschmolzen zu sein pflegen.

Eine Verbindung zwischen beiden Muskeln wird durch den Hautmuskelrest eingeleitet und durch ihn sowie durch die Randbündel des Latissimus weiter ausgebildet.

Es ist unbekannt, ob eine dritte Art des zwischen beiden Muskeln sich als Achselbogen ausbreitenden Gebildes beim Menschen auftritt. Auf derartige Zustände wäre in Zukunft zu achten. Diese könnten ja ausschließlich aus den muskulösen Randbündeln des Latissimus dorsi gebildet sein und die Innervation vom N. subscapularis empfangen. Für eine solche Art von Achselbögen des Latissimus dorsi setzen wir, um sie gemeinsam mit dem einfachen Hautmuskel-Achselbogen und dem zusammengesetzten Gebilde in eine natürliche Gruppe einreihen zu können, voraus, daß die Anheftung an der Insertionsstelle des Pectoralis major stattfinden müsse.

Alle drei Arten von Achselbögen, von welchen die beiden ersteren in sehr zahlreichen Variationen bekannt sind, die letztere aber erst noch durch direkte Beobachtung festzustellen wäre, fallen in einen und denselben Entwicklungsvorgang, welcher sich folgenderweise

zusammenfassen läßt. Der axillare Rest des Hautrumpfmuskels verwächst mit den Randbündeln des Latissimus dorsi. Die Verwachsung führt zur Bildung einer Zwischensehne zwischen beiden. Die Randbündel des Latissimus dorsi spalten sich vom Muskelbauche ab und dehnen sich axillarwärts aus, wobei der primäre Hautmuskel-Achselbogen ihnen als Anheftung dient. Die Latissimusbündel wachsen gegen den Insertionspunkt des Pectoralis major aus und werden zu einem Teile des zusammengesetzten Achselbogens.

Die durch Tobler, Gehry und Böse abgebildeten Befunde sind in dieser Weise zu deuten. Durch die stärkere, alleinige weitere Ausbildung der Latissimusbündel unter gleichzeitiger Rückbildung des Hautrumpfmuskelrestes würde die dritte hypothetische Art, der Latissimus-Achselbogen entstehen können. Derselbe würde die frühere Anwesenheit des Hautmuskels zur Voraussetzung haben. Dieser würde die Erklärung für die Anheftung der aberrierten Latissimusbündel am Oberarmknochen abgeben. In allen diesen Fällen wäre der Hautmuskel-Achselbogen der Ausgangspunkt für die Brückenbildung zwischen Pectoralis und Latissimus. Die Latissimusbündel aber würden die längs dieser primären Brücke aberrierten, sekundär entstandenen Achselbogenbestandteile darstellen.

Diese drei Arten von Achselbögen, von denen die eine Art eine hypothetische, noch nicht genau beobachtete ist, bilden eine natürliche Gruppe. Alle Glieder derselben treten gemeinsam für die Erklärung ihrer Form und Entstehungsweise ein. Sie erwecken durch die zuweilen sehr ansehnliche muskulöse Ausbildung den Eindruck progressiver Bildungen, deren Funktion wir nur aus den Anheftungs- und Verlaufsverhältnissen theoretisch ablesen können.

Diese Achselbögen-Arten, bei welchen der Hautmuskelrest je die genetische Grundlage bildet, interessieren uns hier allein. Sie sind die maßgebenden, da sie sicher die häufigsten Bildungen sind.

Um schärfer zu unterscheiden, könnte man die erste Art von Achselbögen als primäre und die zweite als zusammengesetzte oder sekundäre bezeichnen. Sollte die dritte, hypothetische Art aufgefunden werden, so könnte man sie eine tertiäre Form heißen. Dadurch würden die verschiedenen Entwicklungsstadien in dieser fortschreitenden Bildungsreihe einen Ausdruck finden.

Die Beurteilung desjenigen Gebildes, welches als aponeurotische Membran vom Rande des Latissimus dorsi ausgeht, bogenförmig die Achselhöhle durchzieht, um in der Gegend der Pectoralisinsertion zu endigen oder mit der Sehne dieses Muskels sich zu vereinigen,

unterliegt Schwierigkeiten. Dieser aponeurotische Achselbogen Langers (1846) teilt die Schwierigkeit der morphologischen Beurteilung mit allen sehnigen, aponeurotischen Gebilden, welche sich allenthalben selbständig anlegen und weiter ausbilden können. Die Möglichkeiten für die Entstehung des sehnigen Langerschen Achselbogens sind meines Erachtens die folgenden:

1) Er ist der stark entfaltete, axillare Abschnitt der Oberarmfascie;

2) er ist der zur Sehnenhaut rückgebildete Hautmuskel-Achselbogen;

3) er ist aus dem Latissimusabschnitte des zusammengesetzten Achselbogens ableitbar.

Die Entstehungsweise 2 und 3 würde die betreffenden Befunde als Endglieder der oben besprochenen und in ihrer Entstehung erkannten Gruppen einer Reihe einfügen lassen.

Noch eine andre Möglichkeit für die Bildung von Achselbögen liegt vor. Dieselben könnten einzig und allein vom Latissimus dorsi aus zustande gekommen sein. Diejenigen Forscher, welche das Bestehen dieser Formen behaupten, müssen mit Zeugnissen für dieselben hervortreten. Derartige Latissimus-Varietäten würden unsre Kenntnis über diesen Muskel bereichern. Eine systematische, gut gesichtete Reihe von Beobachtungen müßte vorgelegt werden, um überzeugend zu wirken. Die Aufgabe wird nicht leicht sein.

Böse (1904, S. 598) spricht sich für die aktive Beteiligung des Latissimus dorsi an der Achselbogenbildung aus. Diese Annahme trifft für seine Beobachtungen, auf Fig. 8, 9 und 10 dargestellt, zu; denn der Achselbogen ist hier ein zusammengesetzter Muskel, an welchem auch der Hautmuskel beteiligt ist.

Die Fälle von sehnigen Achselbögen indessen, auf welche der Autor sich bezieht (vgl. Fig. 4, S. 591), fallen in die Formgruppe, für welche auch die Deutung eines sehnig umgewandelten Hautmuskel-Achselbogens paßt. Wie der Befund auf Fig. 4 des Böseschen Aufsatzes zu deuten sei, muß ich dahingestellt sein lassen. Eine Deutung könnte zur Zeit nur zu nutzlosen Erörterungen Veranlassung geben. Die in der Literatur beschriebenen, in den Lehrbüchern, bei Testut und Le Double zusammengestellten, ähnlichen Befunde eines Langerschen Achselbogens müssen hier unberücksichtigt bleiben, da die Erklärungen für den einzelnen Fall je verschieden ausfallen, aber für unsre Erörterungen über den Hautrumpfmuskel keine Förderung bedeuten können.

Böse bezieht sich bei der Annahme der direkten Anteilnahme des Latissimus dorsi am Achselbogen auf Befunde beim Meerschweinchen (s. Fig. 11, S. 598). Ein Muskelstreifen zieht hier vom Latissimus dorsi über Gefäße und Nerven der Achselhöhle zum Oberarme, wo die Anheftung neben dem Pectoralis major erfolgt. Könnte dieser Muskelstreifen nicht eher der Pectoralisgruppe als dem Latissimus dorsi zugehören?

In der Annahme Böses, daß der in topographischer Hinsicht einheitliche Achselbogen auf zwei verschiedene Grundformen zurückzuführen sei, eine Form, die ihn als Rest des Panniculus carnosus, und eine andre, die ihn als Rest einer früheren Ausbreitung des M. latissimus dorsi in das Pectoralisgebiet erscheinen lasse, liegt die Wahrheit zugrunde, daß der Achselbogen ein zusammengesetztes Gebilde im obigen Sinne sein kann.

Die Annahme, der Latissimus dorsi spalte sich in der Nähe der Achselhöhle, um einen Teil als Achselbogen zur Endsehne des Pectoralis major oder zur Crista tuberculi majoris zu entsenden, ist eine alte. Die Gesamtdarstellung des Achselbogens durch Testut (1884) ist von dieser Vorstellung noch völlig beherrscht. Es mutet heutzutage den Leser merkwürdig an, wenn ihm auch die tierischen Befunde in dieser Weise, wie sie Meckel einst vertreten hatte, vorgeführt werden. Der gesamte Hautrumpfmuskel wird da als eine vom Latissimus dorsi! abgespaltene Portion ausgegeben. Kohlbrugge wahrt ebenfalls den alten Meckelschen Standpunkt (1897, S. 69). Für ihn sind Achselbogen und Hautmuskel aberrierende Bündel des Latissimus dorsi! worüber wir manches andre noch erfahren haben, was einer eingehenden Beurteilung nicht standgehalten hat. Der Einfluß der früheren Auffassung hat sich auch heute noch erhalten und erscheint in der Vorstellung wieder, daß der Achselbogen der Rest einer Verbindung von Latissimus dorsi und Pectoralis major sei. Unser Zugeständnis, der Latissimus dorsi nehme Anteil am Aufbau des Achselbogens, betrifft nur die sekundäre Einverleibung von Latissimusbündeln in den primären Hautmuskel-Achselbogen.

Die vielen, in der Literatur zerstreuten Beschreibungen von Variationen des Latissimus dorsi, welche in dessen Bündelentsendung zur Gegend der Insertion des Pectoralis major beruhen, sind auf irrige Deutungen und unzutreffende Darstellungen von Achselbogenformen zurückzuführen. Christian (1898) beschreibt eine beiderseits vorhandene, accessorische Insertion des Latissimus dorsi, welche gemeinsam mit der Portio sternalis des Pectoralis major zur Crista

tuberculi majoris ziehe. Die aus dem 7. und 8. cervicalen Spinalnerven durch den N. thoracalis anterior (internus) verlaufenden Zweige verhalten sich wie typische Achselbogennerven. Die Darstellung ist hier falsch, weil die Deutung des Tatbestandes unzutreffend ist; denn es handelt sich nicht um eine Latissimusinsertion. P. Ancel beschrieb noch 1900 einen derartigen als Latissimusvariation ausgegebenen Achselbogen. Es ist vorauszusehen, daß auch andernorts bei den Beschreibungen von Muskelvariationen noch oftmals Wiederholungen von Mißverstandenem auftreten werden. Die zutreffende Darstellung erfordert meist ein geläutertes Urteil über das Dargestellte. Kritische Behandlung der Forschungsergebnisse haben dafür zu sorgen, daß nutzlose Mitteilungen aus der so mächtig anschwellenden Literatur allmählich ausgeschaltet werden.

Huntington vertritt (1904, S. 40) den Standpunkt, daß der Panniculus carnosus, also auch der Achselbogen, vom Pectoralis sowie vom Latissimus abstammen. Die Vertretung dieser Ansicht durch Huntington ist noch dadurch merkwürdig, daß er die Verbindung des Achselbogens mit dem Latissimus zutreffend als eine Sekundärerscheinung ausgibt, mithin eine vorhergegangene Loslösung des Hautmuskels von dem mit ihm primär verbundenen Latissimus dorsi annimmt (1904, S. 42). Alle Möglichkeiten der Ableitung finden ihre Vertreter, und doch kann wohl nur eine unter ihnen die richtige sein. Die Ansicht der primären Verbindung des Hautmuskels mit Pectoralis und Latissimus beruht auf der falschen Deutung desjenigen häufigen Zustandes, in welchem der Hautmuskel vom Pectoralisrande bis an den Latissimus sich ausgedehnt hat und die Einheitlichkeit vortäuscht. Für die Katze führt Birmingham den Befund an, welcher für Huntington maßgebend gewesen zu sein scheint. Für *Lemur brunneus* nimmt Huntington eine Abstammung des Achselbogens vom Latissimus dorsi an, mit dessen Sehne er zusammenhängen soll (1897, S. 278).

11. Die Deutung des Achselbogens als eines Restes des Zusammenhanges zwischen M. pectoralis major und M. latissimus dorsi.

Der Achselbogen hängt als Rest des Hautrumpfmuskels naturgemäß mit dem M. pectoralis major des Menschen zusammen. Der Zusammenhang befindet sich der Regel nach in der Nähe der Insertion des letzteren. In unveränderter Weise kann der Achselbogen sich an der Crista tuberculi majoris festheften. Er kann aber auch,

sobald die sehnigen Ausstrahlungen den Oberarmknochen nicht mehr erreichen, mit der Fascia (Aponeurosis) coraco-brachialis oder mit der Fascie des kurzen Bicepskopfes verschmelzen. Diese Verschiedenheiten der engeren, ursprünglichen, und weiteren erworbenen Beziehungen zwischen Achselbogen und tiefer Portion des Pectoralis major sind seit lange bekannt. Testut stellte sie schon richtig zusammen.

Der Achselbogen zeigt als Hautmuskelrest in der Regel die Verlötung mit dem M. latissimus dorsi. Er kann aber auch in ganz primitiver Art dem Latissimus dorsi nur aufgelagert sein. Ist dies der Fall, so ist es ganz ungerechtfertigt, wenn man den Achselbogen aus einer Spaltung des Latissimus dorsi hervorgehen läßt. Durch die Verschmelzung kann der Übergang eines Latissimusbündels in den Achselbogen eingeleitet werden, wodurch eine sekundäre Form des Achselbogens entsteht, welcher nunmehr ein zusammengesetzter Muskel ist. Dieser enthält oft, vielleicht immer, wie Luschka (1863) fälschlich für alle Achselbogenformen, also auch für den primären, einfachen annimmt, eine Zwischensehne, die Grenzmarke von Latissimus- und Hautmuskelanteil. Testut (1884) hat die Angabe Luschkas bestritten, da er zweimal den Achselbogen ohne Zwischensehne mit dem Latissimus dorsi in Verbindung angetroffen hat. In diesen Fällen wird es sich wohl um einfache primäre Achselbögen gehandelt haben.

Le Double bestätigte Testuts Angaben.

A. Cunningham (1889) nimmt an, daß alle Achselbögen ohne Zwischensehnen auf der hinteren Fläche des Latissimus dorsi in dessen Fascie auslaufen. Diese Zustände wiederholen jedenfalls das ursprünglichere Verhalten von Bündeln eines Hautmuskels. Dieselben können sich unzweifelhaft aber auch zur Endsehne des Latissimus dorsi begeben.

Wenn sich außer dem Achselbogen ein zur thorakalen Rumpfwand ziehender Abschnitt des Hautrumpfmuskels gleichzeitig erhalten hat, so geht dieser von der Pars abdominalis des M. pectoralis major aus und hängt nahe der Insertion am Oberarme oder an der Fascia coraco-brachialis mit dem Achselbogen, dem andern Reste des Hautmuskels zusammen. L. Tobler (1902) hat auf den Fig. 22—24 seines Aufsatzes Fälle dargestellt, welche die Kombination der zwei Restzustände des Hautrumpfmuskels deutlich zeigen.

Derartige Befunde bilden das Material für die von vielen Forschern vertretene Deutung, daß der Achselbogen der Rest eines

phylogenetischen Zusammenhanges von M. pectoralis major und Latissimus dorsi sei. Diese Deutung hat schon frühzeitig ihren Ausdruck in dem, dem Achselbogen beigelegten Namen Musc. anastomoticus dorso-pectoralis gefunden. Sie ist durch Humphry übernommen und hat sich seitdem fester eingebürgert. Ich halte die Deutung für veraltet und durchaus unbegründet. Sie darf, falls sie in Zukunft wieder auftaucht, unberücksichtigt bleiben, vorausgesetzt allerdings, daß ihr nicht ausreichende ontogenetische oder vergleichend-anatomische, neue, überraschende, bis jetzt völlig unbekannte Zeugnisse beigefügt sind. Die menschlichen Varietätenbefunde sind der Deutung nicht günstig; sie fügen sich nach ganz andern Gesichtspunkten in eine anders geartete Reihe ein. Bei Tieren kann dem jeweiligen Tatbestande schon deswegen die genannte Deutung nicht zukommen, weil dieselben gar keinen »Achselbogen« besitzen.

Es ist daher auch nicht leicht, zugunsten eines Musc. anastomoticus dorso-pectoralis Zeichen anzuführen, welche den genetischen Zusammenhang zwischen Latissimus und Pectoralis major erläutern können. Einzig und allein scheint die Art der Ausdehnung des Achselbogens zwischen beiden Muskeln den Beweis für deren ursprünglichen Zusammenhang bei den Forschern abgegeben zu haben. Da der Schein hier aber trügt, so bleibt, soweit mir bekannt ist, nichts andres Beweisendes übrig. Befunde, wie sie wieder durch P. Bascho mitgeteilt sind, täuschen den Zusammenhang von Latissimus und Pectoralis besonders lebhaft vor. Man spricht dem Achselbogen eine eigne bindegewebige Hülle, das ist eine eigne Fascie, zu (s. Testut, 1884, S. 112). Sie ist in der Tat oft auffallend gut entwickelt. Mit derartigen bindegewebigen Hüllen darf man aber bei der Deutung der Herkunft der Muskeln sich nicht gar zu weit von der Operationsbasis ungestraft entfernen. Diese Fascie etwa als Restteil eines ganz alten, scharf abgegrenzten Verbindungsstückes zwischen jenen beiden Muskeln auszugeben, könnte doch den Vorwurf unvorsichtigen Urteilens eintragen. Fascien können als Reste rückgebildeter Muskeln usw. eine Erklärung finden. Fascien an sich beweisen aber für die Genese der Muskulatur nichts, da sie sich örtlich nach den gegebenen Verhältnissen anlegen.

Auf Grund eines in Freiburg i. B. beobachteten Befundes ist H. Endres (1893) dafür eingetreten, daß Pectoralis major und Latissimus dorsi einem gemeinsamen Mutterboden entstammen. Der betreffende Befund entspricht in allen wesentlichen Punkten den von L. Tobler mitgeteilten Fällen, welche aber in einem ganz andern

Sinne als in dem von Endres beurteilt werden mußten. Die hier und da in diesem Aufsatze hervorgehobenen Gründe sprechen gegen die Endressche Deutung. R. Wiedersheim hat letzthin (1902) die Ansicht seines Schülers wieder übernommen und dadurch die Deutung des Achselbogens aufs neue in Frage gestellt. Sie ist indessen, wie ich glaube, heutzutage in einem andern Sinne endgültig gefunden.

Auch Böse hat sich noch 1904 dahin ausgesprochen, daß eine Gruppe der von ihm behandelten Formen von Achselbögen als Reste der Verbindung von Pectoralis major und Latissimus dorsi anzusprechen sei. Hierüber habe ich mich oben bereits dahin äußern können, daß die betreffenden Befunde eine andre Erklärung zulassen.

Le Double (1897, S. 201) hat sich in Übereinstimmung mit Testut und andern gegen die hier besprochene Deutung geäußert und führt als Beweis an, daß im Zustande der Verbindung beider Muskeln durch den Achselbogen eine Zwischensehne die Grenze zwischen letzterem und Latissimus dorsi angebe.

Dieser so nahe liegende Einwand hat eine große Tragweite. Das Auftreten von Zwischensehnen hat stets einen besonderen Grund, und demjenigen, welcher den Achselbogen als Rest des Zusammenhanges von Pectoralis major und Latissimus dorsi ausgibt, fällt die Aufgabe zu, die Zwischensehne zwischen Achselbogen und Latissimus dorsi in seinem Sinne einwandslos genetisch zu erklären.

Wir können auf eine geschlossene Reihe von Befunden verweisen, welche die Ableitung des Achselbogens vom Hautrumpfmuskel bezeugen und zugleich für die Entstehung der Zwischensehne einwandslos sprechen.

Der Nachweis, daß eine oberflächliche Aponeurose zwischen Pectoralis major und Latissimus eine Verbindung zwischen diesen herstelle, ist nicht erbracht worden. Die Existenz einer solchen membranösen Brücke, als einer normalen Bildung wird mit Recht bestritten (s. P. Poirier, 1888). Wäre sie vorhanden, so könnte sie mit gleichem Rechte als ein Rest entweder eines Hautrumpfmuskels oder einer ursprünglichen Vereinigung zwischen Pectoralis und Latissimus angesprochen werden. Nun sind aber Reste des Hautrumpfmuskels angetroffen worden, welche die breite Lücke zwischen Pectoralis und Latissimus völlig ausfüllen, sich an deren Ränder anlagern und auf dem Serratus anterior ausstrahlen. Sie sind durch ihre humeralen Anheftungen als pectorale Gliedstücke gekennzeichnet.

Denkt man sich derartige Hautmuskelreste bis auf ihre Fascienteile rückgebildet, so wird sich abnormerweise eine Fascie zwischen beiden Muskelrändern einstellen können, welche leicht einer falschen Deutung unterliegt, falls die wichtigsten Instanzen außer acht gelassen werden.

12. Der Achselbogen — ein Muskel von verschiedener Bedeutung.

Der Achselbogen muß in gleicher Weise wie der Sternalis, sobald man für ihn eine Versorgung aus verschiedenen Nervengebieten zugesteht, als eine Bildung mehrfachen Ursprungs anerkannt werden. Der Nerv als untrüglicher Wegleiter für die Entwicklung, die Herkunft der Muskulatur fordert dies gebieterisch.

Diese Meinung ist zum Ausdrucke gekommen, als v. Bardeleben (1898, Schwalbes Jahresber. S. 558) mit der Kohlbruggeschen Behauptung rechnete, daß der Achselbogen als Teil des Hautmuskels vom 2. und 3. Intercostalnerven versorgt sein müßte. v. Bardeleben hält den von Nn. thoracales anteriores versorgten Achselbogen für einen ganz andern Muskel als das von Nn. intercostales beherrschte Gebilde. Hieran wird nichts zu ändern sein.

Wenn Wilson an dem nämlichen Kadaver den Achselbogen der rechten Seite von Nn. intercostales, den der linken Seite aber von Nn. thoracales anteriores versorgt sein läßt, so muß der Muskel in zweierlei Arten an einem und demselben Individuum in die Erscheinung treten können.

Ist das der Fall, so kann es nicht ausbleiben, daß auf der gleichen Körperhälfte ein aus beiden Arten aufgebauter Achselbogen auftrete. Dessen Doppelinnervation bliebe festzustellen.

Wir räumen die Möglichkeit einer vielfältigen Natur des menschlichen Achselbogens unumwunden ein, fordern aber den einwandslosen Nachweis für die etwa vertretene Meinung, daß die theoretisch zugestandene Möglichkeit Verwirklichung gefunden habe. Dieser Nachweis ist nicht erbracht worden. Es ist wohl auf der einen Seite einwandsfrei gezeigt worden, daß der Achselbogen von Nn. thoracales anteriores versorgt wird, daß er diese Eigenschaft gemeinsam mit der Hautrumpfmuskulatur teilt und sich neurologisch, topographisch und vergleichend-anatomisch als ein axillärer Rest desselben zu erkennen gibt, daß er völlig verstanden ist. Es ist aber auf der andern Seite bisher nicht gelungen, den Nachweis der Innervation des Achselbogens aus Nn. intercostales unzweifelhaft zu bringen.

Aus präparatorischen Fehlern, wo sensible Nerven für motorische gehalten worden sind, stammt eine Menge falscher Beschreibungen sowohl auf anatomischem als auch auf vergleichend-anatomischem Gebiete. Fernerhin fehlt für die Annahme eines Intercostalis-Achselbogens jedweder vergleichend-anatomische Rückhalt. Dieser Umstand ist schwerwiegend und berechtigt zu einem ablehnenden Verhalten gegen diese Muskelform.

Unsre Ansicht vom Wesen des Achselbogens steht zurzeit fest. Wir wollen aber nicht allzu ausschließlich sein, fordern jedoch das Vorbringen von Tatsachen von denen, welche in Zukunft noch für die Doppelnatur des Achselbogens eintreten werden.

Einwandsfreie und fest geschlossene Beobachtungsreihen werden für sich selbst sprechen, eine Erklärung finden und unsre Vorstellungen über neue Organisationszustände nur bereichern können.

Die verschiedene Bedeutung des Achselbogens kann sich auf dessen Herleitung aus dem Pectoralis- oder aus dem Latissimus dorsi-Gebiete beziehen. Die Ableitung vom Latissimus ist eine ganz alte; sie ist seit Meckel immer wieder aufgetaucht und meines Wissens zuletzt in ausgiebigster Weise durch Kohlbrugge zum Ausdruck gebracht worden. Sie ist nicht nur eine alte, sondern auch eine veraltete Anschauung. Die moderne Literatur leitet Achselbogen und Hautrumpfmuskel von der Pectoralisgruppe her. Diese Ansicht ist keine willkürliche. Sie wurzelt in anatomischen und vergleichend-anatomischen, bestens erkannten Verhältnissen.

Die Meinung, der Achselbogen könnte der Rest einer den Pectoralis major und Latissimus dorsi verbindenden, einheitlichen Muskulatur sein, fiel mit dem Nachweis der Herkunft des Achselbogens von dem Hautrumpfmuskel der Säugetiere.

Die oftmals zu beobachtende Erscheinung, daß der Achselbogen außer den Pectoralisteilen auch Abschnitte des Latissimus dorsi enthält, fällt in ein ganz andres Gebiet, welches zuvor besprochen worden ist. Der Brennpunkt lag darin, daß Latissimusbündel in sekundärer Weise mit dem primären Achselbogen sich verbinden konnten. Da der Achselbogen überhaupt eine dem menschlichen Organismus, soweit bekannt, allein zukommende Bildung ist, so ward auch die sekundäre Verschmelzung des Latissimus dorsi mit ihm nur beim Menschen angetroffen. Es bleibt ja die Möglichkeit bestehen, daß konvergente Vorgänge auch bei einigen andern Säugetieren angetroffen werden. Wenn das der Fall sein sollte, so müßte vor unvorsichtigen Deutungen gewarnt werden. Die Organisation bei

Chrysochlorys oder Arten von Wiederkäuern etwa auf die des Menschen direkt zu beziehen, würde nicht zulässig sein.

Es ist kein Lebewesen bekannt, welches einen Achselbogen besitzt wie der Mensch. Der menschliche Achselbogen verbindet den Latissimus mit dem Pectoralis major. Diese Vereinigung kann keine ursprüngliche sein, weil das Homologon des menschlichen Achselbogens bei Tieren in axillaren Bündeln des »pectoralen« Hautmuskels auftritt, welcher mit dem Latissimus nichts Gemeinsames besitzt.

13. Das Auftreten des Sternalis bei Anencephalen.

Das verhältnismäßig häufige Auftreten des Sternalis bei Anencephalen wurde von P. S. Abraham 1883 erkannt, welcher bei elf derartigen Mißgeburten sechsmal den Muskel entweder auf der einen oder auf beiden Körperseiten vorfand. Diese Wahrnehmung mußte überraschend wirken und versprach, Licht über die Bedeutung des Sternalis zu verbreiten, da dessen Auftreten bei normalen Individuen nach Cunningham nur bei 4,4% gefunden ward (d. h. bei 358 Leichen 16mal).

Cunningham hat 1888 eine Nachuntersuchung angestellt und bei sechs Hemicephalen den Sternalis nur einmal angetroffen. Sheperd indessen hat 1889 den Muskel an neun Objekten 8mal, dabei 4mal doppelseitig gefunden. Windle (1889) traf den Sternalis bei 16 Anencephalen 6mal, darunter 3mal auf beiden Seiten, an.

Aus der Windleschen Tabelle ist aber eine sehr große Schwankung in der Häufigkeit des Auftretens des Sternalis bei Anencephalen zu entnehmen. Sie tritt deutlich zutage, wenn das Auftreten in Prozenten ausgedrückt und geordnet wird:

Sheperd	9 Fälle (8mal)	= 88%	(1889)
Abraham	11 Fälle (6mal)	= 54%	(1883)
Windle	16 Fälle (6mal)	= 38%	(1888)
Cunningham	6 Fälle (1mal)	= 16,6%	(1889)
	42 Fälle (21mal)	= 50%.	

Die Differenzen der Einzelangaben sind zu groß, als daß auch in der Gesamtberechnung etwas Abschließendes vorliegen könne. Dieser Abschluß wird auch durch die Eislersche Tabelle, in welcher 18 Fälle mehr in Betracht gezogen sind, nicht gegeben.

Immerhin lassen die gewonnenen Tatsachen auf das deutlichste erkennen, daß die an Gehirn, Schädel, Wirbelsäule und Brustkorb

hochgradig mißgebildeten Föten auffallend häufiger, aber nicht in regelmäßiger Weise das Auftreten eines Sternalis im Gefolge haben, daß also zwischen Anencephalie und Sternalisbildung keine strenge Wechselbeziehung besteht. Die Tatsache des häufigen Auftretens eines Sternalis bei Anencephalen hat durch die Untersuchungen Eislers weitere Bestätigung gefunden. Von einer Regelmäßigkeit gleichzeitigen Auftretens von Sternalis und genannter Mißbildung kann aber keine Rede sein. Eisler hat unter Benutzung des bekannten Materials und unter Hinzufügen der eignen Beobachtungen eine tabellarische Zusammenstellung der Häufigkeit des Auftretens des Sternalis bei 60 Anencephalen gegeben (1901, S. 73). Ordnen wir die Daten in der gleichen Weise wie die Windleschen Zusammenstellungen, so ergibt sich:

Sheperd	9 Fälle (8mal)	= 88 %
Eisler	7 Fälle (4mal)	= 57 %
Abraham	11 Fälle (6mal)	= 54 %
Windle	27 Fälle (10mal)	= 37 %
Cunningham	6 Fälle (1mal)	= 16,6 %
	60 Fälle 29mal	= 48,3 %.

Für die Gesamtheit der größeren Zahl von Fällen ist die Häufigkeit des Auftretens des Sternalis um 2 % vermindert.

Eisler hat unter Verwendung der Le Doubleschen Tabelle des Sternalisauftretens bei »normal« entwickelten Individuen berechnet, daß der Sternalis bei Anencephalen 12mal so häufig als bei normalen Personen auftritt. Das Ergebnis bleibt so bemerkenswert, daß bei Betrachtungen über die morphologische Bedeutung des Sternalis mit ihm gerechnet werden darf. Es ist indessen nicht ohne weiteres gestattet, auf Grund dieser Erscheinung das letzte Wort über die Genese des Sternalis sprechen zu wollen. Die Wechselbeziehungen zwischen einem M. sternalis und dem Komplexe von Mißbildungen an verschiedenen Organsystemen von Anencephalen sind meiner Ansicht nach vollkommen unbekannt geblieben.

Die Stichhaltigkeit der von Eisler zusammengestellten Statistik wurde durch die Untersuchungen von M. R. Anthony (1900), wenn diese als vollwertig für diese Fragen anerkannt werden sollten, durchbrochen. Anthony hat nämlich die rudimentären Zustände des Sternalis untersucht und glaubt diese sehr häufig angetroffen zu haben, so daß der Sternalis nach ihm in etwa 25 % gefunden wird. Unter Zugrundelegung der Anthonyschen Angaben würde der

Sternalis nur $^1/_2$mal so häufig bei Anencephalen anzutreffen sein als wie bei normalen Individuen. Vorläufig darf man dem häufigen Sternalisauftreten bei Anencephalen eine Bedeutung nicht absprechen, wennschon die statistischen Angaben sich auch noch verschieben mögen. Die Anthonyschen Untersuchungen sind nicht einwandsfrei, da sehnige Bildungen einfach mit einem Sternalis in Beziehung gebracht werden.

Von verschiedener Seite ist die Anencephalenfrage des Sternalis herangezogen worden, um Licht über das Wesen des Muskels zu verbreiten. Das Auffallende der Beobachtungen gab dazu in leicht begreiflicher Weise die Veranlassung. Man ist dabei zu weitgehenden Betrachtungen geführt worden. Die auffallendsten finden sich bei Eisler, welcher überzeugt davon ist, die wirkenden Triebfedern für die Entstehung des Sternalis überhaupt bei den Anencephalen gefunden zu haben. Er spricht nicht mehr von normalen, sondern nur von äußerlich nicht merklich mißgebildeten Individuen oder von »normalen« Individuen, wenn sie einen M. sternalis besitzen. Die Träger eines Sternalis stehen also jenen Mißbildungen nicht so ganz fern; sie sollen jedenfalls in einigen, auch den Anencephalen zukommenden Eigenschaften mit ihnen übereinstimmen. Die hier gebotene Aussicht ist eine weite. Es fragt sich aber, ob man bei ihr etwas Deutliches zu erkennen vermag. In Irrenhäusern wird man demnach wohl in Zukunft die größere Zahl von Sternales suchen müssen, und wichtige Schlüsse wird man aus dem Besitztum auf das Wesen des Trägers eines Sternalis ziehen!

Man ist der Frage näher getreten, ob Varietäten in andern Muskelgebieten ebenfalls häufiger bei Anencephalen auftreten als bei normalen Personen. Die Ergebnisse scheinen negativer Natur zu sein (Windle); die in Aussicht gestellten Beobachtungen Eislers über diesen Gegenstand stehen, wenn ich ihn recht verstehe, noch aus (S. 74). Mit größtem Interesse, aber auch mit vorsichtiger Beurteilung werden diese Veröffentlichungen aufgenommen werden müssen.

Bei andersgearteten Mißbildungen scheint der Sternalis nach Windles Angaben (1889, 1893) nur selten vorzukommen. In 19 Fällen ist der Muskel nur einmal, und zwar bei *Cyclopia*, aufgefunden worden, d. i. in einer Prozentzahl 5,3.

Diese aus einem nur spärlichen Material sich ergebenden, negativen Ergebnisse lassen Eisler annehmen, daß den Anencephalen besonders günstige Umstände für die Sternalisbildung zukommen

müssen. Diese Überzeugung ist der Ausgangspunkt geworden für erneute Untersuchungen über die Ursachen der Sternalisentstehung bei Anencephalen und der Entwicklung des Muskels überhaupt.

Wir verdanken dem Autor eine sehr genaue Untersuchung über die Nervenversorgung des Sternalis bei einem Anencephalus. Der Befund der Nervenverzweigungen wird in der gleichen Weise verwertet, wie die Befunde bei normalen Individuen herangezogen worden sind. Unser Urteil hierüber ist dem Leser bekannt. Der Tatbestand (s. Taf. II) soll die Angaben andrer Autoren bestätigen, daß bei Anencephalen der Sternalis in weit höherem Grade betreffs des Umfanges variiere, als bei »sogenannten normalen Individuen«. Dieser Annahme kann nicht beigepflichtet werden. Wenn ich auf die Fig. 1 des in dieser Zeitschrift vorhergehenden Aufsatzes mich beziehe, so kann ich aus ihr mit gleichem Rechte das Gegenteil herauslesen, ebenso aus dem häufigen einseitigen Auftreten des Sternalis bei normalen Personen.

Die Innervation des Sternalis bei Anencephalen ist auch von andern Autoren zuvor festgestellt worden. Hier wiederholt sich dieselbe Erscheinung wie am Muskel normaler Individuen (s. S. 15). Die Angaben gehen auseinander. Die Nn. thoracales anteriores und die Nn. intercostales werden aufgeführt als je selbständige Versorger verschiedener Muskeln und als gemeinsame Nerven für einen und denselben Muskel (vergleiche Sheperd, 1889). Diesen Angaben gegenüber sind die genauen Mitteilungen Eislers sehr hoch zu stellen.

Die Angaben der Doppelinnervation bleiben auch hier unglaubwürdig und unerklärbar. Sheperd hielt eine Deutung seiner eignen Wahrnehmung für ausgeschlossen.

Die auffallendste anatomische Erscheinung bei Anencephalen mit Sternalisbildung ist das häufige Ausbleiben des Nichtgeschlossenseins der Bündel des Pectoralis major. Die Trennung befindet sich im Bereiche der Sterno-costal-Portion nahe dem Brustbeine in der Höhe der oberen (2.—5.) Rippen. Die Spaltbildung erhält dadurch noch größere Bedeutung, daß Teile des Sternalis durch die bestehende Lücke im Pectoralisursprunge die oberflächliche Lage mit einer tiefen vertauschen können, um unter dem Muskel Anheftungen an den knorpeligen Rippen zu zeigen (Turner, Abraham, Windle). Ein derartiger Pectoralisdefekt mit Tieflagerung einer Sternalisportion ist auch auf der linken Hälfte des von Eisler untersuchten Anencephalus vorhanden.

Wilson (1897) ist durch die Spaltbildung im Pectoralis major der Anencephalen und das gleichzeitige Auftreten eines Sternalis bestimmt worden, die Lehre von der Bündelabspaltung und von der Rotation der abgesprengten Bündel (Cunningham) zu verfechten. Es ist nun aber bekannt, daß der Sternalis bei Anencephalen in oberflächlicher Lagerung auch auf dem normal gestalteten M. pectoralis major sich befinden kann, so daß Störungen im Pectoralisgebiet nicht zu erkennen sind. Der Sternalis kann mit der Rectusscheide zusammenhängen, usf. und überhaupt in allen Formerscheinungen angetroffen werden, welche bei normalen Individuen sich finden. Fernerhin wird es immer unverständlich bleiben, warum bei einer frühzeitigen Bündelabspaltung eine Spalte im Pectoralis zurückbleiben müsse. Ein derartiger Defekt wäre bei einem sich entwickelnden Muskel rasch ergänzt, wenn die Defektbildung nicht eine tiefere Ursache hätte, ohne daß sie die erste Anlage des Sternalis erzeugt zu haben brauchte.

Wennschon also die Defekte im Pectoralis major mit Tieflagerung des Sternalis durchaus nicht regelmäßig bei Anencephalen wahrgenommen werden, so sind sie doch merkwürdig genug, um ihnen volle Aufmerksamkeit zuzuwenden. Eisler verwertet die Erscheinungen für die Deutung, daß der Sternalis ein in früherer Entwicklungszeit durch Störungen im Pectoralismajor-Gebiete abgesprengtes Stück des letzteren sei. Die Spaltbildung im Pectoralis major der Anencephalen sei nicht die Ursache, sondern die Folge der Abspaltung einer größeren Sternalismasse. Das sind aber unbewiesene Dinge und hätten mit Recht höchstens als Vermutung ausgesprochen werden dürfen.

Auch nach Huntington (1904) ist der Sternalis in Übereinstimmung mit Cunningham und Eisler, wenn er gleichzeitig mit einer Pectoralisspalte besteht, ein atypisches, abgesprengtes Segment.

Wir stehen dem gegenüber auch auf dem Standpunkte, daß die größere Wahrscheinlichkeit für die Herkunft des Sternalis die Ableitung vom Hautrumpfmuskel besitze. Unter Berücksichtigung dieser Annahme für die bei Anencephalen sich findenden Erscheinungen ist zuzugeben, daß letztere oft durch Bildungsstörungen im Gebiete des Pectoralis major beeinflußt sind. Diese Störungen müssen, wenn der Sternalis ein Rest des Hautmuskels ist und in seiner Entstehung in direkter Linie nichts mit dem Pectoralis major zu tun hat, noch zu einer Zeit in Wirkung stehen, in welcher der Sternalis seine Lage vor den knorpeligen Rippen bereits eingenommen hat und

abnormerweise einen festeren Anschluß an diesen hat finden können, bevor die Pectoralisbündel sich medianwärts ausgedehnt haben. Mag auch der Vorgang, welcher zur Verschiebung von Sternalisteilen zur Sterno-costal-Portion des Pectoralis major geführt hat, im speziellen gewesen sein, wie man ihn aus dem Einzelfalle sich am besten verständlich machen will — wir halten vorläufig daran fest, daß es sich bei Anencephalen nur um eine Kombination von Sternalisbildungen mit denjenigen Störungen im Gebiete des Pectoralis major handele, welche Begleiterscheinungen bei den anencephalen Mißbildungen sind.

Die Ursachen für die Störungen an dem sich entwickelnden Pectoralis major mögen in den Erscheinungen zu suchen sein, welche Eisler für sie angibt. Sie müssen deshalb aber nicht auch die Erreger für das Auftreten des Sternalis gewesen sein, was für Eisler allzufest steht.

Das verhältnismäßig häufige Auftreten des Sternalis als Begleiterscheinung der Bildungsanomalien des Pectoralis major bei Anencephalen bleibt eine vollkommen unerklärte Erscheinung. Für dieselbe eine ganz andre als die Eislersche Erklärung zu geben, würde gerade nicht schwer fallen. Da dieselbe aber für eine unaufgeklärte Erscheinung ebensowenig förderlich wie diejenige von Eisler sein würde, so möge sie unterdrückt bleiben. Wenn wir mit der Tatsache rechnen dürften, daß der Sternalis ein Hautmuskelrest wäre, so könnte auch erwogen werden, warum der Sternalis gerade bei Anencephalen verhältnismäßig häufig aufträte. Le Double hat sich dahin geäußert, daß der atavistische Charakter des Sternalis daran schuld sei (1897, S. 286). Wir sprechen dieser Äußerung vorläufig keine Bedeutung zu, weisen aber auch die gegenteiligen unbewiesenen Aussprüche zurück.

Sheperd hat bei Anencephalen 7mal den Sternalis bei gleichzeitigem Fehlen des M. pectoralis major, 2mal bei normaler Ausbildung des letzteren aufgefunden. Der Sternalis ist auch von Le Double (1897, S. 281) beim Fehlen des Brustmuskels wahrgenommen worden. Für einen kühnen Interpreten können diese Tatsachen beweisen, daß der Sternalis den fehlenden M. pectoralis major ersetze. Die ruhige Beurteilung wird der Annahme, daß ein fehlender M. pectoralis major den Sternalis in früher Embryonalzeit gebildet haben könne, die Zustimmung verweigern müssen.

Welche mißgestaltenden Einflüsse auf die Muskulatur der Brust bei den hochgradig mißgebildeten Anencephalen Geltung gewinnen,

entzieht sich bis heute noch unsrer Einsicht. Bescheiden gestehen wir das zu. Wir räumen auch die Möglichkeit ein, daß bei Anencephalen neben dem Hautmuskel-Sternalis noch andre Muskelvarietäten auftreten können, welche dieser Sternalisform ähnlich werden, von ihnen aber auseinander gehalten werden müssen.

Eisler suchte nach den Verschiedenheiten, welche an Skelett und Weichteilen bei den Anencephalen mit und ohne Sternalis bestehen und nach denjenigen in der bilateralen Symmetrie bei einseitiger Sternalisbildung dieser Mißbildungen. Hesse (1876) hatte zuvor auf anomale Begleiterscheinungen beim Auftreten eines Sternalis hingewiesen. Eisler hat verschiedene Differenzen ausfindig gemacht und sieht in ihnen die Ursachen für die Störungen im Pectoralisgebiet sowie für die Absprengung des Sternalis aus dem Pectoralismaterial.

Alle Anencephalen mit Sternalis gehören dem kurzhalsigen Typus dieser Monstra an. Der Kopf sitzt wegen einer hochgradigen Lordose der Halswirbelsäule den Schultern unmittelbar auf.

Der Thorax der Anencephalen mit Sternalis ist stark asymmetrisch, was am Sternum sich zunächst ausprägt.

Die Anzahl der Sternalrippen ist gelegentlich beiderseits, besonders aber auf der Sternalisseite vermindert. Der Thorax ist durch Verschmelzung mehrerer Rippen oder Reduktion der ersten Rippen auf der Sternalisseite verkürzt.

Auf der Sternalisseite besteht eine außerordentliche Verbreiterung eines Zwischenrippenraumes im ventralen Abschnitt.

Eine beträchtliche Asymmetrie in der Stellung der Schlüsselbeine konnte in einem Falle beobachtet werden.

Bildungsanomalien stellen sich an der Wirbelsäule ein. Diese können natürlich nicht allein auf die Körperhälfte mit Sternalis bezogen werden, was eigentlich doch recht schwer ins Gewicht fallen kann. Für die »Bildungshemmung im Pectoralis und für die darauf zurückzuführende Entstehung des Sternalis« kommen von diesen Anomalien nur einige nach Eisler in Betracht. Sie werden festgestellt, nachdem auch die anomalen Begleiterscheinungen der Sternalisbildung bei den »äußerlich nicht merklich mißgebildeten Trägern eines Sternalis«, d. i. bei normalen Individuen, geprüft worden sind. Hesse hatte anomale Begleiterscheinungen erkannt. Eisler untersuchte nachträglich drei Fälle von Erwachsenen und zwei Föten mit Sternalisbildung.

Die außergewöhnliche Breite der Zwischenrippenräume auf der Sternalisseite und im Anschlusse daran eine Skoliose des Brustbeines

sind die einzigen Abweichungen, welche bei Anencephalen, »normalen« Föten und Erwachsenen gemeinsam zu finden sind.

»Diese konstant vorhandene Verbreiterung eines oder mehrerer Intercostalräume ist meines Erachtens die direkte Ursache für die Bildungshemmung im Bereiche des Pectoralis major und gibt indirekt den Anstoß zur Bildung eines Sternalis.« (Eisler S. 81.)

Huntington (1904, S. 31) teilt Eislers Ansicht nicht. Er hebt hervor, daß ein Sternalis, sogar neben einer Spalte im Pectoralis, bestehen könne, ohne daß der Thorax Deformitäten erkennen lasse. Anderseits werden Deformitäten am Sternum und an Intercostalräumen angetroffen, ohne daß ein Sternalis oder gar eine Pectoralisspalte bestehen. Es können also beim Antreffen eines Sternalis diese andern Erscheinungen sich noch hinzugesellen, ohne daß sie die Ursache für die Muskelvarietät sein können. Die Koincidenz von Erscheinungen wird leicht in fälschlicher Weise für die Ergründung der Ursachen verwertet. Spaltungen von Rippen und Erweiterungen von Intercostalräumen werden bei Anencephalen ohne Sternalisbildungen angetroffen. Solche bestehen anderseits bei Anencephalen ohne jede Spur von abnormen Bildungen am Skelette. Die zuversichtlichen Aussagen Eislers vertragen sich mit diesem Tatsachenkomplexe nicht. Huntington nahm daher mit Recht Stellung gegen dieselben.

Ein gemeinsames Auftreten der seltenen Spaltbildungen im Pectoralis major und der Verbreiterungen in den Zwischenrippenräumen kann immerhin, was wir zugestehen, für irgend eine Beziehung zwischen beiden Erscheinungen sprechen. Die Annahme aber, daß die Verbreiterung der Intercostalräume die direkte Ursache für die Bildungsanomalie des Pectoralis major gewesen sei, schwebt in der Luft. Das abhängige Verhältnis kann ja gerade umgekehrt gedacht werden. Warum kann nicht der Muskeldefekt als Bildungsanomalie von unbekannter Herkunft die direkte Ursache für die Verbreiterung der Zwischenrippenräume gewesen sein? Warum können nicht beide Erscheinungen als gemeinsame Folgen eines gemeinsam wirksamen Momentes gelten, welches auch noch die vielen andern gelegentlichen Anomalien der Wirbelsäule usw. bei den Anencephalen beeinflußt? und noch viele andre bisher unbekannte Bildungsfehler im Gefolge haben mag? Ein Einblick in das Innere dieser Werdeprozesse von anencephalen Mißbildungen ist uns vorderhand nicht gewährt. Von dem genauen Werte der gegenseitigen Abhängigkeit der Einzelerscheinungen wissen wir auch hier noch nichts Genaues. Die Eislerschen Hypothesen helfen uns hierüber nicht hinweg. Wie

wir gar verstehen sollen, daß eine Verbreiterung von Intercostalräumen indirekt den Anstoß zur Bildung eines Sternalis gebe und daß dieser dann aus einem atypischen Verhalten sich selbständig wie ein typischer Muskel weiter entwickle, bleibt eine zu große Zumutung. Der Sachverhalt kann unmöglich so einfach liegen, wie ihn Eisler sich vorstellt. Derselbe verficht seine Ansicht auf Grund von Daten, die anzuzweifeln sind. Zum Beispiel: der Sternalis soll in seiner Lage mit dem erweiterten Intercostalraume korrespondieren (S. 81 und an andern Orten)! Nun ist es aber eine sehr häufige, vielleicht auch eine sehr tief eingreifende Tatsache, daß der Sternalis bis zur Rectusaponeurose herabreicht und demnach hier auch über nicht erweiterte Zwischenrippenräume sich ausdehnt. Wenn der Muskel vom Hautrumpfmuskel abstammt, so ist diese Erscheinung bedeutsam und einfach zu verstehen. Eisler hat dieselbe dadurch in ihrem Werte herabzudrücken gesucht, daß er ohne Beweise, d. i. willkürlich annimmt, der Sternalis sei caudalwärts einfach ausgewachsen. Diese Annahme mußte allerdings geschehen, um die andern von der Sternalisentstehung zu retten. Wenn den Erscheinungen derartige beliebige Deutungen untergeschoben werden, so läßt sich ohne Mühe alles erklären. Ich bezweifle nun, daß der Sternalis in sekundärer Weise caudalwärts ausgewachsen sei. Hier wird deshalb ein Beweis verlangt, an dessen Stelle eine für Eisler günstig liegende Annahme durch diesen Autor gesetzt ist. Die Methode der Forschung ist keine zufriedenstellende.

Würden wir dem Autor in der Vorstellung über das Zustandekommen der Bildungshemmung im Pectoralis weiter folgen, so würden die Widersprüche sich steigern. Der Leser sei auf die S. 81 und 82 des Aufsatzes verwiesen, wo die Erörterungen den Eindruck einer Beweisführung ohne festen Halt hinterlassen und dem Bedürfnis entsprungen zu sein scheinen, auf entwicklungsmechanischem Wege selbst das völlig Ungekannte als einfach hinzustellen und zu erklären. Ich verweise u. a. auch auf die gekünstelte Erklärung einiger Fälle, in welchen oberflächliche Pectoralisbündel in die Deltoides-Fascie ausstrahlen (S. 82).

Bei der Erörterung der Ursachen für die Verbreiterung der Intercostalräume glaubt Eisler die in der Thoraxwandung selbst gelegenen und vielleicht in Betracht kommenden Faktoren hervorheben zu müssen. Er denkt an die im Thorax sich entwickelnden Organe als annehmbare Ursachen für den Zustand an den Intercostalräumen. Herz und Thymus kämen hier in Frage. Eine Hyperblasie dieser

Organe, namentlich aber der Thymus, würden ihren Ausdruck auch an der vorderen Thoraxwand finden müssen. Die weiteren Auseinandersetzungen hierüber sind aphoristischer Art und sollen wohl auch nur zu erneuten Untersuchungen Anregung bieten. Für die Sternalisfrage sind diese Erörterungen auch weiter nicht von Gewicht. — Der diese Punkte berührende Abschnitt hinterläßt einen wohltuenden Eindruck, da mit einer gewissen Vorsicht Vermutungen vorgetragen werden, welche nur anregend wirken können. —

Sobald an Stelle tatsächlicher Vorführungen Meinungen und Hypothesen treten, so muß für die Sternalisfrage bei Anencephalie zunächst auch die Vermutung Berücksichtigung finden, daß die tief eingreifenden, frühen Störungen bei Anencephalen die Erhaltung von vielleicht, sogar wahrscheinlich regelmäßig angelegten Abschnitten eines Hautrumpfmuskels begünstigen, und daß die Begünstigungen den Brustabschnitt des letzteren betreffen. Eine solche Vermutung hat wohl kaum etwas Unwahrscheinlicheres an sich als irgendeine andre Spekulation. Sollte sie sich aber bewahrheiten, so würden die etwas zuversichtlicher ausgesprochenen Annahmen Eislers sich auch nur als das erweisen, für was sie zu gelten haben: als Vermutungen. Auf keinen Fall können heute berechtigte Einwände dagegen vorgebracht werden, wenn Sternalisbefunde bei Anencephalen als pectorale Reste eines Hautmuskels gedeutet werden. Wenn dies für einige Fälle zutrifft, so gilt es vielleicht auch für alle Formen.

Die oben ausführlich besprochene und von Eisler lebhaft aufgegriffene Hypothese Cunninghams, nach welcher der Sternalis durch bestimmte Drehungen frühzeitig abgesprengter Pectoralisabschnitte in die Erscheinung treten solle, ist bei der Anencephalenfrage des Sternalis immer wieder in Anwendung gekommen. Diese Rotationshypothese hat das Bequeme für sich, daß man sie auch theoretisch auf sehr verschiedene, hypothetisch abgesprengte Pectoralisbündel anwenden kann. Und dann ist jede Sternalisform »ableitbar« (!), ableitbar aus der Hypothese frühzeitig abgesprengter Keime und mittels der Hypothese der notwendig in bestimmter Richtung rotierenden, losgelösten Muskelbündel.

Nachdem das Schema des Aufbaues des M. pectoralis major aus drei verschiedenen, radiär geordneten Bündelsystemen, welche von drei verschiedenen Ästen der Nn. thoracales anteriores (R. externus, R. internus, R. lateralis) versorgt sein sollen, sich eingeschlichen hatte, wurde die Rotationshypothese ausgebaut und glaubwürdiger gemacht. Je nachdem der Sternalis von dem einen oder andern

Aste der Nn. thoracales anteriores innerviert wird, soll er von dieser oder jener Portion des M. pectoralis major herstammen. So würde sich z. B. ein Keim von der Portio abdominalis des Pectoralis major, natürlich ganz frühzeitig losgelöst und zur gesetzlich geregelten Rotation angeschickt haben müssen, bis der Sternalis zustande kam — falls er vom N. thoracalis lateralis oder internus versorgt wird. Für diesen Fall glaubte man zugleich die Ursache für die Anheftung des Sternalis an der Rectusscheide gefunden zu haben. Man braucht nicht mehr die Annahme zu machen, der Sternalis sei aus mehr cranial befindlicher Gegend in die Abdominalregion gelangt. Man schließt aber auch umgekehrt, daß ein Sternalis, welcher an der Rectusscheide angeheftet ist, von der Portio abdominalis herstamme (Windle). Es scheint auf diesem Gebiete manches erlaubt zu sein, was wir aus vielen Gründen für unstatthaft erklären. So leicht ist die Sternalisherkunft nicht zu lösen. Wenn der Sternalis von dem N. thoracalis anterior internus oder aus einer Schlinge zwischen ihm und dem N. thoracalis anterior externus versorgt ist, soll er von dem am Corpus sterni entspringenden Pectoralisabschnitt herstammen, was am häufigsten zutrifft (man vgl. z. B. Windle). All' diese spekulativen Betrachtungen und Meinungen lassen uns auf anatomischem Gebiete unbefriedigt; sie zeigen aber, wie viel umstritten die Sternalisfrage ist und in Zukunft wohl auch bleiben wird. Es wird ein großes Verdienst und Glück sein, wenn dann auch Forscher auftreten, welche bei Beherrschung des Gesamtstoffes mit scharfem Urteile hineinleuchten in die vielen aufgeführten Gebäude, um zu ermitteln, was haltbar und was hinfälliger Natur sei. —

Zum Sternalis der Anencephalen sind Äste der Nn. thoracales anteriores, der Nn. intercostales (2.—4.) und Äste beider Nervenarten verfolgt worden (vgl. Christian, 1898). Der Zweifel an der Richtigkeit einer Intercostalisinnervation besteht auch hier. Die Verteidiger der Rotation von abgesprengten Pectoralisteilen zweifeln nicht allein daran, sondern sie rechnen mit der Unrichtigkeit jener Innervation. In dieser Hinsicht werden sie wohl das Richtige treffen.

14. Der Sternalis und der Achselbogen bei verschiedenen Völkerstämmen und Rassen. Ihre Bedeutung für die Anthropologie.

Das Auftreten des Sternalis bei verschiedenen Rassen erhält für die vergleichend-anthropologische Forschung erst dann einen greifbaren Wert, sobald die Bedeutung desselben erkannt ist. Wenn

der Muskel entweder eine durch allmähliche Aberration entstandene Bildung des M. pectoralis major oder der Rest der Hautrumpfmuskulatur ist, so gewinnt er als progressives oder als atavistisches Organ die Bedeutung solcher Bildungen überhaupt, und ein höheres Interesse wird sich an ihn knüpfen. Falls man den Sternalis aber als eine ganz bestimmt lokalisierte embryonale Entwicklungsstörung des Pectoralis (Eisler, 1901, S. 73) betrachtet wissen will, so wird die wissenschaftliche Anthropologie vorläufig kaum mit dem Sternalis etwas anfangen können und ihn wahrscheinlich vernachlässigen. Letzteres wäre zu beklagen, da bereits eine wertvolle Statistik über das Vorkommen bei verschiedenen Rassen gesammelt ist, und da eine jede menschliche Bildung, welcher Art sie auch sein möge, für die wissenschaftliche anthropologische Forschung von Wert sein muß. Eisler (1900, S. 153) bestreitet dies, indem er sagt: Derartige Bildungen sind aber für die Anthropologie nicht verwertbar. Ich meine, daß es im Gegenteil von dem höchsten Interesse sein müsse, gerade die nach Eisler neu auftretenden, durch Entwicklungsstörungen erzeugten, atypisch entstandenen, aber typisch weiter ausgebildeten, selbständig gewordenen Aberrationen im Menschengeschlecht genau zu erforschen. Sollte sich da keine Gesetzmäßigkeit für die bei vielen Rassen bereits aufgefundenen Bildungen feststellen lassen? Ich hoffe es. Eisler hat die statistischen Ergebnisse in seinem Aufsatze unter Zugrundelegung der Le Doubleschen Aufzeichnungen (1890 und 1897, S. 282) zusammengestellt. Die Häufigkeit des Vorkommens läßt sich im Hinblick auf eine spätere Verwertung für die Anthropologie wohl am besten folgendermaßen ordnen:

Neger	8,4 %	(Chudzinski, Le Double, Testut),
Iren	6,0 %	(Macalister),
Iren	4,4 %	(Cunningham),
Russen	5,26 %	(Gruber),
Franzosen	4,65 %	(Le Double),
Engländer	4,0 %	(Wood),
Schotten	3,23 %	(Turner),
Elsässer	3,24 %	(Schwalbe und Pfitzner).

Bei Negern ist der Sternalis durch Chudzinski 2mal in 24 Fällen, durch Testut keinmal in 5, durch Le Double 1mal in 7 Fällen beobachtet worden; er würde also ungefähr in 8,4 % auftreten.

Soweit es also heute zu übersehen ist, wird der Sternalis bei Negern häufiger als bei den bisher allein gründlicher untersuchten

Europäern gefunden. Man wird zunächst nur mit allergrößtem Vorbehalt irgendwelche Schlüsse aus diesem unsicheren, statistischen Material ziehen dürfen. Rückschlüsse auf die Bildungsgeschichte des Sternalis gestatten die Zahlen selbstverständlich nicht. Sie können überhaupt erst nach der Erforschung der stammesgeschichtlichen Bedeutung des Muskels belebt werden.

Schwalbe und Pfitzner (1889, S. 712) berechneten das Vorkommen des Sternalis auf ungefähr 3%, gaben aber die Konstanz des gefundenen Mittelwertes als noch nicht gesichert an. Die Frage, ob der Muskel in verschiedenen Ländern verschieden häufig vorkäme, hielten sie noch nicht für spruchreif (1894, S. 480 und 482).

Cunningham, Le Double (1890) haben das prozentische Auftreten des Sternalis bei den Europäern auf 4,4 berechnet, wobei durch Le Double etwa 2000 Leichenbefunde in Rechnung gekommen sind.

In den zahlreichen Arbeiten über den Sternalis finden sich zerstreut auch Angaben über die Häufigkeit seines Auftretens. So schätzt Debierre (1890) die letztere auf 2% und weicht von andern Autoren ab, die eine höhere Prozentzahl angeben. Adachi (1897) bestimmte die Häufigkeit des Sternalis beim Lebenden auf 15%, wobei er 200 Personen in Betracht zog. Diese Zahl ist so hoch gegriffen, daß wir an der Güte der Methode einer Bestimmung des Sternalis am Lebenden Zweifel hegen dürfen. Die anatomischen Untersuchungen bleiben unter allen Umständen maßgebend.

Die moderne wissenschaftliche Anthropologie, welche unter Zuhilfenahme der vergleichend-anatomischen Forschung und der Ergebnisse der Entwicklungsgeschichte sowie der Paläontologie ein Bild von den Vorzeiten des Menschengeschlechts zu entwerfen sucht, darf den M. sternalis nicht aus dem Gesichtskreis ihrer Betrachtungen verlieren; denn der Muskel scheint sich als ein Zeugnis aus der Vorgeschichte des Menschengeschlechts erhalten zu haben. Hierzu ist das Folgende zu bemerken. Die Primaten gelten als eine alte Form, welche früh vom gemeinsamen Stamme der Säugetiere sich losgelöst und in gerader Linie sich entwickelt hat. Die ihnen zukommenden, vielen primitiven Eigenschaften, auf welche durch Klaatsch (1899) hingewiesen worden ist, machen dies wahrscheinlich. Sie deuten auf engere Verwandtschaftlichkeit der Primaten mit den im Stammbaum tief stehenden Prosimiern hin. Einrichtungen bei diesen lenken zum näheren Vergleich mit denen hin, welche bei Beuteltieren sich finden. Aus einem Organisationsplan, wie ihn einige Beuteltiere zeigen, können sich Reste mancher Art

im Menschengeschlecht erhalten haben. Ein solcher Rest kann auch der M. sternalis sein, welcher, wie dies zuvor ausführlich besprochen worden ist, als Überbleibsel des Hautrumpfmuskels eine gute Entfaltung desselben in der Brustgegend der Vorfahren voraussetzt. Bei Beuteltieren und Monotremen wird eine solche angetroffen. Da diese bei Prosimiern sowie bei den niederen Katarrhinen bereits vermißt wird, so lenkt der M. sternalis unser Augenmerk zurück zu den Vertretern der niedersten Stammform der Primaten in der Säugetierreihe, welche deshalb anatomisch aufs genaueste durchforscht werden muß.

Was den Achselbogen anlangt, so sind wir mit Angaben über die Häufigkeit des Auftretens bei den verschiedenen Rassen noch viel schlechter gestellt, so daß hier viel nachzuholen ist. Die Bedeutung des Achselbogens für die anthropologische Forschung ist in dem Maße größer, als wir seine Herkunft vom Hautrumpfmuskel genau kennen, welcher beim Menschen bis auf diesen Rest und eventuell auf den Sternalis eingeschmolzen ist. Alle Ergebnisse über den primitiven Achselbogen sind Ergebnisse über den Hautmuskel. Rassenverschiedenheiten können sehr wohl bestehen. Höhere Grade von Ausbildungen dieses Muskels bedeuten für jeden Einzelfall zugleich das Erhaltensein primitiverer Verhältnisse. Es ist nicht ausgeschlossen, daß bei niederen Rassen Merkmale dieses alten Besitztums des Primatenstammes häufiger sich erhalten haben.

Die Angaben über die Häufigkeit des Achselbogens bei Europäern weichen nicht unerheblich voneinander ab. Langer (1846) traf den Achselbogen unter 4 Fällen einmal an. Der Muskel würde also in 25% auftreten. M. Wood (1868) traf den Muskel nur 6mal an 102 Leichen, Perrin (1871) 10mal an 58 Leichnamen. Der Unterschied von 6% und 17% der daraus sich ergebenden Häufigkeit ist zu groß, als daß nicht Ungenauigkeiten in den Beobachtungen angenommen werden müssen. Eine Reihe von Autoren schätzen die Häufigkeit auf 6—7%.

Verschiedene statistische Angaben seien hier zusammengestellt:

Langer	1:4	= 25,0%
Calori (1866)	1:144	= 0,7%
Wood	1:30	= 3,3%
Wood	1:102	= 5,9%
Perrin (1871)	10:58	= 17,9%
Macalister (1872)	1:16	= 6,0%

Krause (1880)	7:100	= 7,0%
Struthers	8:105	= 7,6%
Le Double (1893)	6:95	= 6,3%.

Le Double hat die ihm in der Literatur bekannt gewordenen Fälle zusammengestellt: bei 506 Leichen sind danach 39mal die Achselbögen gefunden worden, also in 7,7%.

Über Rassenstatistik ist uns nichts bekannt (Chudzinski 1898).

Die funktionelle Bedeutung des Achselbogens ist unbekannt. Sie läßt sich rein theoretisch aus den Stellen der Anheftungen und dem Verlauf jeweilig ablesen. Anheftungsstellungen, Verlauf und Stärke wechseln in sehr erheblicher Weise. Also wechseln auch die Wirkungen der Achselbogenformen. Wenn der Muskel als Spanner der axillaren Fascie ausgegeben wird, so kann wohl niemand eine Belehrung daraus ziehen (Testut). Wenn nun gar durch diese Fascienspannung eine Kompression auf die Vena axillaris ausgeübt, wodurch der centripetale Blutstrom befördert werden soll, so scheint es sich hier um eine Annahme (vgl. Calori) zu handeln, welche der Vernunft zuwiderläuft, da eine strichförmige Kompression der Vena axillaris den Blutstrom nur ungünstig beeinflussen kann.

Es wird schwierig bleiben, über die Wirkung des Achselbogens etwas Endgültiges in Erfahrung zu bringen, da die Besitzer dieser Muskeln als solche erst den Anatomen bekannt werden.

Der Achselbogen des Menschen besitzt für die Anthropologie auch eine Bedeutung von allgemeinerer Art. Es ist der Rest eines Muskels, welcher über den Rumpf ausgedehnt war und diese Eigenschaft auch bei den Vorfahren des jetzigen Menschengeschlechts besessen haben muß. Dies ist eine erschlossene historische Tatsache, welche ebensofest steht, wie die mit unsern Sinnesorganen wahrgenommenen Erscheinungen als Tatsachen ausgegeben werden. Es ist ebenso sicher, daß in dem Hautrumpfmuskel ein Muskel des Menschengeschlechts eine Rückbildung im größten Maßstabe erlitten, daß also eine Veränderlichkeit auch im Muskelsystem des Menschen bestanden hat. Kollmann hat sich über die Zeit dieser Veränderung dahin ausgesprochen (s. 1900, S. 2), daß neben andern Organen auch die Muskeln, welche einer Rasse eigen sind, seit dem Diluvium nicht verändert worden sind. Wann nun die Veränderungen am Hautrumpfmuskel, welche zur völligen Rückbildung desselben geführt haben, am lebhaftesten stattgefunden haben, ob sie noch heutzutage bei einigen Rassen merklich sind, läßt sich beim

heutigen Stand unsrer Kenntnisse nicht sagen. Daß aber die großartigsten Veränderungen im Muskelsystem des Menschengeschlechts sich abgespielt haben, bleibt eine unabweisbare Tatsache. Die Muskeln der unteren Gliedmaße, welche sich nach KOLLMANN bei den einzelnen Rassen niemals geändert haben sollen, müssen jedenfalls als die schlagendsten Beispiele für eine Abänderung in der Entwicklung des Menschengeschlechts genannt werden. Ich stelle mir vor, daß die Abänderungsfähigkeit bei den verschiedenen Rassen auch heutzutage nicht verschwunden ist. Die stammesgeschichtlichen Veränderungen, welche die vergleichende Anatomie erschließt, sind jedenfalls nicht zu bestreiten, und so ist es nicht ganz von der Hand zu weisen, daß Umgestaltungen in der Muskulatur der unteren Gliedmaße ihren Abschluß noch nicht gefunden haben, also auch noch jetzt bei den Rassen sich vollziehen. Dies klarzustellen, bleibt späteren myologischen Rassenforschungen vorbehalten. Alle Spekulationen hierüber bleiben nutzlos, während die Ergründung bestimmt gestellter Fragen Förderung bedeuten würde. Es liegen keine Gründe dafür vor, daß die Umformungen der menschlichen unteren Gliedmaße aufgehört haben. Für den Achselbogen und Sternalis könnte Gleiches gelten.

KOLLMANN verlegt alle großen Veränderungen an den Organen ebenso wie den Bildungsprozeß neuer Rassen in die Jugendperiode des Menschengeschlechts. Diese Annahme findet eine Stütze in dem Rückbildungsprozesse des Hautrumpfmuskels insofern, als wir denselben ebenfalls als sehr frühzeitig vollzogen uns vorzustellen haben. Er muß bei der gemeinsamen Stammform der Anthropomorphen und des Menschen bereits begonnen haben. Bei der Spaltung des Menschengeschlechts in verschiedene Rassen können diese aber sehr wohl mit mehr oder weniger ansehnlichen Resten des dem Rückgang später allenthalben geweihten Hautmuskels ausgestattet geblieben sein. So sind denn die zwei Fälle möglich. Entweder ist in der Jugendperiode der Menschen der Hautrumpfmuskel bereits verschwunden gewesen, oder die letzten Stadien der Rückbildung haben sich bei den einzelnen Rassen in konvergenter Weise nachträglich vollzogen. Wenn wir die Anthropomorphen, deren noch lebende spärliche Vertreter den Hautmuskel ebenfalls völlig verloren haben, in Betracht ziehen, so ergeben sich für die gemeinsame Stammform von ihnen und dem Menschen ebenfalls die zwei Möglichkeiten für die zeitliche Rückbildung des Muskels: 1) derselbe war der Stammform bereits abhanden gekommen, oder 2) der Muskel, in Rückbildung

begriffen wie etwa bei den Cercopitheciden, ist unter Konvergenz der Erscheinungen erst bei den abgezweigten höheren Formen selbständig und völlig ausgemerzt worden.

Die Ansicht, daß ein vollkommener Stillstand der morphologischen Veränderlichkeit der Organe, was Kollmann für die Dauerrassen oder die Persistenz der Rassen vertritt, und speziell des beim Menschen erhaltenen Restes des Hautmuskels, des Achselbogens, innerhalb der verschiedenen Rassen eingetreten sei, vermag ich nicht zu teilen. Die Rassen verändern sich wie alles organische Leben, merklich oder unmerklich. Neue Rassen entstehen vor unsern Augen nicht, aber innerhalb derselben stellen sich Veränderungen ein, welche die Ausbildung und die Rückbildung an den Organen befördern. Was in Zukunft sich daraus ergibt, wissen wir nicht. Als derartige Veränderungen am Achselbogen sind innerhalb der europäischen Rassen die sich einstellenden Verbindungen der Randbündel des Latissimus dorsi mit ihm anzusehen, wodurch der sekundäre Achselbogen entsteht. Hier handelt es sich um eine morphologische Umgestaltung, von der wir natürlich nicht wissen können, ob ihr eine Zukunft bevorsteht, ob sie je persistent werden wird. Diese sekundäre Achselbogenform hat sich erst nach der Rückbildung des Hautmuskels einstellen können und kann demgemäß nur bei den Anthropomorphen und beim Menschen erwartet werden. Sie fehlt soweit unsre Erfahrungen hierüber reichen, den Anthropoiden und kann vorläufig nur als ein Besitztum der Europäer gelten. Wie die Mongoloiden und Negroiden sich hierzu verhalten, ist unbekannt.

Wenn die anthropologische Forschung sich auf das hier besprochene anatomische Gebiet begibt, wird nicht allein auf die primitive Form, sondern auch auf die sekundäre Umgestaltung des Achselbogens geachtet werden müssen.

Die Ursachen für die Rückbildung des Hautrumpfmuskels bei dem Menschengeschlecht werden in Zukunft erörtert werden können. Spekulationen der mannigfachsten Art werden sich einstellen, da eine feste Handhabe bei der Bestimmung dieser Ursachen uns abgeht. Diejenigen Momente, unter welchen das Haarkleid beim Menschengeschlecht die Rückbildung angetreten hat, können für die des Zugrundegehens des Hautmuskels nicht in ausschließlicher Weise verantwortlich gemacht werden, da den Anthropomorphen mit einem Haarkleid der Hautmuskel ebenfalls abhanden gekommen ist. Wenn die Funktion des letzteren hauptsächlich ein Schutzapparat für das Haarkleid, Entfernen von stechenden Insekten oder dergleichen

bestehen sollte, was wir für viele Säugetierabteilungen annehmen möchten, so könnte die freiere Ausbildung der Greifhand, welche das gesamte Integument zu erreichen und zu schützen vermag, die Funktion des Hautmuskels frühzeitig im Primatenstamm übernommen, letzteren funktionslos gemacht und zur Rückbildung allmählich veranlaßt haben. Diese Wirkung müßte lange und namentlich nach der Loslösung der gemeinsamen Stammform der Anthropomorphen und des Menschen vom Primatenstamm intensiv nachgewirkt haben. Bei der Rückbildung des Hautrumpfmuskels können für den Menschen, nicht aber für die Anthropomorphen, diejenigen Momente späterhin Einfluß gewonnen haben, welche für den Rückgang des Haarkleides wirksam waren, vorausgesetzt, daß diese Ursachen nicht ausschließlich in der sexuellen Zuchtwahl, wofür H. Klaatsch 1899 wieder eintritt, gesucht werden. Diese kann auf den Hautrumpfmuskel sich äußernd wohl schwerlich gedacht werden. Ich denke hier vielmehr an die frühzeitige Verwendung äußerer Schutzmittel für das Integument im Menschengeschlecht sowie an die Zuflucht zu geschützten Aufenthaltsorten, welche gleichzeitig auf eine Verkümmerung des Haarkleides und des Hautrumpfmuskels hingewirkt haben können. Wenn schon es uns nicht möglich ist, die Ursachen, welche bei der Rückbildung des Hautrumpfmuskels mitgespielt haben, genau anzugeben, so kann dieselbe doch nur unter Anpassung an neu gegebene Verhältnisse stattgefunden haben. Die letzteren müssen zuerst für alle Katarrhinen und den Menschen gemeinsam gewesen sein, da die Rückbildung bei den niederen Affen sich bereits einleitet.

Kurze Andeutungen allgemeinster Art lassen sich hier wohl geben, während weitere Ausführungen uns von unserm anatomischen Thema weit entfernen. Die an die Rückbildung des Hautrumpfmuskels sich knüpfenden Fragen werden vermutlich in Zukunft ein höheres Interesse bekommen.

Wenn bei den Vertretern der großen Rassentypen ein Achselbogen und ein Sternalis, wie wir sie bei den Europäern kennen, auftreten sollten, so müßten wir sie als die konservativ erhaltenen Reste des Hautrumpfmuskels nehmen, und zwar aus einer Zeit der Ausbildung desselben, welche nur bei den niedersten Stammformen der Primatenreihe angetroffen wird. Als Rest aus dieser Jugendperiode der Proanthropen würden sie dafür zeugen, daß die Menschenrassen als Abzweigungen von primitiven Primatenformen aufzufassen seien, und daß sie frühzeitig als Rassen sich gesondert haben, jede für sich die Zeichen einer primitiven Organisation bis in die Jetztzeit

mit hinübernehmend. Die niederen Katarrhinen haben die Reste eines Hautmuskels wohl an Bauch und Rücken bewahrt, während ihnen diejenigen an der Brustregion abzugehen scheinen. Die Anthropomorphen sind in ihrer Spezialisierung soweit vorgeschritten, daß sie (Gorilla ausgenommen) jegliche Überbleibsel des Hautmuskels abgestreift haben. Ihnen fehlen, soweit bekannt, Achselbogen und Sternalis. — Diese anatomischen Verhältnisse stehen nicht vereinzelt da.

Es ist mit Recht auf die Bedeutung des zeitweiligen Auftretens eines Processus supracondyloideus des Oberarmes bei den Europäern hingewiesen worden. Auch er ist ein Besitztum niederer Säugetierabteilungen und kommt in gleicher Eigenschaft wie bei diesen auch bei Sauriern vor. Sein Auftreten beim Menschen gilt als ein zuverlässiges Zeugnis für eine Herleitung der Proanthropomorphen von den niederen Säugetieren in direkterer Linie. Den Affen scheint dieser Fortsatz am Oberarmknochen vollkommen abhanden gekommen zu sein. Wenigstens ist er noch nicht bei ihnen beobachtet worden. Auch diese Erscheinung spricht für eine größere Spezialisierung im Bauplane der Affen. Die Wertschätzung eines zeitweiligen Auftretens des Processus supracondyloideus beim Menschen tritt bei der Beurteilung der Umwandlungen deutlich zutage, welche die Arterie des Oberarmes und die Verlagerung des N. medianus nach dem Verlust des Knochenfortsatzes im Menschengeschlecht erfahren hat. Der Nachweis eines früheren regelmäßigen Besitzstandes wird zum festen Ausgangspunkte für die sichere Beurteilung vieler Anomalien der Art. brachialis beim Menschen (s. G. Ruge, 1884).

Andre anatomische Verhältnisse deuten gleichfalls auf die frühzeitige Abgliederung des Menschen vom Säugetierstamme hin. Die Untersuchungen Schlossers, Selenkas, Gaudrys und andrer über das Gebiß sind maßgebend in dieser Richtung geworden. Sie beleuchten die größere Indifferenz des menschlichen und die höhere Spezialisierung des Affengebisses.

Wird der Hautrumpfmuskel mit allen seinen Derivaten unter die gleichen Gesichtspunkte, wie z. B. ein Processus supracondyloideus gestellt, so kann die Nachforschung nach ihm bei den verschiedenen Menschenrassen nicht hoch genug angeschlagen werden, wobei es zunächst gleichgültig ist, ob dieselben mit positiven oder negativen Resultaten betreffs seines Auftretens bei ihnen abschließen.

Literaturverzeichnis.

Abraham, P. S., Notes on the occurrence of the musc. sternalis in human anencephalous foetuses. Trans. Royal of Acad. of Medicine in Ireland. Vol. I. 1883.

Adachi, B., Untersuchung des Musc. sternalis bei den Lebenden. Zeitschrift der med. Gesellschaft zu Tokio. Bd. XI Heft 2. 1897.

Allen, The muscles of the limbs of the raccoon (Procyon lotor). Proceedings of the academy of natural sciences of Philadelphia. 1882.

Ancel, P., Documents receuillis à la salle de dissection de la Faculté de médecine de Nancy (semestre d'hiver 1900/01). Bibliogr. anatom. T. 9, F. 3. 1901.

Anthony, M. R., Le muscle présternal: Ses formes fibreuses rudimentaires, leur fréquence chez l'homme et leur présence chez certains animaux. Bulletins et Mémoires de la Société d'Anthropologie de Paris. T. I (Ve Série). 1900. p. 486—514.

Bardeleben, K., Der Musculus sternalis. Centralbl. für die med. Wissenschaft. Nr. 27. 1875.

—— Der Musculus sternalis. Zeitschrift für Anatomie und Entwicklungsgeschichte. Bd. I. 1876. S. 424—462.

—— Einige seltenere Muskelvarietäten. Sitzungsberichte der Jenaischen Gesellschaft. 1877.

—— Muskel und Fascie. Jenaische Zeitschrift für Naturwissenschaften. Bd. XV. N. F. Bd. VIII. 1882.

—— Die morphologische Bedeutung des Musculus sternalis. Mit 2 Abbildungen. Anat. Anzeiger. III. Jahrg. 1888. S. 324—333.

—— K. v., Sternalis-Frage. Ergebnisse der Anatomie und Entwicklungsgeschichte. Bd. IX. 1899. Wiesbaden 1900.

—— Jahresberichte über die Fortschritte der Anatomie und Entwicklungsgeschichte. N. F. Bd. VII. Literatur 1901. III. Teil. 1902.

Bascho, P., Beobachtung eines Restes des Hautrumpfmuskels beim Menschen, Pars thoracalis lateralis desselben. Morpholog. Jahrbuch. Bd. XXXIII. 1905.

Bayer, L., Beitrag zur vergleichenden Anatomie der Oberarmarterien. Morpholog. Jahrbuch. Bd. XIX. 1892.

Beddart, Anomalies musculaires. Bull. Soc. Anthr. Paris 1892.

Birmingham, A., The musculus sternalis. Trans. Roy. Acad. Med. Irel. 1889. p. 377.

—— On the Homology and Innervation of the »Achselbogen« and Pectoralis quartus, and the nature of the Lateral Cutaneous Nerve of the Thorax. Journ. of Anat. and Physiol. Vol. XXIII. 1889. N. S. Vol. III. p. 206—224.

Böse, Über einige Muskelvarietäten, den Pectoralis major, Latissimus dorsi und Achselbogen betreffend. Morpholog. Jahrbuch. Bd. XXXII. 1904.

Bryce, Note on a group of varieties of the pectoral sheet of muscle. Journ. of Anat. and Physiol. Vol. XXXIV. London 1899.

Bühler, A., Morphologie des M. adductor magnus und Adductorschlitz beim Menschen. Morpholog. Jahrbuch. Bd. XXXII Heft 1. 1903.

Calori, Intorno ad alcune variete incontrate nelle musculatura degli arti superiori. Mem. dell' Accad. delle Scienze dell' Istituto di Bologna. S. II. T. VI et VII.

Cals, Guillaume, Recherches sur quelques muscles de la région pectorale au point de vue de l'anatomie comparée. 5 fig. Bibliogr. anat. T. 11. F. 2. p. 89—111.

Christian, Henry A., Two instances in which the musc. sternalis existed. — One associated with other anomalies. Bulletin of the Johns Hopkins Hospital Vol. IX. No. 90/91. p. 235. 1898.

Chudzinski, Th., Variations musculaires dans les races humaines. Mém. de la Soc. d'Anthropol. de Paris. T. II (3. Série). 1898.

Cunningham, D. J., Note on a connecting twig between the anterior divisions of the first and second dorsal nerves. Journ. of Anat. and Phys. Vol. XI. 1877.

—— The musculus sternalis. The Journ. of Anat. and Phys. Vol. XVIII. 1884. p. 208—210.

—— The musculus sternalis. The Journ. of Anat. and Phys. Vol. XXII. p. 391—407. 1888.

—— The significance of anatomical variations. Journ. of Anat. and Phys. London. Vol. XXXIII.

—— The value of nerve-supply in the determination of muscular homologies and anomalies. Journ. of Anat. and Phys. London. Vol. XXV. 1891. p. 31—40.

—— Proceedings Anatomical Society, Great Britain and Ireland. February 1895. p. 13.

Dall' Acqua, Ugo, Morfologia delle aponeurosi abdominali dell' uomo. Il Policlinico. Vol. VIII. C. 1901.

Debierre, Ch., A propos de la morphologie de la musculature de l'homme. Société de biologie. 1890. No. 11. p. 149—151.

Dobson, G. E., Note on the Rectus abdominis et Sternalis Muscles. Journ. of Anat. and Phys. London. Vol. XVII. 1883. p. 84.

Dwight, Thom., Notes on muscular abnormalities. Journ. of Anat. and Phys. Vol. XXII. N. S. Vol. II. 1888.

Eisler, P., Das Gefäß- und periphere Nervensystem des Gorilla. Halle 1890.

—— Die Homologie der Extremitäten. Abhandlungen der Naturforschenden Gesellschaft zu Halle. Bd. XIX. 1895.

—— Die Homologie der Extremitäten. Biolog. Centralblatt. Bd. XVI. Nr. 11. 1896.

—— Der M. levator glandulae thyreoideae und verwandte prälaryngeale Muskelbildungen. Anatom. Anzeiger. Bd. XVII. 1900.

— Über die Herkunft und Entstehungsursache des Musculus sternalis. Correspondenzblatt der Deutschen anthropologischen Gesellschaft. 1900. Nr. 11 und 12 (Ber. der 31. allgemeinen Versammlung in Halle a. S.) S. 150—154. 3 Figuren.

Eisler, P., Der Musculus sternalis, seine Ursache und Entstehung, nebst Bemerkungen über die Beziehungen zwischen Nerv und Muskel. 2 Tafeln. 7 Figuren. Zeitschrift für Morphologie und Anthropologie. Bd. III Heft 1. S. 21—92. 1901.

Endres, H., Über die Zwischenmuskelbündel im Gebiete des M. pectoralis major und latissimus dorsi. Anatom. Anzeiger. VIII. Jahrgang. 1893. S. 387—397.

Fick, Rudolf, Drei Fälle von Musculus sternalis. Mit 3 Figuren. Anatom. Anzeiger. Jahrgang VI. 1891. Nr. 20 und 21. S. 601—606.

Fritsch, G., Reicherts und Du Bois-Reymonds Archiv. 1869.

Gegenbaur, C., Lehrbuch der Anatomie des Menschen. 7. Aufl. Leipzig 1899.

Gehry, K., Neue Beiträge zur Geschichte des Achselbogens des Menschen, eines Rudimentes des Panniculus carnosus der Mammalier. Morphol. Jahrbuch. Bd. XXXI. 1903.

Gruber, W., Die supernumerären Brustmuskeln des Menschen. 1860.

Haeckel, Ernst, Über unsere gegenwärtige Kenntnis vom Ursprunge des Menschen. Vortrag gehalten auf dem 4. internationalen Zoologenkongreß in Cambridge am 26. August 1898. Bonn 1898.

Halbertsma, De musc. thoracico. Verslagen en Mededeelingen der Koninkl. Akademie van Wetenschappen. Natuurk. D. XII. 1861. Amsterdam.

Henle, J., Handbuch der systematischen Anatomie des Menschen. Muskellehre. Braunschweig 1858.

Hepburn, D., Abnormalities of muscles, nerves etc. Journ. of Anat. and Phys. Vol. XXX. 1896.

Hesse, Fr., Fernerer Fall eines Musculus sternalis. Zeitschrift für Anatomie und Entwicklungsgeschichte. Bd. I. 1876.

Humphry, G. M., Observations in myology. Cambridge and London 1872.

Huntington, G. S., A contribution to the myology of Lemur bruneus. Anatom. Anzeiger. Bd. XIII. S. 278. 1897. — New York Academy of Sciences. Biolog. Sect. Jan. 11. 1897. Vol. XVI. p. 335—363. 1897/98. 8 Tafeln.

—— The Derivation and Significance of certain supernumerary Muscles of the Pectoral Region. Americ. Journ. of Anat. Vol. II. No. 2. Pl. XII —XIV. 1903. (Proc. Assoc. of Americ. Anatomists. Dec. 1902.) Washington.

—— Present Problems of Myological Research, and the Significance and Classification of Muscular Variations. Americ. Journ. of Anat. Vol. XI. No. 2. p. 157—175. 1903.

—— The Derivation and Significance of certain supernumerary muscles of the pectoral Region. Journ. of Anat. and Phys. Vol. XXXIX. Part 1. 1904. p. 1—54. Pl. I—XIV.

Jeanne, Un cas de muscle présternal. Bull. Soc. Anat. Paris 1897.

Joessel, Ein besonderer Fall von Musc. sternalis. Archiv für Anatomie und Physiologie. 1878.

Kaczyński, St., Fünf Fälle von Musc. sternalis. Festschrift für Prof. Korczyński. Krakau 1900.

Kay, Mc, W. T., The morphology of the muscles of the schouldergirdle in monotremes. Proceed. Linnean soc. of N. S. Wales. Vol. IX. 1894.

Kazzander, Jul., Zur Anatomie des Musculus rectus abdominis des Menschen. Anatom. Helfte. Bd. XXIII. 1904.

Klaatsch, H., Die Stellung des Menschen in der Primatenreihe und der Modus seiner Hervorbildung aus einer niederen Form. Correspondenzblatt der Deutschen anthropologischen Gesellschaft. 1899. Nr. 11 und 12. Bericht der dritten gemeinsamen XXX. Versammlung in Lindau.

—— Über die Ausprägung der spezifisch menschlichen Merkmale in unserer Vorfahrenreihe. Correspondenzblatt der Deutschen anthropologischen Gesellschaft. Nr. 10. 1901. Bericht der XXXII. allgemeinen Versammlung in Metz.

Kohlbrugge, J. H. F., Muskeln und periphere Nerven der Primaten, mit besonderer Berücksichtigung ihrer Anomalien. Amsterdam. J. Müller. 1897. Verhandelingen der Koninkl. Akad. van Wetenschappen te Amsterdam. II. Sectie. Deel V. No. 6.

—— Versuch einer Anatomie des Genus Hylobates. Teil I. Zool. Ergebnisse einer Reise in Niederländisch Ostindien. Max Weber. Bd. I. Leiden 1890/01.

—— Die Homotypie des Halses und Rumpfes. Eine vergleichende Untersuchung der Hals- und Brustnerven und ihrer Muskeln, mit Anhang über den N. facialis. Archiv für Anatomie und Entwicklungsgeschichte. Anat. Abteilung. 1898.

Kollmann, Die angebliche Entstehung neuer Rassentypen. Correspondenzblatt der Deutschen Gesellschaft für Anthropologie, Ethnologie und Urgeschichte. XXXI. Jahrgang. Nr. 1. Januar 1900.

Krause, W., Anatomische Varietäten, Tabellen usw. Hannover 1880.

Kumaris, J., und Sclavunos, G., Über einige Varietäten der Muskeln, Gefäße und Nerven. Anatom. Anzeiger. Bd. XXII. 1902. S. 142—152. 4 Abbildungen.

Lambert, M. O., Considérations nouvelles à propos d'un nouveau cas de muscle présternal. Bull. de la Soc. d'Anthrop. de Paris. 1894. p. 237—241. T. XV. (IV. Série.)

Lamont, C., Notes on the Nervous Supply of the Musculus sternalis. Journ. of Anat. and Phys. Vol. XXI. 1887.

Langer, Über die Achselbinde und ihr Verhältnis zum Latissimus dorsi. Österr. med. Wochenschrift. Nr. 15. 1846.

Leche, W., Zur Anatomie der Beckenregion bei Insektivoren, mit besonderer Berücksichtigung ihrer morphologischen Beziehungen zu denjenigen anderer Säugethiere. Kongl. Svenska Vetenskaps Academiens Handlingar. Bd. XX. No. 4. 1883.

—— Über die Säugethiergattung Galeopithecus. Handl. kon. svenska vetens. Acad. 1884—85.

—— Säugethiere, in: Bronn, Klassen und Ordnungen des Thierreichs.

—— Über Notoryctes typhlops. Verh. biol. Ver. Stockholm 1892.

Le Double, A. F., Le muscle sternalis brutorum ou rectus thoracis et de son volume plus considérable à gauche. Bull. de la Soc. d'anthropologie de Paris. 3. II. 1879.

—— Sternal. Dict. encyclop. des sc. méd. 1880.

—— Muscles présternaux. Bull. Paris. 4. II. 1891.

Le Double, A. F., Sur l'interprétation des variations morphologiques du grand dorsal dans l'espèce humaine. Bull. de la Soc. d'anthropologie de Paris. 4. IV. 1893.

—— Deux nouveaux cas de muscles présternaux. Bull. de la Soc. d'anthropol. de Paris. 1891. — Sur le muscle présternal. Ebenda. 4. IV. 1894. S. IV. T. 5. p. 480—483.

—— Sur trente-trois muscles présternaux. Bull. de la Soc. d'anthropologie. S. IV. T. I. 1890.

—— Traité des variations du système musculaire de l'homme et de leur signification au point de vue de l'anthropologie-zoologique. Paris 1897.

Lesbre, Essai de myologie comparée. Bull. Soc. Anthr. Lyon 1897.

Lewis, W. H., Observations on the Pectoralis major in Man. John Hopkins Hospital Bulletin. Vol. XII. No. 121—123. 1901.

Luschka, Die Anatomie des Menschen. Tübingen 1863.

Macalister, Notes on anomalies in human anatomy. Proc. of Roy. Irish Academy. T. X. 1866.

—— On Muscular Variations in Human Anatomy. Trans. Royal Irish Academy. 1872. Vol. XXV. Dublin.

Malbranc, M., In Sachen des Sternalmuskels. Zeitschrift für Anatomie und Entwicklungsgeschichte. Bd. II. S. 310. 1877.

Malgaigne, Traité d'anatomie chirurg. 1838.

Marjolin, Manuel d'anatomie. 1815.

Martin, P., Lehrbuch der Anatomie der Haustiere. Bd. II. 4. Aufl. Stuttgart 1904.

Meckel, Lehrbuch der menschlichen Anatomie. Bd. II. 1816.

Merkel, Henles Zeitschrift. 1867. Bd. XXIX.

Meyer, H., Lehrbuch der physiologischen Anatomie. 1856.

Nicolas, A., in: Poirier Traité d'anat. T. II. p. 438.

Parsons, F. G., Relation of the pectoral muscles to the panniculus carnosus. Journ. of Anat. and Phys. Vol. XXVI. 1892.

—— On the Morphology of the musculus sternalis. Journ. of Anat. and Phys. London. Vol. XXVII. 1893. p. 505—507.

—— Specimen of possible sternalis muscle in Bathyergus maritimus. Trans. of the Anat. Soc. of Great Britain and Ireland. p. XI—XIII. — Journ. of Anat. and Phys. Vol. XXIX. N. S. Vol. IX. P. 3. 1895.

Perrin, J., A rudiment of the dorsal portion of the Panniculus carnosus, superficial to the Trapezius. Journ. of Anat. and Phys. Vol. V. 1871.

—— Notes on some variations of the pectoralis maior. Journ. of Anat. and Phys. 1871. T. VIII.

Poirier, P., Notes anatomiques sur l'aponeurose, le ligament suspenseur et les ganglions lymphatiques de l'aisselle. Progrès médical. No. 4. p. 68—70. 1888.

Rauber, A., Lehrbuch der Anatomie des Menschen. 6. Aufl. Leipzig 1902.

Roubinovitsch, J., Muscle présternal chez l'homme. Progrès médical. No. 15. p. 283. 1888.

Roughton, E. W., Sternalis muscle. Journ. of Anat. and Phys. Vol. XXIV. N. S. Vol. IV. 1890.

Rüdinger, Dr., Die Muskeln der vorderen Extremität der Reptilien und Vögel, mit besonderer Rücksicht auf die analogen und homologen Muskeln

bei den Säugethieren und dem Menschen. Natuurkundige Verhandelingen van de Hollandsche Maatschappij der Wetenschappen. XXV. Deel. Haarlem 1868.

Ruge, G., Beiträge zur Gefäßlehre des Menschen. Morpholog. Jahrbuch. Bd. IX. 1884.

—— Über die Gesichtsmuskulatur der Halbaffen. Morpholog. Jahrbuch. Bd. XI. 1886.

—— Untersuchungen über die Gesichtsmuskulatur der Primaten. Leipzig 1887.

—— Anatomisches über den Rumpf der Hylobatiden. Max Webers Zoolog. Ergebnisse einer Reise in Niederländisch Ostindien. Heft 2. Leyden. Brill. 1890.

—— Der Verkürzungsproceß am Rumpfe von Halbaffen. Morpholog. Jahrbuch. Bd. XVIII. 1892.

—— Zeugnisse für die metamere Verkürzung des Rumpfes der Säugethiere. Der Musculus rectus thoraco-abdominalis der Primaten. Morpholog. Jahrbuch. Bd. XIX. 1893.

—— Verschiebungen in den Nerven des Plexus lumbalis der Primaten. Morpholog. Jahrbuch. Bd. XX. 1893.

—— Varietäten im Gebiete der Arteria femoralis des Menschen. Der Gefäßkanal im Adductor magnus. Morpholog. Jahrbuch. Bd. XXII. 1894.

—— Die Hautmuskulatur der Monotremen und ihre Beziehungen zu dem Marsupial- und Mammarapparate. R. Semon, Zoologische Forschungen in Australien und dem malayischen Archipel. Jena 1895.

—— Zusammenhang des M. sternalis mit der Pars abdominalis des M. pectoralis major und mittels dieser mit dem Achselbogen. Morpholog. Jahrbuch. Bd. XXXIII. 1905.

Saar, Günther Freiherr von, Zur vergleichenden Anatomie der Brustmuskeln und des Deltamuskels. Archiv für Anatomie und Physiologie. Anat. Abth. 1903.

Schultz, J., Zwei Musculi sternales. Anatom. Anzeiger. 3. Jahrgang. 1888. S. 228—234.

Schwalbe, G., und Pfitzner, W., Varietätenstatistik und Anthropologie. 1. Mittheilung. Anatom. Anzeiger. IV. Jahrgang. 1889. S. 705—714. 3. Mittheilung. Morpholog. Arbeiten. Bd. III Heft 3. 1894. S. 459—490.

Seydel, O., Über die Zwischensehnen und den metameren Aufbau des M. obliquus thoraco-abdominalis (abdominis) externus der Säugethiere. Morpholog. Jahrbuch. Bd. XVIII. 1892.

Sheperd, Fr. J., The musc. sternalis and its occurrence in human anencephalous monsters. Journ. of Anat. and Phys. London. Vol. XIX. 1884—1885. p. 311—319.

—— Fr. J., The musc. sternalis and its nerve supply. Journ. of Anat. and Phys. London. Vol. XXIII. 1889. N. S. Vol. III. p. 303—308.

Testut, L., Les anomalies musculaires chez l'homme, expliquées par l'anatomie comparée, leur importance en anthropologie. Paris 1884.

—— Le muscle présternal et sa signification anatomique. Journal de l'anat. et de la physiol. No. 1. p. 71—84. 1884.

—— Traité d'Anatomie humaine. Tome premier. Paris 1893.

Tobler, L., Der Achselbogen des Menschen, ein Rudiment des Panniculus carnosus der Mammalier. Morpholog. Jahrbuch. Bd. XXX. 1902.

Turner, William, On the Musculus sternalis. Journ. of Anat. and Phys. Vol. I. 1867. p. 246.

—— On a rudiment of the Panniculus carnosus superficial to the trapezius. Journ. of Anat. and Phys. Vol. V. 1871.

Wallace, David, Note on the Nerve-supply of the Musc. sternalis. Journ. of Anat. and Phys. Vol. XXI. 1887. p. 153.

Walsh, A sternalis muscle. Univ. M. Magas. Philadelphia 1897—98. X. p. 231.

Westling, Beiträge zur Kenntnis des peripherischen Nervensystems. II. Ornithorhynchus paradoxus. Bihang svenska vet. akad. Handl. Bd. IX. No. 8. 1884—85.

—— Anatomische Untersuchungen über Echidna. Bihang svenska vet. akad. Handl. Bd. XV. No. 3. 1889—90.

Wiedersheim, R., Der Bau des Menschen als Zeugnis für seine Vergangenheit. Freiburg und Leipzig 1902.

Wilson, T. J., Observations on the Innervation of Axillary Muscular Arches (Achselbogen) in Man, with remarks on their Homology suggested by compar. considerations. Journ. of Anat. and Phys. Vol. XXII. 1888. p. 294—299. N. S. Vol. II.

—— Further Observations on the Innervation of Axillary Muscles in Man. Journ. of Anat. and Phys. Vol. XXIV. N. S. Vol. IV. P. I. 1889. p. 52—61.

—— On the myology of Notoryctes typhlops with comparative notes. Trans. Roy. Soc. South Australia. 1894.

—— Notes on the innervation of the musc. sternalis, with remarks on its morphology. Proc. of the intercolonial med. congress of Australasia. 4. Sess. Dunedin 1897.

Windle, B. C. A., A note on the musculus sternalis. Anatom. Anzeiger. Bd. IV. 1889. S. 715—719.

—— On the myology of the anencephalous foetus. Journ. of Anat. and Phys. London. Vol. XXVII. 1893. p. 348.

Wood, J., On human muscular variations and their relation to comparative anatomy. Journ. of Anat. and Phys. Vol. I. 1866/67.

Wood, M., Proc. of the Roy. Soc. of London. 1868. T. XVI. p. 494.

Bemerkungen zu: A. Fleischmann, Das Kopfskelett der Amnioten.

Morphogenetische Studien.

2. Fortsetzung.

(Morpholog. Jahrbuch. Bd. XXXIII Heft 1. 1905.)

Von

E. Göppert,

Heidelberg.

In der Reihe der Fleischmannschen Studien erschien eine Arbeit von Ottmar Hofmann: Das Munddach der Saurier, in welcher meine Auffassung von der Entstehung des sekundären Gaumens falsch interpretiert wird. Da es sich hierbei zum Teil um prinzipiell wichtige Dinge handelt, bin ich gezwungen, kurz zu erwidern.

O. Hofmann beginnt seine Arbeit mit der Angabe, daß »in den letzten Jahren K. Busch und E. Göppert die übereinstimmende Ansicht vertreten haben, daß unter den Sauriern die Anfangsstufen der morphologischen Differenzierung zu treffen seien, welche im Gaumendache der Säugetiere gipfelt«.

In drei unten zitierten Publikationen habe ich mich mit der Frage beschäftigt, welche Bedeutung die ersten Anfänge eines sekundären Gaumens vor ihrer medianen Vereinigung besessen haben können, also ein Zustand, der bei den Vorfahren der Säuger nach Ausweis der Entwicklungsgeschichte bestanden haben muß. Die Beantwortung dieser Frage ist die Vorbedingung für das Verständnis der Bildung des sekundären Gaumens.

Die Frage nach der Funktion der Gaumenanfänge ist nicht zu lösen durch Untersuchung ontogenetischer Stadien. Der einzige Weg, zur Klarheit zu gelangen, ist, Tierformen zu prüfen, bei denen eben zeitlebens ein sekundärer Gaumen gegen die Mundhöhle zu nicht

zum Abschluß gelangt, und solche Formen bilden die Lacertilier. Die Vorsprungsbildungen, die hier als Gaumenfortsätze und Palatopterygoid-Kanten bezeichnet werden, stellen Anfänge eines sekundären Gaumens vor, insofern als homologe Teile bei andern, nahe verwandten Formen unter erheblicher Verbreiterung zu einer Platte median zusammentreffen, welche einen Ductus naso-pharyngeus aus der Mundhöhle herausschneidet.

Die Gaumenanfänge der Reptilien ließen sich nun funktionell und damit auch, wenigstens bis zu einem gewissen Grade, phylogenetisch verstehen, indem sich ein Synergismus mit der Zunge nachweisen ließ. Zunge und Gaumenanfänge bilden hier gemeinsam den Boden eines Raumes, der die Aperturae nasales internae aufnimmt und für die Respirationsluft einen geschlossenen Weg zwischen Nasenhöhle und Larynx bildet.

Diese Erfahrung übertrug ich auf die postulierten Zustände in der Phylogenese des Säugetiergaumens, auch hier annehmend, daß die Gaumenanfänge eine Ergänzung durch die Zunge erfahren haben und zunächst nur im Zusammenwirken mit der Zunge von Bedeutung gewesen sind.

Es lag mir aber vollkommen fern, den sekundären Gaumen der Säugetiere selbst vergleichend-anatomisch zu untersuchen und seine Beziehungen zu Gaumenanfängen der Amphibien und Reptilien zu erörtern. Mit keinem Wort bin ich auf diese Dinge eingegangen, sie lagen gänzlich außerhalb meiner Wege.

Im allgemeinen habe ich aber unzweideutig meine Stellung präzisiert mit folgenden Worten: »Eine genauere Betrachtung der Nasenhöhle und ihrer primitiven Mündungen (eines Säugetierembryos) zeigt schon, daß die herausgegriffenen Lacertilierzustände nicht etwa als Vorfahrenstadien für den Säugergaumen aufgefaßt werden können«. Übrigens hätten Fleischmann und Hofmann meine Ansichten über die Beziehungen zwischen Reptilien- und Säugetierorganisation kennen lernen können, wenn sie den Schlußabschnitt meiner Arbeit in den Semonschen Forschungsreisen gelesen hätten, wo die Ausstattung des Respirationstractus mit einem aus der primitiven Mundhöhle durch sekundäre Gaumenbildungen abgegrenzten Ductus naso-pharyngeus ausdrücklich unter die große Reihe von Konvergenzbildungen gestellt wird, die sich bei Sauropsiden und Säugern nachweisbar eingestellt haben.

Eine geringere Bedeutung lege ich dem Teil der Hofmann-schen Darstellung bei, in welchem gegen eine Auffassung der

Gaumenrinnen der Lacertilier als Teile der Mundhöhle polemisiert wird und mir diese Ansicht auch zugeschoben wird (S. 23). Ich kann nur auf meine Schilderung verweisen, nach welcher die Gaumenrinne, die durch die Nasengaumenspalte in die Mundhöhle mündet, ein unteres Stockwerk der primitiven Nasenhöhle selbst darstellt. Ich habe nie im entferntesten daran gedacht, diesen paarigen Raum mit dem Ductus naso-pharyngeus der Säuger in Beziehung zu bringen, wie mir Hofmann zuzumuten scheint.

Literaturverzeichnis.

1) E. Göppert, Beiträge zur vergleichenden Anatomie des Kehlkopfes und seiner Umgebung, mit besonderer Berücksichtigung der Monotremen. In: R. Semon, Zoolog. Forschungsreisen. III. Jenaische Denkschriften Bd. VI. 1901.

2) —— Die Bedeutung der Zunge für den sekundären Gaumen und den Ductus naso-pharyngeus. Beobachtungen an Reptilien und Vögeln. Morpholog. Jahrbuch. Bd. XXXI. 1903.

3) —— Über die Bedeutung der Zunge für die Entstehung des sekundären Gaumens. Verhandl. der Anatom. Gesellschaft. 17. Versammlung in Heidelberg. 1903.

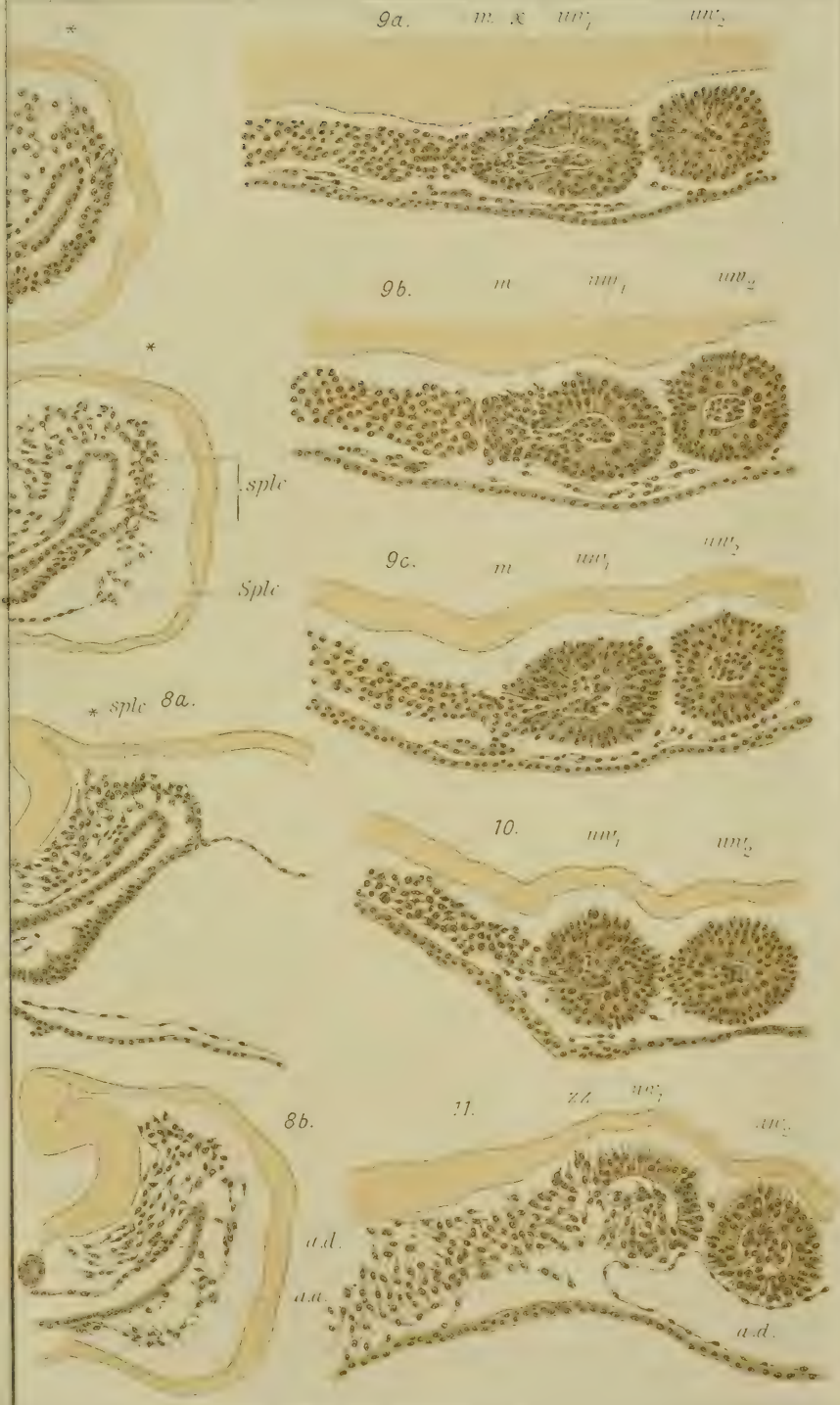

Lith. Anst. v. E. A. Funke, Leipzig.

Verlag von Wilhelm Engelmann in Leipzig

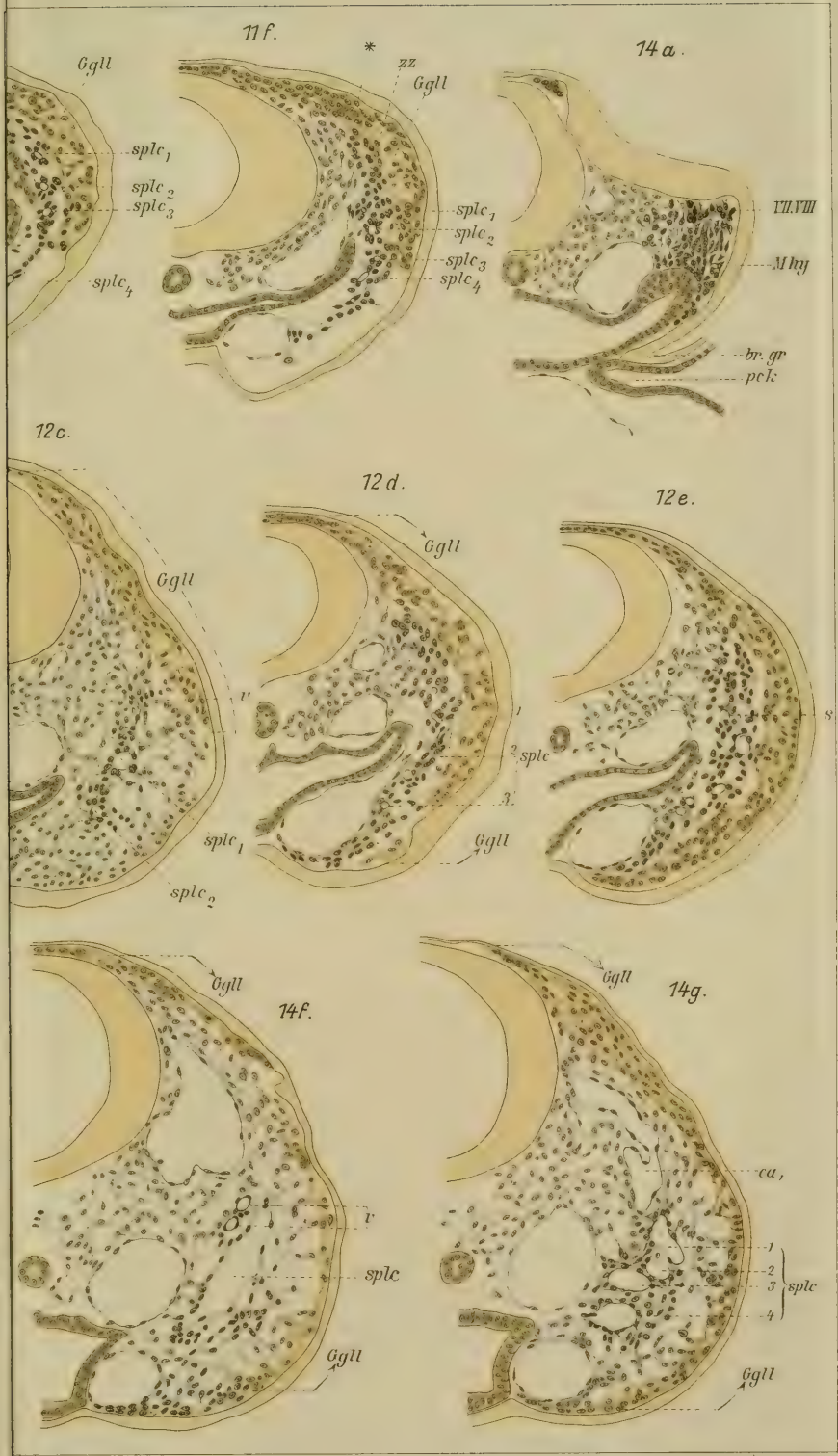

Lith. Anst. v. E. A. Funke, Leipzig.

Verlag v. Wilhelm Engelmann in Leipzig

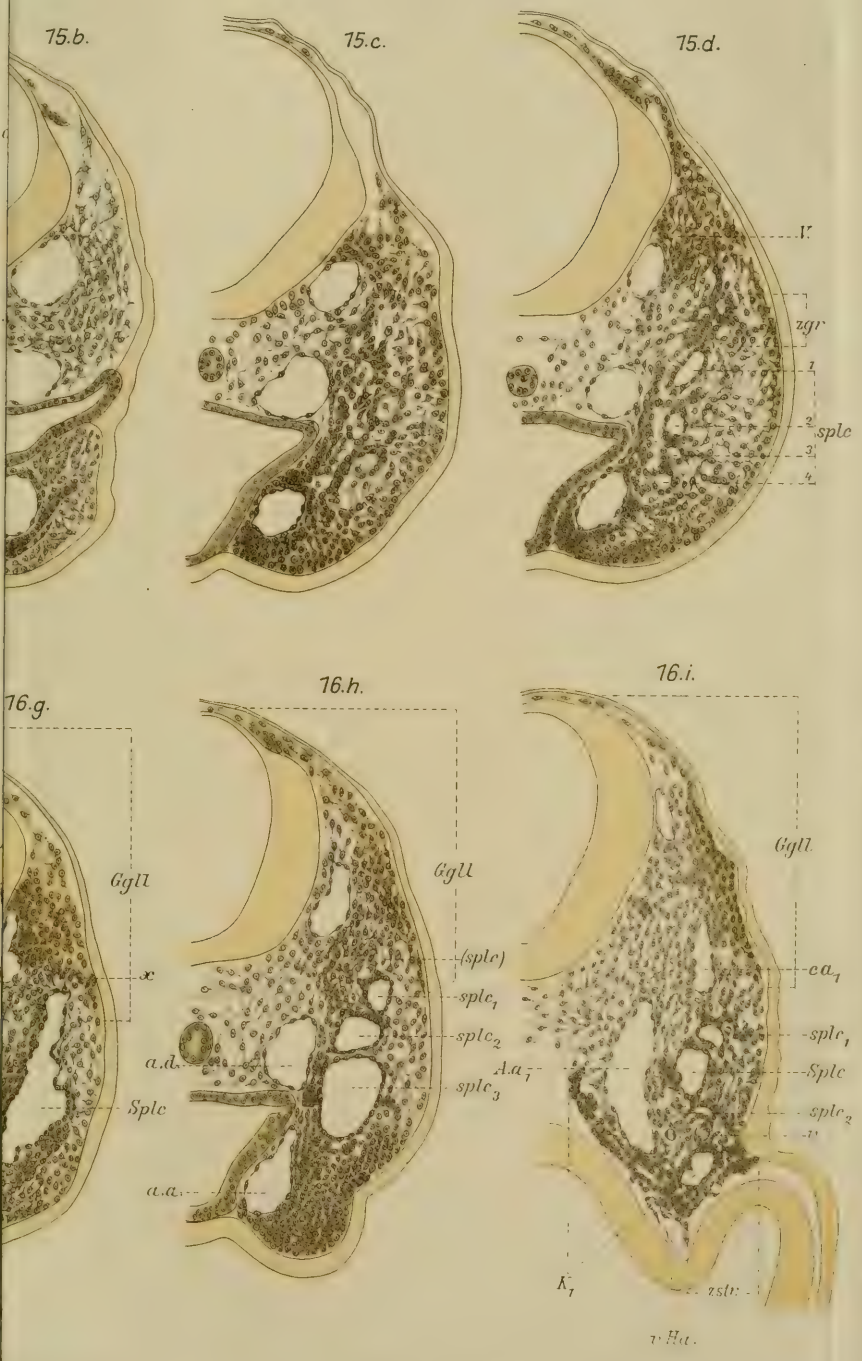

Lith Anst v E A Funke, Leipzig

Verlag von Wilhelm Engelmann in Leipzig

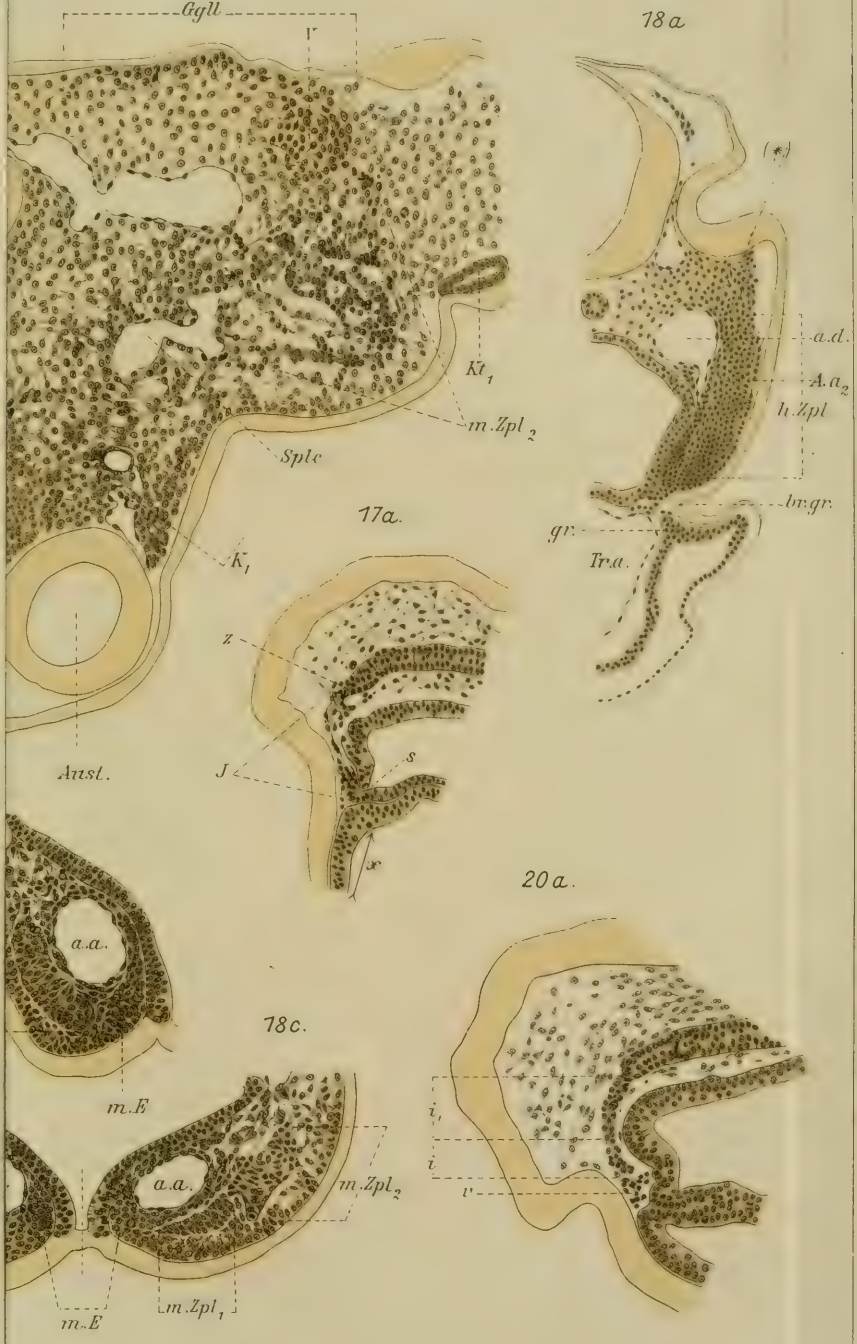

Lith.Anst.v.E.A.Funke, Leipzig.

17c

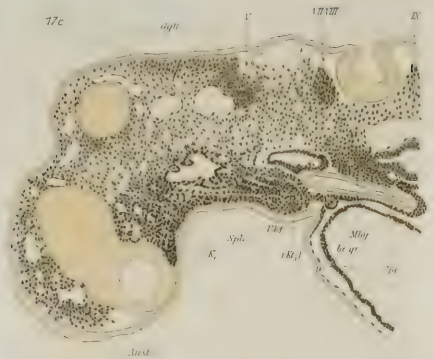

17d

17e

17f

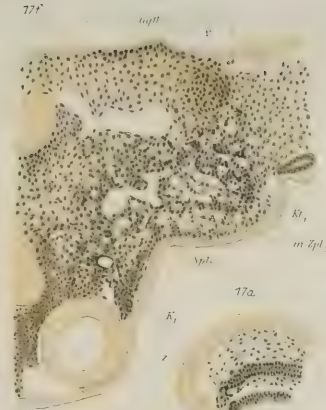

17g

17a

18a



17b

18b.

18c

20a

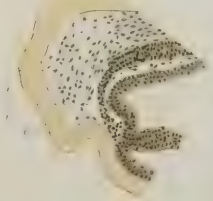

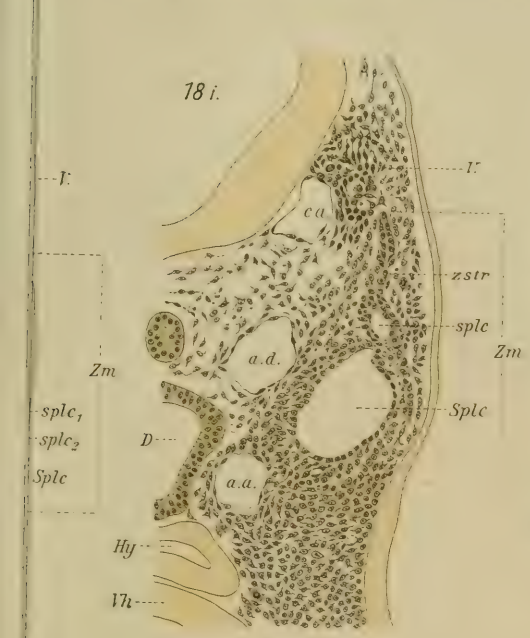

Lith. Anst. v. E. A. Funke, Leipzig

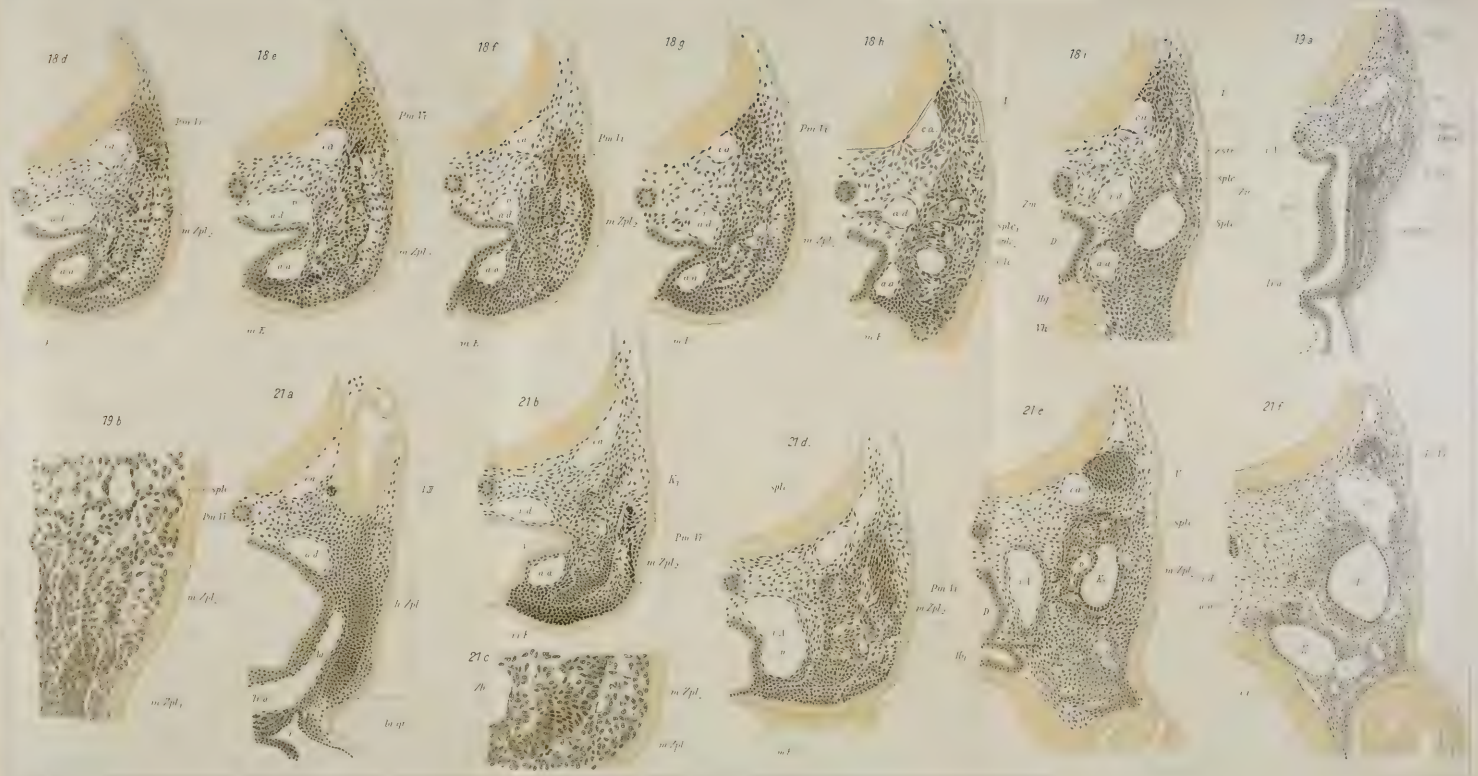
18 d
18 e
18 f
18 g
18 h
18 i
18 a
19 b
21 a
21 b
21 c
21 d
21 e
21 f

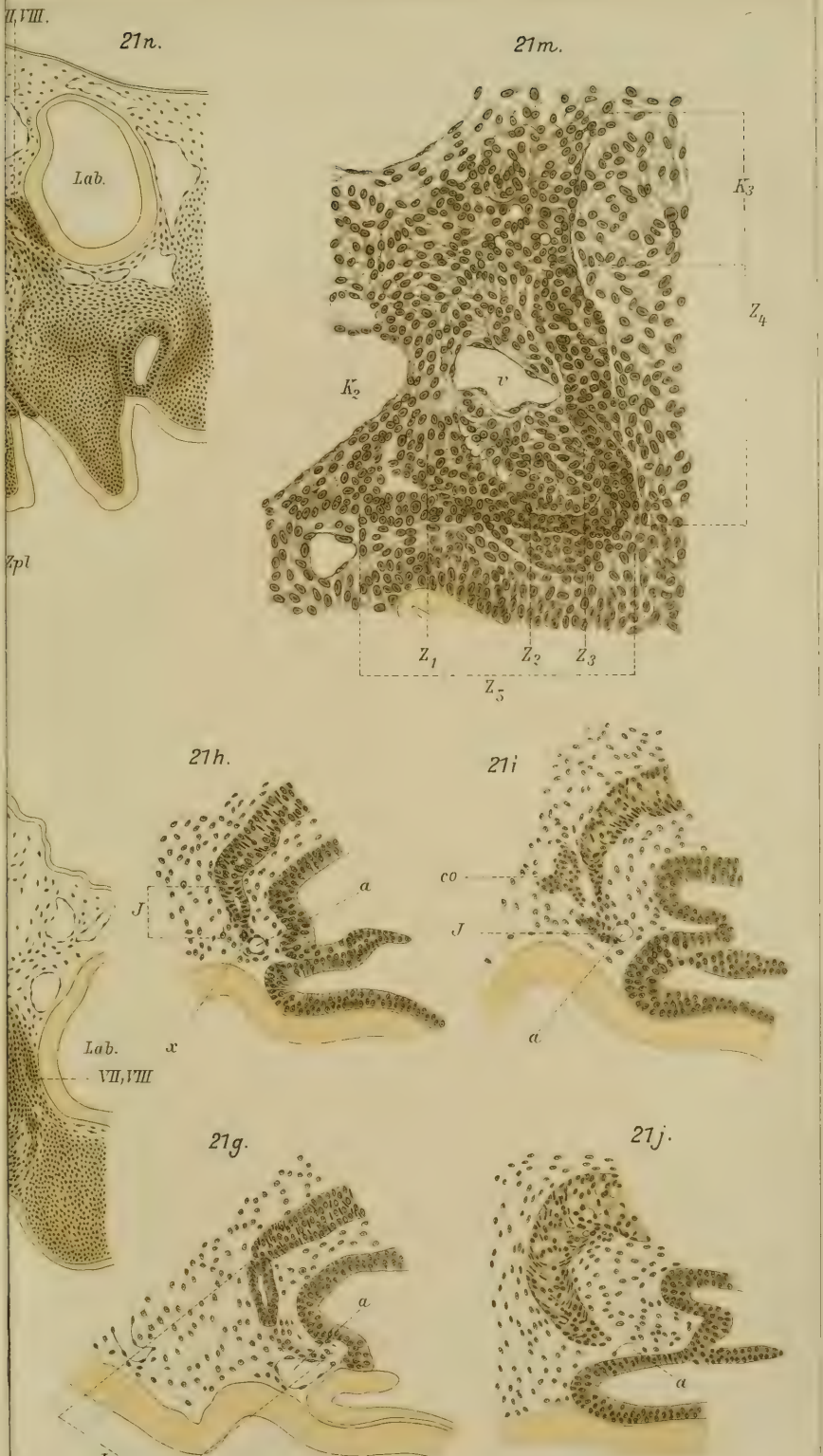

Lith. Anstv. E. A. Funke, Leipzig.

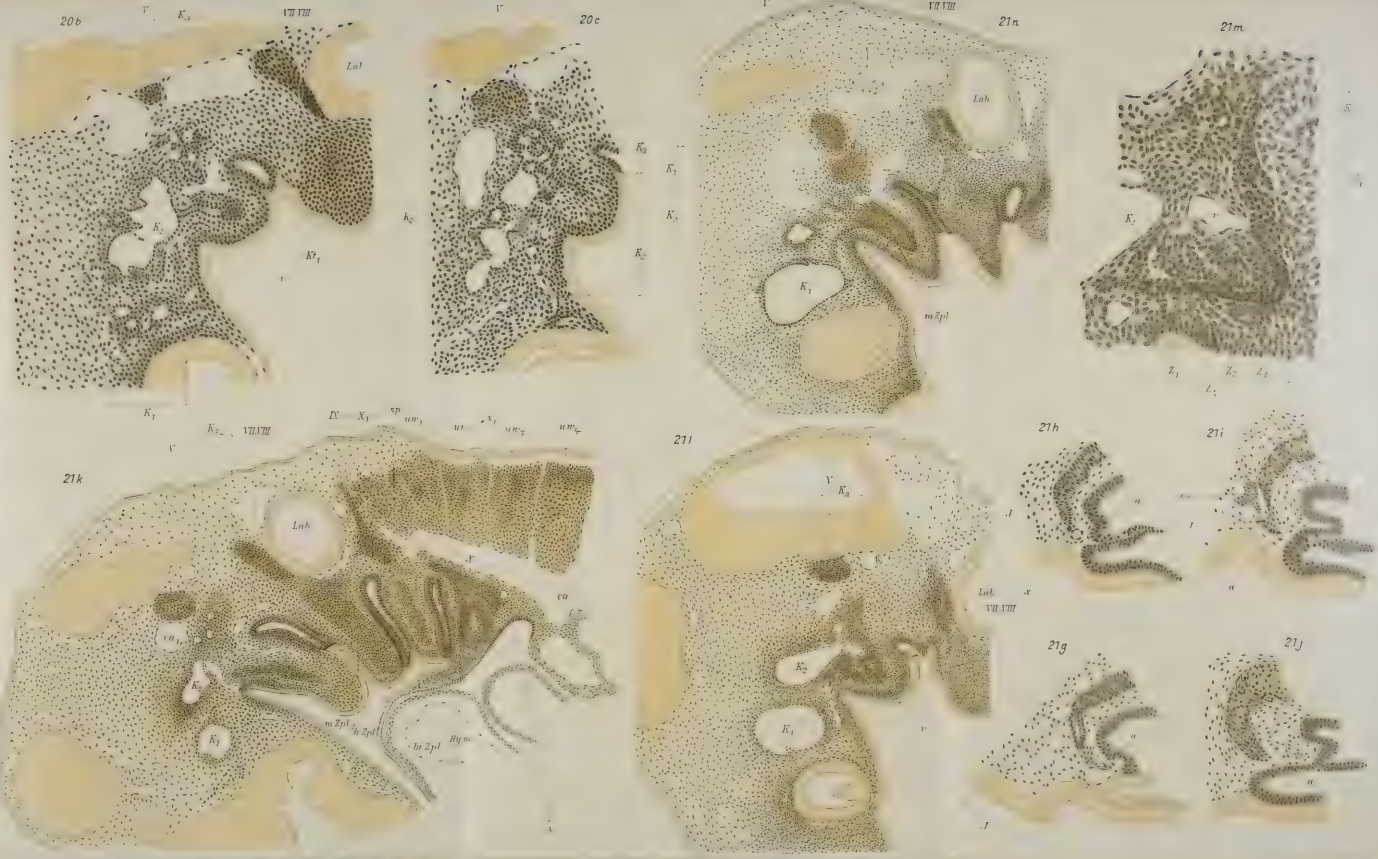

Wilhelm Engelmann

Lith. Anst. v. F. A. Funke Leipzig

Verlag von Wilhelm Engelmann in Leipzig

Über Rückbildung und Ersatz der Arteria brachialis bei Echidna.

Beitrag zur Kenntnis der Arterien der Vordergliedmaße bei den Säugetieren.

Von

E. Göppert.

Mit 3 Figuren im Text.

(*Aus der Anatomischen Anstalt zu Heidelberg.*)

Schon seit Hyrtls[1] Darstellung des Gefäßsystems der Monotremen (1853) ist es bekannt, daß bei *Echidna* der Stamm der Art. brachialis fehlt und der Blutstrom auf andrer Bahn dem Vorderarm zugeführt wird. F. Hochstetter (1896) hat dabei nachgewiesen, daß embryonal eine typische Art. brachialis in Begleitung des Nervus medianus am Oberarm hinabzieht und sich direkt in das primitive Hauptgefäß des Vorderarmes, die Interossea, fortsetzt. Das betreffende Stadium zeigt schon deutlich differenziert die Anlagen von Humerus, Radius und Ulna, sowie eben angedeutet die Anlagen der Carpalstücke. Die Brachialis verfällt also erst während der Ontogenese der Rückbildung und wird durch ein starkes Gefäß ersetzt, das Hyrtl sowie Hochstetter als eine Profunda brachii bezeichnen.

Eine eingehende Darstellung der Genese des für die Brachialis eintretenden Gefäßstammes fehlt bisher noch und soll im folgenden gegeben werden. Außerdem verlangt aber die Tatsache der Rückbildung einer so mächtigen Arterie, wie die Brachialis, notwendig

[1] Die im Text zitierten Arbeiten finden sich im Literaturverzeichnis am Schluß der Mitteilung zusammengestellt.

eine Erklärung. Sie soll im zweiten Teil dieses Aufsatzes versucht werden.

Als Material für die Untersuchung der Gefäße von *Echidna* lag eine obere Gliedmaße von *E. aculeata* vor, deren gut injizierten

Fig. 1.

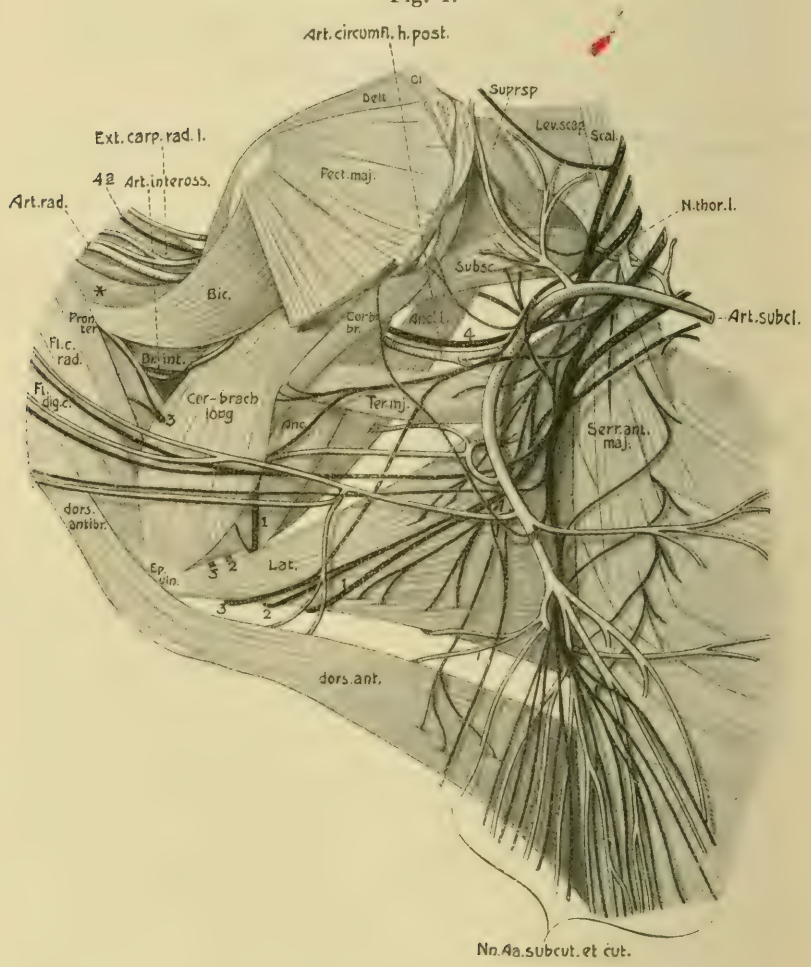

Echidna. Rechter Oberarm. Ansicht von der medialen Seite. Der Schultergürtel ist aus der sternalen Verbindung gelöst. Die ganze Extremität stark vom Thorax abgezogen. Die Nerven sind schwarz, die Arterien weiß dargestellt. *1* Nervus radialis (profundus), *2* N. ulnaris, *3* N. medianus, *4* N. axillaris (+ Radialis superficialis), *4a* Ast von *4*.

Arterien in keinem wesentlichen Punkt Abweichungen von der Norm darboten.

Die Art. axillaris zieht, wie die Abbildung (Fig. 1) zeigt, ventral an den Wurzeln des Plexus brachialis vorbei und gelangt in den Bereich des Plexus, indem sie hinter die Nervenzüge tritt, welche, den ventralen Bestandteilen des Plexus angehörig, Verbindungen zwischen seinen cranialen und caudalen Bestandteilen vermitteln. Hier teilt sie sich in zwei annähernd gleich starke Stämme, von denen der eine, laterale, die Versorgung der Extremität als Hauptgefäß übernimmt (Art. circumfl. h. post.), der andre, mediale, an der Rumpfwand hinunterzieht.

Der mediale Stamm, der wohl eine stark entwickelte Thoracica lateralis (s. longa) darstellt (Hyrtl und Hochstetter), versorgt mit mehreren Ästen auch die medialen Teile der freien Extremität. Ein oberer Ast schickt Zweige zum Anconaeus longus (*Anc.long*) und Coraco-brachialis longus (*Cor-brach.long*) und endet im Latissimus dorsi (*Lat*). Ein weiterer Ast versorgt den Dorso-antibrachialis (*Dors-ant*), spaltet sich dann in mehrere Zweige, welche mit Nerven des Plexus brachialis (N. cutaneus medius s. Ch. Westling) auf die Beugemuskeln des Vorderarmes gelangen und hier handwärts laufen. Andre Äste versorgen unter Abgabe von Zweigen an Latissimus und Dorso-antibrachialis die Thoraxwand. Das Ende des medialen Stammes splittert sich schließlich in eine große Anzahl langer, dünner Zweige auf, welche mit Plexus-brachialis-Nerven zum Panniculus und Integument der Brustgegend gelangen (*Nn.Aa.subcut.et cut*).

Der laterale Stamm, das Hauptgefäß des Oberarmes, das vor allem für uns von Interesse ist (Art. circumfl. h. post.), schließt sich zunächst dem Verlauf des Nervus axillaris (*A*) an. Letzterer versorgt bei den Monotremen nicht nur das ihm auch bei den höheren Formen zukommende Gebiet, sondern entsendet außerdem einen als Radialis superficialis bezeichneten Ast, der zum Vorderarm herabzieht, hier einen großen Teil der Streckmuskeln und schließlich die Dorsalseite der Hand versorgt. Zum Unterschied von ihm wird der dem N. radialis der höheren Formen homologe Nerv als N. radialis profundus (*I*) bezeichnet (s. Ch. Westling, S. 47).

In Begleitung des N. axillaris gelangt das Hauptgefäß des Oberarmes durch die von Teres major (*Ter.maj*), Subscapularis (*Subsc*), Anconaeus longus (*Anc.l*) und Humerus begrenzte Lücke, die sog. vordere Achsellücke, an die Außenseite des kurzen Oberarmes, läuft hier abwärts und tritt sofort in die Spalte zwischen der radialen Gruppe der Strecker des Vorderarmes und dem Brachialis internus

(* und *Brach.int*)[1]. Hier teilt es sich; ein Ast läuft als Art. radialis (*Art.rad*) auf der radialen Gruppe der Extensoren des Vorderarmes distalwärts und stellt den stärksten Stamm des Vorderarmes dar. Der zweite Ast, von Hyrtl (S. 7) irrtümlicherweise als Ulnaris bezeichnet, tritt zwischen der Vorderfläche des Humerus und dem M. brachialis internus ulnarwärts, gelangt in die Nähe der Mündung des Foramen entepicondyloideum, aus welchem der N. medianus (*3*) hervortritt, biegt hier distalwärts um und zieht, wie Hochstetter zuerst gefunden hat, als Art. interossea (volaris) weiter (*Art.inteross*). Dort wo dieser Ast in die Nähe des Foramen entepicondyloideum gelangt, geht nach Hyrtl und Hochstetter ein Zweig von ihm ab, der in den Kanal eintritt, ihn durchsetzt und noch zu den Muskeln oberhalb seines Eingangs gelangt. Wie Hochstetter zeigte, liegt in diesem Ast ein Rest des ehemaligen Brachialisstammes vor. An meinem Exemplar wurde er wohl infolge des Ausbleibens der Injektion an dieser Stelle nicht aufgefunden.

Auf seinem Weg zur Plica cubiti entsendet das Hauptgefäß des Oberarmes eine größere Anzahl von Ästen. Schon bevor es durch die vordere Achsellücke zur Hinterseite der Schulterregion tritt, geht von ihm eine starke Arterie ab, die zwischen M. subscapularis (*Subsc*) und Teres major (*Ter.mj*) an der Hinterseite des Anconaeus longus (*Anc.l*), also durch die hintere Achsellücke, dorsalwärts läuft. Die Arterie gelangt an die Dorsalseite des Teres major, versorgt ihn, wie den Latissimus dorsi und den Subscapularis von der Rückseite her und endet mit zahlreichen Ästen im Integument der Schultergegend. Sie stellt offenbar eine Arteria circumflexa scapulae vor. Ihr folgt unmittelbar ein (in der Figur an seinem Ursprung sichtbarer) Ast, der nach Abgabe von Zweigen an die Dorsalseite des Latissimus dorsi gleichfalls zum Integument verläuft.

Nachdem der Hauptstamm (*Art.circumfl.h.post.*) mit dem Nerv. axillaris (*4*) die vordere Achsellücke durchsetzt hat und damit an den Hinterrand des Deltoides gelangt ist, versorgt er die beiden Portionen dieses Muskels und sendet in Begleitung von Ästen des N. axillaris Zweige zum Integument der Schulter. Etwa in gleicher Höhe wie letztere geht ein langer dünner, sich bald gabelig teilender Ast von ihm ab, der sich den zur Dorsalseite des Vorderarmes ziehenden Zweigen des N. radialis superficialis (*4a*) anschließt und sie gegen das Dorsum manus zu begleitet.

Ferner geht gleichfalls dicht am unteren hinteren Rand des Deltoides ein Ast ab, der mit einem Zweige des N. radialis superficialis den Anconaeus lateralis (oberflächlichen Teil des humeralen Tricepskopfes) durchsetzt. Der

[1] Den mit * bezeichneten Muskel nennt Charlotte Westling (S. 25) Supinator longus. Die Tatsache, daß er von demselben Ast des Medianus versorgt wird wie der Brachialis internus, und daß die Bahn des N. radialis (prof.) ihn von den Streckern scheidet, beweist seine Zugehörigkeit zu den Beugern des Oberarmes.

genannte Nervenzweig zieht abwärts und verbindet sich mit dem Stamm des N. radialis (profundus), der an der Außenseite des Oberarmes zwischen Anconaeus lateralis und medialis (oberflächlicher und tiefer Kopf des humeralen Teils des Triceps) hervortritt und an der radialen Seite des mit * bezeichneten, von uns noch dem Brachialis internus zugerechneten Muskels in die radiale Streckmuskelgruppe des Vorderarmes eintritt. In gleicher Bahn zieht die Arterie hinunter. Sie erscheint deswegen von Wichtigkeit, weil sie möglicherweise in manchen Fällen eine Strecke der Hauptbahn bilden kann. Wenigstens beschreibt Ch. Westling, daß der Hauptarterienstamm den eben geschilderten, zum Radialis profundus gehenden Ast der Radialis superficialis, zwischen den

Fig. 2 *a*.

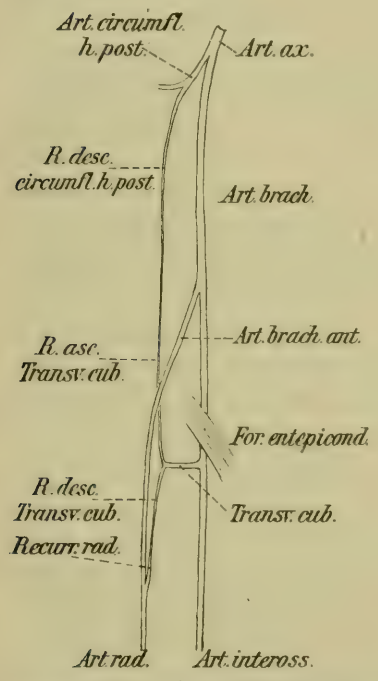

Fig. 2 *b*.

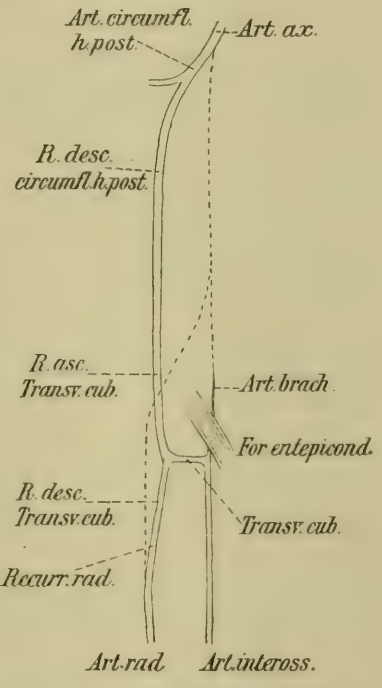

Schematische Darstellung der Umbildung des Gefäßverlaufs am Oberarm bei *Echidna*. *a* primitiver Zustand, *b* definitiver Zustand. Die rückgebildeten Teile des Arteriensystems sind punktiert gezeichnet.

beiden Portionen des oberflächlichen Teils des humeralen Triceps hindurchziehend, begleitet.

Von größeren Ästen ist noch dicht über der Endteilung des Hauptstammes ein Ast erwähnenswert, der sich dem Stamm des Radialis (profundus) anschließt und ihn rückläufig zwischen den beiden humeralen Tricepsköpfen eine Strecke weit begleitet, dabei die genannten beiden Muskeln versorgend. Er zieht also in der Bahn, die z. B. beim Menschen das Ende der Profunda einschlägt, allerdings in entgegengesetzter Richtung. In der Höhe der Endteilung selbst kam noch ein starker Ast für die radiale Gruppe der Strecker am Vorderarm zur Beobachtung.

Um zu einem Verständnis der bei *Echidna* den Hauptstamm des Oberarmes bildenden Bahn zu gelangen, ist es vor allem erforderlich, das ihren Anfang bildende Gefäß richtig zu deuten und ferner festzustellen, ob die unter dem Brachialis internus zur Interossea führende Bahnstrecke auf ein normalerweise vorkommendes Gefäß bezogen werden kann.

Der Beginn des Hauptstammes (*Art.circumfl.h.post*) folgt, wie wir sahen, dem N. axillaris (*4*), in welchem auch die Fasern des den höheren Formen fehlenden Radialis superficialis enthalten sind. Die Arterie läuft demnach zunächst genau in der Bahn einer Circumflexa humeri posterior und wird nur als solche zu deuten sein, nicht, wie es bisher geschah, als Profunda brachii (Fig. 2 *Art.circumfl.h.post*). Eine Profunda, also ein Brachialisast, welcher der Bahn des N. radialis superficialis, d. h. des Radialis der höheren Säuger folgen würde, fehlt völlig.

Die distale Ausdehnung des Gebiets dieser hier so außerordentlich mächtigen Circumflexa humeri posterior bis zum Vorderarm wird demjenigen, dem vor allem das Verhalten dieser Arterie beim Menschen geläufig ist, zunächst auffallen und veranlaßt uns, das Gebiet dieser Arterie in der Reihe der Säugetiere zu überblicken[1]. Dabei sei gleich betont, daß wir die Circumflexa humeri posterior in Konkurrenz mit der Art. profunda brachii treffen werden und daher auch auf diese eingehen müssen. Sie ist charakterisiert durch die Begleitung des N. radialis an der Hinterseite des Oberarmes.

Marsupialia. Die Circumflexa humeri posterior gibt nach ihrem Durchtritt durch die vordere Achsellücke zur Hinterseite der Schulter Äste zu den Schultermuskeln, namentlich zum Deltoides und zum Anfangsteil des Anconaeus longus und lateralis, darauf zwei Äste zur Außenseite des Oberarmes. Von diesen erschöpft sich der eine in der Versorgung der Muskulatur, der

[1] Die Untersuchung erstreckte sich auf folgende der Materialsammlung der Anatomischen Anstalt angehörige injizierte Tiere: Marsupialia: *Halmaturus* Benetti (1), *H. ualabatus* (1), *Perameles nasuta* (1). Edentata: *Choloepus didactylus* (1). Carnivora: Katze (2), Hund (2), *Mustela* (1), *Putorius foetidus* (1), *Galictis barbara* (2), *Mephitis zorilla* (1), *Herpestes griseus* (1), *Crossarchus fasciatus* (2), *Nasua socialis* (1). Insectivora: *Erinaceus europaeus* (2). Rodentia: Kaninchen (1). Artiodactyla: Ziege (1), *Tragulus javanicus* (1). Hyracoidea: *Hyrax* (*Procavia*) *capensis* (1). Prosimiae: *Lemur collaris* (1), *L. catta* (2), *L. macao* (1), *Stenops tardigrada* (2), *Perodicticus potto* (1). Hapalidae: *Hapale jacchus* (2), *H. rosalia* (3), *H. Oedipus* (1), *H. penicillata* (1). Cebidae: *Cebus capucinus* (1), *C. hypoleucus* (3), *Mycetes seniculus* (1), *Nyctipithecus vociferans* (1). Catarrhinae: *Cercopithecus entellus* (1), *Cynocephalus* spec.? (1), *Cynocephalus sphinx* (1), *Satyrus orang* (1).

andre zieht weiter abwärts, begleitet dabei einen zur Streckseite des Vorderarmes ziehenden Hautast des N. axillaris und anastomosiert endlich mit einem Ast der Art. radialis am Beginn des Vorderarmes. Wir bezeichnen ihn weiterhin als Ramus descendens der Circumflexa humeri posterior. Indem dieser R. descendens die Außenseite der Streckmuskulatur am Oberarm übernimmt, und damit als Collateralis radialis ausläuft, schränkt er das Gebiet der Profunda brachii ein, welche nur die medialen und hinteren Teile dieser Muskelgruppe, in Begleitung des N. radialis laufend, versorgt.

Edentata: *Choloepus didactylus*. Ein R. descendens circumflexae hum. post. ist nur schwach entwickelt und dementsprechend die Art. profunda brachii auch lateralwärts bis in die Rinne zwischen Brachialis internus und Anconaeus lateralis verfolgbar.

Carnivora. Eine wohl entwickelte Profunda mit Ausdehnung des Gebiets bis zur Radialseite des Oberarmes besitzen unter den Carnivoren nur wenige Vertreter (*Crossarchus*, *Herpestes* unter den Viverriden). In der großen Mehrzahl der Fälle ist die Profunda schwach und die Circumfl. hum. post. übernimmt ihr Gebiet, indem sie einen starken Ramus descendens nach ihrem Durchtritt durch die vordere Achsellücke zwischen dem Anconaeus lateralis und posticus hindurch distalwärts schickt, der den anfangs zwischen Anconaeus posticus und medialis laufenden N. radialis erreicht und ihn lateralwärts begleitet.

Insectivora. Unter den Insektenfressern zeigt der Igel eine Profunda, deren Gebiet sich aber auf die medialen Teile der Strecker am Oberarm beschränkt, während die Hinter- und Radialseite der Streckmuskulatur von einem starken, hinter der Endsehne des Latissimus dorsi zum N. radialis hinunterziehenden R. descendens der Circumfl. hum. post. versorgt wird.

Chiroptera. Hier wurde das Bestehen einer Profunda in Begleitung des N. radialis durch Grosser (1901) geschildert (als Collateralis radialis bezeichnet).

Rodentia. Die Profunda ist beim Kaninchen schwach und auf die mediale Seite der Strecker beschränkt. Dementsprechend ist ein starker Ramus descendens der Circumfl. hum. post. entwickelt, der zwischen Anconaeus lateralis und posticus zum N. radialis hinunterläuft und diesen dann weiterhin begleitet.

Ungulata. Es bestehen Verschiedenheiten zwischen den *Perissodactyla* und *Artiodactyla*. Während bei den ersteren (Pferd) eine wohlentwickelte Profunda die Streckseite des Oberarmes versorgt und demgemäß die Circumfl. hum. post. nur an der Versorgung der proximalen Teile der Strecker beteiligt ist, ist bei den Paarhufern das Verhältnis beider Gefäße umgekehrt. Die Profunda ist schwach, die Streckseite wird von einem starken R. descendens der Circumfl. gespeist. Derselbe zieht unmittelbar an der Hinterfläche der Latissimusendsehne distalwärts zur Grenze zwischen Anconaeus medialis und lateralis und hiermit zum N. radialis, dem er sich anschließt. Bei der Ziege, welche der Autor untersuchte, wurde ein schwacher Anconaeus posticus durch die Bahn des R. descendens vom Anconaeus lateralis abgesprengt. Das in eine Collateralis radialis auslaufende Ende des R. descendens kann, wie es sich bei *Tragulus* zeigt, bis zum Brachialis internus und zur radialen Gruppe der Strecker am Vorderarm gelangen.

Hyracoidea. Die Streckseite des Oberarmes wurde bei dem einen vom Autor untersuchten Exemplar von *Hyrax capensis* von einem starken, abstei-

genden Ast der Circumfl. hum. post. versorgt, der an der Hinterseite der Endsehne des Latissimus zum N. radialis hinunterläuft. Nur auf der einen Seite bestand ein kleines als Profunda zu deutendes Brachialisästchen, das auf kurze Strecke dem N. radialis folgte.

Prosimiae. Von den untersuchten Arten fand sich nur *Perodicticus potto* im Besitz einer stärkeren aus der Brachialis entspringenden Profunda. Aber auch hier wurde ihr Gebiet bereits an der medialen Seite des Oberarmes durch einen mit ihr anastomosierenden Ast der Subscapularis eingeengt, der an der Vorderseite der Latissimusendsehne hinunterzog. Dieser vor dem Latissimus laufende Weg zum Profundagebiet war bei *Stenops* besonders ausgebildet und beschritten durch ein Gefäßnetz, das dem Truncus subscapularis entstammte. Mit mehreren Stämmchen begleitete es den N. radialis an der Hinterseite des Oberarmes. Der Ursprung der Profunda ist also durch Vermittlung auch sonst bestehender Anastomosen auf die Subscapularis übertragen. Ein als Profunda zu bezeichnender Brachialisast fehlt bei *Lemur*.

Ganz allgemein wird bei den Prosimiern die Außenseite, bei *Lemur* aber auch die ganze Hinterseite des Oberarmes vom R. descendens der Circumfl. hum. post. übernommen, der bei den mit Wundernetzen versehenen Arten durch eine Geflechtsbildung dargestellt wird. Der Ramus descendens kann (*Stenops*) am Hinterrand des Deltoides mit dem Cutaneus brachii lateralis aus dem Axillaris an die Oberfläche und an der lateralen Seite des Oberarmes hinunter ziehen. Er überschreitet dann den auf die Beugeseite übertretenden N. radialis, anastomosiert dabei mit den den Nerven begleitenden Arterien und läuft an der radialen Gruppe der Strecker am Vorderarm aus. Meist jedoch zieht der Ramus descendens zwischen Anconaeus lateralis und posticus zum N. radialis hinunter und begleitet den Nerven zur Lateralseite des Oberarmes. Ein Zweig kann sich dem Radialis auch auf seiner zwischen Brachialis internus und Brachioradialis liegenden Verlaufsstrecke anschließen.

Hapalidae. Es bestehen hier Fälle, in denen eine stark ausgebildete Profunda aus der Brachialis die ganze Hinterseite des Oberarmes versorgt und nicht nur die Collateralis media, sondern auch die Collateralis radialis entsendet (*Hapale rosalia*). Dies bildet aber keineswegs die Regel. Von zwei Seiten gelangen noch Gefäße in das Gebiet der Streckmuskeln. Wie es scheint, entsendet regelmäßig ein Ast der Axillaris (Thoracico-dorsalis) einen Zweig vor der Latissimussehne zur Medialfläche der Streckmuskelgruppe. Dieser Ast kann bei stärkerer Entfaltung sich in die den Radialis begleitende Bahn fortsetzen, also die Versorgung des Stammes der Profunda und das Gebiet der Collateralis media übernehmen (meist bei *Hapale jacchus* und *penicillata*). Die Collateralis radialis wird bei *H. jacchus*, *Oedipus penicillata* durch den Ramus descendens der Circumflexa humeris post. abgegeben, der, bedeckt vom Anconaeus lateralis, an der Hinterfläche der Latissimussehne zum N. radialis hinunterläuft. Ein Ast verläuft in Begleitung des Cut. antibrachii dorsalis zum Vorderarm.

Cebidae. Auch hier läuft ein R. descendens der Circumfl. hum. post. unter dem Anconaeus lateralis zum Anschluß an den N. radialis und weiter in die Bahn der Collateralis radialis hinunter. Er übernimmt aber auch das Gebiet der Collateralis media. Hier, an der Hinterseite des Oberarmes, liegt das Grenzgebiet gegen einen wie bei den Hapaliden vor dem Latissimus hinunterlaufenden, aus der Axillaris (Thoracico-dorsalis) stammenden Ast. Dieser kann

auch weiter radialwärts übergreifen und damit die Collateralis radialis übernehmen. Endlich kommt als weiterer Konkurrent noch ein Ast aus dem Anfang der Brachialis in Betracht, dessen Zweige mit denen des Ramus descendens der Thoracico-dorsalis anastomosieren. Er repräsentiert eine Profunda. Unter Verdrängung der absteigenden Äste des Axillarisgebiets kann die Profunda die Collateralis media und radialis übernehmen und damit die Höhe der Ausbildung erreichen. Eine derartig entwickelte Profunda findet sich nicht sehr häufig. Beobachtet wurde sie bei *Cebus hypoleucus*.

Catarrhinae. Die Profunda ist allgemein als Hauptstamm der Streckseite entwickelt, wie es ja auch beim Menschen der Fall ist. Bei letzterem kommen aber bekanntlich all die Fälle, die im vorhergehenden geschildert wurden, als Varietäten vor. Die Profunda kann durch ein aus einem Axillarisast (Subscapularis) entspringendes, vor dem Latissimus hinunterlaufendes Gefäß ersetzt sein. Auf der Hinterseite des Latissimus, wo regelmäßig das Gebiet der Profunda an der Ursprungsportion des Anconaeus longus und lateralis mit dem der Circumflexa humeris post. anastomosiert, kann die Anastomose durch einen stärkeren Stamm der letzteren Arterie gebildet werden, und in andern Fällen die Collateralis radialis oder sogar auch die Media der Profunda abgenommen werden, so daß diese zu einem schwachen Ästchen reduziert wird.

Die im vorhergehenden mitgeteilten Tatsachen zeigen, daß verhältnismäßig selten die Hinterseite und Radialseite des Oberarmes von einer typischen Profunda versorgt wird, die von der Brachialis im oberen Abschnitt des Oberarmes entspringt und den Nervus radialis begleitet, mit ihrem Anfang die mediale Seite der Streckmuskulatur speist, an der Hinterseite eine Collateralis media abgibt und als Collateralis radialis endet. In dieser Ausbildungshöhe trafen wir sie nur beim Pferd, bei einzelnen Vertretern der Neuweltaffen (*Hapale rosalia*, *Cebus hypoleucus*), als verbreitetstes Vorkommnis bei den Katarrhinen (einschließlich Anthropomorphen) und beim Mensch. Das hier der Profunda tributäre Gebiet wird sonst ganz oder teilweise von Axillarisästen versorgt. Selbst der mediale Teil der Streckmuskulatur kann mehr oder weniger vollständig von einem vor dem Latissimus heruntersteigenden Ast der Thoracico-dorsalis oder Subscapularis versorgt werden. Vor allem interessiert uns aber die Tatsache, daß in weitester Verbreitung in der Säugetierreihe die Circumflexa humeri posterior einen starken Ramus descendens zum Oberarm schickt, der das Gebiet der Collateralis media und radialis oder zum mindesten das der letzteren übernimmt. Bei schwacher Ausbildung beteiligt er sich wenigstens an der Speisung der aus der Profunda den Hauptzufluß beziehenden Collateralis radialis, indem er mit ihr anastomosiert.

Die Bahn des Ramus descendens Circumflexae hum. post. ist verschieden. Er kann unmittelbar hinter der Latissimussehne hin-

unterlaufen, bedeckt vom Anconaeus lateralis, und sich gleich dem N. radialis anschließen, oder er zieht zwischen Anconaeus lateralis und einem als Anconaeus posticus bezeichneten Abschnitt der Strecker hindurch, um dann auch bald den N. radialis zu erreichen, oder endlich er tritt mit dem Cutaneus brachii lateralis des N. axillaris in oberflächliche Lage an der Außenseite des Oberarmes und läuft hier distalwärts, kreuzt die zur Vorderseite des Oberarmes übergehende Bahn des N. radialis und beteiligt sich noch als typische Collateralis radialis an der Versorgung des Vorderarmes. Die letztere Verlaufsweise fand sich bei Marsupialiern und bei *Stenops*. Damit beschreitet hier der Stamm der Art. circumfl. hum. post. und ihr R. descendens genau den vom Hauptstamm des Oberarmes bei *Echidna* eingeschlagenen Weg. Wenn, wie wir schon oben feststellten, der Anfang der Oberarmarterie von *Echidna* als Circumflexa hum. post. aufzufassen ist, so stellt ihre Fortsetzung gegen die Ellbogenbeuge einen stark entwickelten R. descendens dieser Arterie dar.

Es bleibt uns nunmehr die Aufgabe, die Fortleitung der Blutbahn am Oberarm von *Echidna* zu den normalen Hauptgefäßen des Vorderarmes aufzuklären. Die Untersuchung der Säugetiere zeigt, daß sich an die Collateralis radialis bzw. den R. descendens der Circumfl. hum. post. unmittelbar das Gebiet einer Arterie anschließt, die ich Art. transversa cubiti nennen möchte. Das Gefäß ist in den Lehrbüchern der Anatomie der Haussäugetiere als Art. collateralis radialis inferior[1] bezeichnet. Die Transversa cubiti kommt also hier zunächst in Betracht und ihr Verhalten soll jetzt untersucht werden.

Marsupialia. Die Transversa cubiti entspringt von der Brachialis unmittelbar nach ihrem Durchtritt durch das Foramen entepicondyloideum und zieht vor dem Ellbogengelenk unter dem Biceps und Brachialis internus zu der den N. radialis bergenden tiefen Rinne zwischen letztgenanntem Muskel und den radialen Streckern des Vorderarmes und teilt sich hier in einen Ramus ascendens und descendens. Der R. asc. begleitet rückläufig den N. radialis in proximaler Richtung und stößt mit seinem Gebiet unmittelbar an das der Collateralis radialis (aus Circumfl. hum. post.). Der R. desc. zieht distalwärts und beteiligt sich an der Versorgung der radialen Gruppe der Strecker am Vorderarm (Brachio-radialis, Extensor carpi radialis longus und brevis). Damit stößt die Arterie zusammen mit dem Verzweigungsfeld der Art. radialis (Fortsetzung der Brachialis ant. [s. superficialis]).

---

[1] Die Anwendung des neuen Namens ist deshalb notwendig, weil der Name: »Art. collateralis radialis superior«, auf deren Existenz die Bezeichnung Collateralis radialis inferior hinweist, in der heutigen Nomenklatur nicht mehr verwendet ist. Er bezeichnete den R. deltoideus der Profunda brachii.

Edentata: *Choloepus didactylus.* Die Arterie wird dargestellt durch einen vom Rete mirabile, das die Brachialis umscheidet, distal vom Foramen entepicondyloideum sich ablösenden Plexus, der sich unter dem Brachialis internus zum N. radialis und zu den radialen Streckern begibt.

Carnivora. Die Transv. cub. bildet einen regelmäßigen Besitz aller Carnivoren. Wenn wir von *Nasua socialis* zunächst absehen, so entspringt sie allgemein aus der Brachialis unterhalb des Foramen entepicondyloideum bzw. beim Hund, dem das Foramen fehlt, an entsprechender Stelle des freilaufenden Hauptstammes. Sie kreuzt die Vorderseite des Humerusendes distal von der Insertion des Pectoralis superficialis (s. major) und Delto-cleido-mastoideus (Brachio-cephalicus) unter Biceps und Brachialis internus. Bei *Felis* und den Viverriden, bei denen die Insertion des Delto-cleido-mastoideus an der Ulna erfolgt, läuft die Arterie auch unter jenem durch. Nachdem die Arterie an die Radialseite des Brachialis internus und damit an den N. radialis gelangt ist, teilt sie sich in einen Ramus ascendens, dessen Gebiet an das der Collateralis radialis (aus Profunda oder meist aus Circumfl. hum. post.) grenzt und einen R. descendens zu den radialen Streckern, deren Versorgung weiter distal von der Brachialis ant. übernommen wird.

Indem der Anfang der Brachialis anterior, die schräg über den Biceps radialwärts zieht, ebenso wie die unter diesen Muskel tretende Transversa cubiti an der Versorgung derselben Teile des Biceps beteiligt sind, kommt es gelegentlich zur Ausweitung einer Anastomose zwischen beiden Arterien. So wurde bei der Katze beobachtet, daß, vom Anfang der Brachialis anterior ausgehend, ein Gefäßstämmchen vor dem Foramen entepicondyloideum zum Anfang des Transversastammes verlief, das distal vom Foramen entspringt. Es bestand also eine das Foramen umgehende Bahn (ähnlich wie in Fig. 3, S. 547). Bei *Nasua* wird dieser Collateralstamm zur Hauptbahn am Ende des Vorderarmes und führt den Blutstrom vor dem Foramen hinunter (s. E. Schwalbe, 1895). In ihn ist also der Anfang der Brachialis anterior und der der Transversa aufgegangen. So spielt die Transversa cubiti eine wichtige Rolle für die auch in der Primatenreihe eintretende Verlegung des Strombettes vor das Foramen entepicondyloideum, in welchem dann der N. medianus allein zurückbleibt.

Insectivora: *Erinaceus europaeus.* Wir treffen hier zum erstenmal den Fall, daß eine im übrigen sich typisch verhaltende Transversa cubiti nicht aus dem Stamm der Brachialis, sondern aus der Brachialis anterior (superficialis) abgegeben wird, die sich im unteren Teil des Oberarmes vom Hauptstamm abzweigt und am Vorderarm in die Radialis ausläuft. Ehe die Brach. ant. in die Ellbogenbeuge eingetreten ist, geht die Transversa von ihr ab, um sogleich unter dem Biceps und Brachialis internus zu verschwinden und lateralwärts zu ziehen. Der Befund ist nur so zu deuten, daß die Übertragung der Transversa auf die Brach. ant. durch Ausbildung einer Anastomose zwischen einer normal entspringenden Transversa und der Brach. ant., die hier auch an der Versorgung des Biceps beteiligt ist, erfolgte.

Chiroptera. Aus der Darstellung des Gefäßsystems der Chiropteren von O. Grosser (1901) geht hervor, daß auch hier eine Transversa cubiti nicht fehlt. Eine Eigentümlichkeit der Chiropteren ist es, daß die den Vorderarm versorgenden Gefäße zum Teil noch im Bereich der Achselhöhle entspringen und damit am Oberarm neben der Brachialis eine Anzahl langer, dünner

Arterien mit dem N. medianus hinunterlaufen. Einen Bestandteil dieses Gefäßbündels bildet auch eine nach Kreuzung der Vorderseite der Bicepssehne am Vorderarm in die Radialis auslaufende Art. brachialis anterior (s. superficialis). Von diesem Gefäß spaltet sich ein Ast ab, der unter dem Biceps vor dem Humerus radio-distalwärts zieht, den N. radialis erreicht und die am radialen Epicondylus entspringenden Vorderarmmuskeln ernährt (Vespertilioniden). Dies ist unsre Transversa cubiti. Grosser bezeichnet sie als Radialis accessoria. Das Bestehen von Anastomosen zwischen der Radialis und dem Ende der Transv. cub. ermöglicht, daß letztere das Radialisgebiet am Vorderarm ganz oder doch zum größten Teil übernehmen kann. (Beobachtet durch Grosser bei den Rhinolophiden und einem Teil der Megadermiden.)

Rodentia: *Lepus cuniculus.* Die Transv. cub. entspringt im distalen Teil des Oberarmes aus der Brachialis, erreicht auf der für sie typischen Bahn quer verlaufend den N. radialis. Ein schwacher R. ascendens läuft an dem Nerven in proximaler Richtung empor und versorgt den Brachialis internus. Der Hauptstamm der Arterie biegt distalwärts ab und gelangt mit dem N. radialis um den Radius herum zur Streckseite des Vorderarmes. Hier anastomosiert sie mit der Recurrens interossea.

Perissodactyla-Artiodactyla. Allgemein besteht eine starke Transversa cubiti als Ast der Brachialis, die unter dem Biceps und Brachialis internus über das distale Ende des Humerus oder die Vorderfläche der Gelenkkapsel des Ellbogengelenks zum N. radialis in die Spalte zwischen Brachialis internus und Extensor carpi radialis zieht (den Huftieren fehlt ein Supinator longus). Auf diesem Wege versorgt die Arterie das Periost des Humerus, die Gelenkkapsel, die beiden genannten Beugemuskeln. Auffallend hoch entsprang die Arterie bei dem vom Autor untersuchten Exemplar von *Tragulus*, nämlich schon in der Gegend der Oberarmmitte. In der Regel fehlt der Arterie, nachdem sie den N. radialis erreicht hat, ein Ramus ascendens. Ein solcher fand sich jedoch mächtig entwickelt bei der Ziege, wo er zwischen Brachialis internus und Extensor carpi radialis emporlief, die genannten Muskeln versorgend. In der Begleitung des Cutaneus antibrachii dorsalis schickte er einen starken oberflächlichen Ast zum Vorderarm hinunter und endete am Anconaeus lateralis. Mit einem dünnen Ast anastomosierte er mit dem Ende der aus der Circumflexa humeri posterior stammenden Collateralis radialis. Sonst übernimmt letztere noch das hier vom Ramus ascendens der Transversa versorgte Gebiet. Der Ramus descendens, der beim Fehlen eines aufsteigenden Astes sich als unmittelbare Fortsetzung des Stammes der Transversa darstellt, begleitet in der Regel den Stamm des N. radialis auf die Streckseite des Vorderarmes und nimmt, in verschiedener Ausdehnung mit der Interossea konkurrierend, an deren Versorgung teil. Beachtenswert ist, daß bei der vom Autor untersuchten Ziege ein Ast an der Beugeseite des Vorderarmes blieb und hier in der Rinne zwischen Extensor carpi radialis und Radius in der Bahn einer typischen Radialis hinunterlief, Knochen und Muskel versorgend. Etwas oberhalb des Carpus fand sie ihr Ende in der Haut.

Hyracoidea: *Hyrax* (*capensis* [?]). Die im unteren Teil des Oberarmes aus der Brachialis entspringende Transv. cub. verhält sich im wesentlichen wie die Transversa bei der Mehrzahl der Huftiere auch darin, daß sie mit ihrem Ende die Streckseite des Vorderarmes, um den Radiusschaft herumziehend, aufsucht.

Prosimiae. Bei einem Teil der Formen (*Perodicticus potto*, *Stenops tardigrada*, *Chiromys*) entspringt die Transversa in der für sie im allgemeinen typischen Weise aus der Brachialis distal vom Foramen entepicondyloideum. Bei *Lemur* (außer bei *L. catta*) bildet sie einen Ast der Brachialis ant., wie wir es bereits beim Igel fanden und oben beurteilten (s. S. 545). Sie zieht unter dem Brachialis internus oder den Muskel durchsetzend radialwärts, um sich mit ihrem Ramus ascendens und descendens zwischen das Gebiet der Recurrens

Fig. 3.

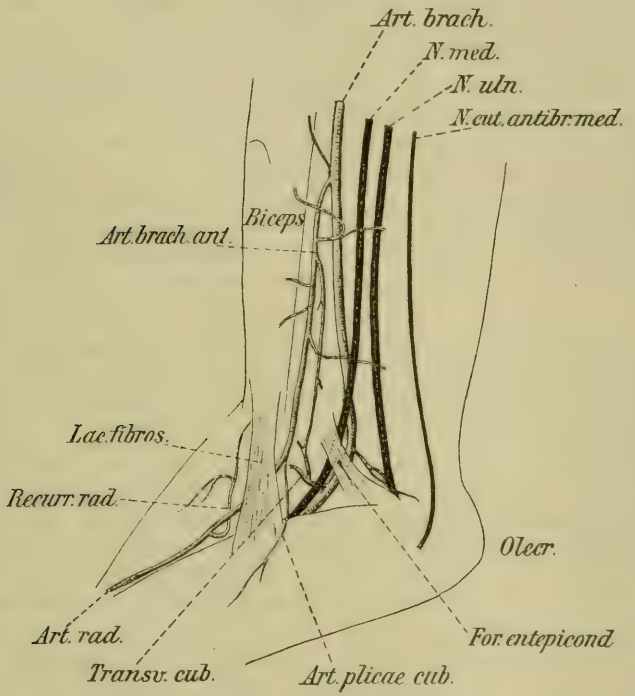

Cebus capucinus. Arterien in der Gegend der Ellbogenbeuge der rechten Seite. Die Arterien und Nerven sind so weit dargestellt, als sie ohne Entfernung von Muskeln unmittelbar sichtbar werden. Die gegenseitige Lagerung von Nerven und Gefäßen ist genau wiedergegeben.

radialis und das der Collateralis radialis einzuschieben. E. Zuckerkandl beschreibt für *Chiromys* ihre Verbindung mit der Collateralis radialis und spricht daher von der Transversa als einem »Ramus anastomoticus« der Art. brachialis. Für *Perodicticus* ließ sich eine starke Anastomose mit der Recurrens radialis nachweisen. Bei *Lemur catta* hatte sich die Recurrens radialis auf Kosten der Transversa proximalwärts ausgedehnt und nur ein schwaches, den Brachialis internus versorgendes Ästchen entsprang dort, wo der Abgang der Transv. cub. erwartet werden sollte.

Cebidae. Die Arterie ist in der Regel ein Ast des distalen Teils der Brachialis (Fig. 3 *Transv.cub*), bei *Cebus* entspringt sie distal von dem Foramen entepicondyloideum (*For.entepicond*), das sich hier erhalten hat. Auch bei den

Neuweltaffen kann sie aber von der Brachialis anterior abgegeben werden. In dem Spalt zwischen Brachialis internus und den radialen Streckern am Vorderarm ließ sich bei *Cebus* sowohl mit der Collateralis radialis (aus Circumfl. hum. post.) als mit der Recurrens radialis eine Anastomose nachweisen. Sehr schwach ist die Arterie bei *Nyctipithecus*.

Ähnlich wie wir es bei *Nasua* fanden, spielt auch bei *Cebus* die Arterie eine wichtige Rolle in den Fällen, in denen der Blutstrom das Foramen entepicondyloideum umgeht. Auch in den Fällen, in denen die Brachialis mit dem N. medianus das Foramen durchläuft (Fig. 3), kann eine Anastomose zwischen dem oberhalb und dem unterhalb des Foramen liegenden Gebiet der Brachialis bestehen. Ein aus dem Stamm der Brachialis selbst oder aus dem Anfang der Brachialis anterior (*Art.brach.ant*) entspringender dünner Zweig läuft parallel mit dem normalen Hauptstamm, aber vor dem For. entepicondyloideum vorbei und mündet in den Stamm der Transversa cubiti (*Transv.cub*). In andern Fällen kann dieser Collateralstamm mächtig entfaltet sein und das Blut die durch ihn gebildete gerade Bahn benutzen und das Foramen umgehen. Durch den Stamm der Transversa wird er dann dem Endstück der Brachialis zur Versorgung des Vorderarmes zugeleitet. Der im Bereich des Foramen und in seiner Nähe liegende Teil des primitiven Hauptstammes wird damit entlastet, kann aber, wie schon Bayer beobachtete, als dünnes Stämmchen erhalten bleiben.

Hapalidae. Die Transv. cubiti geht hier entweder von dem Anfang der Brachialis anterior oder dem Ende der Brachialis selbst aus. Besonders stark mit kräftigem Ramus descendens zu den radialen Streckern wurde sie bei *Hapale penicillata* angetroffen.

Catarrhinae-Cercopithecidae. Die Transv. cub. bildet einen regelmäßigen Besitz der Ordnung. Sie tritt auch hier unter dem Brachialis internus über die Gelenkkapsel hinweg, an beide Äste abgebend zum N. radialis zwischen Brachialis internus und Brachio-radialis, und versorgt die Nachbarschaft, indem sie sich in einen Ramus ascendens und descendens teilt. Der erstere anastomosiert, wie oft leicht durch Präparation darstellbar, mit dem den N. radialis zur Beugeseite begleitenden Ast der Profunda, an das Gebiet der R. descendens grenzt distalwärts das der schwachen Recurrens radialis.

Catarrhinae-Anthropomorphae. Orang. Auch hier bestand bei dem untersuchten Exemplar die Arterie, aber nur als dünnes Gefäß, das auf der einen Seite vom Stamm der Brachialis, auf der andern mit der Collateralis uln. inf. gemeinsam entsprang. Die Arterie griff um den ulnaren Rand des Brachialis internus herum, trat an die Hinterseite des Muskels und versorgte ihn, das Periost des Humerus und die Gelenkkapsel. Von der Radialseite kam ihr ein Ast der stark entwickelten Recurrens radialis entgegen, die sich in das sonst von der Transversa versorgte Gebiet zwischen Brachialis internus und Brachio-radialis vorgeschoben hatte und letztere nun hier vertrat. Damit ist der Zustand erreicht, der auch beim Menschen besteht. Oft wenigstens läßt sich auch hier eine Transv. cubiti nachweisen, d. h. ein unter den ulnaren Rand des Brachialis internus dicht über dem Ellbogengelenk eintauchender Ast der Brachialis, der als besonders zu unterscheidender Ast nur durch die Vergleichung mit den Befunden bei Säugetieren erkannt werden kann. Auch beim Mensch ist die Recurrens radialis stark entwickelt und übernimmt den größten Teil des sonst der Transversa zukommenden Gebiets.

Ganz allgemein stößt also bei den Säugetieren an das Gebiet der Collateralis radialis in distaler Richtung das Gebiet der Transversa cubiti (s. Schema Fig. 2 *a* S. 539). Die Arterie entspringt aus dem Endabschnitt der Brachialis in der Höhe des Ellbogengelenks, beim Bestehen eines Foramen entepicondyloideum unmittelbar distal von ihm. Als Ausnahme (beobachtet beim Igel, bei *Lemur*, bei *Hapale*) ist die Arterie ein Ast der Brachialis anterior (superficialis). Die Arterie zieht unter den Brachialis internus und versorgt diesen Muskel, das Periost des Humerus und die Kapsel des Ellbogengelenks, läuft dann quer in den Spalt zwischen Brachialis internus und der radialen Streckmuskelgruppe des Vorderarmes (Supinator longus, Extensor carpi radialis longus und brevis) und erreicht damit den N. radialis. Hier gabelt sie sich in einen Ramus ascendens und R. descendens. Der erstere läuft dem Ende der Collateralis radialis entgegen, in proximaler Richtung dem N. radialis folgend, und wird oft in weiter Anastomose mit jener angetroffen. Er kann das Gebiet der Collateralis radialis einengen oder selbst von dieser Beeinträchtigung erfahren. Der Ramus descendens begleitet den N. radialis zum Vorderarm und endet hier gewöhnlich in den radialen Streckern, deren Versorgung weiter distal von dem Ramus recurrens der Radialis aufgenommen wird. Damit besteht eine Verbindung zwischen Transversa cubiti und Art. radialis und durch ersterer Vermittlung eine Brücke zwischen Collateralis radialis und Radialis. Es ist möglich, daß die Transversa eine Rückbildung erfährt und nun von der Recurrens radialis Ersatz geboten wird, die sich dann erst zu einem starken Gefäß entwickelt. Bei den Anthropoiden wie beim Mensch liegt dieser Fall vor, aber als schwacher Ast läßt sich auch hier die alte Transversa cubiti noch nachweisen. Anderseits kann die Transversa cubiti mit ihrem Ramus descendens auch weit am Vorderarme vordringen und sogar, mit dem N. radialis laufend, die Streckseite des Vorderarmes unter Konkurrenz mit der Interossea zum Teil noch übernehmen (*Perissodactyla*, *Artiodactyla*, *Hyrax*, *Rodentia*).

Die Transversa cubiti bildet, wenn wir von der Richtung des Blutstromes absehen, eine Verknüpfung zwischen der Collateralis radialis, die in der Mehrzahl der Fälle und wohl auch ursprünglich der Circumflexa humeri posterior entstammt (R. descendens der Circumflexa hum. post.) und dem Ende der Brachialis jenseits des Foramen entepicondyloideum sowie der Radialis (s. das Schema Fig. 2 S. 539). Ihre Bahn läuft genau, wie die unter dem Brachialis

internus liegende Strecke des Hauptstammes bei *Echidna*, durch dessen Vermittlung der Blutstrom zur distalen Mündung des Foramen entepicondyloideum und weiterhin in die Interossea geleitet wird (Fig. 1). So kann es keinem Zweifel unterliegen, daß eine Transversa cubiti in das Hauptgefäß der *Echidna*-Extremität aufgegangen ist.

Zu dem gemeinsamen Besitzstand der Säugetiere gehört auch eine Brachialis anterior (= superficialis), die sich am Vorderarm in die Radialis fortsetzt. Ihr Fehlen ist stets die Folge einer Umgestaltung des Arteriensystems. Bei *Echidna* kann sie nicht mehr bestehen, da ihr Stammgefäß, die Brachialis, geschwunden ist. Die Übernahme ihres Radialisgebiets durch den Ramus descendens der Transversa ist ein naturgemäßer Ersatz.

Nunmehr kennen wir die Genese aller Teile der Strombahn im Oberarm von *Echidna* (s. Fig. 2*b* S. 539). Der proximale Teil der Hauptarterie ist der Stamm der Art. circumflexa humeri posterior (*Art.circumfl.h.post*), die Fortsetzung an der Außenseite des Humerus der Ramus descendens derselben (*R.desc.circumfl.h.post*). Die nächste Strecke bildet ein Ramus ascendens der Transversa cubiti (*R.asc.-Transv.cub*), deren Ramus descendens (*R.desc*) zur Radialis (*Art.rad*) fortleitet, während der Stamm der Transversa (*Transv.cub*) die Endstrecke formiert, durch welche die Fortführung des Blutes in die Interossea (*Art.inteross*), dem ältesten Gefäß des Vorderarmes, möglich wird. Damit sind wir an der primitiven Bahn des Hauptstammes angelangt, die der Blutstrom an der Abgangsstelle der Circumflexa humeri posterior, in diese einlenkend, verlassen hatte. Es ist also hier eine Collateralbahn zustande gekommen unter Verwendung von Gefäßen, welche einen gemeinsamen Besitz aller Säugetiere bilden und eine Bahn darstellen, die auch eingeschlagen worden wäre, wenn einmal aus Zufälligkeitsursachen die Brachialis am Oberarm unwegsam geworden wäre, da ihre Glieder miteinander durch Anastomosen zusammenhängen.

Es schließt sich nun zwingend die Frage an, warum bei *Echidna* die Brachialis als Hauptstamm aufgegeben worden ist.

Unsre Fig. 1 zeigt ein eigenartiges Verhalten des Musc. latissimus dorsi (*Lat*) (vgl. Ch. Westling, S. 14). Während der Teres major (*Ter.mj*) in gewöhnlicher Weise am proximalen Teil des Humerus inseriert, findet die Befestigung des Latissimus dorsi weit distalwärts verschoben am Epicondylus ulnaris humeri statt. Der der Endsehne benachbarte Teil des Muskels hat bei der Verlagerung

seiner Befestigung die drei großen Nervenstämme der Extremität mit sich heruntergezogen und zu einem Umweg gezwungen. Medianus (*3*), Radialis (*1*) und Ulnaris (*2*), die anfangs der Ventralfläche des Latissimus aufliegen, beschreiben am unteren Rand des Latissimus einen spitzen Winkel, um an der Dorsalfläche des Muskels aufzusteigen und ihren Weg am Oberarm fortzusetzen. Der N. medianus (*3*) läuft zum Foramen entepicondyloideum empor, aus dem wir ihn in der Figur wieder herauskommen sehen. Die Art. brachialis, die doch ursprünglich mit dem N. medianus verlief, wäre zu demselben geknickten Verlauf gezwungen worden, wie der sie begleitende Nerv. Wenn die Möglichkeit bestand, für den Blutstrom einen annähernd geraden Weg zum Vorderarm herzustellen unter Ausbildung bereits bestehender Anastomosen, so ist es verständlich, daß dies hier geschah, sobald mit der Veränderung in der Befestigung des Latissimus dorsi eine Behinderung der Zirkulation im Brachialisstamm sich einzustellen begann. Ein annähernd gerader Weg lag aber in der Verbindung der Axillaris mit dem Ende der Brachialis unterhalb der Plica cubiti durch Vermittlung der Circumflexa humeri posterior und Transversa cubiti vor, und ihn sehen wir auch durch den Blutstrom beschritten. Eine Umgestaltung in der Muskulatur bedingte also die weitgehende Änderung des Gefäßverlaufs, dem wir den vorliegenden Aufsatz gewidmet haben.

Die Veränderung in der Befestigung des Latissimus dorsi selbst aber dürfte mit der Umgestaltung der vorderen Extremität von *Echidna* in ein kräftiges Grabwerkzeug zu verknüpfen sein. Die größere Entfernung der Insertion vom Schultergelenk vergrößert die Leistung des Muskels für die Bewegungen der Gliedmaße.

Nachtrag.

Nach Abschluß der Arbeit kam ich durch Güte des Verfassers in Besitz der auch für die hier behandelten Fragen besonders wichtigen Untersuchung Erik Müllers über die Armarterien der Säugetiere (1904). Erik Müller bespricht hier u. a. eingehend auch die Armarterien von *Echidna* und die Herstellung der Collateralbahn bei Rückbildung der Brachialis. Er sagt S. 98: »Die Arterienanordnung bei *Echidna* scheint auf den ersten Anblick sehr sonderbar und von derjenigen bei den übrigen Säugetieren sehr abweichend zu sein. Mit der Kenntnis der embryonalen Verhältnisse der Säugetierarmgefäße wird aber die Kluft sehr leicht überbrückt, und die Anordnung der *Echidna* wird ein spezieller Typus, der sich aus der ursprünglichen Netzanlage herausgebildet hat.« E. Müller erinnert nun daran, daß bei einem 7 mm langen menschlichen Embryo die Arterienanlage des Armes aus einem dorsalen und einem ventralen

Gefäßnetz gebildet wird, die durch bogenförmige Anastomosen miteinander zusammenhängen. Wenn nun der Anfang des ventralen Netzes verödet, so muß der Blutstrom durch das dorsale Netz laufen und in ihm die Ausbildung eines einfachen Stammes unter Rückbildung der andern Teile das Netz herbeiführen. Die so entstandene dorsale Arterie kann durch Benutzung einer Anastomose auch die Versorgung der distalen Teile des ventralen Gefäßnetzes übernehmen. »So muß die Entwicklung der Hauptarterie des Armes von *Echidna* zustande gekommen sein.« Die eben erwähnte Anastomose zwischen dorsalem und ventralem Gefäßnetz liegt oberhalb der Ellbogenbeuge und unter dem distalen Teile der Unterarmbeuger. Sie erscheint morphologisch wichtig (S. 234). Sie vermittelt nicht nur bei *Echidna* die Versorgung des Vorderarmes aus der dorsalen Bahn, sondern spielt auch bei andern Säugern eine Rolle als Art. subbrachialis (= unsrer Transversa cubiti), so bei *Pteropus* und *Hydrochoerus*). »Sowohl an und für sich, wie verglichen mit den andern ausgewachsenen Arterienbäumen der Säugerarme, sind die jetzt aufgezählten Fälle unverständlich, mit der Kenntnis der embryonalen Formenverhältnisse dagegen kann man sie leicht verstehen« (S. 234 u. 235 o.).

E. Müller ist also von ganz andern Grundanschauungen ausgegangen und zu prinzipiell andersartigen Resultaten gelangt wie ich, obwohl im einzelnen sich die Übereinstimmung zeigt, daß auch E. Müller im unteren Teil des Collateralstammes von *Echidna* ein Homologon der Transversa cubiti, seiner Subbrachialis, sieht. Ich bin daher genötigt meinen Standpunkt und die in der vorliegenden Untersuchung befolgte Methode zu rechtfertigen.

Aus dem eigenartigen Verhalten der Oberarmarterien von *Echidna* ergeben sich zwei morphologische Fragen; erstens wie konnte die hier eingetretene Umformung des Gefäßsystems zustande kommen, und wie hat sie sich vollzogen, zweitens welches waren die veranlassenden Momente für die Umformung?

Die erste Frage ist gleichbedeutend mit der Frage nach dem Urzustand der Arterien des Oberarmes von *Echidna*. Zu ihrer Lösung führen zwei Wege, den einen stellt die Untersuchung der Ontogenese der *Echidna*-Arterien vor, bei der nicht nur der Hauptstamm, sondern auch seine Äste genau zu prüfen wären. Das vorliegende Material hat in der Hand Hochstetters den Nachweis des vorübergehenden Bestandes einer Brachialis ergeben, also den Beweis ermöglicht, daß den Vorfahren von *Echidna* eine Brachialis in typischer Ausbildung zugekommen sein muß. Der genauere Vorgang ihres Ersatzes durch den Collateralstamm ist aber an dem immerhin lückenhaften Material nicht festgestellt worden.

Der zweite Weg bietet sich in einer vergleichend-anatomischen Untersuchung. Er ist hier beschritten worden. Eine Prüfung der Armgefäße durch die ganze Klasse der Säuger gestattet festzustellen, welche Arterien allgemeine Verbreitung besitzen und welche von ihnen speziell in den Bahnen laufen, die der Collateralstamm von *Echidna* durchzieht. Gelang es Gefäße zu finden, welche diese beiden Eigenschaften besaßen, so mußten sie den Vorfahren von *Echidna* zugekommen sein und mußten das Material für die Ausbildung des Collateralstammes bei Rückbildung der Brachialis geboten haben. Die Gefäße fanden sich in der Circumflexa humeri posterior mit ihrem Ramus descendens und der Transversa cubiti. Die eine entspringt aus der Axillaris, die andre aus dem Ende der Brachialis, distal vom Foramen entepicondyloideum, beide anastomosieren miteinander. Sowie die Brachialis unwegsam wurde, mußten

diese beiden Gefäße zur Bildung des Collateralstammes notwendig herangezogen werden, aus ihnen baute sich das neue Hauptgefäß von *Echidna* auf.

Die Frage nach der nächsten Ursache für den Schwund der Brachialis fand ihre Lösung durch die Vergleichung der für die Brachialis sich bietenden Bahn bei *Echidna* mit der bei den übrigen Säugern. Eine Knickung der Strombahn durch eine Verlagerung der Insertion des Latissimus, erkennbar an der Knickung des die Brachialis begleitenden N. medianus, ist als Veranlassung für die Rückbildung der Brachialis erkannt worden[1].

So meine ich, daß durch die Untersuchung der ausgebildeten Formen die Morphologie der Oberarmgefäße von *Echidna* eine vollkommene Klärung gefunden hat, so vollkommen, daß von einer weiteren ontogenetischen Untersuchung wohl eine Bestätigung, aber keine Änderung des Resultates zu erwarten ist.

Demgegenüber kann ich die Notwendigkeit, ein so indifferentes Stadium der Gefäßentwicklung, wie es E. Müller tut, als Ausgangspunkt für die Ableitung des Zustandes der Arterie bei *Echidna* zu benutzen, deswegen nicht anerkennen, weil das Arteriensystem des *Echidna*-Embryos, bei dem die Umbildung erfolgt, längst über das beim 7 mm langen menschlichen Embryo durch Erik Müller nachgewiesene Indifferenzstadium hinaus ist. Bestimmte Arterien, nicht, wie Erik Müller es darstellt, Teile eines indifferenten Gefäßnetzes, sind bei der Umbildung der Gefäße zum Ersatz der Brachialis herangezogen worden, und sie galt es festzustellen.

Literaturverzeichnis[2].

L. Bayer, Beitrag zur vergleichenden Anatomie der Oberarmarterien. Morph. Jahrbuch. Bd. XIX. 1893.

E. Göppert, In: Bronn, Klassen und Ordnungen des Tierreichs. Bd. VI. V. Abteil. 1905.

O. Grosser, Zur Anatomie und Entwickelungsgeschichte des Gefäßsystems der Chiropteren. Anatom. Hefte. 1901. Heft 55.

F. Hochstetter, Beiträge zur Anatomie und Entwickelungsgeschichte des Blutgefäßsystems der Monotremen. Aus: Semon, Zool. Forschungsreisen in Australien und dem Malayischen Archipel. II. Jenaische Denkschriften. Bd. V.

[1] Es muß hier besonders darauf hingewiesen werden, daß auch Erik Müller die Frage nach der Ursache der Strombahnänderung aufgeworfen, aber in andrer Weise beantwortet hat. Er erblickt den Grund für die Änderung darin, daß infolge der Gestalt des Humerus die Bahn von der Achselhöhle zur Ellbogenbeuge an der dorso-lateralen Seite des Oberarmes kürzer ist als an der medialen Seite.

[2] Ein vollständiges Literaturverzeichnis findet sich in Bronn, Klassen und Ordnungen. Bd. VI. 5. Abteil. S. 1171 und 1220.

J. Hyrtl, Das arterielle Gefäßsystem der Monotremen. Denkschriften der mathem.-naturw. Klasse der Kais. Akad. der Wiss. Wien. Bd. V. 1853.

Erik Müller, Beiträge zur Morphologie des Gefäßsystems.
I. Die Armarterien des Menschen. Anat. Hefte. Bd. XXII. 1903.
II. Die Armarterien der Säugetiere. Ibidem. Bd. XXVII. 1904.

E. Schwalbe, Zur vergleichenden Anatomie der Unterarmarterien, speciell des Arcus volaris sublimis. Morph. Jahrbuch. Bd. XXIII. 1895.

Ch. Westling, Anatomische Untersuchungen über Echidna. Bihang till K. Svenska Vet.-Akad. Handlingar. Bd. XV. Afd. IV. No. 3.

E. Zuckerkandl, Zur Anatomie von Chiromys madagascarensis. Denkschriften der Kais. Akad. der Wiss. Mathem.-naturw. Klasse. Bd. LXVIII. 1900.

Zur Frage der segmentalen Gefäßversorgung der Haut beim Menschen.

Von

Privatdozent **Dr. Otto Grosser,**
Assistent am Institut.

Mit Tafel X.

Aus dem ersten Anatomischen Institut in Wien.

Die Beziehungen der Haut zum segmentalen Bau des Körpers wurden im Laufe der letzten Jahre von einer Reihe von Forschern eingehend untersucht; eine zusammenfassende Darstellung ihrer Ergebnisse findet sich in des Autors Sammelreferat »Die Metamerie der Haut«[1]. Die Leitgebilde, die uns die Bestimmung der metameren Zugehörigkeit irgend einer Hautstelle ermöglichen, sind die Nerven, die, streng segmental angelegt und sehr frühzeitig mit der Haut verbunden, durch ihren oft sehr komplizierten Verlauf uns ein Bild der ausgedehnten Verschiebungen, welche die Haut ontogenetisch durchmacht, liefern.

Noch ein zweites Organsystem, das der Gefäße, wird im ganzen Körper streng metamer angelegt und tritt gleichfalls frühzeitig zur Haut in Beziehung. Es ist nun nicht uninteressant, der Frage nachzugehen, inwieweit diese ursprüngliche Regelmäßigkeit erhalten bleibt. Für die Venen ist sie wohl a priori nicht zu erwarten, wohl aber für die viel konstanteren Arterien. Eine allfällige Persistenz dieser Regelmäßigkeit wäre auch klinisch von Bedeutung, da ja die Zahl der Hauterkrankungen, die zu Gefäßläsionen in Beziehung stehen, keine geringe ist und wohl auch gelegentlich eine Bestimmung des

[1] Centralbl. f. d. Grenzgebiete d. Medicin und Chirurgie. Bd. VII. 1904.

Gefäßstammes, der die betreffende Hautstelle versorgt, wünschenswert macht.

Eine ausführliche Darstellung der Hautarterien finden wir bei MANCHOT[1], der auch die Literatur berücksichtigt und zur Frage der embryonalen Wertigkeit der beschriebenen Gefäße Stellung nimmt. Gerade dieser Teil seiner Ausführungen erscheint allerdings vielfach bereits überholt und einer Widerlegung kaum bedürftig.

Von vornherein ist der Teil der Haut, in dem wir eine metamere Verteilung der Arterien erwarten dürfen, nur ein beschränkter. An den Extremitäten haben so ausgedehnte Verschiebungen der Dermatome stattgefunden, daß die Gefäße ihre ursprüngliche Anordnung auch nicht annähernd bewahrt haben; am Halse stimmen mindestens die Ursprungsverhältnisse der Hautarterien nicht mehr mit der metameren Anlage. Der Verlauf der Gefäße in der Haut selbst mag aber immerhin, wie dies MANCHOT ausführt, zum Teil einen ursprünglichen Charakter bewahrt haben; ganz ähnlich wie MANCHOT diesen Gefäßverlauf aus der Bildungsgeschichte des Halses erklärt, hat später BOLK[2] den Verlauf der Hautnerven dieser Region und die Anordnung der Halsdermatome abgeleitet. Am Rumpfe ist nach MANCHOT zunächst das Gebiet der Aa. epigastricae superficiales auszuscheiden; allerdings kommen hier wohl immer Rami perforantes aus der Tiefe, die aber wenig Regelmäßigkeit zeigen. Die oberen Hautäste der A. mammaria interna besitzen wohl noch metameren Charakter, wenn auch ihre Ursprungsverhältnisse davon abweichen. (Vgl. übrigens hierzu F. P. MALL, Development of the int. mammary and deep epigastric arteries in man, Johns Hopkins Hospital Bull., 1898.)

Metamer angeordnet sind ferner (MANCHOT) die Rami anteriores laterales der Intercostalarterien, die auch mit den entsprechenden Nerven verlaufen. Auszunehmen wären nur die caudalen Stämme, über die noch Angaben folgen. Etwas komplizierter sind die Verhältnisse am Rücken; sie bilden auch speziell den Gegenstand vorliegender Untersuchung. Nach der von MANCHOT gegebenen Abbildung könnte man glauben, daß die Gefäßanordnung hier eine sehr regelmäßige ist, und namentlich, daß unter jedem Wirbeldorn ein Ast der zu dem betreffenden Wirbel gehörigen metameren Arterie

---

[1] C. MANCHOT, Die Hautarterien des menschlichen Körpers. Leipzig 1889.

[2] L. BOLK, Die Segmentaldifferenzierung des menschlichen Rumpfes und seiner Extremitäten. I. Morph. Jahrbuch. Bd. XXV. 1897.

austritt. Im Text macht der Autor hierüber im wesentlichen folgende Angaben:

Der Ramus posterior einer Intercostalarterie teilt sich (wie der entsprechende Nerv) in einen medialen und einen lateralen Ast. Die Rami posteriores mediales treten metamer angeordnet »unmittelbar neben und auf der Höhe der Spitze der Wirbeldornen (sc. der Wirbel, zu denen sie numerisch gehören) aus der Muskellage heraus« und verzweigen sich horizontal-lateralwärts in der Haut. Abweichungen von der Norm bestehen zumeist in besonderer Schwäche des 1. und 2. thorakalen, sowie der Lumbaläste, sowie im Zurückbleiben einzelner Äste der Reihe mit stärkerer Entfaltung der benachbarten.

Die Austrittstellen der Rami posteriores laterales sind mit Ausnahme derer der Sacralgegend nicht genau markiert, nur im Gebiete der unteren Brustwirbel liegen sie meist in der Mitte zwischen den Wirbeldornen und den Anguli costarum. Sie sind am stärksten im Gebiet der unteren (8.—12.) Brust- und der Lendenwirbel, vikariieren namentlich im Thoraxbereich mit den medialen Ästen und sind selten sämtlich vorhanden. Meist ist nur das erste Paar vollzählig. »Diese Arterien verlaufen in horizontaler Richtung und erreichen bisweilen noch die Ansatzpartie des M. glutaeus maximus.« »Sie gehören ihrem Ursprunge nach nicht immer dem Wirbelrippensegment an, an dessen Hautversorgung sie beteiligt sind.«

Endlich beteiligen sich an der Versorgung der Rückenhaut noch die Rami perforantes posteriores. Sie entspringen aus dem Stamm der Intercostalarterien distal vom Abgang des Ramus posterior und gelangen meist lateral vom M. iliocostalis zum Latissimus dorsi und zur Haut. Auch ihre Zahl ist wechselnd und hier und da verdoppelt. »Aber sie zeigen dieselbe den Wirbelsegmenten entsprechende Anordnung, denselben laleralwärts gerichteten Verlauf, wie er für das mediale Gebiet beschrieben wurde.«

Manchot sucht nun die metamere Bedeutung der einzelnen Hautgefäße aus ihren Beziehungen zum Skelett abzuleiten, ein Prinzip, das überhaupt unzulässig ist, da die Hautsegmente entwicklungsgeschichtlich große Verschiebungen über dem Skelett durchgemacht haben und mit Rücksicht auf die wenig straffe Fixierung der Haut an die Unterlage fortwährend durchmachen. (Vgl. die Angaben über die Topographie der Dermatome zum Skelett in dem eingangs zitierten Sammelreferat, sowie Grosser und Fröhlich, dieses Jahrbuch, Bd. 30, 1902.) Der Nervenverlauf gibt uns ein Bild dieser Verschiebungen, und die metameren Arterien werden ursprünglich ganz parallel

mit den metameren Nerven angelegt. Wir müssen daher die Arterien betreffs ihrer segmentalen Wertigkeit nach den Nerven beurteilen.

Da ergibt sich nun, daß MANCHOTS Rami posteriores mediales die TOLDT[1] Rr. cutanei dorsales mediales nennt, nicht immer gleich unterhalb des entsprechenden Wirbeldornes, sondern mit den entsprechenden Nerven gelegentlich auch tiefer, selbst unterhalb des nächsten Dornes, austreten (Fig. 3, 5. und 7. Segment).

Noch größer müßte diese caudale Verschiebung bei den lateralen Ästen sein, ebenso wie bei den entsprechenden Nerven; allerdings wurden solche Rr. posteriores laterales, obwohl MANCHOT sie ausdrücklich erwähnt und auch einen andern Autor (THEILE) dafür anführt, an dem untersuchten Material[2] überhaupt nicht beobachtet.

Viel häufiger aber findet man, daß die medialen Arterien den langen Weg zwischen den Muskeln, den die Nerven nehmen, nicht mitmachen, so daß der Nerv in die Haut die Arterie des nächstfolgenden Segmentes mit bekommt (Fig. 1 *N.thor. 6*, Fig. 2 *N.thor. 2*, *4*, *7*, Fig. 3 *N.thor. 1* und *3*), ein Verhalten, das MANCHOT nur für laterale Stämme erwähnt. Ja selbst aus der zweitnächsten Segmentalarterie kann der Nerv sein Begleitgefäß beziehen (Fig. 2 *N.thor. 3*, Fig. 3 links *N.thor. 2* usw.). Gewöhnlich ist dies verbunden mit Unterdrückung einzelner medialer Hautäste, die überhaupt nie vollzählig beobachtet wurden; es gibt dann eine Arterie ihre Zweige mehreren Hautnerven mit (vgl. die Tabellen).

Gelegentlich kommt es auch im unteren Thorax- und im Lumbalbereich vor, daß eine solche Arterie von ihrem Ursprung am Foramen intervertebrale fast geradewegs, also ziemlich genau senkrecht zur Achse der Wirbelsäule, an die Haut verläuft und dabei schon unter dem Dornfortsatz des vorhergehenden Wirbels aus der Muskulatur austritt, um sich dann stark absteigend in der Haut auszubreiten (Fig. 1 *Ram.post.med. 11* und *12*, Fig. 2 *R.p.m.lumbalis 1*, Fig. 3 *R.p.m. 10*). Sie versorgt dann das Gebiet eines viel weiter cranialwärts entspringenden Nerven. Steigt sie in ihrem intramuskulären Verlaufe nur wenig ab, so kann sie auch in der caudalen Rumpfhälfte knapp unter ihrem zugehörigen Dornfortsatz auftauchen, wie dies MANCHOT als Regel hinstellt (Fig. 3 links *Ram.post.med.lumb. 2*, *3*, *4*, Fig. 3 rechts *Ram.post.med.thor. 11*, *12*, *lumb. 2*); aber auch dann versorgt sie, wie die Innervation ergibt, nicht das ihr ent-

[1] Anatomischer Atlas. Wien 1900.

[2] Außer den abgebildeten vier Körperhälften wurden noch einzelne isoliert injizierte Arterien untersucht.

sprechende, sondern ein craniales Dermatom, ist also nicht die ursprüngliche metamere Arterie.

Rami laterales der hinteren Äste der Thorakalarterien fehlen, wie angeführt, in den untersuchten Fällen; sie sind auch in dem Toldtschen Schema (Atlas Fig. 947) nicht enthalten. Sie werden vertreten durch Zweige, welche vom Ramus anterior, oft knapp neben dem Ramus posterior, entspringen und sich den Rami laterales der Intercostalnerven anschließen. Manchot bezeichnet sie als Rami perforantes posteriores, Toldt als Rami cutanei dorsales laterales. Meist verlaufen sie zwischen Longissimus dorsi und Iliocostalis, manchmal lateral von dem letzteren (was Manchot als Regel hinstellt), und wären dann als Rami perforantes posteriores mediales und laterales zu unterscheiden; einmal wurde auch der Verlauf mitten durch den Iliocostalis beobachtet (Fig. 2 *Ram.perf.post. 11*). Sie sind nur an einzelnen Segmenten ausgebildet (vgl. Tabelle I) und schließen sich fast ausnahmslos den Nerven von cranialwärts liegenden Segmenten an, haben daher das ursprüngliche, metamere Verhalten fast durchwegs aufgegeben.

Ja selbst die Lateraläste der untersten Rami anteriores der Intercostalarterien, die noch an der Versorgung der Rückenhaut teilnehmen, zeigen fast durchwegs dasselbe Verhalten, sind also gleichfalls weiter cranialwärts entspringenden Nerven angeschlossen (vgl. Tabelle II).

Tabelle I. Übersicht über die zur Ausbildung gelangten Hautäste der Intercostal- und Lumbalarterien für die Rückenhaut.

Fall der Figur	1	2	3 links	3 rechts
Rami posteriores mediales	Interc. 1, (3), 4, 5, 7, 8, 11, 12. fehlend 2, 6, 9, 10.	Interc. 1, 3, 5, 6, 8, Lumb. 1. fehlend 2, 4, 7, 9, 10, 11, 12.	Interc. 1, 2, 4, 5, 7, 10, 11, 12, Lu. 2, 3, 4. fehlend 3, 6, 8, 9, Lu. 1.	Interc. 1, 2, 3, 4, 5, 11, 12, Lu. 2. fehlend 6, 7, 8, 9, 10, Lu. 1.
Rami post. lat.	—	—	—	—
Rami perforantes posteriores mediales	Interc. 8, 9, 10, 11.	Interc. 8, 9, (11).	Interc. 5, 9, 10.	Interc. 8, 10, 11.
Rami perforantes posteriores laterales	Interc. 5, 11.	Interc. (11).	Interc. 4, 7.	Interc. 9.
Rami anteriores laterales	Interc. 12.	Interc. 10, 12, Lu. 1.	Interc. 10, 12, Lu. 3.	Interc. 10, 11, 12.

Tabelle II. Die von den einzelnen Arterien versorgten Hautnervengebiete (Dermatome).

p.m Ramus posterior medialis, in den Figuren überhaupt nur mit einer Ziffer bezeichnet; *p.p.m* Ramus perforans posterior medialis, in den Figuren durch ein der Ziffer nachfolgendes *p* bezeichnet, *p.p.l* Ramus perforans posterior lateralis, in den Figuren mit *p.l* bezeichnet; *lat* Ramus anterior lateralis, wie in den Figuren.

Segmentalarterie		Fig. 1		Fig. 2		Fig. 3 links		Fig. 3 rechts	
Intercostalis		Art des Astes	Nervengebiet	Art des Astes	Nervengebiet	Art des Astes	Nervengebiet	Art des Astes	Nervengebiet
	1	p.m	1	p.m	Cerv.7	p.m	Cerv.6	p.m	Cerv.6
	2	0		0		p.m	1	p.m	1
	3	p.m (mit 4)	2, 3, 4	p.m (mit 5)	2	0		p.m	2
	4	p.m (mit 3)	2, 3, 4	0		p.m lat	2, 3, 4 1, 2	p.m	3, 4
	5	p.m	5	p.m (mit 3)	3, 4, 5	p.m p.p.m	5 4, 5	p.m	4?, 5, 6
	6	0		p.m	5, 6	0		0	
	7	p.m	6, 7	0		p.m p.p.l	6?, 7 5, 6?	0	
	8	p.m p.p.m	8 6, 7	p.m p.p.m	7 6, 7	0		p.p.m	5, 7, 8
	9	p.p.m	7, 8	p.p.m	8	p.p.m	7, 8	p.p.l	7, 8?
	10	p.p.m	9	lat	8	p.m p.p.m lat	7? 9 9	p.p.m lat	9 8?
	11	p.m p.p.m p.p.l	8—9 10 11	p.p.m	9	p.m	9?	p.m p.p.m lat	8? 10 9
	12	p.m lat	9? 12	0		p.m lat	9? 10, 11	p.m lat	9? 11
Lumbalis	1			p.m lat	9? 10, 11	0		0	
	2					p.m	10?	p.m	10?
	3					p.m lat	11? Lu. 2		

Mit Nerven des gleichen Segments verlaufen also in Fall 1 Äste der 1., 2., 3., 5., 7., 8., 11., 12. Intercostalis, in Fall 2 nur der 5., 6., in Fall 3 links der 4., 5., 7., rechts der 4., 5., 8.

Alle angeführten Abweichungen der Rückenarterien von dem regelmäßigen metameren Schema lassen sich aus zwei Gesichtspunkten erklären, die ja auch sonst für die Beurteilung der Arte-

rienanordnung maßgebend sind: aus der Tendenz, längere dünne Gefäßstämme zu einem größeren Stamm zu vereinigen, und aus dem Bestreben, Umwege im Gefäßverlaufe zu vermeiden und auf kurzem Wege das Ziel zu erreichen. Für das erste Moment finden wir namentlich in Fig. 3 schöne Belege; dort haben linkerseits die 4. und 9., rechterseits die 8. Intercostalarterie ganz bedeutende Hautbezirke übernommen. Überhaupt ist aus diesem Gesichtspunkt der in allen Fällen beobachtete gänzliche Ausfall einzelner Äste verständlich.

Das zweite Moment erklärt den Anschluß der Gefäße an weiter cranialwärts entspringende Nerven; denn diese haben durchwegs einen langen Weg intramusculär bis zur Haut zurückzulegen. Streng genommen fallen ja beide Gesichtspunkte in einen zusammen; das Gefäßsystem ist nicht nur der Vererbung, sondern auch mechanischen Momenten unterworfen und bildet neue Bahnen, wenn diese der Blutbewegung eine geringere Reibung entgegensetzen. Ganz anders eben die Nerven, die uns die Geschichte der Umbildungen und Verschiebungen der Körperabschnitte mit viel größerer Treue aufbewahren.

Für die Pathologie ergibt sich aus der vorliegenden Zusammenstellung, daß auf eine wirklich metamere Anordnung der Hautgefäße nicht zu rechnen ist, und daß bei einem pathologischen, auf Gefäßerkrankung basierten Befund, in dem metamere Lokalisation der Erkrankung vermutet wird, immer erst auf anatomischem Wege zu erweisen wäre, daß sich auch die Gefäße in dem speziellen Falle dem Schema der metameren Nervenverteilung wirklich fügen. Kurz, bei Annahme metamerer Gefäßläsionen in der Haut ist große Vorsicht geboten, viel mehr als dort, wo es sich um solche nervöser Natur handelt.

Erklärung der Abbildungen.

Tafel X.

Die Intercostalarterien (in Fall 3 auch die Lumbalarterien) wurden jede für sich injiziert, dann wurden die Gefäße und Nerven der Rückenhaut präpariert und gezeichnet und schließlich die Herkunft jedes einzelnen Astes bestimmt.

Die Rami posteriores mediales der Intercostalarterien sind nur durch die Nummer der Arterie, aus der sie entspringen, bezeichnet, die Rami perforantes posteriores mediales sind durch ein beigesetzes *p*, die R. perf. post. laterales durch die Buchstaben *p.l*, die Rami laterales durch ein hinzugefügtes *lat* gekennzeichnet. *lu* bezeichnet den Ursprung aus Lumbalarterien. *tr.c* A. transversa colli. *Cuc* Rand des Musc. cucullaris. In Fig. 2 ist der mit *7 lat* bezeichnete Nerv ein Ramus posterior lateralis.

Bemerkungen über einen abnormen Verlauf der Vena azygos in einer den Oberlappen der rechten Lunge durchsetzenden Pleurafalte.

Von

Dr. H. Bluntschli,

Assistent am anatomischen Institut zu Zürich.

Mit 5 Figuren im Text.

(*Aus dem anatomischen Institut der Universität Zürich.*)

Auf dem Präpariersaal der Züricher Anatomie kam vor einiger Zeit eine Varietät des Verlaufs der Vena azygos zur Beobachtung, welche mir ein größeres Interesse zu verdienen scheint, nicht weil sie an sich etwa ein Unicum darstellte, — ähnliche Fälle sind mehrfach beobachtet worden —, sondern weil die zu beschreibende Varietät offenbar gar nicht so selten sein dürfte und wohl häufig nur übersehen wird, anderseits ich ihre bisherige Deutung nicht als eine durchaus glückliche anerkennen kann. Auch fehlt es, abgesehen vielleicht von den Darstellungen, welche Sperino (87) und Dévé (99) geben, an klaren, instruktiven Abbildungen, welche geeignet wären, das Interesse der Fachkreise auf die Aufdeckung weiterer, ähnlicher Fälle zu lenken.

Ich wähle zur Darstellung zunächst den Fall eines Thorax, der sich durch ausgezeichnete Konservierung seiner Eingeweide auszeichnet und von jeglichen pathologischen Pleuraverwachsungen frei ist, so daß die Lungen beiderseits, — abgesehen von der gleich zu schildernden Varietät des rechten Oberlappens —, ein völlig normales Verhalten zeigen. Die Rippen waren, als die Bedeutung des Falles erkannt wurde, leider schon bis auf relativ kurze Stümpfe beiderseits entfernt. In diesem Zustand wird das Präparat als Nr. 05. 64 $P._{III}$ 3 in der anatomischen Sammlung aufbewahrt. Betrachtet man dasselbe von der rechten Seite und wälzt die rechte

Lunge vorsichtig nach vorn, daß der Blick das rechte Mediastinum überschauen kann, so bieten sich Verhältnisse dar, wie ich sie in der Fig. 1 wiedergebe. Unter der Pleura mediastinalis gelegen, zieht die Vena azygos empor, in ihrem unteren Abschnitt wenig nach rechts von der Medianlinie der Brustwirbelsäule aufgelagert, nimmt zwischen sechstem und siebentem Brustwirbel die Vena hemiazygos

Fig. 1.

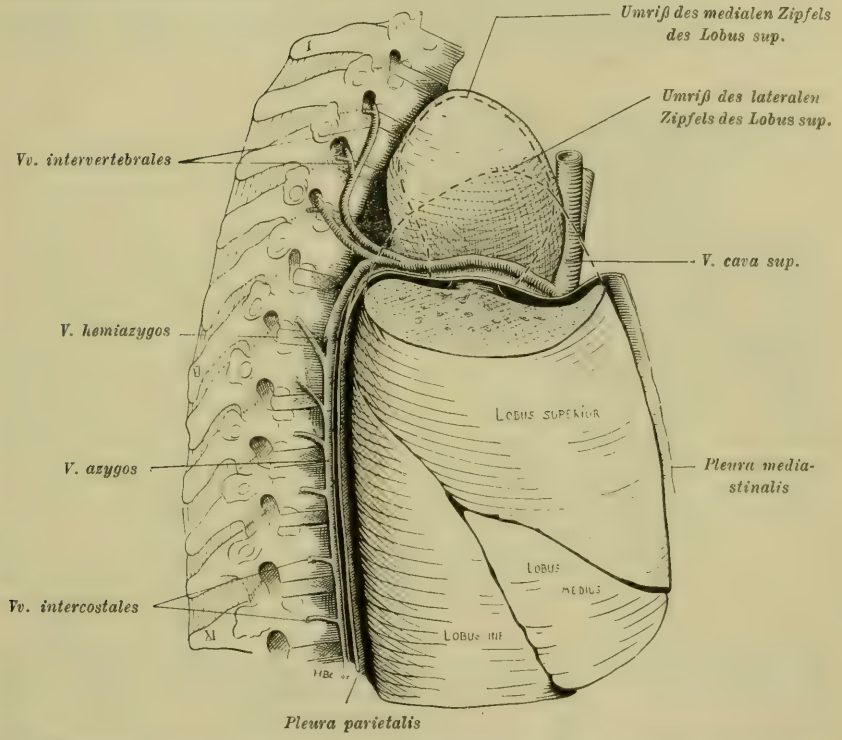

Das Präparat Nr. 05. 64 von der rechten Seite. Die Lunge ist nach vorn gezogen, der laterale Zipfel des Oberlappens ist abgetragen.

und in ziemlich gleichmäßigen Abständen die unteren Intercostalvenen, bis herauf zur fünften, in sich auf, wobei die caudal gelegenen ziemlich quer, die cranialeren immer steiler in nach oben offenem, spitzem Winkel einmünden. Zwischen viertem und fünftem Brustwirbel angelangt, verläßt die Vena azygos ihre Unterlage und hebt sich nach ventral und cranial von ihr ab[1], zugleich die Pleura

[1] In der Fig. 1, bei welcher im Interesse der Übersichtlichkeit die rechte Lunge stark nach vorn gezogen gedacht ist, zeigt sich die Stelle des Abhebens

vor sich vorwölbend. Hier münden alsbald die absteigend verlaufende vierte Intercostalvene und dicht davor das vereinigte Stämmchen der zweiten und dritten Intercostalvene in die Vena azygos ein. Alle drei oberen Intercostalvenen (den Verlauf der ersten konnte ich nicht mehr feststellen) nehmen sehr starke Intervertebralvenen in sich auf und sind dadurch zu starken Gefäßen geworden. Der weitere Verlauf der Vena azygos weicht vom normalen Verhalten beträchtlich ab. Anstatt unter der Pleura mediastinalis über den rechten Stammbronchus nach vorn zu ziehen, nimmt sie einen

Fig. 2.

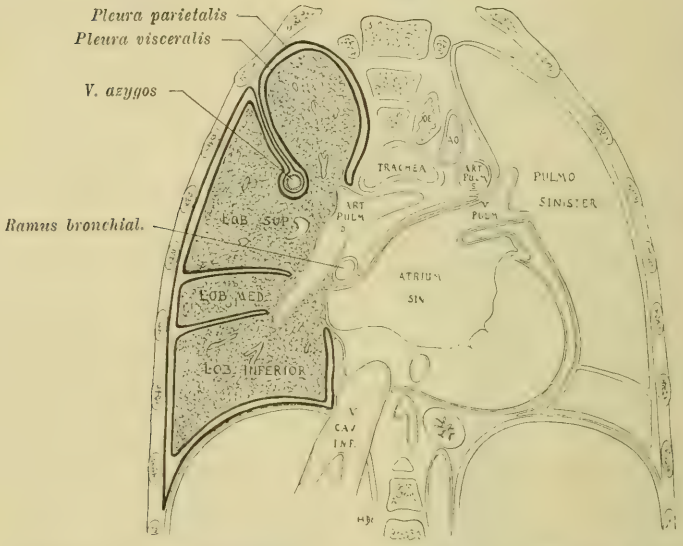

Schematisierter Frontalschnitt durch die Brusthöhle (mit Benutzung einer Abbildung aus Sobottas Atlas der descriptiven Anatomie des Menschen.

ganz eigenartigen Verlauf, beschreibt einen nach cranial, zugleich aber nicht unbedeutend nach lateral konvexen Bogen und liegt dabei im unteren, sichelförmigen Rand einer von der Pleurakuppe, der lateralen wie der hinteren Thoraxwand ausgehenden Pleuraduplikatur, ganz ähnlich wie der Darm durch sein Mesenterium fixiert erscheint. Frühere Autoren haben denn auch diese Pleuraduplikatur, über deren Verhalten die schematisierte Fig. 2 Aufklärung gibt, als »Meso-azygos« bezeichnet. Die Vena azygos verläßt dasselbe erst bei ihrer Einmündung in die rechte Wand der oberen Hohlvene,

der Vena azygos von der Wirbelsäule aus diesem Grund etwas caudal verlagert.

welche 22 mm unter der Zusammenflußstelle der Venae anonymae, 45 mm über der Eintrittsstelle der Vena cava superior in das rechte Atrium gelegen ist. — Der Venenverlauf auf der linken Thoraxseite ist ohne Besonderheiten, die Vena hemiazygos, gut entwickelt, sammelt das Blut aus dem fünften und den tieferen Intercostalvenen und führt es durch eine starke Anastomose der Vena azygos zu.

Es ist ohne weiteres verständlich, daß der Verlauf der Vena azygos unsres Falles eine normal entwickelte rechte Lunge nicht zuläßt. Entsprechend der tief herabhängenden Pleurafalte mit der Vena azygos in ihrem Unterrand findet sich denn auch im Oberlappen dieser Lunge eine tief einschneidende Spalte, welche die cranial gerichtete Partie des Oberlappens in einen größeren lateralen und einen kleineren medialen Teil zerlegt. Beide Teile hängen aber in der Gegend des Hilus miteinander zusammen. Die Spalte beginnt hinten etwa 11 cm unter der Lungenspitze und kaum 1 cm über der tiefen, Ober- und Mittellappen trennenden Fissura interlobaris an jenem abgerundeten, hinteren Rand, durch welchen die Facies mediastinalis in die Facies costalis der Lunge übergeht. Sie schneidet dann in nach lateral gekrümmtem Bogen bis auf den Hauptbronchus des Oberlappens ein, kreuzt ventral den scharfen Vorderrand der Lunge und verstreicht auf der medialen Lungenfläche nicht weit von der oberen, vorderen Begrenzung des Lungenhilus. Die Tiefe dieser Spalte ist hinten am Beginn wie vorn am Ende gering, dagegen in der Axillarlinie recht beträchtlich (5,5 cm). Daselbst findet sich zugleich der höchst gelegene Punkt des Grundes der Spalte dem eparteriellen Bronchus angelagert. Dem Grund der Spalte ruht von hinten bis vorn die Vena azygos mit ihrem Pleuraüberzug auf, während die Wände der Spalte durch das »Meso-azygos«, das man sich in seiner Form am besten als lateralen Ausschnitt des Kegelmantels eines mit der Spitze etwa in der Höhe des neunten Brustwirbels stehenden Kegels vorstellt, voneinander getrennt werden. Durch die Pleuraverhältnisse ist aber auch die Form der beiden Teile des Oberlappens bedingt, indem sich dieselben den gegebenen Raumverhältnissen der Pleurahöhle völlig anpassen.

Dem größeren lateralen Teil gehören die gesamten, basal vom Hilus gelegenen Teile des Oberlappens, aber auch ein in der Axillarlinie bis zur Höhe der ersten Rippe heraufragender, ventral und zum Teil auch dorsal den »medialen Zipfel« umlagernder »lateraler Zipfel« an. Er grenzt mit seiner oberen, nach medial konkaven,

von hinten, lateral und vorn gegen den Hilus geneigten Fläche dem Meso-azygos an.

Der mediale Teil ist komplizierter gestaltet und steckt in einem eigentlichen Pleurarecessus drin (vgl. Fig. 3), dessen Eingang die Gestalt eines von hinten nach vorn gedehnten Ovals besitzt und nach medial durch die Pleura mediastinalis, nach lateral durch die Vena azygos mit ihrem Pleuraüberzug begrenzt wird. Bedeutend weiter als der Eingang ist die Tiefe des Pleurarecessus, welchem als craniale Begrenzung der überwiegende Teil der Pleurakuppe angehört. Diesen Raumverhältnissen ist der mediale Zipfel des Oberlappens, der »Lobulus Wrisbergi« oder »Lobus venae azygos« früherer Autoren, angepaßt. Mit einem dünnen, plattenartig dorso-ventral gestelltem unteren Ende hängt er dorsal und oberhalb der Hilusbegrenzung, nur in geringem Grad auch ventral derselben, mit dem Hauptteil des Oberlappens an der mediastinalen Lungenfläche zusammen. Sein voluminöserer, kolbig gestalteter, apicaler Teil dagegen füllt den Pleurarecessus aus. Eine gewölbte, apicale Fläche lagert sich der Pleurakuppe an und besitzt etwa 13 cm Umfang. Sie geht mit abgerundeten Kanten in eine laterale, eine dorsomediale und eine mediale Fläche über. Die laterale Fläche ist die größte, nach lateral zu konvex und zugleich von dorsal, lateral und ventral gegen den Hilus hin abfallend geneigt. Sie ruht völlig jener sie vom lateralen Zipfel des Oberlappens trennenden Pleuraduplikatur an. Die dorso-mediale, schwach konkave Fläche lagert sich von rechts her der Wirbelsäule an. Sie ist oben breit, verstreicht aber nach unten mit der medialen Fläche, welche sich der Pleura mediastinalis zuwendet, oben schmäler als unten erscheint und einen stark ausgeprägten Sulcus arteriae subclaviae besitzt.

Was die Bronchienversorgung des medialen Zipfels des Oberlappens anbetrifft, so wird derselbe durch einen ersten Seitenzweig des eparteriellen Bronchus versorgt, der, ganz wie es auch Dévé (99) beobachtete, der lateralen Fläche des medialen Zipfels angeschmiegt, sich mehrfach teilend gegen die Lungenspitze zieht. Die Blutgefäße sind beim Eintritt in den apicalen Zipfel medial von dem eintretenden Bronchialast gelagert.

Zur genauen Feststellung der Umschlagsgrenzen der Pleura costalis in das Meso-azygos eignet sich der bisher besprochene Fall nicht, da die vorderen Teile der Rippen desselben entfernt wurden, ehe diese Aufnahme hätte gemacht werden können. Ausgezeichnet geeignet ist hierzu aber ein zweiter Fall, der seit längeren Jahren

in der anatomischen Sammlung (Nr. 1612 P. III 1) in getrocknetem Zustand aufbewahrt wird und den ich in Fig. 3 wiedergegeben habe.

Bei diesem ist die Vena azygos auch in den unteren Partien lateraler gelagert als es gewöhnlich der Fall ist, zieht über die Rippenköpfchen cranialwärts, biegt über dem fünften nach lateral und cranial um, wendet sich dann nach ventral und medial und mündet in die rechte Seitenwand des Anfangsteils der Vena cava superior, welche durch Zusammenfluß der rechten Vena subclavia, der rechten Jugularvene und der linken Vena anonyma entsteht.

Fig. 3.

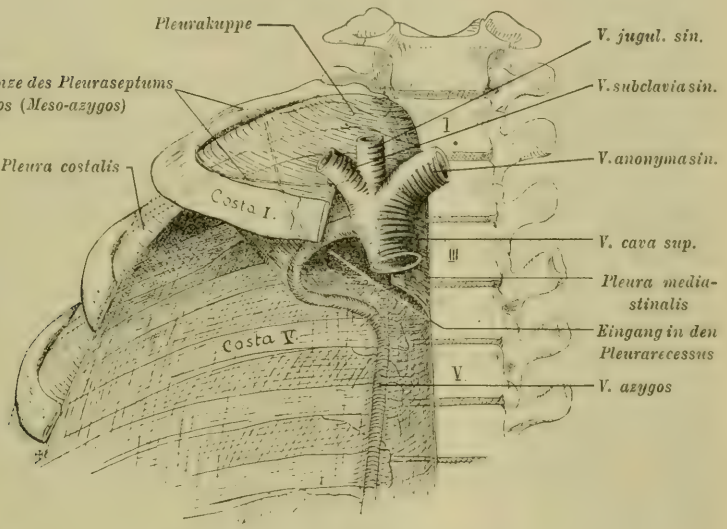

Das Präparat Nr. 1612 in der Ansicht von vorn.

Die rechte Vena anonyma fehlt in unserm Fall somit vollständig, wenn schon die Art der Mündung der beiden rechten Venen bereits den Beginn einer Anonymabildung andeutet.

Die Ähnlichkeit des Pleuraseptums, in dessen Unterrand die Vena azygos eingebettet war, mit dem Ausschnitt eines Kegelmantels, wird durch einen Blick auf die Fig. 3 deutlicher, als durch eine ausführliche Beschreibung klar gestellt werden kann. Auch die Umschlagsgrenzen der Pleura costalis in die Pleuraduplikatur des Mesoazygos sind kenntlich gemacht. Sie beginnen vorn an der rechten Wand der Vena subclavia dextra, ziehen ein Stück weit auf der Pleurakuppe lateralwärts, erreichen den Oberrand der ersten Rippe,

wenden sich lateral vom Tuberculum scaleni auf die Unterfläche der ersten Rippe und bleiben in dorsal, später medial gerichtetem Verlauf auf derselben, bis sie in ziemlich scharfer Krümmung nun plötzlich eine absteigende, caudal und zugleich medial gerichtete Wendung nehmen, den ersten Intercostalraum, die zweite, dritte und vierte Rippe und die zwischenliegenden Intercostalräume kreuzen, um sich an der Umbiegungsstelle der Vena azygos über dem fünften Rippenköpfchen zu verlieren.

Die Lunge dieses Falles ist nicht mehr erhalten, darüber, daß ihr Oberlappen aber ähnlich wie der des ersten Falles geteilt sein mußte, kann kein Zweifel bestehen. Nach der Größe des Pleurarecessus zu urteilen, muß der mediale Zipfel des Oberlappens ungefähr gleiches Volumen wie unser erster Fall besessen haben. Dagegen wird der Einschnitt in den Oberlappen bei der höher gelegenen Mündung der Vena azygos in die Vena cava superior namentlich vorn nicht ganz so tief gewesen sein wie bei jenem.

Die beschriebenen Fälle stehen, wie bereits einleitend erwähnt, nicht isoliert da, vielmehr vermochte ich in der Literatur eine ganze Anzahl entsprechender aufzufinden. Dévé (99) konnte deren 14 zusammenstellen und fügte ihnen drei eigne bei. Je ein weiterer wurden von della Rovere (97), Fischer (99), Mäusert (99) und Dionis du Séjour (04) beschrieben, auch erwähnt Mäusert, was zugleich ein interessantes Licht auf die relative Häufigkeit des Vorkommens dieser Varietät wirft, daß Prof. Boström unter 1600 Sektionen dieselbe 17mal beobachtet habe, worunter ein Fall mit doppelseitigem Vorkommen bei einem Thoracopagus besondere Erwähnung verdiene. Wie schon aus dieser Bemerkung Mäuserts hervorgeht, kann also die Zahl der bisher genauer beschriebenen 21 Fälle kein Maßstab für die Häufigkeit des Vorkommens der geschilderten Anomalie sein, auch lassen sich da und dort in Lehr- und Handbüchern Angaben finden, welche vermutlich nicht alle nur auf literarische Studien zurückzuführen sind. Narath (01), der für seine umfassende Monographie über den Bronchialbaum der Säugetiere und des Menschen eine außerordentlich große Zahl von Lungen untersuchte, bemerkt (S. 262 und 352), daß er ein Einschneiden der Vena azygos in den Oberlappen der rechten menschlichen Lunge zu verschiedenen Malen beobachtet habe, dagegen dieselbe Varietät nur ein einziges Mal bei einem Tier, nämlich bei *Phoca groenlandica* angetroffen habe. Andre Angaben über das Vorkommen des geschilderten Azygosverlaufs bei Tieren sind mir nicht bekannt, und wie mir Herr Prof. G. Ruge,

dem ich für diese Mitteilung wie für so manche Anregung und Förderung meiner Studien auch hier bestens danken möchte, zu berichten die Freundlichkeit hatte, ist ihm bei der Untersuchung eines umfangreichen Primatenmaterials nie ein analoger Fall vorgekommen.

Alle bekannten Fälle sind im Prinzip mit den meinigen vollkommen identisch. Dagegen wechselt der Ausbildungsgrad beträchtlich. Derselbe wird wohl am besten nach der Größe des abgespaltenen, medialen Zipfels des rechten Oberlappens bemessen. Von diesem Gesichtspunkt aus betrachtet, gehören die beiden oben ausführlich geschilderten Fälle zu den ausgebildetsten, sie stellen einen maximalen Entwicklungsgrad dar, während eine ganze Anzahl geringer ausgebildeter von andern Beobachtern festgestellt wurden. Die Abnahme des Entwicklungsgrades geht einher mit dem Niedrigerwerden des Pleuraseptums und mit der Größenreduktion des abgespaltenen Oberlappenteils, welcher damit immer mehr von der Lungenspitze auf die mediastinale Lungenfläche verschoben erscheint und schließlich in einem Fall von Dévé (99) noch nicht einmal Haselnußgröße besitzt. Die Mündung der Vena azygos in die Cava superior ist in der weiten Mehrzahl aller Beobachtungen als nach cranial und meist auch als in die laterale Hohlvenenwand verlagert angegeben. Die Varietät kann bei Leichen jeglichen Alters beobachtet werden. Dévé (99) fand einen sehr schön ausgebildeten Fall schon bei einem dreimonatlichen Fötus, was ganz unzweifelhaft beweist, daß die Varietät in sehr früher Embryonalperiode zur Ausbildung kommen muß. Daß sie schließlich bei symmetrischem Erhaltenbleiben der cranialen Abschnitte der hinteren Cardinalvenen auch linkerseits auftreten kann, zeigt das doppelseitige Vorkommen, welches der erste Beobachter unsrer Varietät, Wrisberg, 1778, geschildert hat (vgl. auch die oben erwähnte Angabe Mäuserts [99]).

Wie aber sollen wir uns das Zustandekommen dieser Varietät vorstellen?

Darüber, daß die Lunge sich passiv verhält und der Ausgangspunkt im cranialen Abschnitt der rechten, hinteren Cardinalvene, aus welchem die Vena azygos embryonal hervorgeht, zu suchen ist, daß ferner der Zeitpunkt des Entstehens in jener Periode liegt, wo das in der Cervicalregion sich anlegende Herz in die Brusthöhle herabsteigt, sind sich alle Autoren, die überhaupt eine Erklärung zu geben versuchen, vollkommen klar. Im einzelnen freilich denken sie sich den Modus recht verschiedenartig. Cleland (70) vermutet

eine in früher Embryonalperiode vorhandene temporäre Adhärenz der Lungenspitze mit der Pleurakuppe, wodurch das Herabgleiten der Vena azygos an der mediastinalen Lungenfläche verhindert würde. Er zieht aber auch eine abnorme Krümmung des Embryo in den Bereich der veranlassenden Möglichkeiten. Wieder andre, wie Motti (93), sehen den Grund in einer abnormen Kürze des rechten Stammbronchus. Endlich hat Dévé (99), in Anlehnung an eine Bemerkung Mottis, die Theorie aufgestellt, daß eine abnorme laterale Verlagerung des cranialen Abschnitts der rechten Vena cardinalis posterior, verbunden mit einer Mündung derselben nicht in die hintere, sondern die untere (später laterale) Wand des Ductus Cuvieri beim Descensus des Herzens zum Einschneiden der Vena azygos in den rechten Oberlappen der Lunge führe.

Von diesen vier Erklärungsversuchen scheint mir nur der letztere einer größeren Beachtung wert. Die Adhärenztheorie hat keine Wahrscheinlichkeit für sich, die Krümmungstheorie ist durch die doppelseitigen Fälle widerlegt, die abnorme Kürze des rechten Stammbronchus hat mit der Entstehung unsrer Varietät kaum etwas zu tun, sondern stellt wohl nur ein zufälliges Zusammentreffen dar. In die Rubrik dieser Zufälligkeiten möchte ich auch eine Beobachtung L. Cruveilhiers[1] weisen, die ich W. Grubers (71) Arbeit entnehme, wonach ersterer Autor einen Verlauf der Vena azygos zwischen einem trachealen Bronchus und dem eigentlichen Bronchus des rechten Oberlappens erwähnt, ohne sich im übrigen über die Lappung der rechten Lunge und die Pleuraverhältnisse auszusprechen.

So bleibt also als beachtenswerteste Erklärung die Annahme einer »lateralen Abweichung des oberen Teiles der Vena azygos«, über deren Entstehung Dévé (99), welcher diese Auffassung ausspricht, uns freilich nichts zu sagen weiß. Das kommt wohl nur daher, daß er sich nicht auf eigne embryologische Untersuchungen stützen kann, denn sein Gedankengang »stellt man sich, statt die vollendete Anomalie zu betrachten, deren Entstehung vor, so wird man zu dem Gedanken geführt, daß in diesen Fällen der Ductus Cuvieri ursprünglich stark von außen nach innen und zugleich von hinten nach vorn gerichtet ist«, enthält eine teilweise richtige Vermutung.

Ich habe nun, um vielleicht mit der Erklärung etwas weiter zu kommen, die Serienschnitte menschlicher Embryonen, welche das

[1] L. Cruveilhier, Traité d'anatomie desc. 3e edit. Paris. T. III. 1852. p. 491.

anatomische Institut der Züricher Universität besitzt, auf das Verhalten der Ductus Cuvieri und des cranialen Abschnittes der hinteren Cardinalvenen durchstudiert und in der Tat interessante Verhältnisse aufdecken können, welche ich zur Erklärung der beschriebenen Varietät verwerten möchte.

Es ist namentlich ein menschlicher Embryo von etwa 10,5 mm Länge, der seinem äußeren Aussehen nach mit dem Embryo *m* (X) der His'schen Normentafel übereinstimmt und ein Alter von 30 bis 34 Tagen haben dürfte. Bei ihm sind die cranialen Abschnitte der hinteren Cardinalvenen beiderseits noch wohl entwickelt. Die Venae subclaviae, welche ursprünglich Seitenäste der hinteren Cardinalvenen sind, später aber mit ihrer Mündung sich cranialwärts auf die Zusammenflußstelle mit den vorderen Cardinalvenen und schließlich auf die letzteren selbst verschieben (Hochstetter, 91 und 93), münden bereits in den Zusammenflußwinkel der hinteren mit den vorderen Cardinalvenen. Die Bifurcatio tracheae steht noch in der Höhe der ersten Brustwirbelanlage, die Anlage der apicalen Lungenpartie auf beiden Seiten um 40 μ tiefer. Die Pleurakuppe finde ich rechts am Oberrand des ersten Rippenköpfchens, links an dessen Unterrand. Die Lagerung der Ductus Cuvieri zu den Pleurahöhlen bietet im übrigen sehr beachtenswerte Besonderheiten. Ein Schnitt durch den Beginn der Bifurcatio tracheae (Fig. 4) trifft nämlich rechterseits noch die Pleurakuppe, zugleich aber die bogenförmige Mündung der hinteren Cardinalvene in den rechten Ductus Cuvieri nicht, wie man aus den später vorhandenen Lagebeziehungen erwarten sollte, medial von der Pleurakuppe, sondern lateral von derselben, ein Verhalten, das sich auf fünf Schnitten von je 20 μ Dicke feststellen ließ. Linkerseits, wo die Pleurakuppe etwas tiefer steht, ist dies Verhalten nicht so deutlich ausgebildet, aber andeutungsweise auch vorhanden, denn auch hier steigt die Vena cardinalis posterior lateral von der Pleurakuppe bogenförmig nach vorn. Die Pleuraspitze verstreicht aber, ehe dieser Cardinalisbogen den Ductus Cuvieri erreicht. Würde dieses topographische Verhalten sich bei dem weiteren Descensus der Brusteingeweide erhalten, so müßten die cranialen Partien der hinteren Cardinalvenen unter Vorwölbung einer Pleurafalte in das Cavum pleurae einschneiden, die Lunge sich den gegebenen Raumverhältnissen anpassend, einen geteilten Oberlappen bekommen, — kurzum unsre Varietät entstehen.

Unter gewöhnlichen Umständen freilich bleibt dieses Verhalten nicht bestehen, das zeigen mir sämtliche älteren untersuchten Em-

bryonen (von 15, 22 und 23 mm Länge), es folgt eine mediale Verlagerung der hinteren Cardinalvenenmündung in die Ductus Cuvieri und, zugleich eine Folge des weiteren Descensus der Brusteingeweide, ein Herabrücken derselben im Mediastinum. Mit der

Fig. 4.

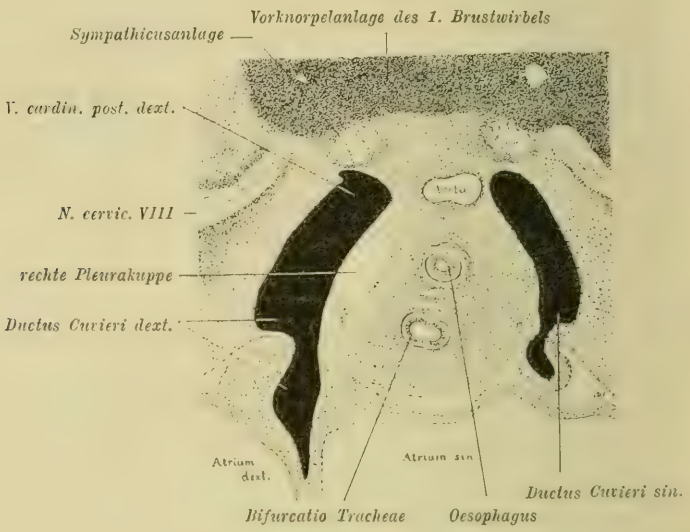

Fig. 5.

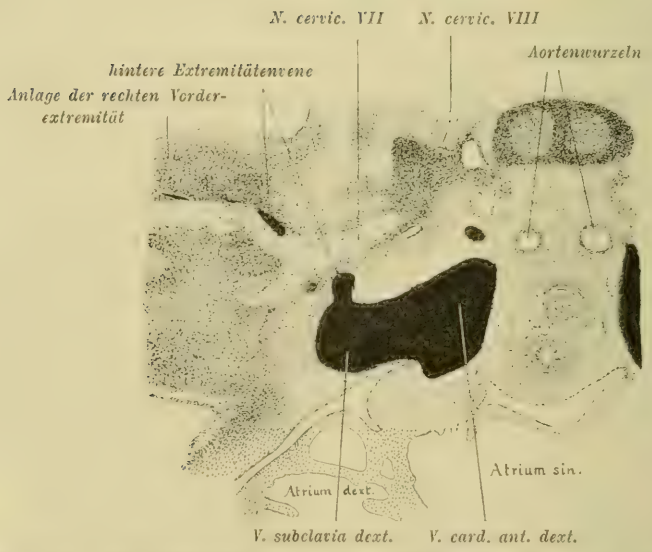

Fig. 4 und 5. Zwei Querschnitte durch einen menschlichen Embryo von etwa 10,5 mm Länge, in der Höhe des 1. Brustwirbels und durch die Intervertebralscheibe zwischen 7. Hals- und 1. Brustwirbel.

caudalen Verlagerung der Brusteingeweide geht aber auch eine Retraktion der Pleurakuppe einher, ich finde sie bei einem 15 mm Embryo in der Höhe des zweiten, bei einem 22 mm und 23 mm Embryo in der Höhe des dritten Rippenköpfchens. Ferner ist jedesmal ein geringer Höherstand der rechten gegenüber der linken Seite festzustellen gewesen. Auch Fischer (99) hat dem Höhenstand der Pleurakuppe sein Augenmerk zugewandt, leider aber zu alte Embryonen untersucht, um den primitiven Höherstand derselben in seinem vollen Maße zu erkennen. Die Retraktion der Pleurakuppe stelle ich mir weniger als eine direkt aktive, durch den allgemeinen Descensus der Brusteingeweide bedingte, denn als eine wohl im wesentlichen passive vor. Beim Herabsteigen der Ductus Cuvieri drängt der ursprünglich laterale Cardinalis-(Azygos-)bogen die Pleurakuppe herunter, indem er zugleich an die mediale Seite der Pleurahöhle herabrutscht. Dieses Herabdrängen der Pleurakuppe würde aber unterbleiben, wenn, wie wir es vorhin als Entstehungsmodus unsrer Varietät postulierten, der Cardinalisbogen in lateraler Lagerung zur Pleurakuppe fixiert bliebe. Durch welche Vorgänge könnte diese Fixation nach lateral bedingt sein? Gibt es reale Tatsachen, die eine solche Annahme stützen?

Betrachten wir bei unserm Embryo von etwa 10,5 mm Länge nicht nur die Schnitte caudal von der Trachealbifurcation, sondern auch die cranialwärts davon gelegenen, so läßt sich feststellen, daß der Zusammenflußwinkel der hinteren und vorderen Cardinalvenen schon in der Höhe der Intervertebralscheide zwischen dem siebenten Hals- und dem ersten Brustwirbel eine starke seitliche Ausbuchtung, das bulbusartig erweiterte Mündungsstück der Vena subclavia besitzt (s. Fig. 5). Hochstetter (91), der die Entwicklung der Extremitätsvenen genauer verfolgte, hat gelehrt, daß dieser Subclavia das Extremitätenblut ursprünglich auf einem andern Weg zuströmt als im späteren Leben, daß insbesondere die Vene des hinteren (ulnaren) Randes der Extremitätsanlage anfangs das Hauptabflußgefäß der Extremität darstellt. Noch zu einer Zeit, wo (beim Kaninchen) die Zusammenmündungsstelle der vorderen und hinteren Cardinalvenen bereits hinter das siebente Cervicalsegment verlagert ist, fließt durch diese ulnare Randvene, welche eine dorsale Lagerung zur Arteria subclavia und dem Plexus brachialis einnimmt, alles Venenblut der Vorderextremität der Vena subclavia zu. Erst später mit dem weiteren Descensus des Herzens und der großen Gefäße bekommt dieser Abflußweg untergeordnete Bedeutung, da sich seine Abflußbedingungen

wegen seiner dorsalen Lagerung zu Nervenplexus und Arterie zusehends verschlechtern. Nun bildet sich ein ventral von Arterie und Plexus gelegener Zweig aus, welcher die Hauptvene der Vorderextremität mit der Vena subclavia verbindet. Von der so entstandenen Veneninsel übernimmt der ventrale Zweig, bei fortschreitender Rückbildung des dorsalen, schließlich die Hauptrolle, er wird zum alleinigen Abflußweg des Venenblutes der Vorderextremität.

Auch bei unserm etwa 10,5 mm Embryo ist die hintere Randvene noch der Hauptabflußweg. Sie liegt dorsal von Arterie und Plexus, durchsetzt den letzteren aber zwischen dem siebenten und achten Cervicalnerven, um unter bulbusartiger Erweiterung in oben genauer geschilderter Weise als Vena subclavia in den Zusammenflußwinkel der Cardinalvenen einzutreten. Im übrigen ist auch ein schwacher, ventral vom Plexus gelegener Venenzweig bereits nachzuweisen.

Diese Umwandlungsvorgänge im Gebiet der Vorderextremitätsvenen dürfen meines Erachtens mit als einer der Faktoren betrachtet werden, welche als ursächliches Moment der bleibenden lateralen Verlagerung der hinteren Cardinalvene (V. azygos) in Frage kommen. Eine verlangsamte Umbildung im Gebiet der proximalen Extremitätsvenen muß zufolge der lateralen Subclaviamündung ein Medialwärtsrücken des Cardinalis-(Azygos-)bogens, der ursprünglich lateral von der Pleuraspitze liegt, verzögern. Daß Zugwirkungen überhaupt bei dem ganzen Descensus der Brusteingeweide eine große Rolle spielen, ist klar. Hochstetter führt auf den Zug, der durch den Descensus des Herzens auf die primitive, ulnare Randvene ausgeübt werde, die Umbildungsvorgänge der proximalen Extremitätsvenen zurück. Umgekehrt wird, zumal wenn sich die Ausbildung der ventral vom Plexus gelegenen Venenbahn verzögern sollte, ein stärkerer Zug der dorsalen in dorso-lateraler Richtung auf die Vena subclavia und durch diese auf die Cardinalvenen bzw. den Ductus Cuvieri erfolgen. Der Descensus des Herzens vollzieht sich in relativ kurzer Zeit, ein nur kurz dauernder Zug dieser Art seitens der Extremitätsvenen kann somit zu einer Varietät im Verlauf der Vena cardinalis posterior führen, die sich zeitlebens erhält, während die Umbildung im Gebiet der Extremitätsvenen zwar verzögert, aber nicht verhindert würde.

Für diese Erklärungsweise scheinen mir wichtige Tatsachen zu sprechen, welche sich durch den Vergleich der oben zusammengestellten 23 (mit den beiden neuen) Fällen von genauer dargestelltem,

abnormem Verlauf der Vena azygos ergaben. Einmal überschreitet die Größe des abgetrennten Lungenzipfels nie eine maximale Größe, wie sie meine beiden Fälle darstellen. Bei dem einen derselben konnte ich aber durch die genaue Aufnahme der Umschlagstellen der Pleura costalis in das Meso-azygos feststellen, daß dieselben in lateraler Richtung den Innenrand der ersten Rippe nicht überschreiten, ein Verhalten, das also mit der Annahme eines lateralen Zuges durch die Extremitätsvenen sich sehr wohl in Einklang bringen läßt. Anderseits ist in sehr vielen Fällen die hohe Mündung der Vena azygos in die laterale Wand der Vena cava superior festgestellt worden, ebenfalls ein Verhalten, das auf einen schrägen Zug in lateraler und zugleich etwas cranialer Richtung schließen läßt.

So glaube ich also, daß wir jene abnorme, laterale Abweichung der Vena azygos, welche schon Dévé (99) als sehr beachtenswert ansah, durch eine Verzögerung der Umbildungsvorgänge im Gebiet der proximalen Venen der Vorderextremität erklären dürfen.

Bei der Untersuchung entsprechender Fälle wird den Umschlagstellen des Meso-azygos und den Mündungsverhältnissen der großen Venen zueinander besondere Beachtung zu schenken sein. Auch wäre es sehr wünschenswert, wenn bei Untersuchung tierischen Materials stets auf den Verlauf der Vena azygos geachtet würde, denn, wenn schon die Entwicklung der Extremitätsvenen und der Descensus der Brusteingeweide beim Menschen vielleicht seine Besonderheiten haben kann, welche das Entstehen der Varietät begünstigend beeinflussen, ist es nicht recht verständlich, warum dieselbe bei Tieren nicht auch möglich sein sollte. Sehe ich doch in der nachgewiesenen, ursprünglich zur Pleurahöhle lateralen Lagerung der Zusammenflußstelle von vorderer und hinterer Cardinalvene zum Ductus Cuvieri ein durchaus primitives Verhalten[1], welches an die Topographie der Brustorgane bei Amphibien und Reptilien erinnert. Die Cuvierschen Gänge, ursprünglich quer gestellt, liegen dort dorsal von der Pleuroperitonealhöhle und bilden die Grenze, über welche sich die Lungen nicht cranial ausdehnen, die hinteren Cardinalvenen ziehen dorsal und zugleich lateral von denselben caudalwärts. Bei den höheren Wirbeltieren haben sich die Verhältnisse mit Zunahme des Herzdescensus wesentlich verschoben. Aber auch hier erinnert die Embryonalentwicklung wie auch der normale Verlauf der Vena azygos

[1] Ob dasselbe sich bei menschlichen Embryonen von 10,5 mm Länge regelmäßig antreffen läßt, ist nur durch Untersuchung einer Anzahl Embryonen gleichen Alters festzustellen, was mir mangels des Materials nicht möglich war.

über den rechten Stammbronchus an jene primitiveren Zustände und erlaubt uns z. B. in der gesamten apicalen Entwicklung der Lunge einen Neuerwerb zu sehen.

24. März 1905.

Literaturverzeichnis.

Cleland, Cause of a supernumerary Lobe of the right Lung. Journ. of Anat. and Phys. Vol. IV. p. 200. 1870.

Gruber, W., Fälle des Vorkommens eines Spitzenlappens an der rechten Lunge . . . Bull. de l'acad. Imp. des sc. St. Pétersbourg. T. 15. p. 91. 1871.

Sperino, G., Pulmone destro bilobato con lingula supranumeraria in corrispondenza della apice. Decorso anomale della grande Vena azygos. R. Accad. di Medic. di Torino. 1887. p. 265.

Hochstetter, F., Über die Entwicklung der Extremitätsvenen bei den Amnioten. Morpholog. Jahrbuch. Bd. XVII. S. 1. 1891.

—— Beiträge zur Entwicklungsgeschichte des Venensystems der Amnioten. 3. Säuger. Morpholog. Jahrbuch. Bd. XX. S. 543. 1893.

Mäusert, A., Zur Casuistik der Vena cava superior sinistra und der einen Spitzenlappen der rechten Lunge abschnürenden Anomalie der Vena azygos. Dissertation. Gießen 1899.

Motti, E., Anomalie degli organi interni nei malati di mente. Giorn. intern. sc. mediche Napoli. p. 881. 1893.

Della Rovere, D., Rara anomalia del pulmone destro. Decorso anormale della grande Vena azygos. Giorn. accad. med. Torino. Ann. 60. p. 95. 1897.

Dévé, F., Le lobule de la veine azygos ou lobule de Wrisberg. Bull. soc. anat. Paris. T. 74. p. 489. 1899.

Fischer, Eug., Seltener Verlauf der Vena azygos (Abspaltung eines Lungenlappens). Anatom. Anzeiger. Bd. XV. S. 476 und Nachtrag Bd. XVI. S. 91. 1899.

Narath, Alb., Der Bronchialbaum der Säugethiere und des Menschen. Bibliotheca Medica. 1901.

Dionis du Séjour, Lobe surnuméraire du poumon droit. — Lobe de la veine azygos. Bull. Mém. Soc. anat. Paris. 7. Série. T. 6. p. 132. 1904.

Bezüglich der älteren Literatur verweise ich, um Wiederholungen zu vermeiden, namentlich auf Dévé (99).

Das Hautleistensystem der Primatenplanta

unter Mitberücksichtigung der Palma.

Von

Dr. Otto Schlaginhaufen,

Assistent am Anthropologischen Institut der Universität Zürich.

(*Aus dem Anthropologischen Institut der Universität Zürich.*)

Mit 194 Figuren im Text.

Einleitung.

Es waren anthropologische Beobachtungen, welche mich auf eine eingehendere Behandlung des Hautleistensystems führten; denn zum vollen Verständnis der Verhältnisse, wie sie heute der Mensch und seine Varietäten darbieten, ist es notwendig, die Zustände seiner Vorfahren, der Affen und Halbaffen, genau zu studieren und die Veränderungen, die sich im Laufe der phylogenetischen Entwicklung herausbildeten, in allen Einzelheiten zu verfolgen. In der Tat haben denn auch die vorliegenden Untersuchungen nicht nur eine ganze Anzahl Tatsachen gehoben, die für die Prosimier und Simier neu sind, sondern auch die beim Menschen beobachteten Formen dem Verständnis näher gebracht und Richtungen gezeigt, in welchen der anthropologische Arbeiter mit Erfolg tätig sein kann.

Ich bin daher Herrn Prof. Rudolf Martin für die Anregung, die er mir zur Untersuchung dieser Verhältnisse gab, sehr zu Dank verpflichtet. Herr Prof. Martin sowohl als Herr Prof. Ruge brachten meinen Untersuchungen stets das regste Interesse entgegen, und ich benutze mit Freuden die Gelegenheit, meinen beiden verehrten Lehrern den tiefgefühlten Dank auszusprechen.

Da die Vertreter der verschiedensten Disziplinen sich mit dem Studium der Hautleisten beschäftigten, und die Literatur sich dementsprechend in den Zeitschriften der ungleichartigsten Gebiete, z. B. der Zoologie und der Kriminalistik zerstreut findet, hielt ich es für nötig, den Untersuchungen eine umfassende Zusammenstellung der Literatur vorangehen zu lassen.

Die Untersuchungen selbst habe ich in einen allgemeinen und einen speziellen Teil geschieden. Im ersteren werden die allgemeinen makroskopischen, mikroskopischen und ontogenetischen Tatsachen der Hautleisten, die Morphologie der Ballen der Palma und Planta, einige biologische Angaben und schließlich die Physiologie der Ballen und Leisten behandelt, über welch letztere ich die Resultate eigner Versuche mitteile.

Um eine systematische Untersuchung des Hautleistensystems durchführen zu können, war es notwendig, ein jedes Genus durch möglichst viele Species und eine jede Species durch möglichst viele Individuen vertreten zu haben. Eine Untersuchung an Organen, welche so sehr der individuellen Variabilität unterworfen sind, wie die Cristae cutaneae, führt hauptsächlich auf dem Wege der Variationsstatistik zum Ziel. Ich verdanke es nun dem gütigen Entgegenkommen der Herren Prof. Felix, Prof. Martin und Prof. Ruge, daß ich meine Untersuchungen in dieser Weise durchführen konnte. In uneigennützigster Weise stellten sie mir ihre Sammlung konservierter Primaten zur Verfügung, so daß es mir möglich war, die systematische Untersuchung an 330 Primatenplantae vorzunehmen. Außerdem bin ich Herrn Geheimrat Prof. Wiedersheim bzw. Herrn Prof. E. Fischer in Freiburg i. Br., sowie Herrn Prof. Hubrecht in Utrecht für die gütige Überlassung einiger Prosimierexemplare zu Dank verpflichtet. Die Zahl der aufgenommenen Plantae verteilt sich folgendermaßen auf die Species:

Prosimiae:

Lemur varius Js. Geoffr.	1	Planta
- *macaco* L.	1	-
- *mongoz* L. var. *rufifrons*	1	-
- - L. - *rufus*	1	-
- *brunneus*	2	Plantae
Galago garnetti Scl.	2	-
Nycticebus tardigradus Fischer	11	-
Loris gracilis Geoffr.	8	-
Tarsius tarsius Forbes	4	-

Simiae:

Hapale jacchus Kuhl	24	Plantae
Chrysothrix sciurea Wagner	5	-
Cebus capucinus Geoffr.	4	-
- *fatuellus* Geoffr.	4	-

Cebus azarae Rengger	2	Plantae
Alouatta seniculus Lacép.	2	-
Ateles ater F. Cuv.	2	-
Papio babuin Forbes	15	-
- *anubis* Schl.	7	-
- *hamadryas* Geoffr.	6	-
- *sphinx* Geoffr.	4	-
- *maimon* Erxl.	2	-
Cynopithecus niger Js. Geoffr.	5	-
Macacus sinicus Blyth.	4	-
- *nemestrinus* F. Cuv.	15	-
- *arctoides* Js. Geoffr.	2	-
- *rhesus* Desm.	1	Planta
- *maurus* F. Cuv.	3	Plantae
- *cynomolgus* Anderson	22	-
Cercocebus fuliginosus Geoffr.	6	-
- *collaris* Gray	4	-
Cercopithecus cynosurus F. Cuv.	2	-
- *albigularis* Sykes	5	-
- *patas* Erxl.	10	-
- *petaurista* Erxl.	4	-
- *cephus* F. Cuv.	2	-
- *sabaeus* Geoffr.	8	-
- *callitrichus* Js. Geoffr.	4	-
- *pygerythrus* F. Cuv.	10	-
- *Buettikoferi* Jentink	2	-
- *talapoin* Erxl.	1	Planta
- *nictitans* Erxl.	2	Plantae
Colobus vellerosus Js. Geoffr.	1	Planta
Semnopithecus cephalopterus Martin	3	Plantae
- *entellus* Desm.	8	-
- *melanolophus* Forbes	2	-
Hylobates leuciscus Kuhl	2	-
- *Mülleri* Martin	4	-
- *lar* Illig.	4	-
- *syndactylus* F. Cuv.	68	-
Anthropopithecus troglodytes Flow. et Lyd.	10	-
Gorilla gorilla Forbes	4	-
Simia satyrus L.	4	-

Das Material für die Untersuchung am Menschen besteht aus 365 Plantae. Den größten Teil der Abdrücke habe ich selbst aufgenommen.

Sie umfassen:

278 Abdrücke von Europäern, von denen die Herren Dr. Alfons Engelsberger und Dr. Otto Ziegler, sowie Herr cand. phil. Jan Czekanowski eine Anzahl aufgenommen,

51 Abdrücke von westafrikanischen Negern, die ich im Panoptikum in Zürich aufgenommen,

24 Abdrücke von Papua aus der Umgebung der Humboldtbai und vom Sentanisee in Holländisch-Nord-Neuguinea, welche wertvollen Abdrücke durch Herrn Marinearzt J. van der Sande auf der Holländischen Nord-Neuguinea-Expedition 1903 gesammelt und mir in zuvorkommendster Weise zur Bearbeitung überlassen wurden,

12 vereinzelte Aufnahmen von Japanern, Chinesen, Indiern, Battak und Javanen, die teils von Herrn Dr. Oskar Henggeler in Sumatra, teils durch mich in Zürich gesammelt wurden.

Allen den genannten Herren, welche mir in dieser oder jener Weise Material verschafften, sage ich meinen aufrichtigen Dank.

Die Arbeit schließt mit einem vergleichend anatomischen Abschnitt ab, worin ausgeführt ist, wie die verschiedenen Primatengruppen in bezug auf das Hautleistensystem der Planta zueinander stehen.

Äußere Gründe bewogen mich, das Literaturverzeichnis unmittelbar auf den historischen Teil (S. 608—612) folgen zu lassen.

Historischer Teil.

Wenn auch die Gebilde, die wir in der menschlichen Anatomie als Hautleisten (Cristae cutaneae) und Hautfurchen (Sulci cutanei) bezeichnen, augenfällig und der Untersuchung relativ leicht zugänglich sind, so wurden sie doch von wissenschaftlicher Seite noch verhältnismäßig wenig beachtet, und auch diese Beobachtungen haben erst spät ihren Anfang gemacht. Gleichwohl sollen in dieser historischen Betrachtung die Forscher des Altertums und Mittelalters kurz Erwähnung finden; denn sie werden zum mindesten über die Nomenklatur der Ballen, auf die ich im Laufe dieser Arbeit oft einzutreten habe, einiges aussagen.

Aristoteles scheint den Hautleisten keine Beachtung geschenkt zu haben, wohl aber den Gelenkfalten auf der Volarfläche der mensch-

lichen Hand, und nach Art der Chiromanten setzt er ihre Ausdehnung zur Lebensdauer in Beziehung: »*χειρὸς δὲ τὸ μὲν ἐντὸς θέναρ, σαρκῶδες καὶ διῃρημένον ἄρθροις, τοῖς μὲν μακροβίοις ἑνὶ ἢ δυσὶ δι' ὅλου, τοῖς δὲ βραχυβίοις δυσὶ καὶ οὐ δι' ὅλου*« [1587, 17]. Ob man das Wort *σαρκῶδες*, das auch in der entsprechenden Stelle über den Fuß gebraucht ist, auf die Ballen beziehen darf, scheint fraglich; jedenfalls wird »Thenar« bei Aristoteles nicht im Sinne der heutigen menschlichen Anatomie (= Daumenballen) angewendet, sondern ist die Bezeichnung für Handteller. Auch in der Beschreibung des Affenfußes, die diesen in kurzen Zügen gut zeichnet, hat das Wort diese Bedeutung: »*ἰδίους δὲ τοὺς πόδας· εἰσὶ γὰρ οἷον χεῖρες μεγάλαι, καὶ οἱ δάκτυλοι ὥσπερ οἱ τῶν χειρῶν, ὁ μέσος μακρότατος, καὶ τὸ κάτω τοῦ ποδὸς χειρὶ ὅμοιον, πλὴν ἐπὶ μῆκος τὸ τῆς χειρὸς ἐπὶ τὰ ἔσχατα τεῖνον καθάπερ θέναρ· τοῦτο δ' ἐπ' ἄκρου σκληρότερον, κακῶς καὶ ἀμυδρῶς μιμούμενον πτέρνην*« [1587, 36].

Rufus Ephesius, der zur Zeit Trajans lebte, braucht »Thenar« bereits für Daumenballen und erwähnt — wie es scheint zum ersten Male — das Wort »Hypothenar«: »*θέναρ δὲ τὸ μεταξὺ διάσημα τοῦ λιχανοῦ καὶ τοῦ μεγάλου δακτύλου σαρκῶδες, ὑφ' ᾧ τὸ κοῖλον τῆς χειρός. ὑποθέναρ δὲ τὸ ὑπὸ τοῖς τέτρασι δακτύλοις*« [1554, 22]. Aus einer gleich darauf folgenden Stelle desselben Autors geht hervor, daß Hippokrates in bezug auf den Ausdruck »Thenar« die gleiche Ansicht wie Aristoteles vertrat: »*δοκεῖ δέ μοι Ἱπποκράτης πᾶν τὸ πλατὺ τῆς χειρὸς θέναρ ὀνομάζειν.*«

Der griechische Grammatiker Julius Pollux weicht in der Auslegung von »Thenar« und »Hypothenar« nicht von Rufus Ephesius ab, weist jedoch als weitere Bezeichnung noch »Opisthenar« auf: »*καὶ τὸ μὲν ἔνδοθεν τῆς χειρὸς σαρκῶδες, ἀπὸ τοῦ μεγάλου δακτύλου μέχρι τοῦ λιχανοῦ, καλεῖται θέναρ. τὸ δὲ ἔξωθεν, ὀπισθέναρ. τὸ δὲ ἀπὸ τοῦ λιχανοῦ μέχρι τοῦ μικροῦ δακτύλου, ὑποθέναρ*« [1706, 223/224].

Galen nennt alle prominenten Teile der Hand »Thenar«, macht aber darauf aufmerksam, daß dieses Wort oft nur für die unterhalb des Daumens gelegene Region angewandt werde: »*Τὰ ἐξέχοντα τῶν χειρῶν ὀνομάζουσι θέναρα παρὰ τὸ θεῖνειν, ὡς ἔνιοι βούλονται τῶν χαιρόντων ἐτυμολογίαις. τούτοις γὰρ τοῖς ἐξέχουσι παίομεν ὅσαπερ ἂν παίωμεν. ἔνιοι δὲ οὐ πάντα τὰ ἐξέχοντα τῆς χειρὸς καλεῖσθαί φασιν, ἀλλὰ μόνα τὰ ὑπὸ τοῖς μεγάλοις δακτύλοις*« [1830, 364].

Bei Vesal, mit dem ich zu den Autoren des Mittelalters übergehe, finden sich weder über die Ballen noch über die Hautleisten Bemerkungen. Die letzteren berücksichtigt erst Malpighi:

»Postremum examinanda occurrit manus, in cujus vola elatae quaedam rugae diversas figuras describunt; in extremo tamen digitorum apice spiraliter ductae, si microscopio perquirantur, patientia sudoris ora per medium protracti dorsi exhibent« [1686, 25]. Schon aus dieser Stelle geht hervor, daß vorzüglich die kreis-, schleifen- und wirbelförmigen Zeichnungen der Hautleisten auf der Fingerbeere die Aufmerksamkeit des Beobachters auf sich zogen. Noch deutlicher ist diese Tendenz, gerade die komplizierten Leistenfiguren zu studieren, in einer Abhandlung Purkinjes ausgesprochen. Er stellt neun Typen auf, die genau beschrieben sind: 1) Flexurae transversae, 2) Stria centralis longitudinalis, 3) Stria obliqua, 4) Sinus obliquus, 5) Amygdalus, 6) Spirula, 7) Ellipsis, 8) Circulus, 9) Vortex duplicatus [1823, 43—45]. Auf Einzelheiten dieser Klassifikation werde ich erst im allgemeinen Teil eintreten können; immerhin sei hier gesagt, daß dieselbe sich auch heute noch, wo sie durch die klassischen Untersuchungen Galtons überholt ist, in gewissen Fällen mit Vorteil anwenden läßt. In kurzen Zügen ist ferner der Linienverlauf in der Vola dargestellt, und folgende Stelle, sowie die in der Originalabhandlung befindlichen Zeichnungen zeigen, daß Purkinje außerdem nicht nur die Hautleisten der Hände der Affen, sondern auch diejenigen am Greifschwanze gewisser südamerikanischer Formen (Ateles Coaitae) kannte: »Etiam in simiarum manibus, imo in eorum cauda prehensili similes lineolae occurrunt, quarum distinctio ad characterem fersan specificum ulterius designandum quidqam conferet, quae, nisi parvi faciant, zoologi ulterius assignabunt« [1823, 46]. Anstatt der Worte »Thenar« und »Hypothenar« finden sich bei Purkinje »Torus pollicis« und »Torus auricularis digiti«, offenbar bloße Übersetzungen der deutschen Ausdrücke.

Außer diesen beiden Ballen der Hand finden wir bei Huschke zum ersten Male die »Ballen der Mittelhand, Tori metatarsei digitorum« [1844, 573] erwähnt. Der Beschreibung des Hautleistenverlaufes auf der Hohlhand und der Grund- und Endphalangen der Finger widmet sich dieser Autor mit größerer Ausführlichkeit als Purkinje, und einige Hinweise auf das Vorkommen von Variationen lassen auf die Untersuchung einer größeren Individuenanzahl schließen. Die Untersuchung der auf den Mittelhandballen befindlichen Formen (Sinus obliqui metatarsei) führen dann Huschke auf einen Erklärungsversuch der Verschiedenheiten, die in dieser Hinsicht zwischen dem Menschen und den Affen bestehen: »Bei den Affen scheinen diese Wirbel zwischen allen Fingern vollkommener zu sein und sind

folglich ihrer vier. Dies hängt wohl mit der größeren Gleichheit ihrer Finger und der mangelnden Freiheit ihres Daumens zusammen. Wenigstens sind beim Menschen die Finger, zwischen denen sich noch ein vollkommener Warzenwirbel findet, unbeweglicher als der Zeigefinger und Daumen, die sich durch den höchsten Grad der Beweglichkeit auszeichnen« [1844, 573]. Den auf den Ballen der Nagelglieder auftretenden Dreiecken gibt HUSCHKE den Namen »Triangulum tori tactus«[1].

Die oft zitierte Arbeit von ALIX über die Papillarlinien an Hand und Fuß des Menschen und der Affen wird von einem Kapitel eingeleitet, das über die allgemeine Form und die Funktion dieser Organe handelt ['67]. Es ist dasselbe umfangreicher als der Hauptabschnitt ['68]. In letzterem wird jede Vola und Planta einer ausführlichen Einzelbeschreibung unterzogen. Ich sehe darin, sowie in den trefflichen Abbildungen ganzer Volae und Plantae ['68. II—V] einen Vorzug, der diese Abhandlung über die meisten der andern, welche unsern Gegenstand berühren, stellt[2]. Leider wird die Brauchbarkeit zum Vergleich mit unsern Autoren und eignen Resultaten aber durch die unpräzise Nomenklatur der Species etwas herabgesetzt. Denn bei der Strenge, mit der wir nicht nur die Genera und Species, sondern auch die Varietäten und Individuen auseinanderhalten müssen, dürfte eine Bezeichnung wie »les *Makis*« ['68, 35] kaum genügen. Von der menschlichen Art scheint ALIX auch Vertreter fremder Varietäten untersucht zu haben; von den Anthropomorphen standen ihm zur Verfügung: *Orang-Utan*, *Troglodytes niger*, *Troglodytes Aubryi*, *Gorilla gina* und *Hylobates Mülleri*; von den eigentlichen Affen beschreibt er: *Semnopithecus leucoprymnus*, *Colobus guereza*, den *Mangabey*, den *Macaque toque*, den *Rhesus*, den *Magot*, einen *Papion*, einen *Ateles ater*, les *Allouattes*, les *Eriodes*, einen *Sajou brun* und

[1] ENGEL ['56] ging in seiner Abhandlung über die Entwicklung der Hand auch auf den Bau und Verlauf der Hautleisten ein. Durch die bildliche Darstellung des Hautleistenreliefs einer vollständigen Hand werden seine Ausführungen unterstützt, und bei ihm finden wir zum erstenmal dem Gedanken einer Einteilung und Abgrenzung in einzelne Bezirke Ausdruck verliehen. Das in Fig. 9 seiner Arbeit gezeichnete Schema erinnert, wenn es auch auf ganz andern Prinzipien beruht, an diejenigen von GALTON ['92] und WILDER ['02]. Den Bau des Corium studierte ENGEL ['56] teils auf Flächenbildern, teils auf Querschnitten, so daß wir ihn darüber orientiert finden, während die Beziehungen zur Epidermis nirgends klargelegt sind.

[2] Die von manchen Autoren (HEPBURN ['95 a, 528], FÉRÉ ['00 a, 262]) verurteilte schematische Art der Darstellung in den Figuren erscheint mir nicht als ein Mangel der Arbeit.

einen *Ouistiti*, von den Halbaffen les *Makis* und les *Nycticébes*. Daran schließen sich einige Beobachtungen an andern Säugetieren, von denen ich den *Phalanger fuligineux* und *Didelphys virginiana* nennen will. Eine Vergleichung der Abbildung, die Alix ['68, V. 16] von der Planta der letzteren Species gibt, mit derjenigen, welche Klaatsch ['88. XVIII, 17] von *Didelphys Azarae* publiziert, ergibt in den allgemeinen Verhältnissen vollkommene Übereinstimmung. Vereinzelt steht eine Abhandlung von Morselli ['74] da, die der Betrachtung des Hautleistenverlaufs an Hand und Fuß von *Cercopithecus mona* allein gewidmet ist. Sie ist als systematische Beschreibung dieser Verhältnisse heute noch wertvoll, wenn ich auch nicht glaube, daß der Hautleistenanordnung von *Cercopithecus mona* im übrigen die Bedeutung zukommt, die ihr Morselli ['74, 122] in folgenden Worten beimißt: »Io la (— la dispositione delle linee papillari —) credo interessante come forma di transizione dal tipo elevato degli Antropomorfi all' inferiore delle Catarhine.« In einer kurzen Darstellung der menschlichen Verhältnisse vermehrt er die Typen Purkinjes um eine neue Form: »Cosi si ha un tipo intermediario al seno obliquo, alla spirula ed alla rachetta, pel quale io proporrei il nome di voluta« [S. 120]. Zusammen mit Tamburini hat der gleiche Autor die Fingerabdrücke von Degenerierten untersucht ['75]. Letztere Angabe entnehme ich de Sanctis e Toscano ['02, 63], da mir die Publikation nicht zugänglich war.

Mit einer Mitteilung von Faulds ['80] beginnt eine neue Periode der Erforschung der Papillarlinien, nämlich diejenige, die die Hautleisten in den Dienst der kriminellen Anthropologie und der gerichtlichen Medizin zieht. Die Publikation ist die Vorläuferin einer großen Literatur, die sich bis in die populären Zeitschriften, ja in die Tagespresse hinein erstreckt und hier deshalb nur bis zu einer gewissen Grenze Berücksichtigung finden kann. Durch Fingereindrücke, die sich auf prähistorischen, in Japan gefundenen Töpferwaren zeigten, wurde Faulds auf das Studium der Hautleisten geführt. Er dehnte es auf die Affen aus und hatte ferner Gelegenheit, außer Engländern auch Japaner zu untersuchen. Mit Recht weist er darauf hin, daß ein sorgfältiges Studium der entsprechenden Gebilde bei den Lemuren Licht in die genetischen Verhältnisse werfen würde. Ferner finden wir hier zum erstenmal die Fingerabdrücke in ihrer Bedeutung für die Identifikation gewürdigt, ohne daß der Autor jedoch die dazu erforderlichen Beweise der Unveränderlichkeit der Hautleisten erbracht hätte. Das Material dazu lieferte indessen bald

darauf Herschel ['80], die genauen Beweise etwas später Galton ['91 a]. Im weiteren tut Faulds ['80, 605] der Vererbung der Papillarlinien Erwähnung und mißt ihr in gerichtlich-medizinischen Fragen, z. B. bei der Identifikation verstümmelter Leichen etwelchen Wert bei: »If unknown previously, heredity might enable an expert to determine the relatives with considerable probability in many cases, and with absolute precision in some.« In Indien wandte Herschel ['80] zur Wiedererkennung der Individuen die Fingerabdrücke beim Militär, bei Dienststellen und im Gefängnis an und gelangte so in den Besitz von Abdrücken, zu denen er die nach Verlauf von mehr als 20 Jahren von den nämlichen Individuen gewonnenen Vergleichsabdrücke ebenfalls aufweisen konnte. Betreffend die Rassen- und Sexualdifferenzen mag folgende Bemerkung Herschels ['80, 76] von Interesse sein: »The difference between the general character of the rugae of Hindoos and of Europeas in as apparent as that between male and female signatures, but my inspection of several thousands has not led me to think that it will ever be practically safe to say of any single person's signature that it is a woman's, or a Hindoo's, or not a male European's[1].«

Bevor ich nun dazu übergehe, die weitere Entwicklung der kriminell anthropologischen Richtung unsrer Frage zu verfolgen, will ich kurz auf die morphologischen, histologischen und ontogenetischen Arbeiten eingehen, welche in die nächsten Jahre fallen.

Zunächst sei erwähnt, daß Hartmann ('80) in seiner Monographie des Gorilla den Verlauf der Papillarzüge eingehend berücksichtigt [12; 17] und auch bildlich darstellt [Taf. V]. Wenn diese Tatsache, die unter den Affenbeschreibungen vereinzelt dasteht, Anerkennung verdient, so will ich doch schon hier andeuten, daß eine Vergleichung mit den Resultaten andrer Autoren, sowie mit meinen eignen Untersuchungen in Hartmanns Arbeit mich Beobachtungsfehler vermuten läßt.

---

[1] Die beiden eben besprochenen Autoren (Faulds ['94, 548], Herschel ['94, 77]) haben sich später um die Priorität gestritten. Zeitlich erschien die Publikation Faulds' früher; aber Herschel wies durch die Veröffentlichung eines halboffiziellen Briefes nach, daß er sich schon 1877 mit dem Gegenstand beschäftigt habe. Jedenfalls sind beide Beobachter unabhängig voneinander auf die gleiche Idee gekommen, und wenn auch die Materialien, die Herschel lieferte, für die kriminelle Anthropologie speziell von größerer Bedeutung waren, so hat Faulds doch in seiner ersten Mitteilung die Erforschung der Hautleisten von einem höheren Gesichtspunkt aus erfaßt und ihr in einem umfassenderen Plan den Weg vorgezeichnet.

In zwei getrennten Publikationen behandelt Arthur Kollmann die Hautleisten der Hand ['83] und des Fußes ['85]. Ein Teil der ersteren Abhandlung befaßt sich mit der Beobachtung der Wachstumsvorgänge in der embryonalen Epidermis. Durch sorgfältiges Studium der Karyokinese in den Zellen derselben werden die Wachstumsrichtungen bestimmt, die in der wachsenden Oberhaut eine jede einen entsprechenden Seitendruck hervorruft. Die Leistenfiguren der Endphalangen läßt A. Kollmann durch Kombination von Längs- und Querdruck entstehen. Er führt also die neun Typen Purkinjes auf die verschiedene Einwirkung des Querdruckes auf den Längsdruck und damit auf zwei Grundtypen zurück, von denen der eine dem überwiegenden Längsdruck entspricht, der andre unter dem Einfluß beider Druckrichtungen seine Form erlangt hat. Zählungen der Leisten, die A. Kollmann an den Phalangen der Finger angestellt hat, ergaben, daß die Zahlen von der 1. zur 3. Phalanx zunehmen und bei den Frauen fast durchgehends kleiner sind als bei den Männern. Ob aber dieses zuletzt genannte Resultat nicht mit dem andern identisch ist, das Kollmann ebenfalls festgestellt zu haben glaubt, nämlich daß Leute von geringerer Körpergröße auch eine geringere Anzahl von Hautleisten aufweisen, scheint er nicht kontrolliert zu haben. Diese Zählungen sind übrigens an zu wenig Individuen und an einer zu heterogenen Gruppe ausgeführt, als daß man den Zahlen große Bedeutung beimessen dürfte. Ferner hat A. Kollmann nachgewiesen, daß die Bezirke, in denen sich die Leisten zu komplizierten Figuren aufreihen — die Tastballen —, an Hautnerven und Vater-Pacinischen Körperchen reicher sind als in den intermediären Tastbezirken. Auf Schnittserien konstatierte der Autor, daß die Tastkörperchen am zahlreichsten an den Fingerbeeren vorkommen. Experimentelle Untersuchungen, die sich diesen Beobachtungen anschließen, stehen mit den anatomischen und histologischen im Einklang. Für den Tastapparat der Hand und des Fußes stellt A. Kollmann folgende Gliederung auf: »Als Tastballen 1. Ordnung (vordere Tastballen) lassen sich die fünf Fingerbeeren ansprechen. Als Tastballen 2. Ordnung (mittlere Tastballen) sind die drei hinter den Zwischenfingerspalten gelegenen Wülste der Mittelhand zu bezeichnen. Als Tastballen 3. Ordnung (hintere Tastballen) erscheint der Daumen- und Kleinfingerballen. Die übrigen Bezirke der Hohlhand sind als intermediäre Tastflächen aufzufassen« ['83, 40]. Diese Einteilung ist verschiedenerseits acceptiert und weitergeführt worden [Klaatsch '88; Brunn '97]. Folgende Affenspecies wurden

zur Untersuchung herangezogen: *Inuus ecaudatus*, *Macacus erythraeus*, *Macacus nemestrinus*, *Cercocebus fuliginosus*, *Cebus capucinus*, *Cercopithecus diana*, *Cercopithecus sabaeus*, *Cynocephalus porcarius*, *Gorilla*, *Troglodytes niger*. Weit ausgeprägter als die Vola des Menschen zeigte diejenige der Affen konzentrische Figuren auf den Tastballen 2. Ordnung, und umgekehrt traten an den Endphalangen keine konzentrische, sondern longitudinal verlaufende Leistenfiguren auf, weshalb A. Kollmann sich folgendermaßen äußert: »die Form der Tastballen 1. und 2. Ordnung sowie ihre Leistenaufreihung sei bei dem Menschen und den niederen Affen gleichsam vertauscht« ['83, 59]. Eine Zählung der Tastkörperchen in der Haut eines *Macacus erythraeus* zeigte gegenüber derjenigen am menschlichen Objekt den Unterschied, daß die Tastballen 2. Ordnung denjenigen 1. Ordnung an Zahl von Körperchen beinahe gleichkamen, und daß ein ulnarer Tastballen 3. Ordnung auch relativ reicher ausgestattet war. Das Hauptresultat, das die Untersuchung der Varietäten der menschlichen Art zutage förderte, ist die Feststellung eines neuen Typus der Tastballen 1. Ordnung, des Längsreihen- oder Simiadentypus. Bei einem Chinesen, einem Kongoneger, einem Mann von den Kapverdischen Inseln und einem Bewohner von St. Thomas fanden sich Figuren, die an die Tastballen 1. Ordnung der Affen erinnern und langgestreckte, miteinander kommunizierende elliptische Bildungen darstellen.

In der Abhandlung über den Tastapparat des Fußes ['85], worin die früher unberücksichtigt gebliebenen Arbeiten von Alix ['67, '68] und Morselli ['74] zu ihrem Recht gelangen, behandelt A. Kollmann ein reicheres Material. Er studierte Exemplare von *Lemur catta*, *L. melanocephalus*, *L. collaris*, *Chiromys madagascariensis*, *Cercopithecus sabaeus*, *C. diana*, *C. ruber*, *C. Engythithea*, *C. fuliginosus*, *Macacus erythraeus*, *M. nemestrinus*, *M. inuus*, *Cynocephalus babuin*, *C. porcarius*, *Mycetes seniculus*, *Cebus capucinus*, *C. Apella*, *Jacchus vulgaris*, *Jacchus penicillatus*, *Gorilla*, *Anthropopithecus troglodytes* und *Simia satyrus*. Die Gliederung des Tastapparates erlangt für den Fuß die Modifikation, daß wir hier vier Tastballen 2. Ordnung finden, von denen der erste hinter das 1. Interstitium, der zweite hinter die 2. Zehe, der dritte hinter das 3. Interstitium und der vierte hinter die 5. Zehe zu liegen kommt. Bei den Lemuren fand A. Kollmann die intermediären Tastbezirke des Tarsus und Metatarsus mit kleinen inselförmigen Erhebungen besetzt, die mehr oder weniger deutlich Hautleisten erkennen ließen. Ein tibialer Tastballen 3. Ordnung wurde nicht kon-

statiert. Was die Beobachtungen am menschlichen Fuß betrifft, so sei hervorgehoben, daß A. Kollmann zum erstenmal den fibularen Tastballen 3. Ordnung erwähnt. Er liegt als quer gerichtete, lateral geschlossene Schleife über dem vorderten Abschnitt des 5. Metatarsale. Der Simiadentypus ließ sich auch an den Endphalangen der Zehen nachweisen. Auf der Ferse bemerkte der gleiche Autor keine Tastfigur. Schließlich fügen sich dieser Arbeit noch Versuche über den Raumsinn an, die zeigten, daß zwei Zirkelspitzen am Fuß bei größerer Distanz derselben voneinander schon das Gefühl einer einzigen Spitze hervorriefen als das bei der Hand der Fall war. Die beiden Kollmannschen Arbeiten haben somit eine Reihe neuer Tatsachen gezeitigt; indessen ist es zu bedauern, daß Kollmann es unterlassen hat, systematische Einzelbeschreibungen oder eine Variationsstatistik der Volae und Plantae zu geben. Deshalb sind die Abhandlungen zur Vergleichung von Einzeltatsachen leider nicht von dem Werte, wie die Arbeit von Alix, die genaue Beschreibungen und Abbildungen enthält.

Die histologischen Verhältnisse untersuchte Blaschko ['84, '85, '87], der das Hauptgewicht auf die Anordnung der gegen das Corium vorspringenden Leisten des Rete Malpighi legt. Querschnitte durch die Fußsohlenhaut von *Macacus* zeigen, daß sich auf der Unterseite der Epidermis doppelt so viele Vorsprünge befinden als auf der Oberfläche, indem nicht nur den Leisten, sondern auch den Furchen der Oberfläche Leisten an der Unterseite entsprechen. Solcher nach dem Corium vorspringender Leisten unterscheidet Blaschko zwei verschiedene Arten, die eine, in ihrem Verlauf den Leisten der Oberseite entsprechende, die Drüsenleisten, welche von den Ausführungsgängen der Schweißdrüsen durchbohrt werden, die andre, die unter den Furchen der Oberseite verläuft — er nennt sie Falte, weil sie einer Einfaltung sämtlicher Epidermisschichten coriumwärts entspricht. Eine Ansicht der unteren Fläche der Epidermis läßt erkennen, daß diese Leisten der Unterseite durch Querleisten miteinander verbunden sind; so grenzen diese mit den Falten und Drüsenleisten zusammen kleine Vertiefungen ab, in welche das Corium in Form von isolierten Zapfen hereinragt. Über die Entwicklung sagt Blaschko, daß im 4. Embryonalmonat durch eine Zellenwucherung des Stratum Malpighi die ersten Drüsenleisten entstehen. Dieser Prozeß beginnt an den Finger- und Zehenspitzen und schreitet nach dem Zentrum der Vola und Planta vor. Die Bildung der Tastfiguren zieht in dieser Richtung gleichmäßig über die Fingerkuppe weg.

Die Beziehung zu den Haaren stellt der Autor folgendermaßen dar: »Das eigentliche Analogon der Leistensysteme der unbehaarten Haut sind auf der behaarten die Haare selbst« ['87, 518]. Schon die Entwicklung deutet darauf hin, indem gleichzeitig mit dem Erscheinen der Drüsenleisten die ersten Haaranlagen sich zeigen und beide Teile zu gleicher Zeit ihre Ausbildung abschließen. Eine weitere Stütze erhält diese Behauptung in der Tatsache, daß die Leistenspiralen oft kontinuierlich in die Haarspiralen übergehen, wie das Blaschko selbst im äußeren Gehörgang beobachtet hat. Schließlich macht der Autor darauf aufmerksam, »daß die Epithelzellen der Epidermis eine große Neigung besitzen, in spiraliger Richtung zu wachsen« ['87, 525] und erinnert hierbei an die spiralige Einpflanzung der Haarwurzeln und die spiralige Windung der Schweißkanäle.

In Lehr- und Handbüchern der Anatomie fand der Verlauf der Papillarzüge seit Huschke ['44] keine Berücksichtigung mehr. Erst Ranke ['87] kam auf den Gegenstand zurück und nahm die Angaben Hartmanns ['80] in sein populäres Werk »Der Mensch« ['87, 16 und 19] auf. Die menschlichen Verhältnisse illustrierte er durch zwei Abbildungen [S. 54 und 60], die Alibert und Hartmann entnommen sind.

Schon Alix hatte einen Versuch gemacht, die Homologa der Tastfiguren der Primaten bei andern Säugern zu finden. Resultate einer systematisch durchgeführten Untersuchung an Mammaliern teilte jedoch erst Klaatsch ['87] mit, welchen Mitteilungen eine ausführliche Behandlung des Gegenstandes ['88] folgte. Die durch die Cutis und den Panniculus auf Vola und Planta hervorgerufenen Ballen unterscheidet Klaatsch ['88, 408] nach ihrer Lagerung zum Skelett folgendermaßen:

1) Nagel- oder Endballen, die den Endphalangen entsprechen.

2) Metacarpo-(bzw. metatarso-)phalangealballen, welche an der Grenze zwischen Metacarpus (bzw. Metatarsus) und Grundphalangen sich finden.

3) Je ein Radial- (bzw. Tibial-) und Ulnar-(bzw. Fibular-)ballen, dem Thenar und Hypothenar des Menschen entsprechend.

Klaatsch ['88] faßt die bei den Säugern beobachteten Zustände in drei Haupttypen zusammen: der erste schließt einige Vertreter der Marsupialier, die Prosimier und Primaten in sich und ist durch das Vorhandensein der Hautleisten charakterisiert; den zweiten Typus repräsentieren die Carnivoren, bei denen nie echte Hautleisten auf-

treten, wohl aber starke Endballen und ein mächtiger Ballen in der Metacarpophalangealregion zur Entstehung gelangen; die Rodentien zeigen den dritten Ausbildungstypus in der Zapfenform der Ballen, die glatt oder mit feinen Linien bedeckt sein können. Die histologische Untersuchung zeigt aber, daß es sich bei letzteren nicht um echte Hautleisten handelt. In allen drei Gruppen persistiert bei gewissen Species jedoch ein primitiver Typus, der bei *Halmaturus* in Form warzenförmiger Cutiserhebungen zuerst auftritt.

Über die Planta der Prosimier und Primaten finden sich bei Klaatsch hauptsächlich die Kollmannschen Angaben mit Ausnahme einiger eignen Beobachtungen, auf die ich im speziellen Teil eintreten werde. Mehr als diese haben die an den Marsupialiern gewonnenen Resultate Interesse, die Klaatsch ['88, 431] folgendermaßen zusammenfaßt: »Das Liniensystem der Menschenhand tritt in der Säugetierreihe zuerst auf bei Beuteltieren und nimmt zunächst nur ganz beschränkte Bezirke ein; dies geschieht an denjenigen Punkten, die beim Gebrauch des Gliedes zunächst und am innigsten mit den Gegenständen in Berührung treten, d. h. auf der Höhe der Ballen (*Dasyurus*). Von dort aus nimmt es nach und nach die ganzen Ballen in Beschlag (*Didelphys*), indem es die ursprünglich vorhandenen Warzen verdrängt. Endlich werden auch die intermediären Flächen durch Ausstrahlungen der Tastlinien bedeckt (Phalangista). Gleichzeitig tritt auf der Höhe der Ballen eine Komplizierung der Linien (Aufrollung, Bogen-, Zirkel-, Wirbelbildung) ein. Doch nicht bei allen Höheren kommt es zur Linienbildung.« Ich werde Gelegenheit haben, auf diese Untersuchungen zurückzukommen, da ich für die Prosimier dieselbe Reihe aufeinanderfolgender Zustände nachgewiesen habe.

Mikroskopische Untersuchungen, die Richard Krause ['88] an der Haut verschiedener Affenspecies anstellte, bestätigen die Resultate Blaschkos ['87] und ergänzten sie insofern, als sie Bindegewebszüge feststellten, die aus der Tiefe der Cutis emporsteigen, »um sich in der Falte an die untersten Epidermiselemente zu heften« [S. 15] und somit »gleichsam als mikroskopische Ligamente« die Lederhaut mit der Oberhaut im Bereich der Falte zu verbinden.

Diese Untersuchungen Krauses haben später Loewy ['91] in einer Arbeit, in welcher die Resultate Blaschkos ['87] volle Bestätigung erfuhren, als Verteidigungsgrund gegen eine Ansicht gedient, welche die »Falte« als eine durch Proliferation der Epidermis hervorgebrachte Leiste darstellte.

Mit dem folgenden Jahre setzen die klassischen Untersuchungen Galtons ein, und da sie alle späteren Forschungen auf diesem Gebiete beherrschen, will ich die Publikationen dieses Autors im Zusammenhang behandeln. Den zwei Referaten ['86] über die bereits erwähnten Arbeiten von Fauld ['80] und Herschel ['80] folgt zunächst eine Abhandlung, welche die Frage erörtert, ob die Hautleistenzeichnungen an der Fingerbeere des gleichen Individuums sich zeitlebens gleichbleiben ['88]. An Hand der 28 Jahre auseinanderliegenden Abdrücke des Zeige- und Mittelfingers der rechten Hand Herschels zeigt er, daß infolge des Alters wohl Schrumpfungs- und Streckungserscheinungen auftreten, daß aber die Linienzeichnung als solche keine Veränderungen erleidet. Diese prüft er namentlich in bezug auf die Lage 1) der Furchenenden, 2) der Furchenbifurkationen. Im Hinblick auf die Unterscheidung der beiden letzten Fälle macht er darauf aufmerksam, daß dann, wenn eine Leiste an der Bifurkationsstelle etwas niedriger ist als in der übrigen Ausdehnung, diese Stelle nicht auf dem Abdruck erscheint und der Fall 1 sich in den Fall 2 verwandelt. — Aus diesen und andern Beobachtungen hatte Galton ersehen, daß 1) die Permanenz der Leisten nicht genügend untersucht und 2) die Purkinjesche Einteilung ['23] nicht genau genug sei. Seine Untersuchungen über diese beiden Punkte ['90 und '91a] gründet er auf das Material zweier Abdrucksammlungen. Die eine umfaßt die beiden Daumenabdrücke von 2500 Personen, die Galton selbst aufgenommen, während die andre, von Herschel zur Verfügung gestellte, eine kleine Sammlung mehrere Jahrzehnte auseinanderliegender Fingerabdrücke derselben Personen darstellt. Er wählte den Daumen einer jeden Hand, um etwas über die Symmetrie herauszubringen, und zwar deshalb, weil er infolge seiner ansehnlicheren Größe ein größeres Variationsfeld darbietet[1]. Als Grund für das Auftreten der Leistenfiguren auf der Fingerbeere gibt Galton die Anwesenheit des Nagels an. Infolge derselben teilen sich die Hautleisten in einen, der Interphalangealfalte parallelen horizontalen und einen der vorderen Kontur der Fingerbeere parallel laufenden bogenförmigen Zug, und zwischen beiden bleibt ein Raum ausgespart, der von aufgerollten Linien erfüllt wird. In 3% fehlt dieser Raum, in-

[1] Unter den technischen Bemerkungen will ich nur die hervorheben, daß der Autor es mit Rücksicht auf den entgegengesetzten Leistenverlauf am rechten und linken Daumen für zweckmäßig hält, von der einen Seite mit Pauspapier ein Doppel zu nehmen, um den Abdruck hierauf von der Rückseite in gleicher Stellung zu sehen.

dem er von queren, leicht distalwärts gebogenen Linien erfüllt ist, d. h. indem ein unmerklicher Übergang von den horizontalen zu den bogenförmigen Linien erfolgt. Formen dieser Art nennt Galton ['91a, 4] »Primaries« und läßt von ihnen die Varietäten ableiten, da sie nicht immer dieses einfache Bild, sondern oft Figuren einschließen, die nach komplizierteren »Patterns« hinneigen. Ist der häufiger vorkommende, zuerst beschriebene Fall vorhanden, so finden sich zu beiden Seiten je eine oder nur auf einer Seite eine Stelle, wo das horizontale und das bogenförmige System mit der füllenden Leistenfigur in einem Dreieck in Berührung treten. Das äußere Dreieck wird mit *V*, das innere mit *W* bezeichnet. Um diese Punkte klassifikatorisch zu verwerten, wird zunächst eine zur Längsachse des Fingers parallele Linie gezogen, und die von jedem der beiden Punkte ausgehenden zwei Leisten, welche das füllende System begrenzen und von Galton als »Outlines« bezeichnet wurden, mit Feder oder Bleistift verfolgt. Der Punkt, wo die bogenförmige Grenzleiste die Längsachse schneidet, heißt *S*, derjenige, wo die horizontale dies tut, *B*. Der Verlauf der »Outlines« wird durch die Buchstaben derjenigen Punkte angegeben, von denen sie ausgehen und welche sie schneiden. So sind also folgende 9 Kombinationen möglich, zu welchen sich als 10. Typus der Primary gesellt.

I. *WSV—WBV*,	IV. *SV—BV*,	VII. *SW—BW*,
II. *SW—BV*,	V. *WSV—BV*,	VIII. *WSV—BW*,
III. *SV—BW*,	VI. *SV—WBV*,	IX. *SW—WBV*.

Diese 10 Typen fassen wiederum eine Reihe von Untertypen zusammen, die Galton in einer Tabelle zusammengestellt hat, welche von mehreren Autoren [Féré '91; Forgeot '91; Varigny '91] teils ohne, teils mit Veränderungen reproduziert, von Galton ['92a] selbst aber in seinem Werk »Finger prints« [Pt. 16] mit einigen Ergänzungen wiedergegeben wurde. Diese dient zur Identifikation des betreffenden Typus; da aber gewisse Typen sehr häufig vorkommen, wie die Schleife (loop = $^1/_2$), die etwa die Hälfte aller Fälle ausmacht, so bedient man sich als Unterscheidungsmerkmal zwischen den Individuen des gleichen Typus der »Minutiae«, d. h. der früher schon angeführten Stellen, wo Leisten (— früher faßte Galton ['88] die Furchen ins Auge —) endigen bzw. beginnen, ferner Verzweigungen bilden oder nur als Inseln, d. h. in geringer Längsausdehnung auftreten. Auf diese Merkmale hin untersucht nun Galton ['91a, Pt. 1 und 2] die eingangs erwähnte Herschelsche Abdruck-

sammlung und kommt zu folgendem Resultat: »There was no an case found of a difference in the number of ridges between any two specified points. Never during the lapse of all these years did a new ridge arise, or an old on disappear. The pattern in all its minute details persisted unchanged, and a fortiori, it remained unchanged in its general characters« ['91a, 12]. Ein ansehnlicher Abschnitt der Arbeit ist der Feststellung der typischen Schleife gewidmet. Indem auf einer bestimmten Strecke die Leisten gezählt und aus den gewonnenen Zahlen die Galtonsche Wahrscheinlichkeitskurve erhalten wird, schafft der Autor die Basis für die Berechnung. Diese ergibt, daß wir berechtigt sind, in bezug auf die Leistenzahl eine typische Schleife anzunehmen, von welcher die individuellen Schleifen um einen kleinen Betrag differieren. Der gleiche Satz ergibt sich mit bezug auf die Schleifenproportionen.

Als Grundlage für eine Untersuchung über die Registrierung der Fingerabdrücke dient Galton ['91b und '91c] eine Sammlung der Abdrücke aller 10 Finger von 289 verschiedenen Personen. In einer Tabelle, in welcher die Grundtypen schematisch eingetragen und mit Zahlen und Buchstaben bezeichnet sind, führen die drei Hauptformen je zwei Nummern: »primaries 1 und 2, whorls 3 und 4, loops 5 und 6«. Jeweilen die erste Zahl gilt für die symmetrischen und die normalen, die zweite Zahl für die abnormalen Formen (speziell Schleifen, die in allen drei Abteilungen vorkommen). Normal ist die Figur dann, wenn die Achse nahezu parallel zu einer Linie läuft, welche von der Zeigefingerspitze zur Basis des kleinen Fingers zieht. Geht die Achse mehr oder weniger quer zu dieser Linie, so wird die Figur unter die abnormalen gerechnet. Im Register werden die patterns der 10 Finger zweimal in vier Gruppen eingeschrieben, von denen die erste den Zeige-, Mittel- und Ringfinger der linken, die zweite die gleichen Finger der rechten Hand umfaßt; die dritte Gruppe bilden Daumen und Kleinfinger der linken, die vierte dieselben Finger der rechten Hand. Zunächst erfolgt die Eintragung der die patterns vertretenden Zahlen, z. B. 355, 455, 55, 35. In gleicher Anordnung folgen daneben die Symbole der Figuren. Zu den Symbolen, welche erst nach einigem Zögern in die betreffende Typenabteilung aufgenommen wurden, setzt man einen Punkt. Eine Zusammenstellung Galtons ['91b, 548] ergab, daß unter 100 Fällen 26 auf die normalen primaries, 4 auf die abnormalen primaries, 23 auf die normalen whorls, 6 auf die abnormalen whorls, 21 auf die normalen loops und 20 auf die abnormalen

loops fielen. Wiederum ersehen wir daraus, daß die Schleife relativ am häufigsten zu finden ist, und wenn wir ihr noch alle die Formen zuzählen, die als abnormale mit ihr verwandt sind, so wandelt sich diese relative in die absolute Mehrheit um. Ferner zeigt Galton, daß in 100 Fällen der linke Zeige- und Mittelfinger 16, Zeige-, Mittel- und Ringfinger der linken Hand 27, diese 3 Finger beider Hände 65, und alle 10 Finger 83 differente Patterns aufwiesen. Die vielen durch die Formel 555, 555, 55, 55 dargestellten Schleifen müssen durch die minutiae auseinander gehalten werden.

In einer andern Arbeit kommt Galton ['91 d] auf die Bedeutung der Fingerabdrücke, hauptsächlich als Identifikationsmittel zu sprechen, in welcher Eigenschaft sie dartun können: 1) daß ein Mann das Individuum ist, das er zu sein bezeugt, 2) daß er nicht die Person ist, die zu sein man ihn verdächtigt, und 3) daß er sich nicht unter den Personen befindet, deren Namen und Zeichen sich in einem Register finden. In der Armee soll die neue Methode Deserteure überführen und andre von der Desertion zurückschrecken, und in den Kolonien dazu dienen können, die Vertreter farbiger Rassen, die nicht imstande sind, ihre Namen zu schreiben und auf andre Weise für den Europäer schwer auseinander zu halten sind, zu identifizieren. Als weniger häufig vorkommende Fälle denkt sich der Autor die Anwendung auf Emigranten, die bei ihrer Rückkehr nach langer Zeit ihr Anrecht auf Besitz und Verwandtschaft geltend machen, oder auf die Leichname solcher Personen, die einem Verbrechen oder Unglück zum Opfer fielen. Nach einigen Bemerkungen über die bisher einzige Anwendung der Fingerabdrücke durch W. Herschel, über die Morphologie der Hautleisten und ihre Physiologie — welch letztere Angaben ich im physiologischen Abschnitt verwenden werde, führt Galton den Vergleich zweier 28 Jahre auseinanderliegender Abdrücke durch. An dem einen Abdruck werden bestimmte Stellen, die durch minutiae, d. h. bifurcationes, insulae usw. markiert sind, mit Zahlen bezeichnet, am andern Abdruck die entsprechenden Stellen ebenfalls aufgesucht und mit den nämlichen Zahlen versehen. In dieser Weise wurden nicht nur die in einer früheren Abhandlung beschriebenen acht Individuen bearbeitet, sondern auch eine Reihe andrer seither erhaltener Fingerabdrücke. Alle wiesen wiederum vollkommene Gleichheit auf mit Ausnahme eines einzigen Falles, wo ein Kind, das im Alter von $2^3/_4$ Jahren an einer Stelle eine gespaltene Leiste zeigte, als 9jähriger Knabe dieselbe nicht mehr getrennt, sondern verwachsen besaß. Für die Kenntnis der loops mag

die Tatsache interessant sein, daß Galton ['91 d] unter 100 Fällen 71 Fälle fand mit differenten loops, 10mal 2 gleiche, 1mal 3 gleiche und 1mal 6 gleiche Varietäten feststellte.

Die bisher besprochenen Arbeiten Galtons bilden die Grundlage für seine bekannteste Arbeit auf diesem Gebiete: »Finger prints« ['92 a]. Sie führt die Aufgaben früherer Abhandlungen weiter aus und fügt sie zu einem einheitlichen, abgerundeten Werk, auf das ich im Laufe dieser Arbeit oft zurückkommen und verweisen muß.

Als Ergänzung zu diesem Buch folgte ['93 a] eine Schrift, welche die Entzifferung mißglückter Fingerabdrücke behandelt. Dem gleichen Gegenstand ist eine Mitteilung ['93 b] gewidmet, die sich auf ein Material von etwa 1000 Karten stützt, deren jede die Abdrücke aller Finger eines Individuums enthielt. Da die Aufnahme derselben mittels eines Stempelkissens geschah, wies die Sammlung viele verschmierte oder sonst fehlerhafte Abdrücke auf. Galton ließ sämtliche Karten zunächst durch seinen Assistenten bestimmen und mit den Indexzeichen versehen, worauf er selbst unabhängig davon dasselbe tat. Erfreulicherweise kamen die beiden Bestimmungen fast durchwegs auf die gleichen Resultate, so daß Galton ['93 b, 222] sich zu sagen berechtigt fühlt, daß das System der Finger prints, das auch unter diesen ungünstigen Verhältnissen gute Resultate gezeitigt hatte, eine wesentliche Stütze der Bertillonage sein dürfte.

Eine andre Notiz ['93 c] unterrichtet uns über den Gebrauch der Fingerabdrücke als Identifikationsmittel durch die Militärärzte in der indischen Armee.

Die zweite größere Publikation, die unter dem Titel »Fingerprint directories« ['95] bekannt geworden ist, verdankt ihre Entstehung dem Entscheide des vom Staatssekretär des Ministerium des Innern eingesetzten Komitees, das zu prüfen hatte, welches System sich zur Identifikation von Gewohnheitsverbrechern als zweckmäßig erweisen würde. Die wesentlichsten Abschnitte aus dem Komiteebericht gibt Galton ['95, 7—47] wörtlich wieder. Das Material des Forschers ist nun auf zwei Sammlungen angewachsen, von denen die eine die Abdrücke aller 10 Finger von 300, die andre von 2632 Personen enthält. Das System gliedert sich in zwei Klassifikationen. Die primäre teilt die Abdrücke in »Arches«, »Loops« und »Whorls« ein, je nachdem die dreieckige Stelle, wo horizontales und bogenförmiges System auseinanderweichen — das Delta — gar nicht, einfach oder doppelt vorhanden war. Ist die aus dieser Einteilung folgernde Formula eines Satzes der 10 Fingerabdrücke einer Person

nicht entscheidend, so schreitet man zur sekundären Klassifikation, die einerseits auf der Zählung der Leisten, anderseits auf der Description der cores und der Feststellung der minutiae basiert. Ersteres Vorgehen bezieht sich lediglich auf die Schleifen und geschieht so, daß die Linien gezählt werden, welche eine Gerade schneiden, die vom inneren zum äußeren Terminus zieht. »The inner terminus lies at the top of the core of the loop, the outer terminus at the delta« ['95, 78]. 24 vergrößerte Photographien von Abdrücken [Pt. 4] zeigen dem Leser die Durchführung der Zählung an ebensovielen Schleifen, deren Resultate zwischen 5 und 23 schwanken. Kommt schließlich noch die Untersuchung auf »minutiae« und die Beschreibung der »cores«, d. h. der von den Schleifen eingeschlossenen Leisten in Betracht, so gibt Galton dem Beobachter einen Index [S. 90—91] und eine ausführliche Beschreibung [S. 92—107] der hauptsächlich zu beachtenden Formen in die Hand, in der wir Bezeichnungen begegnen, die uns schon aus den »Finger prints« ['92a, Pt. 8] zum Teil bekannt sind. So treten die cores der loops als »central rod, eyed rod, double rod, staples« usw. auf; die loops als solche erscheinen unter den Namen »plain loop, eyed loop, incaded loop, hooked loop« usw. Als besonders wertvoll möchte ich die Sammlung von Fingerabdrücken bezeichnen, die dem Buch beigegeben ist und nicht nur die verschiedenen Formen der drei Haupttypen, sondern auch Übergangszustände, sowie Beispiele für differente cores wiedergibt. Dadurch, sowie durch die treffliche Entwicklung der Klassifikationen erlangt das für den Kriminalanthropologen bestimmte Buch auch für den Morphologen hohen Wert.

Die Reproduktion einer vergrößerten Photographie eines Fingerabdruckes, der eine Narbe zeigt, begleitet Galton ['96a] mit einer kleinen Notiz. Es handelt sich um eine 30 Jahre alte Narbe, die ihre charakteristischen Eigentümlichkeiten — namentlich die, daß sich an dem verletzten Abschnitt gewissermaßen leistenförmige Züge quer zum Verlauf der intakten Leisten finden — während dieser Jahre unverändert beibehalten hat.

An dieser Stelle sei auch noch der Mitteilung gedacht, in der Galton ['96b] bei Anlaß der Rezension des Bertillonschen Lehrbuches die Einführung einer Fingerabdruck-Klassifikation empfiehlt. Ein Zitat aus einem Papier des Inspektorgenerals der Polizei E. R. Henry sagt ebenfalls unzweideutig, daß auch in Britisch-Indien dem System der Finger prints der Vorzug zu geben sei.

Nachdem Galton nun in einer großen Zahl von Fällen hatte

nachweisen können, daß bei Erwachsenen die Hautleisten unveränderlich seien, dehnte er seine Untersuchungen auch auf kleine Kinder aus ['99a und b]. Von einem Kinde lagen ihm Abdrücke aller Finger aus sechs verschiedenen Stadien vor, dessen 1. zwischen 9 Tagen und 1 Monat, dessen 2. zwischen 1 Monat und 6 Wochen und dessen 3. zwischen dem 5. und 6. Monat lag. Die 4. Aufnahme fand im Alter von 17 Monaten, die 5. im Alter von $2^1/_2$ Jahren und die 6. im Alter von $4^1/_2$ Jahren statt. 68 Einzelheiten konnten durch alle sechs Serien verfolgt werden, sofern sie nicht, was bei Kinderabdrücken kaum zu vermeiden ist, durch Kleckse verdeckt waren. In der Mehrzahl der Fälle konnte die Identität unzweifelhaft festgestellt werden, während für den Rest der Fälle das innerhalb engerer Grenzen gilt. Beispielsweise zeigte sich im Alter von $2^1/_2$ und $4^1/_2$ Jahren in einer Schleife ein deutlicher staple, das Stadium von 17 Monaten wies aber eine Verbindung desselben mit der nächsten Schleifenkurve auf. Ähnliche Befunde waren auch für die Linien in der Nähe des Punktes *V* zu verzeichnen, was somit die Linienzählung am äußeren Terminus erschwerte. Zum Schluß regt Galton ['99a, 869] die Untersuchung frühreifer Kinder an, um die Persistenz der Hautleisten auch in früheren Stadien beobachten zu können.

Durch die Literatur Galtons wurden dem Studium der Hautleisten eine Reihe neuer Forscher zugeführt, von denen die einen den Gegenstand rein morphologisch, die andern kriminell-anthropologisch verwerteten. Zu denen, welche der ersteren Richtung huldigen, gehört Féré. Zunächst bilden seine Abhandlungen Referate über Galton, dessen Typenschema er eine Form beifügt ['91, 500], die von Alix ['68] als Anthropoidentypus beschrieben wurde. Der von Galtons Transversal- und Bogenlinie begrenzte Raum ist dreieckig. »La figure représente des crêtes droites antéro-postérieures ou divergentes à partir de l'angle antérieur du triangle« ['91, 499]. In drei Tabellen sind die Befunde zusammengestellt, die sich Féré an den Fingern und der Großzehe von 182 Epileptischen darboten. Die 10 Typen und 42 Varietäten fand er folgendermaßen verteilt: Der Daumen zeigte alle Typen, während dem Index 1 Typus, dem 3. und 5. Finger 4 und dem 4. 3 Typen fehlten. An Varietäten wies der 1. Finger 33, der 2. 29, der 3. 23, der 4. 26 und der 5. nur 18 auf. Die Tendenz zur Variation der Hautleistenfiguren nimmt vom Daumen zum kleinen Finger ab. Auf Grund der Tatsache, daß gewisse Formen am Kleinfinger doppelt so oft auftreten, wie auf dem Daumen und daß anderseits andre Formen an Daumen

und Zeigefinger sich relativ häufig, an den übrigen Fingern selten finden, behauptet Féré, die Degenerierten als Objekte ansprechen zu dürfen, an denen gleichzeitig regressive und progressive Formen zur Beobachtung kommen. Untersuchungen über die Symmetrie ergeben, daß diejenigen Finger beider Hände am häufigsten symmetrisch sind, die die geringste Tendenz zur Variation aufweisen. Vollkommene Symmetrie fand sich in 4 %. Über die Zahl der Varietäten, die am gleichen Individuum vorkommen, stellt Féré eine Tabelle zusammen, die zeigt, daß vollkommene Dissymmetrie, d. h. das Vorhandensein lauter differenter Varietäten an allen 10 Fingern, seltener ist, als vollkommene Symmetrie. An der großen Zehe beobachtete Féré nur 7 Typen, die 18 Varietäten umfassen.

Mit Batigne setzte Féré ['92] diese Untersuchungen, unter Ausdehnung auf alle Zehen, fort. Den 34 Individuen »tous atteints d'épilepsie, d'hystérie ou de dégénérescence« [p. 802] fehlten an der Hand 2 Typen und 11 Varietäten, an den Zehen 3 Typen und 26 Varietäten. Die gewöhnliche Schleife fand sich an den Fingern in 56,47 %, an den Zehen in 73,82 %; die primäre Form — Nr. 1 des Schemas von Féré — war in 2,94 % an den Händen, in 6,17 % an den Füßen vertreten. Das einfache Verhalten der Hautleistenfiguren an den Zehen drückt sich auch dadurch aus, daß, während an den Händen in einem Fall noch 9 Varietäten vorhanden waren, an den Füßen sich schon keine Fälle mehr mit 5 Varietäten darboten. »En somme, l'ensemble de ces recherches aboutit à la conclusion que lorsqu'on considère les différents doigts de la main ou lorsque l'on compare les orteils aux doigts on trouve que la variété et la complexité morphologique correspondent à la variété et la complexité des fonctions« ['93, 237].

Für die Erklärung der Hautleisten scheinen mir physiologische Experimente Férés ['95] von Bedeutung zu sein, die an 20 Individuen ausgeführt wurden. Ich werde Gelegenheit haben, im physiologischen Abschnitt ausführlich über die Arbeit zu sprechen, die meines Wissens die einzige ist, welche den Weberschen Versuch mit Rücksicht auf die Richtung der Hautleisten anwendet.

Mit den Hauptresultaten dieser Abhandlung bringt Féré ['96] die Tatsache in Zusammenhang, daß bei Opposition des Daumens und Zeigefingers sich die Hautleisten der beiden Fingerbeeren rechtwinklig kreuzen, daß aber, wenn der kleine Finger dem Daumen gegenübergestellt wird, die Papillarlinien beider Finger sich der parallelen Lagerung nähern. Um diese Verhältnisse zu demon-

strieren, läßt Féré die beiden jeweilen opponierten Fingerbeeren eine durchsichtige Glasplatte zwischen sich fassen, auf der sich dann die relative Richtung der Hautleisten beider Finger deutlich zeigt. Féré läßt ferner eine Anzahl Individuen mit der Hand, deren Finger zuerst mit Druckerschwärze gefärbt werden, Bälle aus weißem Leder fassen und findet zunächst, daß der Greifakt bei verschiedenen Personen sich verschieden verhält, ebenso an der rechten und linken Hand des gleichen Individuums, daß er aber an derselben Hand des gleichen Menschen stets der gleiche ist. Im speziellen macht er folgende Befunde:

1) Leute, die in intellektueller Hinsicht oder in bezug auf Geschicklichkeit der Hand hoch stehen, haben die Tendenz, die 5 Finger in gleichem Abstand und mit der zentralen Region der Fingerbeere an das Objekt anzulegen. Die drei mittleren Finger sind sich mehr genähert als der Daumen dem Zeige- und Kleinfinger, von welchen beiden er in gleichem Abstand zu bleiben sucht.

2) Individuen, die zu den schlecht begabtesten gehören oder keine manuelle Fertigkeit aufweisen, nähern bei der erwähnten Funktion die vier letzten Finger einander und zeigen zwischen Daumen und Zeigefinger eine geringere Distanz als zwischen Daumen und Kleinfinger. Daumen, Mittel- und Ringfinger fassen die Kugel mit der zentralen Partie, Zeigefinger und Kleinfinger mit dem Rand der Fingerbeere, und zwar jener mit dem inneren, dieser mit dem äußeren. Manchmal berührt der 5. Finger die Kugel gar nicht.

Féré ['98]: Legt man die Hand mit gestreckten und abduzierten Fingern auf ein Blatt Papier, so erscheint der Daumen nur mit seiner radialen Seite, die übrigen Finger aber mit ihrer palmaren Fläche abgedrückt. Bei normalen Individuen ist der Abdruck des Daumens der linken Hand breiter als derjenige des Daumens der rechten Hand. Betrachtet man aber die so gewonnenen Abdrücke von Idioten, so findet man am Daumen eine noch stärkere Verbreiterung, ja sie machen beinahe den gleichen Eindruck, wie wenn sie separat abgedruckt worden wären. Für die Opponierbarkeit folgt daraus, daß sie links weniger gut entwickelt ist als rechts, und daß geistig Defekte sie in geringerer Vollendung besitzen als Normale.

Die Untersuchungen über die Hautleistenfiguren dehnte Féré ['00a] auch auf die Affen aus, wiederum aber nur mit Berücksichtigung der Endphalangen. Die Verbreitung des primären Typus und der ihm nahe stehenden Typen ist es, die er besonders festzustellen sucht. Während der Typus *RAC—RPC* (Féré) oder *WSV—WBV* (Galton), der sich dem primären Typus am meisten nähert, sich

bei den geistig Entarteten in 11,62 % fand, war er bei Schimpanse in 41 % zu beobachten. Die Varietät des Typus *AR—PR* (Féré), *SV—BV* (Galton), die die Epileptischen in 67,15 % aufwiesen, zeigte Schimpanse nur in 38 %. So interessant diese Zahlenverhältnisse sich darstellen, so darf nicht übersehen werden, daß sie aus ungleichen Individuenzahlen gewonnen wurden; denn von Epileptischen untersuchte Féré ['91] 182 Individuen, von Schimpanse standen ihm nur fünf Exemplare ['00a] zur Verfügung. Größeren Wert als diese Zahlen hat daher eine Tabelle ['00a, 263], in der die Typen und Varietäten für jedes der fünf Schimpanseindividuen genau eingetragen sind. Im speziellen Teil trete ich auf die darin enthaltenen Einzelheiten ein. Der Arbeit sind eine Anzahl Abdrücke der Fingerbeeren von 29 Primatenspecies beigegeben. Wenn man die Schwierigkeit der Herstellung derselben in Betracht zieht, so muß man viele, namentlich diejenigen der größeren Individuen, als recht gelungen bezeichnen; andre aber sind wertlos, und namentlich zeigen die Abdrücke von *Lemur catta* und vom *Ouistiti*, daß diese Methode sich zur Feststellung des Hautleistensystems auf der ganzen Planta und Palma von Kadavern nicht eignet.

Schließlich habe ich noch zweier Arbeiten Férés ['00b und c] zu gedenken, von denen die eine die Palma, die andre die Planta des Menschen zum Gegenstand der Untersuchung macht. Es sind das die ersten Abhandlungen, die Abdrücke ganzer Volae und Plantae enthalten. Die Resultate werde ich besser im Zusammenhang mit meinen eignen Beobachtungen anführen und hier lediglich feststellen, daß Féré ['00c] der erste war, der die Leistenfigur auf der Ferse gefunden und abgebildet hat [Fig. 14 und 18].

Zwei weitere Autoren, welche die Galtonschen Untersuchungen nach der morphologischen Seite fortsetzten, sind Hepburn und Wilder. Ersterer unterzog Schimpanse, Orang, *Ateles ater*, *Cynocephalus babuin*, *Cercopithecus niger*, *Cercocebus fuliginosus*, *Macacus cynomolgus*, *Cynocephalus mormon* an lebenden Exemplaren, sowie die Leiche eines Negers der Beobachtung ['95]. Neben der Unterstützung der Tastfunktion schreibt er namentlich derjenigen des Greifaktes die Bedeutung der Hautleisten zu. Für diesen Fall scheinen ihm die Zählungen der Tastkörperchen, wie sie durch A. Kollmann ['83, '85] ausgeführt wurden, nicht ausschlaggebend, da mit der Abnahme der Tastkörperchenzahl nicht auch eine Abnahme der Zahl der Leisten einhergeht und die Stellen, auf die Kollmann sein Augenmerk richtete, stets von patterns eingenommen waren. Die Beziehungen

zur Lage der Schweißdrüsen, auf die Galton ['92] aufmerksam gemacht hatte, scheinen ihm darin zu bestehen, daß die Schweißsekretion während des Greifaktes leichter ausgeführt werden kann, wenn die Drüsen sich auf statt zwischen den Leisten befinden. Auf den Volae bzw. Plantae der genannten Species stellte Hepburn ['95, 529] drei Reihen von Erhabenheiten fest: 1) an jeder Phalanx, insbesondere an der terminalen; 2) drei Eminenzen, jeweilen eine oberhalb jedes Fingerinterstitiums, und 3) Thenar und Hypothenar. Für die Erforschung der Leisten scheint ihm die Berücksichtigung ihrer Richtung vor allem notwendig zu sein, und mit Bezug darauf stellt er den Satz auf, daß die Hautleisten parallel zur Längsachse eines zylindrischen Gegenstandes ziehen, der erfaßt wird. Was die patterns im speziellen betrifft, so hängt ihre Ausdehnung und Form von der Erhabenheit ab, auf der sie sitzen. Diese beiden Ergebnisse werden an Hand der schönen, stark vergrößerten Abbildungen der Abdrücke, deren Ausführung viel Mühe gekostet haben mag, noch näher beleuchtet. Indem ich die Einzelheiten der Behandlung dem speziellen Teil überlasse, gehe ich zu einer Abhandlung Wilders ['97] über, der unabhängig (Hepburn ['97, 437]) zu ähnlichen Resultaten gelangt ist. Nach einem kurzen historischen Überblick, in dem jedoch nur Malpighi, Alix und Galton erwähnt sind, Alix aber — der die einzige systematisch durchgeführte Primatenarbeit auf diesem Gebiet publiziert hat — nicht nach Verdienst gewürdigt wird, stellt er folgende Fragen auf:

»Are similar epidermic markings found upon the hands and feet of other Primates?«

»Do they correspond to anything upon the feet of other Mammals?«

Die erste Frage wird an der Hand eines *Inuus* und dreier *Cebi* behandelt. Zunächst stellt Wilder ['97] die gleichen Stellen fest, wo »patterns« auftreten, die Hepburn ['95] gefunden, und fügt diesen noch den »accessory hypothenar« [S. 251] hinzu. In der Hand von *Inuus* sitzt jede Figur auf einer circumscripten Erhabenheit.

An der Pfote der Katze erfährt hierauf die zweite Frage eine Erörterung. Unter den vorhandenen Ballen fällt vor allem ein breiter auf, den Wilder als Verschmelzungsprodukt der drei palmaren deutet. Für diese Deutung, die Klaatsch ['88] schon vergleichend-morphologisch begründet hatte, erbrachte nun Wilder noch Beweise aus der Embryologie, indem er an verschiedenen Stadien der Katze die Dreilappigkeit des »Carnivorenballens« zeigte. Eine fernere

Abweichung bot der Daumen dar, weil infolge seiner Reduktion nur ein Ballen da war, den man verschieden deuten konnte. WILDER möchte darin eher einen terminalen Ballen sehen. Als wesentlichen Unterschied zwischen Hand und Fuß nennt dieser Autor die Anwesenheit eines zweiten Thenar hinter dem ersten und führt diese Erscheinung auf die Verlängerung des Fußes durch den Calcaneus zurück. Mit folgender Arbeitshypothese schließt WILDER die Abhandlung: Bei primitiven Säugetieren durchzogen Epidermisleisten in parallelem Verlauf quer die Volarfläche. Infolge des durch die Berührung mit dem Erdboden hervorgerufenen Druckes traten die Tastballen auf, und zugleich nahmen die Leisten eine divergente Richtung an, während noch sekundäre Leisten mit schleifenförmigem und anderweitig unregelmäßigem Verlauf entstanden. Später brachte eine Hypertrophie der Epidermis die Leisten zum Verschwinden; nur den Primaten vermochte das arboreale Leben die Leisten zu erhalten. Auf die späteren Arbeiten WILDERS, die sich mit diesem Gegenstand befassen, werde ich eingehen, wenn ich die zeitlich vorher erschienenen Publikationen andrer Autoren besprochen haben werde.

Gleichzeitig mit FÉRÉ begann unabhängig von ihm D'ABUNDO ['91] die Fingerabdrücke Degenerierter zu studieren, ebenfalls durch die Abhandlung GALTONS ['91 a] angeregt, welcher der VARIGNYsche ['91] Artikel noch mehr Verbreitung verschafft hatte. Er beobachtete die Hautleisten von Patienten, die an Idiotismus, Imbecillität und Hemiplegie durch Gehirnblutung krank waren. Von den Erstgenannten zeigten sieben Individuen jeweilen an allen 10 Fingern denselben Typus. Ein andres Individuum bot zwei Typen dar, von denen einer auf den rechten Daumen, der andre auf alle übrigen Finger fiel. Ähnliche Fälle mit zwei Typen verzeichnete D'ABUNDO mehrere. Die Vertreter der zweiten Gruppe Patienten wiesen vier auf, die an allen 10 Fingern nur einen Typus besaßen. Für die übrigen wurde diese Tendenz der Gleichheit der Finger mit Ausnahme von einem oder zwei Fingern, was am häufigsten Daumen-, Ring- und Kleinfinger betraf, konstatiert. Weniger bestimmte Resultate scheinen für die Hemiplegiker herausgekommen zu sein. Mit einem Ausblick auf die Untersuchung von Verbrechern und die Anwendung der Fingerabdrücke in der gerichtlichen Medizin schließt diese Arbeit und bildet damit den Anknüpfungspunkt für eine spätere ['94], die die Fingerabdrücke von 140 Verbrechern behandelt. Untersuchungen über die Symmetrieverhältnisse, die ich speziell herausgreifen möchte, ergaben für den Daumen in 44,1 %, für den Index in 33,3 %, für den

Mittelfinger in 14,1 %, für den Ringfinger in 34,1 % und für den kleinen Finger in 14,1 % Asymmetrie.

Ein Referat von Giuffrida-Ruggeri ['97] führe ich nicht nur deshalb an, weil es in kurzem einen Überblick über die wesentlichste Literatur gibt, sondern weil ihm zwei Tafeln mit Originalabbildungen beigegeben sind. So interessieren die »sistemi interpolati« auf Thenar und Hypothenar, sowie die Wiedergabe von Beispielen des Symiadentypus, des »tipo triangulare« und der »forme anomale«.

Eine weitere ausführliche Arbeit liegt von den italienischen Autoren Sante de Sanctis e P. Toscano ['02] vor. An der wertvollen Abhandlung ist nur zu bedauern, daß sie sich nicht der Galtonschen Klassifikation ['91 a] bedient; im übrigen ist aber nicht einzusehen, warum für die alten Purkinjeschen Typen ['23] andre Namen und zum Teil eine veränderte Einteilung gebraucht wird, zumal da sich die Autoren im Laufe der Arbeit doch dazu verstehen müssen, z. B. die Form »aperta« in normale »aperte« und »apertesemplici« zu trennen. Ebenso figuriert der Amygdalus in einer Anmerkung als »circolare-minima« ['02, 78]. Wo die Spirula untergebracht ist, wird nirgends gesagt. De Sanctis e P. Toscano machten ihre Untersuchungen »su 40 fanciulli di una scuola elementare del Comune di Roma, su 40 frenastenici dell' Asilo-scuola per fanciulli deficienti poveri e su 23 fanciulli sordomuti del R. Istituto per sordomuti di Roma, tutti più o meno sviluppati nella intelligenza« ['02, 70]. Die Forma circolare, elissoide und aperta werden als Formen von normalem, die Forma primaria, triangolare, cipollare, aperta-sempl. und irregolare als solche von anormalem Typus zusammengefaßt. In allen drei untersuchten Gruppen findet sich die Aperta (= Sinus obl. Purkinje) am häufigsten, die Forma primaria (Stria transv. Purkinje; primary Galton) am seltensten, und zwar nur bei den Frenastenikern in fünf Fällen. Die F. cipollare (= Simiadentypus Kollmann) war 2mal bei den Frenastenikern und 17mal bei den Taubstummen, nie aber bei den normalen Kindern zu konstatieren. In allen drei Gruppen, aber noch in kleiner Zahl, fanden die Beobachter bereits die F. triangolare (Stria longit. centr. Purkinje). Häufiger stellte sich die irreguläre Form ein, wozu de Sanctis e P. Toscano folgende Erscheinungen zählen: »forme triangolari incerte, forme aperte asimmetricamente disposte, circoli piccolissimi o molto schiacciati ai poli, elissi situate di sbiego, vortici multipli sempre però appena accennati, forma di passaggio ecc.« ['02, 73]. Im Gesamtergebnis sind die normalen Formen bei den normalen Kindern in 73 %, bei den

Frenastenikern in 52% und bei den Taubstummen in 53,9%, die abnormalen Formen bei den normalen Kindern in 21%, bei den Frenastenikern in 44% und bei den Taubstummen in 43,8% verzeichnet. Beobachtungen über die Symmetrie ließen für die Frenasteniker und Taubstummen nicht eine spezifische Asymmetrie erkennen. Fälle mit sechs oder mehr anormalen Formen auf die 10 Finger eines Individuums fanden sich in 10% bei den Normalen, in 52% bei den Frenastenikern und in 34% bei den Taubstummen. Die für die Verteilung des anormalen Typus gewonnenen Zahlen wurden nach der Richtung analysiert, um herauszufinden, in wie vielen Fällen die gleiche abnormale Form sich an sämtlichen 10 Fingern fand. Die Normalen zeigten vier, die Frenasteniker acht und die Taubstummen zehn solcher Fälle. Die Hälfte aller Fälle betraf die Aperta semplice, während die andre sich auf die übrigen Formen verteilte.

So haben auch die Italiener mit einer Reihe von Autoren — Morselli, Tamburini, d'Abundo, Giuffrida Ruggeri, de Sanctis und Toscano — an der Erforschung der Hautleisten mitgearbeitet, und wenn in der Literatur nur selten auf die Arbeiten von dieser Seite hingewiesen wird, so scheint mir das mit Unrecht zu geschehen. Die Materialien dieser Beobachter verdienen beachtet und in den Kreis der Vergleichung hereingezogen zu werden.

Als morphologische Arbeit, die sich mehr den Ballen als den Hautleisten zuwendet und damit an die Untersuchungen Wilders ['97] anschließt, nenne ich die Abhandlung von Johnson ['99], die zum erstenmal die Entwicklungsstadien der menschlichen Tastballen mitteilt. An der Planta stellte der Autor längs der Linie der Metatarsophalangealgelenke vier, an der Palma drei hügelartige Erhabenheiten (»mounds«) und an letzterer außerdem den Thenar fest. Auf Quer- und Längsschnitten derselben Föten, die aus dem 2. und 3. Monat stammen, umschreibt er die Form der Ballen noch schärfer. Johnson erklärt sie als die Homologa der Tastballen der Säugetiere und erwähnt ihre direkte Beziehung zu den Hautleistenfiguren.

Ausführlicher hat in neuester Zeit G. Retzius ['04a und b] denselben Gegenstand behandelt und mit einer großen Anzahl vortrefflicher Figuren belegt. Auch er wird an die Ballen der Säugetiere erinnert: »Diese Hügel der embryonalen Menschenhand, welche als distale Metacarpalballen zu bezeichnen sind und die später v. A. beim Erwachsenen meistens verwischt werden und dann nur gewissermaßen spurenweise vorhanden sind, erinnern in hohem Grade

an das Verhalten bei verschiedenen Tieren, bei denen eben an dieser Stelle besondere Tastballen auch im erwachsenen Zustande in starker Ausbildung vorkommen« ['04b, 68]. Die Abweichungen der Resultate Johnsons von denjenigen des Retziusschen Werkes behandle ich in dem, den Tastballen gewidmeten Abschnitt.

Für die Arbeit von Stern ['95] gilt zunächst das gleiche wie für diejenige von de Sanctis und Toscano ['02], nämlich daß Untersuchungen, die sich über eine so große Individuenzahl erstrecken und infolgedessen unser Material wesentlich bereichern können, an Wert gewinnen würden, wenn sie nach Galton ['91a] klassifiziert oder wenigstens genau nach Purkinje ['23] eingereiht würden. Die Vereinfachungen, die an letzterer Klassifikation vorgenommen wurden, scheinen mir keine Verbesserungen zu sein. Stellt man die Flexurae transversae und die Stria long. centr. in eine Kategorie zusammen, so müßte das konsequenterweise mit andern Formen, z. B. mit Ellipsis und Circulus noch weit eher geschehen. Es bilden nun aber die Flexurae transversae gerade eine so typische und, wie aus dieser historischen Entwicklung zu ersehen ist, in der Literatur viel besprochene Form, daß es mir nicht gerade angebracht zu sein scheint, sie mit einem andern Typus zusammenzufassen. Ferner ist mir nicht klar, was Stern ['95, 138] mit folgender Veränderung bezweckt: »Ferner entspricht unsre Bezeichnung ‚Schleife nach der Ulnarseite (Kleinfingerseite)' der ‚Stria obliqua' oben in Nr. 3 und unsre Bezeichnung ‚Schleife nach der Radialseite (Daumenseite)' dem ‚Sinus obliquus' oben in Nr. 4.« Es dürfte kaum anzunehmen sein, daß er mit diesen Worten die Form, die Purkinje als Stria obliq. beschrieb, als »Schleife nach der Ulnarseite« bezeichnen wollte; denn seine eignen eingehenden Beobachtungen mußten ihn ja lehren, daß sowohl die Stria obliq. als der Sinus obliq. ulnarwärts oder radialwärts geöffnet sein können. Wollte aber Stern Stria obliq. und Sinus obliq. in einen Typus zusammenfassen und diese Gruppe in eine Abteilung mit ulnarwärts und eine solche mit radialwärts sich öffnender Schleife trennen, so hätte er in folgerichtiger Weise diese Trennung auch bei andern Typen durchführen müssen. Zum Beispiel kann die Schleife, in der der Kern des Amygdalus liegt, sich bald nach der einen, bald nach der andern Seite öffnen. Ich mache diese Einwände deshalb, weil das wertvolle Sternsche Material so einer genauen Vergleichung verloren geht. Im Abschnitt über die Physiologie der Hautleisten sollen die physiologischen Untersuchungen Sterns ihre Würdigung finden.

Bedeutend ausgedehnter als die morphologische Literatur, die die Untersuchungen Galtons zeitigten, ist die kriminell-anthropologische. Bald war es nur das klassifikatorische System, das noch weiteren Ausbau erfuhr, bald suchte man Methoden, um unbeabsichtigte Fingerabdrücke aufzufinden, sichtbar zu machen und in der Strafrechtspflege zu verwerten. Von einigen Autoren wurde zunächst die neue Identifikationsmethode durch Referate den Vertretern des Strafrechts bekannt gemacht (Gross ['93], Daae ['94], Windt ['03]). Andre, besonders Henry ['99 und '00], Garson ['00] und Vucetich ['01] machten sich um die Verbesserung des Systems verdient. Die Technik für das Sichtbarmachen latenter Abdrücke förderten Frécon ['89], Forgeot ['91], Prant ['00] und Paul ['03]. Neuerdings finden sich die Ergebnisse der gesamten »Fingerprintswissenschaft«, der »Dactyloscopie«, wie sie Vucetich ['01] nannte, in Anleitungen (Vucetich ['04], Windt und Kodiček ['04]) zusammengestellt, die hauptsächlich zur Instruktion von Richtern und Polizeiorganen dienen sollen.

Einen neuen Beweis für die Unveränderlichkeit der Hautleisten erbrachte Welcker ['97], indem er an zwei 41 Jahre auseinander liegenden Abdrücken seiner Vola folgendes konstatierte: »Die Falten der Hohlhand werden mit zunehmendem Alter zum Teil breiter; hin und wieder tritt eine neue hinzu und ein oder das andre Riefchen, welches sich früher vorfand, fehlt in dem mehrere Decennien späteren Abdrucke längs eines verbreiterten Fältchens. Dies stört aber, wie unsre Abbildungen zeigen, keineswegs die Sicherheit, die identischen Feldchen und deren Riefchen wieder zu erkennen.«

Hier möge auch kurz angedeutet werden, daß, seit die Bedeutung der Fingerprints erkannt war, die neue Identifikationsmethode mit der Bertillonage rivalisierte. Eine Reihe von Publikationen beschäftigt sich daher mit dem Vergleich beider Systeme, so Galton ['96 b], Garson ['00 a], Vucetich ['04], Wilder ['03].

Am Schluß der Übersicht über die kriminell-anthropologische Literatur sei noch bemerkt, daß Wilder insofern von andern Autoren abweicht, als er vorschlägt, Abdrücke ganzer Volae und Plantae zu nehmen. Mir scheint dies deshalb empfehlenswert zu sein, weil auf der großen Fläche einer Vola bzw. Planta sich mehr Anhaltspunkte für die Vergleichung finden, als auf der kleinen eines Fingerabdruckes und deshalb der Identitätsnachweis leichter und rascher zu erbringen ist.

Aus unsrer historischen Darstellung ist zu ersehen, daß die

Forschungsrichtung, die Alix ['68], Morselli ['74] und Kollmann ['83, '85] betreten hatten, in Vergessenheit geraten war, während das Studium der Fingerabdrücke um so eingehender betrieben wurde und sich immer mehr spezialisierte. Um so mehr ist es zu begrüßen, daß, nachdem sich auch Féré ['00 b, c, d] auf die Untersuchung ganzer Volae und Plantae verlegt, Wilder ['02 a] den Faden früherer Autoren wieder aufnahm, um Palma und Planta gründlich zu bearbeiten. Galton ['92 a, Pt. III] hatte bereits gezeigt, daß die Methode, von den dreieckigen Stellen ausgehend, die Hautleistenzüge in mehrere Bezirke abzugrenzen, auch auf den Handteller angewandt werden könne. Wilder hat nun nicht nur die Beobachtungen auf dem Handteller weiter ausgeführt, sondern auch auf die Planta übertragen und eine einheitliche Nomenklatur geschaffen. Während er die für die Anwendung in der kriminellen Anthropologie gewonnenen Resultate bereits publiziert hat ['03], so stehen andre Arbeiten von ihm selbst ['04 a[1] und b] und seinen Schülern (Whipple ['04])[2] noch aus.

Infolge dieses zunehmenden Interesses für die Epidermisleisten finden sich in neuerer Zeit in anatomischen Lehr- und Handbüchern Abbildungen und Beschreibungen derselben (v. Brunn ['97, 2 und 3], Henle-Merkel ['01, 359, Atlas 266], Spalteholz ['03, 837—839], Rauber ['03, 687]).

Der Vollständigkeit halber komme ich noch mit einigen Worten auf ein ethnologisches Moment, den früheren Gebrauch und die Deutung der Hautleistenfiguren, zu sprechen. Schon Galton ['92, 24—26] stellt die ihm bekannten Fälle, wo Fingerabdrücke in China, Japan, Bengalen und bei den Negern der U. S. A. gebraucht wurden, zusammen, glaubt aber, daß es sich gewöhnlich um Akte einer Zeremonie oder des Aberglaubens handle. Dem entgegen behauptet Kumagusu Minakata ['94, 199]: »I can now affirm that the Chinese in the twelfth or thirteenth century used the finger-prints, not only in divorce, but also in criminal cases.« Der gleiche Autor, der eine reiche auf den Fingerabdruckgebrauch bezügliche Literatur zitiert, erwähnt auch die Verwendung in Südindien. Über die Bedeutung der Hautleistenfiguren in der japanischen Chiromantie sagt Miura ['02, 14], daß je nachdem dieser oder jener Finger regel- oder unregelmäßige Wirbel zeigt, dies auf Glück oder Unglück hinweise und besonders auch verschiedene Fähigkeiten des Menschen daraus

[1] Einige Resultate dieser Arbeit konnten noch im Schlußabschnitt des speziellen Teils Aufnahme finden.

[2] Diese Publikation konnte noch in einer Nachschrift berücksichtigt werden.

abgelesen werden. Ich selbst habe mir von Japanern sagen lassen, daß vollkommene konzentrische Figuren auf den Fingerspitzen auf Klugheit hindeuten. Aus Amerika ist nur die von Garrick Mallery ['93, 740, Fig. 1255] publizierte präcolumbianische, auf einen Felsen eingeritzte Zeichnung einer Hand bekannt, in der Wilder ['02b, 41 und 42] ein genaues Auseinanderhalten der Gelenkfalten und Hautfurchen von seiten des Künstlers erkennen will. Zu den Beispielen, die Galton ['92a, 26—27] für den Gebrauch der Fingerabdrücke in neuerer Zeit anführt, füge ich noch hinzu, daß nach Radl ['95, 388] als Ersatz für die Unterschrift auch in Bosnien die Fingerabdrücke in Gebrauch sind.

Schließlich möge noch die Tatsache Erwähnung finden, daß durch die Untersuchungen Férés, welche die Formen geistig Normaler und Degenerierter vergleichen, die Basis für eine moderne Richtung geschaffen wurde, welche Beziehungen zwischen Hautleistenfiguren und der Psyche feststellen will (Freudenberg ['00], Maack ['01]).

Literaturverzeichnis.

d'Abundo, '91. Contributo allo studio delle impronte digitali. Archivio di Psichiatria. Pisa.

—— '94. Le impronte digitali in 140 criminali. Riforma medica.

Alix, '67/68. Recherches sur la disposition des lignes papillaires de la main et du pied, précédées de considérations sur la forme et les fonctions de ces deux organes. Ann. des sc. nat. 5me sér. Zoologie. VIII. 295; IX. 5.

Aristoteles, 1587. *Περὶ ζώων ἱστορίας βίβλια.* Francofurdi.

Blaschko, A., '84. Zur Anatomie und Entwicklungsgeschichte der Oberhaut. Archiv für Anatomie und Physiologie. 173.

—— '85. Zur Lehre von den Druckempfindungen. Archiv für Physiol. 349.

—— '87. Beiträge zur Anatomie der Oberhaut. Archiv für mikr. Anatomie. Bd. XXX.

Brehm, A. E., '83. Die Säugethiere. Bd. I. Leipzig.

Brunn, A. v., '97. Haut. Bardelebens Handbuch der Anatomie. V. Jena.

Daae, A., '94. Über Fingerabdrücke und deren Verwendung zur Identitätsfeststellung, verglichen mit Bertillons anthropometrischem System. Übersetzt von Teichmann. Zeitschrift für schweizerisches Strafrecht. Jahrg. VII. 317.

Engel, '56. Die Entwicklung der menschlichen Hand. Berichte der Akademie der Wiss. Wien. math.-naturw. Klasse. Bd. XX. 261—273.

Faulds, H., '80. On the skin furrows of the hand. Nature XXII. 605.

—— '94. On the identification of habitual criminals by finger-prints. Nature L. 548.

Féré, Ch., '91. Note sur les empreintes de la pulpe des doigts et du gros orteil. C. R. soc. biol. T. XLIII. 497—506.

Féré, Ch., et Batigne, '92. Note sur les empreintes de la pulpe des doigts et des orteils. C. R. soc. biol. T. XLIV. 802—806.
Féré, Ch., '93. Les empreintes des doigts et des orteils. Journ. de l'anat. et de la phys. Année 29. 223—237.
—— '95. Note sur la sensibilité de la pulpe des doigts. C. R. soc. biol. T. XLVII. 657—660.
—— '96. Des empreintes digitales dans l'étude des fonctions de la main. C. R. soc. biol. T. XLVIII. 1114—1116.
—— '98. Des empreintes digitales dans l'étude des aptitudes fonctionnelles de la main. C. R. soc. biol. T. L. 827.
—— '00a. Notes sur les mains et les empreintes digitales de quelques singes. Journ. de l'anat. et de la phys. Année 36. 255—267.
—— '00b. Les lignes papillaires de la paume de la main. Journ. de l'anat. et de la phys. Année 36. 376—392.
—— '00c. Les lignes papillaires de la plante du pied. Journ. de l'anat. et de la phys. Année 36. 602—618.
—— '00d. Notes sur les empreintes de la main et de la plante du pied. C. R. soc. biol. T. LII. 641—643.
Fischer, Wilhelm, '04. Ein einfaches und praktisches Verfahren für Hand- und Fußabdrücke auf Papier. Korrespondenzblatt der deutschen anthropologischen Gesellschaft. Nr. 7.
Forbes, Henry O., '94. A handbook to the primates. London.
Forgeot, René, '91a. Bull. de la soc. d'anthr. de Lyon. T. X. 189.
—— '91b. Les empreintes latentes. Thèse. Lyon.
Frécon, André, '89. Les empreintes en général. Thèse. Lyon.
Freudenberg, Franz, '00. Zeige mir deinen Finger, und ich werde dir sagen, wer du bist. Das Wort.
Galenus, Claudius, '30. Opera. XVIII. Pars II. 364. Lipsiae.
Galton, F., '86. Science VIII. 166 und 212.
—— '88a. Personal Identification. Journ. Roy. Inst.
—— '88b. Personal Identification and Description. Nature. Vol. XXXVIII. 201.
—— '90. The patterns in thumb and finger marks. On their arrangement into naturally distinct classes, the permanence of the papillary ridges that make them and the resemblance of their classes to ordinary genera. Proc. Roy. Soc. Vol. XLVIII. 455.
—— '91a. The Patterns in thumb and finger marks. Phil. Trans. Roy. Soc. Vol. 182. 1—23.
—— '91b. Method of indexing marks. Proc. Roy. Soc. XLIX. 540.
—— '91c. Method of indexing finger marks. Nature XLIV. 141.
—— '91d. Identification by finger tips. Nineteenth Century. Vol. XXX. 303—311.
—— '92a. Finger prints. London.
—— '92b. Imprints of the hand, by Dr. Forgeot of the Laboratoire d'Anthropologie criminelle, Lyon. Journ. Anthrop. Inst. Vol. XXI. 282—283.
—— '93a. Decipherement of blurred finger prints. London.
—— '93b. Identification. Nature. Vol. XLVIII. 223.
—— '93c. Finger prints in the Indian army. Nature. Vol. XLVIII. 595.
—— '95. Finger prints directories. London.
—— '96a. Prints of scars. Nature. Vol. LIII. 295.

Galton, F., '96b. The Bertillon system of identification. T. LIV. 569.
—— '99a. Finger prints of young children. Brit. Assoc. Dover. 868—869.
—— '99b. Finger prints. Journ. Anthr. Inst. XXIX. 199.
Garson, J. G., '00a. The metric system of identification of criminals. Journ. Anthrop. Inst. Vol. XXX. 161.
—— '00b. A system of classification of finger prints. Brit. Ass. Bradford. 910—912.
—— '00c. Finger prints classification. Journ. Anthr. Inst. XXX. (101.)
Giuffrida-Ruggeri, V., '97. Sulla dignità morphologica dei segni detti »degenerativi«. Atti della soc. Rom. di Antrop. Vol. IV. 184—187.
Globus, '95. Fingerabdrücke in Ostasien. Bd. LXVII. 132.
Gross, Hans, '93. Handbuch für Untersuchungsrichter. Graz. 466.
Haeckel, Ernst, '01. Aus Insulinde. Bonn.
Hartmann, '80. Der Gorilla. Leipzig.
Henle-Merkel, '01. Grundriß der Anatomie des Menschen. Text: S. 359; Atlas: S. 266 Fig. 1.
Henry, E. R., '99a. Finger prints as a method for the identification of criminals. Nature. T. LXI. 42.
—— '99b. Finger prints and the detection of crime in India. Brit. Ass Dover. 869.
—— '00. Classification and uses of finger prints. London.
Hepburn, D., '95a. The papillary ridges on the hands and feets of monkeys and man. Scientif. Tr. of the R. Dublin Soc. Vol. V. S. II. 525—537.
—— '95b. The papillary ridges on monkeys hands and feet. Nature. Vol. LIII. 36.
—— '97. Note on Dr. Harris H. Wilders paper »on the disposition of the epidermic folds upon the palms and soles of primates«. Anat. Anz. Bd. XIII. 435.
Herschel, '80. Skin furrows of the hand. Nature. Vol. XXIII. 76.
—— '94. Finger prints. Nature. Vol. LI. 77.
Huschke, E., '44. Lehre von den Eingeweiden und Sinnesorganen des menschlichen Körpers. Leipzig.
Johnson, R. H., '99. Pads on the palm and sole of the human foetus. Americ. Nat. Vol. XXXIII. 729—734.
Julius Pollux, 1706. *Ὀνομαστικόν*. Amstelaedami.
Keibel, '04. Zur Entwickelungsgeschichte der Affen. Verhandl. der anatom. Ges. 156—163.
Klaatsch, H., '87. Über die Morphologie der Tastballen. Anat. Anz. II.
—— '88. Zur Morphologie der Tastballen der Säugethiere. Morph. Jahrbuch XIV. 407—435.
Kollmann, A., '83. Der Tastapparat der Hand. Hamburg.
—— '85. Der Tastapparat des Fußes. Archiv für Anat. und Physiol. S. 56.
Krause, R., '88. Beiträge zur Kenntnis der Haut der Affen. Inaugur.-Dissert. Berlin.
Loewy, James, '91. Beiträge zur Anatomie und Physiologie der Oberhaut. Archiv für mikr. Anatomie. XXXVII.
Maack, F., '01. Das Hautleistensystem an den Fingerspitzen. Wiss. Zeitschr. für Xenologie. Nr. 7. 6—15.
Mallery, Coll. Garrick, '93. X. annual Rep. Bureau of Ethnology, p. 740.
Malpighi, Marcellus, 1686. Opera omnia. De externo tactus organo. Londini.

Minakata, Kumagusu, '94. The antiquity of the »finger-print« Method. Nature. LI. 199 und 274.

Miura, K., '02. Physiognomik. Mitteilungen der deutschen Gesellschaft für Natur- und Völkerkunde Ostasiens. Bd. IX. Teil 1.

Morselli, E., '74. Sulla disposizione delle linee papillari nella mano e nel piede del Cercopithecus Mona. Annuarii d. soc. d. nat. d. Modena. Anno VIII.

Morselli e Tamburini, '75. Degenerazioni fisiche. Rivista di freniatria.

Paul, Fr., '03a. Sichtbarmachen latenter Finger- und Fußabdrücke. Archiv für Kriminalanthropologie. Bd. XII. 124—129.

— '03b. Die Kollektivausstellung der Polizeibehörden auf der Städteausstellung in Dresden. Archiv für Kriminalanthropologie. Bd. XIII. 321—323.

Prant, Anton, '00. Über das Aufsuchen von Fußspuren und Händeabdrücken und ihre Identifizierung. Archiv für Kriminalanthropologie. Bd. III. 1.

Purkinje, J. E., '23. Commentatio de examine physiologico organi visus et systematis cutanei. Vratislaviae.

Radl, H., '95. Fingerabdrücke in Bosnien. Globus. Bd. LXVII. 388.

Ranke, Johannes, '87. Der Mensch. Bd. II. Leipzig.

Rauber, '03. Lehrbuch der Anatomie des Menschen. Bd. II.

Retzius, G., '04a. Die sogenannten Tastballen an den Händen und Füßen des Menschen. Verhandlungen der anatom. Gesellschaft. 41—43.

— '04b. Zur Kenntnis der Entwicklung der Körperformen des Menschen während der fötalen Lebensstufen. Biolog. Untersuch. von Retzius. Neue Folge. Bd. XI. Nr. 2.

Rufus Ephesius, 1554. *Περὶ ὀνομασίας τῶν τοῦ ἀνθρώπου μορίων.* Parisiis.

Sanctis, Sante de, e Toscano, P., '02. Le impronte digitali dei fanciulli normali, frenastenici e sordomuti. Atti della soc. Romana di Antropologia. Vol. VIII. Fasc. II. 62—79.

Spalteholz, W., '03. Handatlas der Anatomie des Menschen. Bd. III. 837—839.

Stern, Adolf, '95. Zur ethnographischen Untersuchung des Tastsinnes der Münchener Stadtbevölkerung. Inaug.-Dissert. München. Neue Beiträge zur phys. Anthropologie Bayerns. Bd. XI. 3. und 4. Heft.

Varigny, M. H. de, '91. Les empreintes digitales d'après M. F. Galton. Revue scientifique. Tome XLVII. 28e année. 1er sem. 557—562.

Vucetich, Juan, '01. Conferenzia sobre el sistema dactyloscopico, dada en la Bibliotheca publica de la Plata. La Plata.

— '04. Dactyloscopia comparada. La Plata.

Weber, Max, '04. Die Säugetiere. Jena.

Welcker, H., '97. Die Dauerhaftigkeit des Dessins der Riefchen und Fältchen der Hände. Archiv für Anthropologie. Bd. XXV. 29—32.

Whipple, Inez L., '04. The ventral surface of the mammalian Chiridium, with especial reference to the condition found in man. Zeitschrift für Morphologie und Anthropologie. Bd. VII.

Wilder, H. H., '97. On the disposition on the epidermic folds upon the palms and soles of primates. Anatom. Anzeiger. Bd. XIII. 250—256.

— '02a. Palms and soles. Americ. journ. of anat. Vol. I. 423—441.

— '02b. Scientific palmistry. Pop. science monthly. November. 41—54.

Wilder, H. H., '03. Palm and sole impressions and their use for purpose of personal identification. Popular science monthly. September. 385—410.

—— '04a. Racial differences in palm and sole configuration. Americ. Anthropologist. Vol. VI.

—— '04b. Duplicate twins and double monstra. Americ. Journ. of Anatomy. Vol. III.

Windt, Camillo, '03. Über Dactyloscopie. Archiv für Kriminalanthropologie. XII. 101—123.

Windt, C., und Kodiczek, '04. Dactyloscopie. Wien.

Allgemeiner Teil.

Makroskopische Betrachtung der Hautleisten.

Fig. 1.

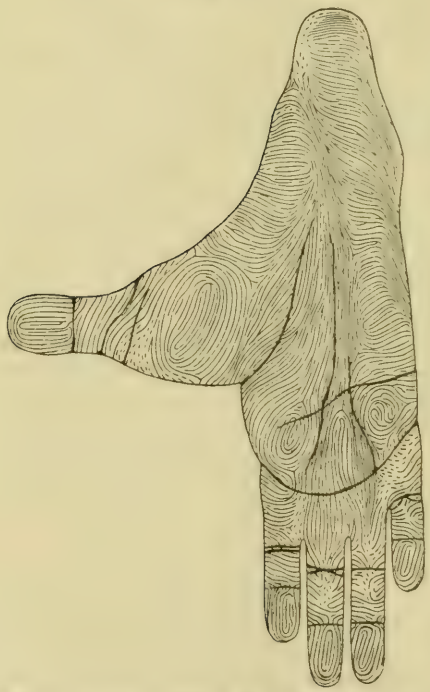

Macacus nemestrinus F. Cuv. ♂, rechte Planta. (Gezeichnet nach Präparat 48. Wb. 5 der anat. Sammlung Zürich.) Die stark ausgezogenen Linien stellen die Hautfalten, die schwach gezeichneten die Hautleisten dar. 1/2 n. G.

Bei der makroskopischen Betrachtung der Cristae cutaneae ist auf dreierlei zu achten (Fig. 1 und 2):

1) verlaufen die Hautleisten in einigen großen Hauptsystemen. Da, wo drei solcher Systeme zusammentreffen, kommt eine dreieckige Figur zustande. Von diesen Stellen ging Galton ['92] bei der Klassifikation der Fingerabdrücke aus, indem er jeweilen die drei Linien, welche dort zusammentreffen, verfolgte. Diese Methode der Abgrenzung verschiedener Hautleistensysteme wandte zunächst Galton ['92, Pt. III] selbst nur auf die Vola, in neuerer Zeit Wilder ['02] auch auf die Planta des Menschen an. Die dreieckigen Stellen bezeichnet Wilder [429] als »Triradii«. Von ihnen aus gehen die Grenzlinien (»Lines«, Wilder),

welche jeweilen zwei Systeme (»Areas«, WILDER) voneinander trennen. In dieser Arbeit bediene ich mich unter Beibehaltung einiger Ausdrücke WILDERS folgender Nomenklatur (vgl. Fig. 1 mit Fig. 2): Für die Stellen, wo sich drei Systeme berühren, übernehme ich die Bezeichnung Triradii (*a*); die von den Ecken derselben ausgehenden drei Linien heiße ich Radii oder Lineae terminales (b_1, b_2, b_3). Das sind die Trennungslinien zwischen je zwei Hauptsystemen, von denen ich ein jedes als Agmen principale (*c*) beschreibe, während ich für die Fläche, die ein Agmen einnimmt, WILDERS Benennung Area gebrauche. Ich mache diese Unterscheidung zwischen dem Verlauf der Hautleistensysteme und dem von ihnen eingenommenen Platz deshalb, weil bei verschiedenen Species prinzipiell gleich verlaufende Agmina principalia relativ verschieden große Flächen der Vola oder Planta einnehmen können. Befindet sich innerhalb einer Area ein Triradius (*d*) oder sind sogar deren mehrere vorhanden, so zerfallen diese Triradii secundarii, das betreffende Agmen principale, in eine Anzahl Agmina secundaria (e_1, e_2, e_3). In der Beschreibung der Verlaufsrichtung der Agmina bediene ich mich außer der gebräuchlichen Nomenklatur der Anatomie der Ausdrücke tibiodistal, tibioproximal, fibulodistal usw. für Richtungen, die zwischen der transversalen und der longitudinalen liegen. Die erste Hälfte der Bezeichnung sagt, nach welchem der beiden Seitenränder die Leisten hinstreben, die zweite, ob sie von diesem Wege in proximaler oder distaler Richtung abweichen. Zum Beispiel verlaufen die Leisten des

Fig. 2.

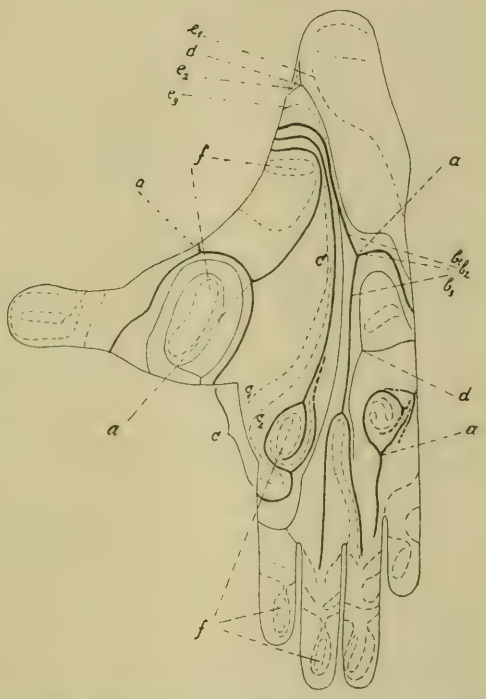

Macacus nemestrinus F. Cuv. ♂, rechte Planta. Interpretation von Fig. 1. *a* Triradius, b_1, b_2, b_3 Lineae terminales, *c* Agmen principale, *d* Triradius secundarius, e_1, e_2, e_3 Agmina secundaria, *f* Figura tactilis.

Agmen princeps (Fig. 2, S. 613 *c*) in ihrem proximalen Teil in longitudinaler Richtung; auf der Mitte des Metatarsale II nehmen sie dann tibiodistale Richtung an, die sie bis an den freien Rand des ersten Interstitiums beibehalten. Hier endigen die mehr tibialwärts gelegenen Leisten (c_1), während die fibularwärts davon ziehenden in die fibulodistale Richtung umbiegen (c_2).

2) Ferner ist auf die Komplexe zu achten, die als komplizier-tere Leistenfiguren in den Agmina principalia eingeschlossen sind (Fig. 2 *f*). A. Kollmann ['83] nannte sie »Tastballen«. Wenn sich nun schon diese Leistenfiguren in den meisten Fällen auf circumscripten Erhebungen der Palma und Planta oder auf Stellen befinden, die den Tastballen der Säugetiere entsprechen, so halte ich es doch nicht für zweckmäßig, denselben Namen sowohl für die Erhebungen als auch für die Leistenfiguren anzuwenden. Die englischen und amerikanischen Autoren heißen diese komplizierteren Leistenbilder »Patterns«, ein Name, der zuerst bei Faulds ['80, 605] zu finden ist und meiner Ansicht nach wohl für die Fingerabdrücke, nicht jedoch für die komplizierten Hautleistenzeichnungen an der Vola und Planta der Primaten und Prosimier im allgemeinen paßt. Ich nenne die Hautleisten da, wo sie zu schleifen-, wirbel-, kreisförmigen oder andern komplizierten Zeichnungen zusammentreten, Figurae tactiles (Fig. 2 *f*).

Für die Figurae tactiles der Fingerbeeren des Menschen gab Galton ['92, 64—88] eine vortreffliche Klassifikation, auf die ich im historischen Teil schon zu sprechen kam. Sie bezieht sich jedoch nur auf die Figurae tactiles der menschlichen Fingerspitzen. Deshalb lege ich für meine, die Vola und Planta der Primaten umfassenden Untersuchungen folgende Klassifikation zugrunde, in die ich einige Bezeichnungen von Purkinje ['23] übernommen habe.

Fig. 3 *A*.

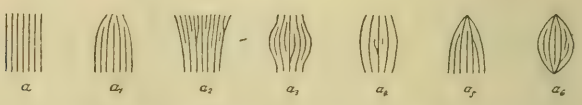

Schema zur Ableitung der Vorstadien der Figurae tactiles. *a* Cristae paralleles, a_1 C. convergentes, a_2 C. divergentes, a_3, a_4 C. fusiformes, a_5 Cuspis, a_6 Bicuspis.

Ich betrachte die parallel verlaufenden Linien, Cristae paralleles (Fig. 3 *A.a*), als die einfachste Form und nehme sie zum Ausgangspunkt für meine ganze Einteilung.

Die primitivste Veränderung, die von dem parallelen Leistenverlauf (Fig. 3 *A*, *a*) ausgeht, ist die Erscheinung der Konvergenz (a_1), die infolge des näheren Zusammenrückens der Leisten mit einer Abnahme der Leistenzahl verbunden ist und diejenige der Divergenz (a_2), die eine Leistenvermehrung zur Folge hat. Es kann z. B. ein Agmen mit Cristae paralleles beginnen und mit Cristae convergentes oder divergentes endigen und dementsprechend auf seinem weiteren Verlauf entweder einen schmäleren oder breiteren Raum einnehmen. Wenn in einem Agmen die Leisten unter Vermehrung auseinanderweichen, um nachher mit der ursprünglichen Leistenzahl wieder zum parallelen Verlauf zusammenzuschließen, so haben wir eine spindelförmige Anordnung, Cristae fusiformes, vor uns (a_3 u. a_4). Geht die Konvergenz ursprünglich parallel verlaufender Leisten so weit, daß sie sich in einem spitzen Winkel treffen, so nenne ich diese Bildung Cuspis (a_5) bzw. Bicuspis, wenn diese Erscheinung zu gleicher Zeit auch in der entgegengesetzten Richtung auftritt (a_5). Die bis jetzt erwähnten Formen sind noch keine Figurae tactiles. Sie bilden nur Vorstadien dazu, die in der speziellen Untersuchung der Vola und Planta besonders sorgfältiger Beobachtung wert sind. Die Stufe einer Figur hat ein Leistenkomplex dann erreicht, wenn die Leisten zur Bildung einer Schleife zusammentreten, d. h. eine Figura tactilis muß mindestens einmal gefaltete Cristae aufweisen. Den

Fig. 3 *B*.

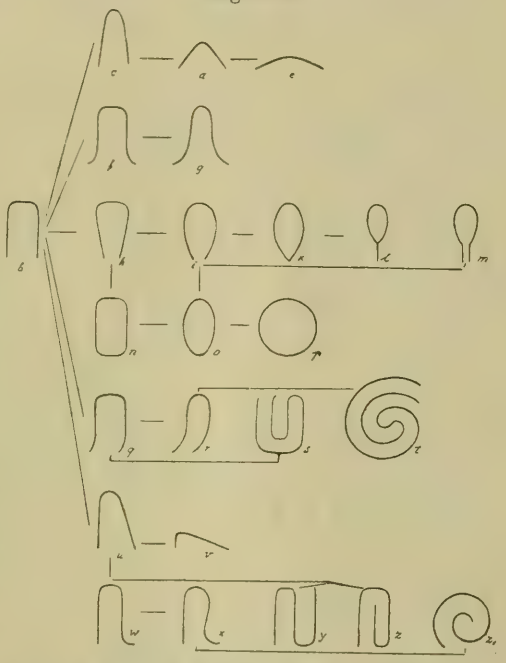

Schema zur Ableitung der Figurae tactiles. *b* Sinus primarius, *c* S. coniformis, *d* S. tectiformis, *e* Flexura transversa, *f* S. calyciformis tensus, *g* S. c. curvatus, *h* S. ferriformis tensus, *i* S. ferriformis curvatus, *k* Pirum, *l* und *m* Amygdalum, *n* Ellipsis tensa, *o* Ellipsis curvata, *p* Circulus, *q* Sinus obliquus tensus, *r* Sinus obliquus curvatus, *s* Vort. dup. tensus, *t* Vort. dup. curvatus, *u* und *v* Genu rectilineum, *w* Genu curvilineum tensum, *x* G. c. curvatum, *y* Vortex falsus, *z* Spirula tensa, z_1 Spirula curvata.

einfachsten Fall stellt die (Fig. 3 *B*, *b*, S. 615) einfache Schleife, Sinus primarius, dar; jeweilen zwei gerade, parallele Leisten vereinigen sich in einem Bogen. Von dieser primitiven Form lassen sich die komplizierteren Figurae tactiles ableiten, indem man verschiedene Bildungsrichtungen annimmt. Entweder treten Veränderungen an einem oder an beiden Schleifenschenkeln oder Crura sinus auf. Ist letzteres der Fall, so sind zunächst vier Hauptformen möglich:

1) Die Crura divergieren unter Beibehaltung ihrer geraden Form = Sinus coniformis (*c*), bei stärkerer Divergenz gehen der Sinus tectiformis (*d*) und die Flexura transversa (Purkinje) daraus hervor (*e*).

2) Die Crura divergieren unter Aufgabe ihres geradlinigen Verlaufs, indem die freien Enden wie der Rand eines Bechers sich nach auswärts biegen = Sinus calyciformis (*f* und *g*).

3) Die Crura konvergieren. Berühren sie sich nicht, so entsteht der Sinus ferriformis (*h* und *i*). Wenn die Konvergenz so weit geht, daß sich die freien Enden in spitzem Winkel treffen, kommt eine Form zustande, die ich Pirum nenne (*k*), und geht von dem Vereinigungspunkt eine einheitliche Leiste aus oder berühren sich die beiden Crura nicht vollständig, sondern kommen sie sich nur sehr nahe, um von dort an parallel nebeneinander zu laufen, dann kommt prinzipiell das zustande, was Purkinje ['23, 44] Amygdalus nannte. Ich ändere die Bezeichnung in das klassische lateinische Amygdalum (*l* und *m*). Hat die Vereinigung der Schenkelenden nicht unter einem Winkel, sondern in einem Bogen statt, so gelangt die Ellipsis tensa zur Entstehung, sofern die Crura in der Hauptausdehnung geradlinig bleiben (*n*). Durch Krümmung derselben nach außen leiten sich die gewöhnliche Ellipsis (Purkinje) und der Circulus (Purkinje) ab (*o* und *p*).

4) Die Enden beider Crura biegen nach derselben Seite um. Das kann vor sich gehen, indem die Crura in ihrer Hauptausdehnung geradlinig bleiben: Sinus obliquus tensus (*q*), oder indem sich die ganze Schenkelstrecke an der Krümmung beteiligt: Sinus obliquus (Purkinje) (*r*). Aus der ersteren der beiden Figuren geht der Vortex duplicatus tensus (*s*), aus der letzteren der Vortex duplicatus (Purkinje) hervor (*t*).

Nun ist noch der Figurae zu gedenken, die ihre Entstehung der Veränderung nur des einen Crus verdanken. Indem sich ein Schenkel vom andern entfernt, ohne sich zu krümmen, erhalten wir das Genu rectilineum (*u*), das durch das Variieren sowohl des

Größenverhältnisses zwischen beiden Schenkeln als auch des Grades der Divergenz wiederum Modifikationen aufweisen kann (*v*). Ein Genu curvilineum haben wir dann, wenn ein Schenkel sich nach außen biegt (*w* und *x*). Aus dieser Form läßt sich durch weitere Veränderung des gleichen Schenkels eine Figur ableiten, die dem Vortex duplicatus ähnlich sieht, sich aber von diesem dadurch unterscheidet, daß die beiden Crura nicht in ihrer ganzen Ausdehnung nebeneinander hergehen und daher auch nicht ein jedes beide Krümmungen mitmacht: Vortex falsus (*y*). Wenn die Veränderungen derart vor sich gehen, daß der betreffende Schenkel sich nach einwärts biegt, dann bildet sich als weitere typische Figur die Spirula tensa (deep spiral GALTON ['92, S. 77 und Pt. VIII, 54]) (Fig. 3 *B*, *z*), aus der die eigentliche Spirale, Spirula (PURKINJE) hervorgeht (z_1). In dieser Zusammenstellung sind alle typischen Figurenformen enthalten; indessen werden die einzelnen durch eine Menge von Übergängen verbunden oder durch die Weiterbildung in einer bestimmten Richtung modifiziert, und schließlich kombinieren sich gleichartige oder ungleichartige Figuren zu neuen. So kann der Vertex eines Vortex duplicatus nach Art eines Amygdalum gebildet sein, dann haben wir den Vort. dup. amygdaloides.

Alle Figurae lassen sich in Figurae tensae und Figurae curvatae einteilen, und letztere sind von ersteren ableitbar. Der Sinus primarius, der für die übrigen Figuren den Ausgangspunkt bildet, ist ein Sinus tensus, d. h. eine langgestreckte Form, deren Schenkel geradlinig und parallel verlaufen. Aus ihr gehen zunächst die verschiedenen gestreckten Abkömmlingsformen hervor (Fig. 3 *c*, *f*, *h*, *n*, *q*, *s*, *u*, *w*, *y*, *z*), deren jede Figurae curvatae aus sich ableiten läßt. So unterscheiden wir einen Vortex duplicatus tensus von einem V. d. curvatus, eine Ellipsis tensa von einer E. curvata usw., wobei ich zwar gewöhnlich das Beiwort »curvatus« wegzulassen pflege. In der speziellen Untersuchung werde ich zwischen Formae tensae und F. curvatae unterscheiden, um zu ermitteln, ob bestimmte Stellen der Planta von diesen oder jenen bevorzugt werden, und ob im Lauf der phylogenetischen Entwicklung die eine Figurenart die andre an den entsprechenden Stellen verdrängt.

Um Lage und Bau der einzelnen Figuren zu beschreiben, bediene ich mich folgender Nomenklatur: Der, beide Schenkel des Sinus verbindende Bogenteil heißt Scheitel oder Vertex (Fig. 4 *a*, S. 618), von ihm aus gehen die beiden Crura (*c* und *d*), die in der Cauda (*b*)

enden. Ihre Verlaufsrichtung gibt die Achse (*e*), d. h. eine gerade Linie an, welche zwischen beiden Crura, parallel zum längsten geradlinigen oder nahezu geradlinigen Abschnitt derselben in der Art gezogen wird, daß sie den höchsten Punkt des Vertex schneidet (*e*). Schließt der mehr oder weniger geradlinige Teil nicht direkt an den Vertex an, haben wir also den Scheitelabschnitt gegenüber dem übrigen Teil des Sinus abgeknickt (Fig. 6), dann kann die Achse den Vertex nicht schneiden, ohne daß sie die Knickung mitmacht: gebrochene Achse (Fig. 6 e—e_1). Als Zentrallinie bezeichne ich diejenige Linie, die, vom höchsten Punkt des Vertex ausgehend, in der ganzen Ausdehnung des Sinus stets die Mitte zwischen beiden Crura hält. Im Sinus primarius fallen also Axis und Linea centralis zusammen, während letztere im Sinus obliquus erstere

Fig. 4. Fig. 5. Fig. 6.



Fig. 4. Schema eines Sinus primarius. *a* Vertex, *b* Cauda, *c* und *d* Crura, *e* Achse.
Fig. 5. Schema eines Sinus obliquus. *e* Achse, *f* Zentrallinie.
Fig. 6. Schema eines Sinus mit gebrochener Achse, e—e_1.

schneidet und sich caudalwärts immer mehr von ihr entfernt (Fig. 5 *f*). Die Richtung eines Sinus gebe ich mit den gleichen Ausdrücken an, deren ich mich für die Richtungsbezeichnung der Agmina bediente. Hat ein Sinus tibio-distale Richtung, so heißt das, daß seine Crura in dieser Direktion verlaufen und der Vertex somit nach der entgegengesetzten, also der fibulo-proximalen Richtung sieht. Die beiden Crura unterscheide ich als Crus dextrum und Crus sinistrum, indem ich mir den Beobachter vom Vertex aus nach der Cauda blickend denke und den zu seiner Rechten liegenden Schenkel als C. dextrum (Fig. 4 *c*), den zu seiner Linken gelegenen als C. sinistrum (Fig. 4 *d*) bezeichne. Dementsprechend werde ich zuweilen, insbesondere wenn andre Bezeichnungen zu kompliziert würden, die beiden Seiten eines Sinus als rechte und linke anführen. Die verschiedenen Vertexformen ordne ich unter zwei Haupttypen ein, den Vertex curvatus und den V. angulatus. Ersterer verbindet als

gleichmäßig gerundeter Bogen beide Crura, während in letzterem Falle die Verbindung durch eine mehr oder weniger gerade Linie hergestellt wird, die mit jedem Schenkel einen mehr oder minder scharf ausgeprägten rechten Winkel bildet (Fig. 7). Diese Linea communicans kann im Verhältnis zu der Schenkellänge groß oder klein sein und somit den Eindruck der Figur ändern (Fig. 7 *g*). Das gilt auch von dem Vertex curvatus, wo die durch den Bogen dargestellte L. communicans wegen ihres allmählichen Übergangs in die Crura in ihren Grenzen nicht so bestimmt festgelegt werden kann (Fig. 8).

Fig. 7. Fig. 8.



Fig. 7. Schema eines Vertex angulatus mit langer und mit kurzer Linea communicans *g*.
Fig. 8. Schema zweier Vertices curvati.

Bisher haben wir angenommen, die Figur bestehe aus lauter parallel nebeneinander verlaufenden Linien, also z. B. lauter ineinander geschachtelten Sinus obliqui oder lauter Vortices duplicati usw. Tatsächlich trifft das jedoch selten zu. Die Linien, welche den Charakter der Figur, z. B. denjenigen des Sinus obliquus bestimmen, können in der Ein- oder Mehrzahl vorhanden sein. Ich nenne sie Fasciculi proprii (Fig. 9 *h*). Diese schließen in den meisten Fällen

Fig. 9. Fig. 10.



Fig. 9. Sinus obliquus zur Demonstration der drei Arten Fasciculi.
Fig. 10. Vortex duplicatus tensus, dem Vortex duplicatus curvatus sehr nahe gerückt.
h Fasciculi proprii, *i* Fasciculi centrales, *k* Fasciculi peripherici, *l* Triradius, der durch Berührung der Systeme *h*, *k* und einem weiteren System *m* zustande kommt.

Bündel ein, die andern Figurentypus aufweisen, entweder eines der früher beschriebenen Vorstadien: Lineae paralleles, convergentes, cuspiformes usw. oder eine andre Figura tactilis: pirum, ellipsis, spirula usw. Diese eingeschlossenen Cristae, die Galton [’92] mit dem Namen »Cores« belegt, heiße ich Fasciculi centrales (*i*). Die Bündel, welche die Fasciculi proprii außen umgeben und sich

wiederum durch ihren differenten Verlauf von diesen unterscheiden lassen, sind die Fasciculi peripherici (*k*). Alle drei Arten von Fasciculi besitzen nun in ihren spezielleren Verhältnissen Variationen, die im Kapitel über die »Minutiae« ganz kurz Erwähnung finden sollen. Eine ausführlichere Behandlung dieser Erscheinungen dürfte schon deshalb in dieser Arbeit nicht am Platze sein, da ihre starke individuelle Variabilität allein für die geringe vergleichend-morphologische Bedeutung spricht. Sofern sich vergleichende Untersuchungen innerhalb derselben Species bewegen, wie in ausschließlich anthropologischen Arbeiten, werden diese feineren Verhältnisse jedoch nicht unberücksichtigt gelassen werden dürfen.

Das, was hier in bezug auf den Sinus gesagt wurde, läßt sich mit den sich von selbst ergebenden Modifikationen auch auf seine Abkömmlinge übertragen. In einem Vortex duplicatus tensus läßt sich mit Leichtigkeit die Lage der Achse bestimmen; aber es wird sich nicht immer entscheiden lassen, welche der beiden Krümmungen dem Vertex des ursprünglichen Sinus entspricht. Im allgemeinen wird, wie es in der obigen Figurenableitung geschehen ist, derjenige der beiden Sinus, die zusammen den Vortex duplicatus zu bilden scheinen, der ursprüngliche sein, der die größere Windungszahl zeigt (Fig. 10 *n*, S 619). Je mehr sich der Vortex duplicatus der Figura curvata nähert, um so weniger wird auch die Lage der Achse bestimmt werden können, und es gibt Fälle, wo dies, wie in manchen Spirulaformen, nicht möglich ist. Daß die Ellipsis noch die Achsenlage deutlich angeben läßt, ohne mehr eine Unterscheidung zwischen Vertex und Cauda zuzulassen, erhellt aus der Betrachtung der Figur selbst. Der Circulus erlaubt keine Orientierung. Spirulae und Vortices duplicati teilt man in rechts- und linksgewundene ein, wobei das zentrale Ende als Ausgangspunkt genommen wird. Je nach der Richtung, in der das zentrale Ende oder das periphere sieht, nenne ich den Ausgangspunkt des ersteren Punctum centrale proximale, P. c. fibulare, P. c. tibiodistale usw., den Endpunkt des letzteren Punctum peripheric um proximale, P. p. fib. usw. Auf einer Geraden, die quer und senkrecht zur Längsachse durch das P. centrale gelegt wird, läßt sich auch die Anzahl der Windungen ablesen. Eine Figura tactilis wie sie in Fig. 11 dargestellt ist, bezeichne ich somit als Spirula curvata mit drei Windungen nach rechts, proximalem Punctum centrale und fibularem Punctum peripheric um. Dieselbe Nomenklatur gilt auch für die Vortices duplicati mit der Änderung, daß stets zwei miteinander

verlaufende Linien, d. h. die beiden verlängerten Crura des ursprünglichen Sinus, die Stelle der einfachen Linie der Spirula einnehmen. Für Fig. 12, die einen Vortex duplicatus tensus darstellt, passen also auch die Bezeichnungen der Fig. 11. Damit schließe ich die allgemeine Beschreibung und Nomenklatur, die im speziellen Teil in Ausnahmefällen noch Ergänzungen erfahren wird, ab und gehe auf den dritten Punkt der Betrachtung über.

3) Die einzelnen Leisten für sich weisen feine Eigentümlichkeiten und die benachbarten Leisten Formbeziehungen zueinander auf, die GALTON ['92, 54] mit dem Namen »Minutiae« bezeichnet hat. Sie sind durch Formen repräsentiert, die in ihren Grundtypen sich in allen Species mehr oder weniger gleich bleiben, in bezug auf Anzahl, Größe und kleinere Formveränderungen aber so stark variieren,

Fig. 11. Fig. 12.

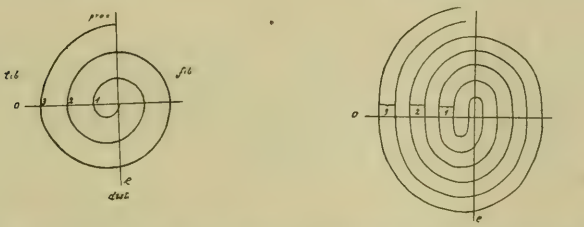

Fig. 11. Dreimal rechtsgewundene Spirula curvata mit proximalem Punctum centrale und fibularem Punctum periphericum.
Fig. 12. Vortex duplicatus tensus gleicher Natur.
n entspricht dem ursprünglichen Sinus, aus dem der Vortex duplicatus durch Krümmung hervorgegangen ist.

daß hinsichtlich dieser Verhältnisse nie zwei Individuen sich gleich sind. Wie ich schon oben bemerkte, dürfte es dieser Grund als gerechtfertigt erscheinen lassen, wenn ich im speziellen Teil dieser vergleichend morphologisch-anthropologischen Arbeit nur insofern auf die Minutiae eingehe, als sie tiefer in den Charakter des Hautleistensystems der betreffenden Species eingreifen, z. B. wenn eine bestimmte Form in großer Zahl auf einer Vola auftritt, oder wenn sie gänzlich fehlt oder nur auf einen bestimmten Komplex beschränkt ist.

In dasselbe Kapitel sind vor allem die Größendimensionen der Hautleisten einzuordnen. Was die Länge betrifft, so durchzieht in vielen Fällen dieselbe Hautleiste ohne Unterbruch die Planta von hinten nach vorn ganz oder teilweise, wie ich das bei Gorilla und Schimpanse für die Cristae konstatiert habe, die in der Mitte der

Planta verlaufen. Die Leisten können aber auch nach kurzem Verlauf enden und durch eine neu beginnende Leiste ersetzt werden die ihrerseits wieder bald schließt, so daß ein großer Teil eines Agmen sich aus lauter kleinen, vor- und nebeneinander laufenden Leisten zusammensetzt, z. B. in der Mitte der Planta von *Hapale jacchus*. Leisten mit langem ununterbrochenem Verlauf können neben kurzen Leisten im gleichen Agmen derselben Planta auftreten, wie z. B. bei *Macacus nemestrinus*. Da in Agmina mit kurzen Leisten naturgemäß mehr Leistenenden auftreten, als in solchen mit langen, ist es möglich aus einer Zählung der Endigungen in gleichen Hautflächen auf die Länge der Leisten zu schließen. In einem Gesichtsfeld von 2,7 mm Durchmesser finden wir

bei *Gorilla* unter 14 Leist. 1 Endigg. } in der Mitte der Meta-
- *Cercocebus fulig.* - 8 - 3 - } tarso-phalang.-gegend.

Es sind die homologen Teile zweier Plantae zu vergleichen, da, wie nachfolgende Tabelle zeigt, an verschiedenen Stellen der gleichen Planta Leistenendigungen in verschiedener Häufigkeit und damit Leisten verschiedener Länge auftreten.

Macacus nemestrinus ♂:	Leistenzahl:	Endiggszahl:
Mitte der rechten Planta	7	1
- - - -	7	2
Fibularwulst der rechten Planta	7	3
Distal von der Oppositionsfalte der rechten Planta	5	1
Endphalangen	8	2

Kurze Leisten treffen wir entweder an Stellen, wo das Leistensystem noch auf einem niedrigen Grad der Entwicklung steht, z. B. häufig an den Rändern der Planta, oder aber in Bezirken hoch entwickelter Leistensysteme, d. h. in den Figurae tactiles.

In obiger Rubrik bin ich nun bereits auf eine andre Größendimension, nämlich die Breite der Leisten eingetreten. Das bloße Auge vermag zu erkennen, daß nicht nur die verschiedenen Species verschieden breite Leisten besitzen, sondern daß sogar an den verschiedenen Stellen der Planta die Leistenbreite eine verschiedene ist. In folgender Tabelle ist angegeben, wieviel Leisten der 2,7 mm lange Durchmesser des Gesichtsfeldes quer schneidet. Um auch

ermitteln zu können, ob und inwieweit die Zahlen nur von der Körpergröße abhängig sind, ist jeweilen auch die Plantarlänge des betreffenden Individuum notiert. Die Zählung wurde an allen Individuen auf dem Fibularwulst des rechten Fußes vorgenommen:

	Länge der Planta.	Zahl der getroff. Leisten.
Macacus nemestrinus ♂	170 cm	6
Gorilla ♀	150 -	9
Colobus vellerosus ♀	140 -	8
Cercocebus fuliginosus ♀	130 -	7
Anthropopithecus troglodytes	125 -	9
Gorilla ♀ jung	120 -	13
Cercopithecus talapoin ♀	85 -	9

Diese Zusammenstellung zeigt, daß mit der Längenabnahme der Planta nicht auch eine Abnahme der Leistenbreite bzw. eine Zunahme der Leistenzahl einhergeht. Z. B. weisen drei Species von verschiedener Plantarlänge, 150, 125, 85 die gleiche Zahl vom Durchmesser geschnittener Cristae, nämlich 9 auf. Dagegen zeigt die Vergleichung zweier Gorillaindividuen von verschiedenem Alter, daß bei Exemplaren der gleichen Species die Leistenbreite proportional mit dem Wachstum der Planta zunimmt bzw. die Zahl der durchquerten Leisten auf einer gleich großen Fläche des Fibularwulstes abnimmt. Die Leisten sind ferner auf den verschiedenen Stellen ein und derselben Planta nicht gleich breit. So habe ich regelmäßig auf den Endphalangen feinere längsverlaufende Leisten getroffen als auf der übrigen Planta. Vielleicht aber ist diese Tatsache identisch mit einem andern, die ich im allgemeinen stets konstatieren konnte, nämlich, daß die Leisten da, wo sie in der Längsausdehnung der Planta verlaufen, feiner sind, als da, wo ihre Richtung quer dazu ist. An einer Planta von *Cercocebus fuliginosus* beobachtete ich folgendes:

Zahl der Cristae an der Endphal. der III. Zehe:	Längsverlauf 11
- - - - - - - - - - :	Querverlauf 7
- - - in der Mitte der Planta:	Längsverlauf 10
- - - distal vor der Oppositionsfalte:	Querverlauf 8

Allgemein finden sich schmale Leisten in den Längszügen der Mitte und der Ränder der Planta, oft auch in den zwischen den

Metatarsophalangealen Figurae tactiles verlaufenden Längsbündeln und regelmäßig auf den Endphalangen. Die Figur des proximalen Drittels der Endphalanx eines *Cercocebus fuliginosus* (Fig. 13) zeigt am deutlichsten, wie die zahlreichen feinen Längsleisten (*a*) in der Nähe der Gelenkfurche in einige wenige breite Querleisten (*b*) übergehen.

Treten die Dimensionen einer Leiste in ein solches Verhältnis, daß die Länge die Breite gar nicht oder nur das zwei- bis dreifache übertrifft, so haben wir Inselbildung, eine Insula (Fig. 14 *A*, *a* und 17 *a*).

An manchen Stellen der Vola und Planta kommen die Inseln zahlreich, oft ausschließlich vor; z. B. an den Rändern von Vola

Fig. 13.

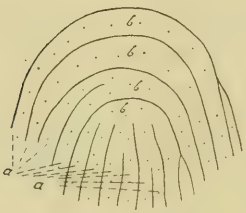

Fig. 14 *A*.

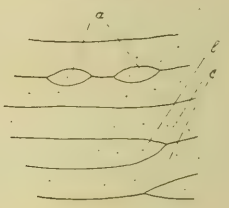

Fig. 13. *Cercocebus fuliginosus* Geoffr. ♀, rechte Planta. Endphalanx der dritten Zehe. Die zahlreichen Längsleisten *a* gehen in einige wenige breite Querleisten *b* über. 25 n. G.

Fig. 14 *A*. *Cercocebus fuliginosus* Geoffr. ♀, rechte Planta. Region der Articulatio metatarso-phalangea II. *a* Insulae, *b* Leistenende, *c* Verbreiterung der Leiste. 25 n. G.

und Planta, in der Nähe der Gelenkfalten und auf der Ferse. Beim Menschen findet man diese Erscheinung oft am seitlichen Übergang der palmaren in die dorsale Fläche der Finger, bei den Affen zuweilen längs der Medianen der Grund- und Mittelphalanx. Einer solchen Stelle eines *Macacus nemestrinus* F. Cuv. ist Fig. 14 *B* entnommen. Auf den meisten Insulae sieht man eine, auf andern zwei Schweißdrüsenkanäle ausmünden.

Fig. 14 *B*.

Macacus nemestrinus F. Cuv. ♂, rechte Planta. Mediangegend der Mittelphalanx der dritten Zehe. Zahlreiche Insulae. Etwa 25 n. G.

So weit andre Formbildungen der einzelnen Leisten in Betracht kommen als diejenigen, die durch das Verhältnis der Längs- und Querausdehnung hervorgerufen sind, werden sie zu einem großen Teil durch benachbarte Leisten bedingt. Beispielsweise werden an denjenigen Stellen, wo Insulae auftreten, die beiden zur Seite gehenden Leisten etwas

eingeengt (Fig. 14 *A*) und anderseits werden da, wo eine Leiste mit spitzem Ende aufhört (Fig. 14 *A*, *b*), die angrenzenden Leisten entsprechend breiter (*c*). Als weitere Art der Formveränderung können eingeschobene Leisten auch die ganze Strecke der angrenzenden Leisten krümmen, oft ohne sie in ihrer Breite zu beeinträchtigen (Fig. 17 *b*).

Eine andre Formeigentümlichkeit stellen die Verzweigungen, Bifurcationes dar, die je nach der Häufigkeit ihres Auftretens auf einer Hand- bzw. Sohlenfläche derselben oder einem ihrer Abschnitte einen eigentümlichen Charakter geben können. Die gewöhnlichste Art der Verzweigung ist diejenige, bei der die beiden Rami von der Teilungsstelle an nur durch eine Furche voneinander getrennt sind (Fig. 15 *a*). In andern Fällen fassen sie eine neu beginnende Crista zwischen sich (*b*). In bezug auf den letzten Fall sei bemerkt, daß, da die Leisten nicht in ihrer ganzen Breite, sondern in der Regel

Fig. 15.

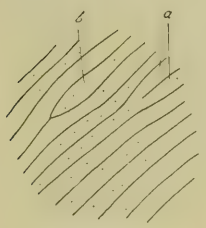

Fig. 16.

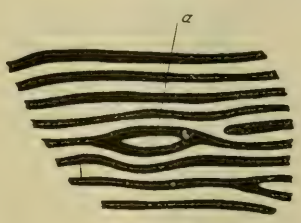

Fig. 15. *Gorilla gorilla* Forbes ♀, rechte Planta. Articulatio metatarso-phalangea III. 10 n. G.
Fig. 16. Schweizer, Ulnarrand der Daumenbeere. Nach einem Fingerabdruck. 4 n. G.

mehr oder weniger zugespitzt beginnen oder endigen, die sie umgreifenden Rami auch dementsprechend gewöhnlich nicht plötzlich sondern allmählich auseinanderweichen. Diese können in beiden Fällen dauernd getrennt bleiben oder aber sich wieder vereinigen. Bei kleiner Trennungsstrecke heiße ich im letzteren Fall die Figur Oculus. Auf der Strecke ihrer Trennung sind sie wiederum entweder nur durch einen Sulcus (Fig. 16 *a*) oder durch eine längere oder kürzere Insel getrennt. Zwei Leistenenden, die sich begegnen, können entweder aufeinander treffen oder sich ausweichen. Trifft ersteres zu, so hören die beiden Leisten gewöhnlich mit einander entsprechenden abgeschrägten Enden auf (Fig. 17 *c* und *d*), weichen sie aus, so tut das in den einen Fällen nur das eine, während das andre in gleicher Richtung weiter läuft (Fig. 18 *a*), in den andern weichen sich beide gegenseitig aus (*b*). Was ich hier über die Minutiae gesagt habe, hat für die Cristae cutaneae im allgemeinen Gültigkeit; für die

Fig. 17. Fig. 18.

Fig. 17. Japaner, rechter Daumen; nach Abdruck. 8 n. G.
Fig. 18. Chinesin, linker Daumen; nach Abdruck. 4 n. G.

Fig. 19. Fig. 20.



Fig. 19. *Macacus nemestrinus* F. Cuv. ♂. Triradius auf dem Fibularwulst der rechten Planta. 4 n. G.
Fig. 20. Deutscher, vierter Finger der rechten Hand. Endphalanx. 6 n. G.

Fig. 21. Fig. 22. Fig. 23.

Fig. 21. *Macacus nemestrinus* F. Cuv. ♂. Triradius auf dem Fibularwulst der rechten Planta. 8 n. G.
Fig. 22. *Papio babuin* Forbes ♂. Triradius auf der rechten Vola, Hypothenar. 10 n. G.
Fig. 23. Joruba-Neger ♂. Triradius auf der Endphalanx des vierten Fingers. 6 n. G.

Fig. 24. Fig. 25.



Fig. 24. *Macacus maurus* F. Cuv. ♂. Triradius zwischen Articulatio metatarso-phalangea II und III. 6 n. G.
Fig. 25. Schweizer. Triradius auf der Endphalanx des dritten Fingers links. 6 n. G.

Stellen, wo diese Triradii oder Figurae tactiles bilden, sind wieder spezifische Einzelheiten zu beobachten, die in ihren überaus mannigfachen Variationen zu beschreiben, jedoch aus früher schon darge-

Fig. 26.

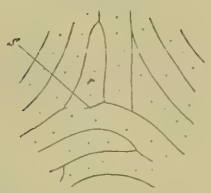

Fig. 27.

Fig. 26. *Cercopithecus tolapoin* Erxleb. ♀. Triradius am Tibialrand der rechten Planta. 10 n. G.
Fig. 27. *Cercocebus fuliginosus* Geoffr. ♀. Triradius zwischen III. und IV. Articulatio metatarsophalangea der rechten Planta. 8 n. G.

Fig. 28.

Fig. 29.

Fig. 28. Graubündner. Triradius auf der Endphalanx des 2. Fingers der rechten Hand. 6 n. G.
Fig. 29. Singhalese. Triradius auf der Endphalanx des 4. Fingers der linken Hand. 6 n. G.

Fig. 30.

Fig. 31.

Fig. 30. Joruba-Neger. Triradius auf der Endphalanx des 5. Fingers der linken Hand. 6 n. G.
Fig. 31. Joruba-Neger. Triradius auf der Endphalanx des 1. Fingers der linken Hand. 6 n. G.

tanen Gründen nicht in den Rahmen dieser Arbeit fallen kann. Ich begnüge mich daher damit, einige oft beobachtete Formen darzustellen und eine Einteilung derselben zu versuchen.

Die einfachste und klarste Form eines Triradius ist die, bei der die drei Radii, welche zugleich die Lineae terminales der drei

angrenzenden Agmina vorstellen können, in einem Punkt zusammenfließen (Fig. 19). Nehmen die Radii an Länge mehr oder weniger gleichmäßig ab, so erhalten wir eine Modifikation, wie sie Fig. 20 zeigt. Diese Reduktion kann nur an einem (Fig. 21) oder an zwei Radii vor sich gehen und bei letzterer Annahme an beiden gleich (Fig. 22) oder ungleich (Fig. 23). Als letzter Überrest dieses Vorganges ist die rundliche Insel anzusehen, die ich sehr oft sowohl bei Affen (Fig. 24) als beim Menschen (Fig. 25) das Zentrum der Triradii einnehmen sah. Auch dann wird das Bild des Triradius aufgelöst, wenn ein Sulcus (*S*) einen Radius teilweise (Fig. 26) oder ganz (Fig. 27) von den übrigen beiden abschneidet. Den zweiten häufigen Typus bildet ein dreieckiger Sulcus, dessen Seiten von einer zusammenhängenden Crista begrenzt werden. Von den drei

Fig. 32. Fig. 33.

Fig. 32. Singhalese. Triradius auf der Endphalanx des 3. Fingers der linken Hand. 6 n. G.
Fig. 33. Franzose. Triradius auf der Endphalanx des 2. Fingers der rechten Hand. 6 n. G.

Ecken aus geht je ein Radius (Fig. 30). Die Genesis dieser Form läßt sich vielleicht durch folgende drei Stadien belegen, die ich den Fingerabdrücken dreier Individuen verschiedener menschlicher Rassen entnehme. In einem Fall kommen die drei Radii mit freien Enden zusammen, indem diese bereits die Richtung der künftigen Dreiecksseiten annehmen (Fig. 28). Auf einem weiteren Stadium ist an zwei Stellen bereits die Verschmelzung und damit die Bildung zweier Ecken vor sich gegangen, während ein Radius noch frei endigt (Fig. 29). Darauf folgt das schon beschriebene, fertige Stadium (Fig. 30), und in Fig. 31 ist an einer Ecke schon eine Längenreduktion des Radius eingetreten.

Die dritte Triradienart wird nicht durch die Cristae, sondern durch die Sulci gebildet, indem diese die zuerst genannte, einfachste Form darstellen und zu beiden Seiten ununterbrochen von Leisten eingefaßt werden (Fig. 33). Fig. 32 zeigt einen Triradius, der ein Übergangsstadium zu dem eben beschriebenen ist.

Noch mannigfaltiger gestalten sich die Minutiae der Figurae tactiles. Der Verlauf der Fasciculi proprii zeigt vom typischen Sinus primarius mit langer Linea communicans bis zum elegant geschwungenen Sinus obliquus curvatus alle Übergänge. Zwischen den Linien der Fasciculi proprii zeigen sich stets frei endigende Cristae eingeschoben, die die übrigen Leisten nur streckenweise, und zwar im Bereich der Crura, begleiten und somit nicht zur Bildung der Vertexkurven beitragen (Fig. 34 *a*). Zählt man also die Cristae, welche die transversale Achse des Sinus schneiden und ebenso diejenigen, die die Längsachse schneiden, d. h. sich zu Vertexkurven verbinden, so wird nach dem eben Gesagten die erste Zahl nicht genau das Doppelte von der zweiten ausmachen, wie von einem idealen Sinus zu erwarten wäre, sondern gewöhnlich mehr, entsprechend dem Überschuß an frei endigenden Leisten in der Cruralgegend. Ein Vergleich

Fig. 34. Fig. 35.

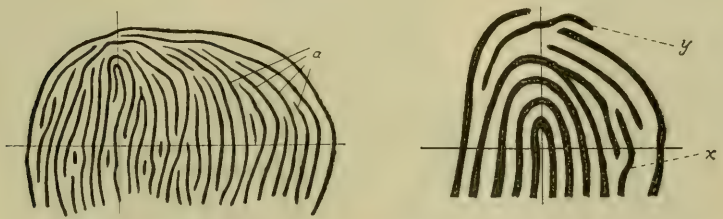

Fig. 34. *Cercopithecus talapoin* Erxleb. ♀. Figura tactilis auf dem Tibialwulst der rechten Planta. 4 n. G.
Fig. 35. Polin. Figura tactilis von der Endphalanx des 1. Fingers der linken Hand. 4 n. G. Nach einem Abdruck mit unwesentlichen Veränderungen wiedergegeben.

zwischen Fig. 34, die einen Sinus mit zahlreichen eingeschobenen Linien darstellt und Fig. 35, die den idealen Verhältnissen nahe kommt, läßt außerdem erkennen, daß im ersten Fall der Sinus in transversaler Richtung sich ausdehnen und somit vor allem die Linea communicans an Länge zunehmen muß. Der Sinus der Fig. 34 zählt in transversaler Richtung 28 Cristae, von der longitudinalen Achse werden am Vertex 4 geschnitten. Da in einem idealen Sinus jede der ineinander geschachtelten Sinuslinien von der Transversalachse doppelt getroffen wird, ist die Anzahl der von dieser Achse durchquerten Cristae durch zwei zu teilen und erst dann mit der Zahl der von der Längsachse geschnittenen Vertexkurven in Beziehung zu setzen, um das Überwiegen der einen Zahl gegenüber der andern und damit die Summe der eingeschobenen Leisten festzustellen. Für den vorliegenden Fall ist folgender Index aufzustellen: $\frac{4 \times 100}{14} = 28{,}57$;

für Fig. 35 würde gelten: $\frac{5 \times 100}{6} = 83{,}33$. So ist aus der Größe der Zahl zu ersehen, wieviel der mit den Crura parallel laufenden Leisten sich zu Vertexkurven zusammenschließen. Der ideale Zustand, in dem die Figura aus lauter ineinandergeschachtelten Sinuslinien besteht, wird durch die Indexzahl 100 ausgedrückt. Sie wird beim Menschen nicht nur erreicht, sondern sogar sehr oft überschritten, indem dort die Einschiebungen neuer Linien weniger in der Gegend der Crura als in derjenigen des Vertex stattfindet; d. h. wir haben eine Reihe von Vertexkurven, die sich nicht in Crura fortsetzen. Es wird die Aufgabe einer speziellen Untersuchung sein, diese Zahlen für bestimmte Stellen der Planta und in den verschiedenen Species zu ermitteln, um nachher durch Vergleichung herauszubringen, wie sich diese Verhältnisse durch die Primatenreihe ändern. Schließlich möchte ich noch darauf aufmerksam machen, daß es Fälle geben kann, wo der Index nicht ein absolut genaues Maß für das Ver-

Fig. 36.

Fig. 37.

Fig. 36. Togo-Weib. Figura tactilis am Fibularrand der linken Planta. 5 n. G. *f.c* Fasciculi centrales.

Fig. 37. *Macacus maurus* F. Cuv. ♂. Tibiodistalwärts gerichteter Vertex eines Vortex duplicatus über der Articulatio metatarso-phalangea V der rechten Planta. 5 n. G. *f.c* Fasciculi centrales.

hältnis zwischen frei endigenden und geschlossenen Linien gibt, wenn sowohl in der Region des Vertex, wie in derjenigen der Crura, Cristae eingeschoben sind, wie in Fig. 35, wo von der transversalen Achse die Linie x, von der longitudinalen die Linie y geschnitten wird. Die Fehler, die dadurch entstehen können, sind jedoch kleine; so würde sich im vorliegenden Fall bei Elimination der zwei Linien die Indexzahl von 83,33 auf 80,00 verschieben.

In das Kapitel der Minutiae gehört ferner die Unterscheidung der Fasciculi proprii von den Fasciculi centrales (s. S. 619). In Fig. 35, wo die innersten Cristae in ihrem Verlauf den übrigen durchaus gleich-

kommen, gibt es eine solche Trennung nicht. Da aber, wo der innerste Sinus von andern Linien erfüllt ist, wie in Fig. 36 und 37, benenne ich diese eingeschlossenen Cristae als Fasciculi centrales. Sie sind am häufigsten durch mehr oder weniger geradlinige Leisten repräsentiert, die bald blind endigen (Fig. 37), bald am Vertex mit der innersten Sinusleiste zusammenhängen (Fig. 36). Ist letzteres zu beobachten, so wird die betreffende Sinuslinie mit zu den Fasciculi centrales gezählt. Ebenso ist der innerste Sinus diesen zugehörig, wenn er sich durch andre Eigentümlichkeiten auszeichnet, z. B. durch das Vorhandensein von Oculi (Fig. 38), durch besondere Verzweigungsformen (Fig. 39), durch augenfällige Längendifferenz zwischen den beiden Crura (Fig. 40) usw. Galton ['92] bezeichnet

Fig. 38. Fig. 39. Fig. 40.

Fig. 38. Graubündner. Figura tactilis von der Endphalanx des 4. Fingers der linken Hand. 4 n. G.
Fig. 39. Deutscher. Figura tactilis auf der Endphalanx des 3. Fingers der linken Hand. 4 n. G.
Fig. 40. Schweizer. Sinus obliquus auf der Endphalanx des 2. Fingers der rechten Hand. 4. n. G.

diese Fasciculi centrales als »Cores« und bildet 18 Typen ab ['92, Pt. VIII, 14]. Ziehe ich die hauptsächlich vorkommenden geradlinigen Fasciculi centrales in Betracht, die Galton [Pt. VIII, 14] als »Rods« bezeichnet, so scheinen sie mir in eine andre Kategorie eingereiht werden zu müssen, je nachdem sie mit dem Vertex des innersten Sinus in Verbindung stehen oder nicht, um so mehr als nach meinen Beobachtungen in dieser Hinsicht Unterschiede zwischen den verschiedenen Stellen der Planta und auch solche zwischen den verschiedenen Species, wenigstens deutlich zwischen dem Menschen und den übrigen Primaten zu konstatieren sind. Die Vergleichung von 14 Figuren des Menschen mit 14 Figuren verschiedener Affen, die alle geradlinige Fasciculi centrales aufwiesen, ergab, daß unter den ersteren nur in drei, unter den letzteren in neun Fällen Verbindung mit dem Vertex des innersten Sinus vorhanden war. In der hier

beobachteten Gruppe zeigt sich also beim Menschen die Verbindung mit dem Vertex seltener als bei den Affen. Werden die Fälle nach den homologen Stellen an der Vola bzw. Planta gruppiert, so verteilen sie sich folgendermaßen:

	Mit Verbindung.		Ohne Verbindung.	
	Endphal.	Andre Stellen.	Endphal.	Andre Stellen.
Mensch:	2 (1 Eur. + 1 Neg.)	1 (Neger)	7	4
Affen:	6	3	1	4

Somit kommt die Verbindung im Vergleich zum Menschen weit häufiger bei den Affen (Fig. 41, 42, 43) und hier mit einer verschiedenen Anzahl gerader Linien vor.

Fig. 41. Fig. 42. Fig. 43.

Fig. 41. *Macacus nemestrinus* F. Cuv. ♂. Figura tactilis auf der Endphalanx der 4. Zehe. 10 n. G.
Fig. 42. *Anthropopithecus troglodytes* Flow. et Lyd. ♀. Figura tactilis auf der Großzehenendphalanx der linken Planta.
Fig. 43. *Ateles ater* F. Cuv. ♂. Figura tactilis auf dem Carpalballen der linken Vola.
Diese drei Figuren sind nach Abdrücken vergrößert.

Leichter als die Abtrennung der Fasciculi centrales ist diejenige der Fasciculi peripherici, da sie sich gewöhnlich mit noch einem dritten kleinen System in einem Triradius treffen, wie das bei den meisten Fingerbeerensinus des Menschen der Fall ist.

Daß auch die übrigen Figurae tactiles diese Eigenarten, wie sie am Sinus beobachtet wurden, in mehr oder weniger ursprünglicher Gestalt aufweisen, je nachdem sich die betreffende Figur direkter oder indirekter vom Sinus ableiten läßt, mögen einige Figuren zeigen (Fig. 44, 45 und 46). Betreffend der Spirula tensa möchte ich hervorheben, daß parallel zu ihren Crura viele einfache Linien oder sogar schmale gestreckte Sinus den Platz ausfüllen können, so daß eine Figura zustande kommt, die Galton ['92, 77] als »Deep spiral« folgendermaßen charakterisiert: »Sometimes having a large

core filled with upright and nearly parallel lines; occasionally they are bulbous, and resemble the commoner ‚monkey' type.« Ich erwähne diese Beschreibung der Deep spiral deshalb, weil darin die Charakteristik einer Form des A. Kollmannschen Längsreihen- oder Simiadentypus ['83] enthalten ist. Was hier aber Galton an der gestreckten Form der Spirula beobachtet hat, wird man in einer großen Sammlung von Fingerabdrücken bei allen Figurae, die ich oben als Figurae tensae beschrieben habe, feststellen können, d. h. wir werden nicht nur an den Spirulae tensae, sondern auch an den meisten Sinus primarii, Vortices duplicati tensi, ellipses t., Vortices

Fig. 44. Fig. 45. Fig. 46.

Fig. 44. Schweizer. Spirula auf dem Großzehenballen der rechten Planta. 5 n. G.
Fig. 45. Deutscher. Amygdalum auf der Endphalanx des 4. Fingers der linken Hand. 5 n. G.
Fig. 46. Deutscher. Vortex duplicatus auf der Daumenbeere der linken Hand. 5 n. G.
In diesen drei Figuren sind die Fasciculi proprii schwarz, die Fasciculi centrales schraffiert gehalten.

duplicati falsi t. usw. zwischen die gestreckten Partien einfache oder zu schmalen Sinus t. oder Spirulae t. vereinte Cristae eingeschoben finden, welche den gleichen Gesamteindruck machen, wie die Deep spiral. Es ist deshalb nicht gerechtfertigt, diesen Typus als neuen den übrigen anzureihen, wie es Kollmann ['83, 75] tut, sondern es handelt sich um eine Modifikation — vielleicht darf ich hier schon sagen in vielen Fällen ein phylogenetisches Stadium —, das manche der Figurae curvatae einst als Figura tensa durchgemacht hat, und in welcher jede der Purkinjeschen Figuren noch beim Menschen zuweilen auftreten kann. Ohne den Ausdruck Simiadentypus gerade verwerfen zu wollen, könnte ich ihn bloß als Bestandteil einer Bezeichnung acceptieren. Es müßte also z. B. eine Figur als Simiadentypus des Vortex duplicatus, als Simiadentypus der Spirula bezeichnet werden, was umständlicher ist, als die von

mir vorgeschlagene knappe Nomenclatur: Vortex duplicatus tensus, Spirula tensa usw.

Ich bin in diesen letzten Zeilen auf Formen zu sprechen gekommen, zu deren Charakteristik ich zunächst von den Minutiae ausgehen mußte, um ihre Beziehungen zu den Figurae tactiles klarzulegen, und wenn ich noch erwähne, daß dieser Simiadentypus sich oft einem ganzen Agmen princeps mitteilen kann, so dürfte ich, um dieses Kapitel zu schließen, ein Beispiel dafür gegeben haben, daß in vielen Fällen die drei, beim makroskopischen Studium der Cristae cutaneae in Betracht fallenden Faktoren: Agmina principia, Figurae tactiles, Minutiae, nicht nur jeder für sich getrennt, sondern auch in ihren wechselseitigen Beziehungen untersucht werden müssen.

Mikroskopische Betrachtung der Hautleisten.

Die mikroskopischen Verhältnisse der Hautleisten, zu deren Darstellung ich zunächst die Fingerhaut eines *Macacus cynomolgus* wählte, untersuchte ich auf Quer-, Flächen- und Längsschnitten.

Auf dem Querschnitt (Fig. 47) erscheinen die Cristae (*d*) als breite Erhebungen der oberen Grenze des Stratum corneum (*a*), die durch Einsenkungen voneinander getrennt sind. Diese, die Querschnitts-

Fig. 47.

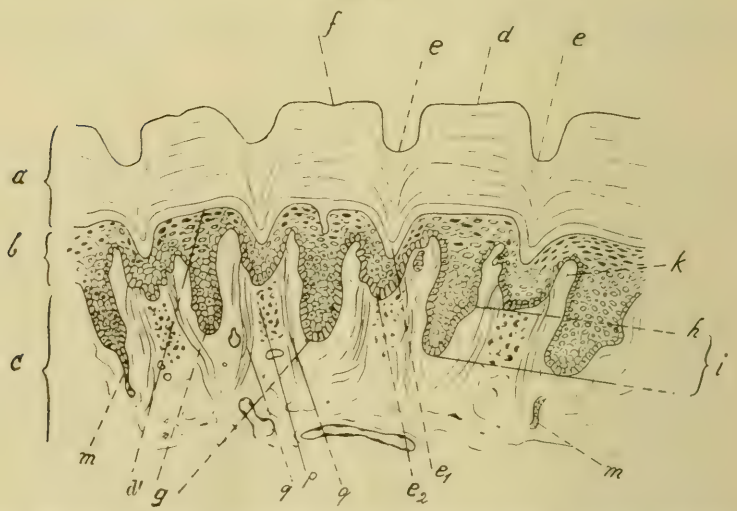

Macacus cynomolgus Anderson. Querschnitt durch die Endphalangenhaut. *a* Stratum corneum, *b* Str. Malpighii, *c* Corium, *d* Crista, *e* Sulcus, e_2 Falte, *f* leichte Einbuchtung an der Stelle der Schweißdrüsenmündung, *g* Drüsenleiste, *k* Coriumpapillen, *m* Schweißdrüsenkanal, *p* längsziehende Bindegewebsbündel im Querschnitt getroffen, *q* aufsteigende Bindegewebsbündel. 40 n. G.

bilder der Sulci (*e*), verschmälern sich nach unten zu und schließen mit runder Kontur ab. Auf der Erhebung ist zuweilen eine kleine Delle (*f*) zu bemerken, die der Mündung der Schweißdrüse entspricht. Dieser Linie alternierender breiter Erhebungen und schmälerer Einsenkungen laufen alle Schichten des Stratum corneum (*a*) parallel, nur daß die Einsenkung mit jeder tieferen Schicht sich nach unten mehr zuspitzt, so daß die Grenzlinie zwischen Str. corneum und Str. Malpighii keilförmige Einsenkungen (e_1) aufweist. Eine wesentliche Veränderung sehen wir an der Grenze zwischen Str. Malpighii und Corium. Unterhalb e_1 senkt sich ersteres wiederum ein (e_2); unterhalb d_1 jedoch ist nicht eine entsprechende Erhebung, sondern eine zapfenartige Vortreibung (*g*) des Str. Malpighii gegen das Corium zu beobachten. An ihrer abgerundeten Spitze kann man zuweilen den Durchtritt eines Schweißdrüsenkanals (*m*) bemerken. Diese Bildung (*g*) dringt weiter gegen das Corium vor als die Einsenkung e_2. So scheint auf dem Querschnitt das Corium zwischen je zwei Prominenzen *g* bis zur Höhe *h* je eine einheitliche Erhebung zu bilden. Diese läuft in zwei kleine Erhabenheiten aus, die die Einsenkung e_2 zwischen sich fassen. Eine Schnittserie zeigt, daß *g* und e_2 nicht als isolierte Zapfen, sondern als Leisten des Str. Malpighii gegen das Corium vorspringen; *g* hat Blaschko ['87, 503 und 504] »Drüsenleiste« genannt, da sie von Schweißdrüsengängen durchbohrt wird, e_2 hieß er »Falte«, weil sie einer Einfaltung sämtlicher Schichten der Epidermis entspricht. Auch der einheitliche, bis zur Höhe *h* reichende Abschnitt der Coriumerhebung stellt sich als eine Leiste (*i*) dar. Die beiden ihr aufsitzenden Kegel (*k*) sind aber zapfenförmige Coriumfortsätze. Dieses Verhalten läßt sich wiederum durch die Musterung von Serien erkennen, in denen wir auf Querschnitte treffen, wie z. B. Fig. 48, S. 636 einen zeigt. Dort sehen wir links noch Falten (e_2) und Drüsenleisten (*g*) regulär alternieren, während rechts die Falten zu fehlen scheinen, indem von *g* zu *g* eine Retebrücke geht, welche sich bis zur Höhe *h* senkt. Es sind also zwischen Falten und Drüsenleisten von Zeit zu Zeit Querleisten (*l*) ausgespannt, welche die Coriumzapfen begrenzen helfen.

Deutlicher dürften das indessen Flachschnitte demonstrieren. In Fig. 49, wo wie in den Fig. 48 und 50—55 der Übersichtlichkeit halber das Str. Corneum schraffiert, das Str. Malpighii schwarz und das Corium weiß gehalten ist, ist der Schnitt so geführt, daß er nach der rechten oberen Ecke tiefer coriumwärts greift als links unten. Daher trifft er links im Bereich der Epidermisfalte noch

das Str. Corneum in Form eines gegabelten Zuges, der eine in ihrem oberen Teil geschnittene Drüsenleiste (g_1) umfaßt. Sie ist als solche

Fig. 48.

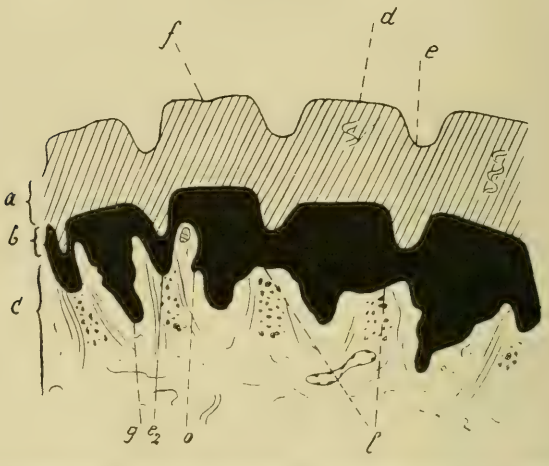

Macacus cynomolgus Anderson. Schema eines Querschnittes durch die Endphalangenhaut. Das Stratum corneum ist schraffiert, das Str. Malpighii schwarz, das Corium weiß gehalten. *l* Querleisten, *o* seitlicher Fortsatz der Drüsenleiste. Übrige Benennungen wie Fig. 47 und 49. 35 n. G.

Fig. 49.

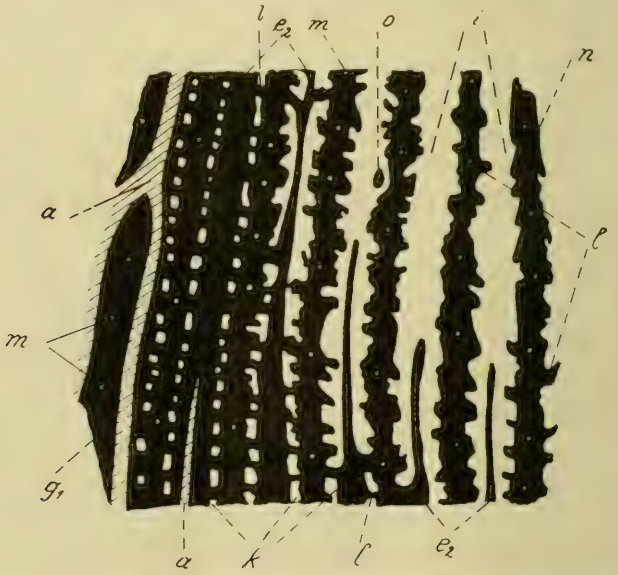

Macacus cynomolgus Anderson. Schema eines Flachschnittes durch die Endphalangenhaut. *a* Stratum corneum, e_2 Falte, g_1 im oberen Teil geschnittene Drüsenleiste, *i* Coriumleiste, *k* Coriumzapfen, *l* Querleisten, *m* Schweißdrüsenkanal, *r* im unteren Teil geschnittene Drüsenleiste, *o* seitlicher Fortsatz der Drüsenleiste. Etwa 24 n. G.

an den Drüsenkanälen (*m*) zu erkennen. Weiter nach rechts kommen an Stelle der Hornschichtstreifen Keimschichtzüge (e_2) zu liegen, d. h. Blaschkos Falte. Zwischen dieser und den Drüsenleisten findet sich eine Reihe von Querleisten (*l*), zwischen denen die Coriumzapfen (*k*) sichtbar werden. In der rechten Hälfte der Figur, d. h. je tiefer der Schnitt geht, desto mehr nimmt die Falte an Breitenausdehnung ab, um schließlich vollständig der Coriumleiste (*i*) Platz zu machen. Hand in Hand damit geht eine Reduktion der Querleisten (*l*), indem sie sich von der Falte zurückziehen, dann nur noch als Fortsätze der Drüsenleiste erscheinen, und nachher verschwinden (*n*). In der Reteinsel *o* wurde ein Fortsatz angeschnitten, wie ihn Fig. 48*o* im Querschnitt zeigt. Eine andre Methode, diese Befunde klar zu legen, ist die Betrachtung von Flächenbildern, sei es der gegen die Epidermis sehenden Coriumoberfläche, wie Engel '56] vorging, sei es der an das Corium grenzenden Fläche des Str. Malpighii, welche Untersuchungsweise Blaschko ['87] einführte.

Ich habe die mikroskopischen Verhältnisse, soweit sie für den Bau der Hautleisten und -furchen von Interesse sind, so ausführlich dargetan, daß ich glaube, daß ein Längsschnitt (Fig. 50), der nicht

Fig. 50.

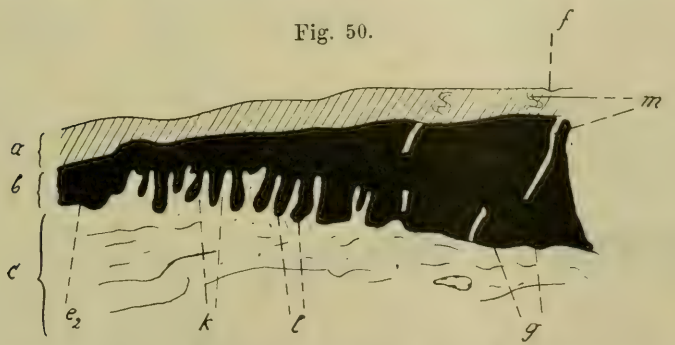

Macacus cynomolgus Anderson. Schema eines Längsschnittes durch die Endphalangenhaut. Bezeichnungen wie Fig. 47—49. 26 n. G.

genau in der Achse der Leiste geführt ist, sondern die angrenzende Furche tangiert, ohne weiteres verständlich ist. Auf Querschnitten (Fig. 47) zeigen die Coriumleisten derartige Struktur, daß unterhalb der Falte ein mehr oder weniger rundlich umgrenzter Komplex (*p*) quer durchschnittener Bindegewebszüge erscheint, während zu beiden Seiten desselben in der Schnittfläche gelegene Züge (*q*) aus tieferen Teilen des Coriums aufsteigen, um bis an die Falte heranzutreten. Daß sich diese Befunde mit denjenigen R. Krauses ['88, 15, 16]

Fig. 51.

Lemur brunneus. Querschnitt durchdie Haut des Fibularwulstes. 38 n. G.

Fig. 52.

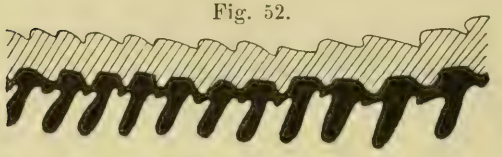

Nycticebus tardigradus Fischer. Querschnitt durch die Haut des Fibularwulstes. 35 n. G.

Fig. 53.

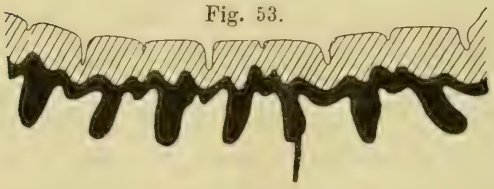

Hapale jacchus Kuhl. Querschnitt durch die Haut des Fibularwulstes. 37 n. G.

Fig. 54.

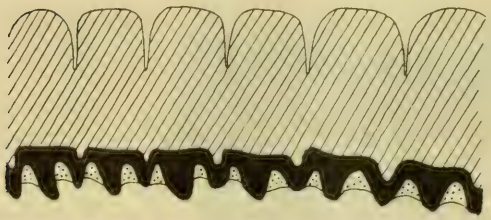

Hylobates Mülleri Martin. Querschnitt durch die Haut des Fibularwulstes. 38 n. G.

Fig. 55.



Simia satyrus L. Querschnitt durch die Haut des Fibularwulstes. 35 n. G.

Stratum corneum schraffiert, Stratum Malpighii schwarz, Corium weiß.

decken, kann ich nur für wahrscheinlich, nicht für sicher halten, da die Arbeit dieses Autors der Figuren entbehrt.

Blaschko ['87], der schon das Wesentliche der mikroskopischen Verhältnisse feststellte, studierte ebenfalls die Haut eines Vertreters des Genus *Macacus*, während Krause ['88] zur Demonstration dieser Dinge speziell den *Gibbon* und *Cynocephalus* verwendete. Ich habe die Querschnittsuntersuchungen auf 24 Primatenarten ausgedehnt, nämlich: *Nycticebus tardigradus* Fischer, *Galago garnetti* Sclater, *Lemur brunneus*[1], *Hapale jacchus* Kuhl, *Chrysothrix sciurea* Wagner, *Cebus fatuellus* Geoffr., *Ateles ater* F. Cuv., *Cynocephalus babuin* Forbes, *Cynopithecus niger* Js. Geoffr., *Macacus nemestrinus* F. Cuv., *M. cynomolgus* Anderson, *M. sinicus* Blyth, *Cercocebus collaris* Gray, *Cercopi-*

[1] Die mikroskopische Betrachtung primitiver, bei den Prosimiern beobachteter Hautleistenelemente erfolgt im speziellen Teil.

thecus petaurista Erxl., *C. patas* Erxl., *Colobus vellerosus* Js. Geoffr., *Semnopithecus entellus* Desm., *S. maurus* F. Cuv., *Hylobates Mülleri* Martin, *H. lar* Illig., *H. syndactylus* F. Cuv., *Gorilla gorilla* Forbes, *Simia satyrus* L., *Anthropopithecus troglodytes* Flow. et Lyd.

An allen untersuchten Präparaten kehrten die wesentlichen Befunde des Paradigmas wieder. Im speziellen konnte ich jedoch folgende Abänderungen konstatieren: Bei allen Anthropomorphae und Hylobatidae ist das Str. corneum von mächtiger Dicke (Fig. 54, 55), während *Lemur b.* und *Nycticebus t.* (Fig. 51, 52) im Gegenteil eine dünne Hornschicht aufweisen. In diese Kategorie sind auch die Platyrrhinen, von denen ich *Hapale j.* in einer Figur wiedergebe (Fig. 53), einzureihen. Der Gruppe, welche bezüglich der relativen Dicke des Str. c. dem Paradigma nahe steht, gehört die Familie der Cercopitheciden, sowie *Galago g.* an. Die verschiedensten Bilder zeigt die Oberflächenkontur im Querschnitt. Während die von *M. cyn.* (Fig. 47, 48) dargestellte Furchenform die gewöhnliche ist, erscheinen die Furchenquerschnitte von *Lemur b.* (Fig. 51) wie eine Folge regelmäßiger Schießscharten. Bei *Nycticebus* (Fig. 52) und *Hylob. synd.* fand ich die dachziegelförmige Aufreihung, und bei *Hapale j.* (Fig. 53) scheinen stets zwei und zwei Leisten näher zusammenzugehören, indem zwischen ihnen die Furchen weniger tief eingreifen. Flache Konturen fielen mir bei Schimpanse (Fig. 55), Orang, *Cebus f.* und *Chrysothrix sciurea* auf. Das Str. Malpighii der Prosimiae zeichnet sich durch die große Regelmäßigkeit und namentlich die starke Höhenentwicklung der Drüsenleisten im Verhältnis zu den schwach ausgeprägten Falten aus (Fig. 51, 52). Je höher wir in der Reihe der Primaten aufsteigen, um so mehr gleicht sich dieses Verhältnis in dem Sinn aus, als die Drüsenleisten einen gedrungeneren Bau annehmen und die Falten coriumwärts tiefer greifen (Fig. 54, 55). Die Reduktion der Drüsenleisten kann so weit gehen, daß sie nur als knotige oder flache Verdickungen am unteren Rand des Retebandes erscheinen. Bei Orang ist dieser Zustand eingeleitet (Fig. 55), bei *M. sinicus* weiter fortgeschritten. Durch das Vorhandensein diffuser Zellgruppen im Bereich der Coriumzapfen (Fig. 54, punktiert) wurde die Feststellung der Kontur oft erschwert und das besonders dann, wenn jene Gruppen Pigment führten, wie das bei *Hyl. Mülleri* und *H. synd.* der Fall war. Den vorhin beschriebenen Reduktionszustand fand ich mit einer mehr oder minder flachen Oberflächenkontur verbunden (Orang, *Ateles ater*, *M. sinicus*), jedoch fand sich nicht in den Fällen mit flacher Kontur immer die Reduktionserscheinung des St. M.

Schließlich möchte ich nicht zu erwähnen vergessen, daß alle meine Präparate die Ansicht Blaschkos ['87], die später Loewy ['91] verteidigte, bestätigen dürften, daß es sich in der »Falte« um eine wirkliche Einfaltung der Epidermis handelt. Gerade die Haut von *Lemur b.* und *Nycticebus t.* (Fig. 52) läßt den Unterschied zwischen dem eingefalteten Band und der soliden Drüsenleiste recht deutlich erkennen. Auf primitivere Zustände bei den Prosimiae trete ich im speziellen Teil (S. 676—679, 689—691) ein.

Embryologie der Hautleisten.

A. Kollmann ['83, 28] stellte fest, daß im 4. Monat des fötalen Lebens die ersten Anlagen der Schweißdrüsen der Hohlhand zu sehen sind. Er führt diese Drüsenproduktion auf den »Seitendruck der in ihrer Keimschicht aktiv sich ausdehnenden Epidermis« zurück. Über die Entwicklung des Papillarkörpers unterrichten Querschnittsbilder der Fingerbeere von Embryonen aus dem 3., 4. und 5. Monat. Das erste dieser drei Stadien zeigt noch eine beinahe gerade Grenzlinie zwischen Epidermis und Corium; im zweiten ist sie bereits regelmäßig gewellt und im dritten erscheinen die »Drüsenzapfen« schon in größere Tiefe gewuchert, während die Abbildung ['83, Pt. I. 26] die dazwischen gelegenen Einfaltungen der Epidermis erst sehr schwach darstellt. Auch in diesem Vorgang der Entwicklung des Papillarkörpers spricht Kollmann das Epithel als das formbestimmende Element an. »Im Gegensatz zur Drüsenproduktion, welche in die Tiefe drang, beruht hiernach die Entwicklung des Papillarkörpers auf glockenförmigen Erhebungen der tiefsten Epidermisschichten nach außen« ['83, 31]. Schließlich erklärt er die Entstehung der Figurae tactiles — seiner Tastballen — durch die verschiedene Wirkung des Längs- auf den Querdruck. Dementsprechend scheidet er eine der neun Purkinjeschen Formen ['23], die er durch die Ausdehnung des Epithels in der Längsrichtung entstehen läßt, nämlich die Striae transversae von allen übrigen, die sich durch Kombination von Längs- und Querdruck entwickelt haben sollen. Blaschko ['84] beobachtete im 4. Monat die ersten Drüsenleisten, zwischen dem 4. und 5. Monat die Drüsen, im 6. Monat die Falten und im 7. bis 8. Monat die Querleisten. Ich habe im historischen Teil darauf hingewiesen, daß nach Blaschko ['87, 506] die Entwicklung der Drüsenleisten nicht auf einmal für die gesamte Volar- und Plantarfläche vor sich geht, sondern an den Finger- und Zehenspitzen beginnt und von der Peripherie nach dem Zentrum

vorschreitet. Auch von der Bildung der Figurae tactiles sagt er, daß sie gleichmäßig über die Fläche der Fingerkuppe wegzieht, wie das eine seiner Figuren ['87, Pt. XXVIII, 10] deutlich zeigt. Diese letzteren Befunde der individuellen Entwicklung sind bemerkenswert, da sie mit denjenigen der phylogenetischen Entwicklung nicht übereinstimmen. Seit wir die Untersuchungen von G. Retzius ['04 a und b] besitzen, die dartun, daß im Anfang des 3. Monats die Volar- und Plantarballen deutlich zu sehen sind und da wir ferner von Blaschko ['87] und auch von Retzius ['04 b, 73] selbst davon unterrichtet sind, daß in dieser Zeit noch keine Leisten vorhanden sind, wird folgender Ausspruch A. Kollmanns ['83, 41] kaum mehr aufrecht zu halten sein: »Eine fernere Wirkung des kombinierten Längs- und Querdruckes im Bereich der Fingerbeere ist die Aufwulstung der Fingerbeere selbst; denn es ist klar, daß die Kreuzung der verschiedenen Druckrichtungen eine Emporhebung im Gefolge haben muß. Die stärkere Ansammlung von Fettträubchen im Bereich der Fingerbeere ist nur als eine sekundäre Bildung aufzufassen.« Eine ähnliche Behauptung findet sich über die andern »Tastballen« der Hand (S. 43): »Die Aufwulstung der Haut an den betreffenden Stellen ist auch hier nicht bedingt durch eine Ansammlung von unterliegendem Fett, sondern umgekehrt gab die Aufwulstung der Haut Veranlassung zu stärkerer Entwicklung von Fettträubchen.«

Wenn wir durch die genannten Autoren über eine Reihe histologischer Tatsachen unterrichtet sind, so wissen wir dagegen über die Veränderung des Oberflächenbildes während der Ontogenie wenig. Ich selbst kann zu dieser Frage nur den Befund an einem vorgerückten menschlichen Embryo beitragen, den die Abbildung eines Stückes der Plantarhaut illustrieren möge (Fig. 56). Links, d. h. gegen die Mediane der Planta zu, finden sich die kontinuierlichen, ausgebildeten Leisten, die die Planta quer durchziehen (*a*), rechts d. h. gegen den inneren Plantarrand fügen sich ihnen erst kleinere Leisten, die 2—4 Schweißdrüsenporen entsprechen und dann kleinste Elemente (*b*) an, auf denen je ein Kanal ausmündet. Manche Leisten (*c*) zeigen zwischen den Poren jeweilen eine Einschnürung. Wenn wir

Fig. 56.

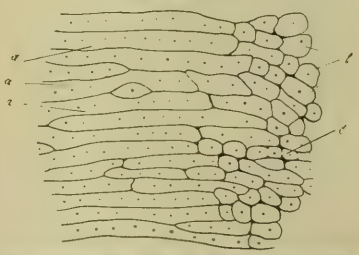

Leistenbild von einem Plantarrand eines menschlichen Embryo. *a* ausgebildete Leisten, *b* kleinste Leistenelemente, *c* mehrere Elemente, die noch nicht zu einer vollkommenen Leiste verbunden sind. 23 n. G.

hier ein ontogenetisches Stadium vor uns haben, so ist der Schluß erlaubt, daß die dem Plantarrand genäherten Partien eine Entwicklung in dem Sinn durchmachen, daß die Cristae aus Inseln, deren jede einem Schweißdrüsenporus entspricht, so entstehen, daß sich mehrere zu einer kleinen Leiste aneinanderreihen, von welchem Vorgang noch die Einschnürungen zeugen mögen. Die kleinen Leisten verschmelzen wiederum zu größeren. Ob diese Erscheinung auf die ganze Planta übertragen werden darf, müssen spätere Untersuchungen an jüngeren Embryonen dartun. In den Rahmen der ontogenetischen Beobachtungen gehören schließlich noch die Arbeiten über die Persistenz der Hautleisten, wie sie hauptsächlich Galton publizierte. Seiner Veröffentlichung über diesbezügliche Untersuchungen von Kindern ['99], die uns hier namentlich interessieren, gedachte ich im historischen Teil.

Morphologie der Ballen.

Wenn ich in diese Arbeit über die Hautleisten einen Abschnitt einfüge, der die ballenartigen Erhabenheiten auf Vola und Planta behandelt, so beabsichtige ich nicht ein Kapitel im Sinne der Publikationen von Klaatsch ['88] und Wilder ['97], welche die Homologisierung der Tastballen der Primaten mit denjenigen andrer Säugetiere zu ihrem Gegenstand haben, sondern ich beschreibe lediglich die in den verschiedenen Abteilungen der Primaten vorkommenden Eminenzen auf Palma und Planta, ungeachtet der in andern Säugetiergruppen beobachteten Gebilde einerseits und den auf den Erhabenheiten befindlichen Figurae tactiles anderseits. Die Untersucher der Säugetierballen mögen dann meine Tatsachen zum Zweck der Vergleichung verwerten. Ich selbst aber werde im speziellen Teil darzustellen versuchen, was für Lagebeziehungen sich zwischen den ballenartigen Gebilden und dem Verlauf der Hautleisten ergeben. An Prosimien untersuchte ich *Tarsius tarsius*, *Galago garnetti*, *Nycticebus tardigradus*, *Stenops gracilis*, und Vertreter von *Lemur*.

Sämtliche Ballen, die sich an Vola und Planta von *Tarsius tarsius* Forbes (Fig. 57, 58) finden, springen sehr stark vor. Sowohl dem radialen als dem ulnaren Rand der Vola zieht je ein länglicher Wulst entlang. Der erstere (Fig. 57 *a*), kleinere ist durch eine quere Einschnürung in einen proximalen und einen distalen Abschnitt gegliedert, welch letzterer mit seinem freien Ende bis an den ersten freien Interstitialrand reicht. An einem Exemplar fand ich die Einschnürung so tief, daß man füglich von zwei getrennten Ballen sprechen darf. Auch der

Ballen des Ulnarrandes (*b*), der weiter proximalwärts reicht, weist eine wenn auch weit schwächere Einschnürung auf, die ihm ein semmelartiges Aussehen verleiht. Der proximale Abschnitt ist länger und breiter als der distale. Dieser kommt auf das Metacarpophalangealgelenk des 5. Strahls zu liegen. In die Metacarpophalangealregion gehören ferner zwei isolierte Ballen, von denen der größere (*c*) in den Bereich des 2. Interstitiums, sowie des 2. und 3. Strahls, der andre (*d*), sowohl in bezug auf Flächenausdehnung, als auf vertikale Erhebung dem eben beschriebenen nachstehende, in denjenigen des

Fig. 57.

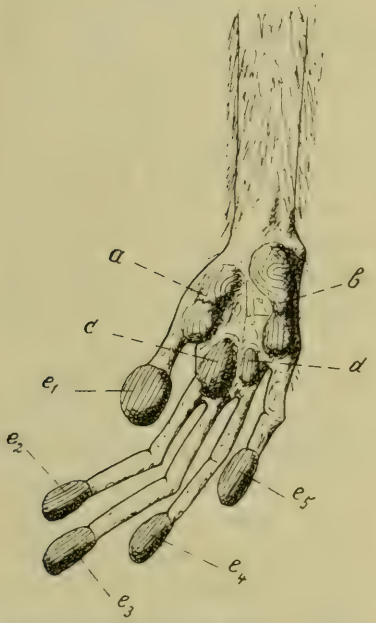

Vola von *Tarsius tarsius* Forbes. $^2/_1$ n. G.

Fig. 58.

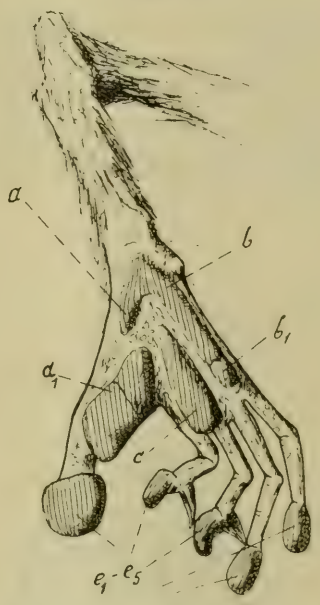

Planta von *Tarsius tarsius* Forbes. $^2/_1$ n. G.

4. Strahls fällt. Die Endphalangen zeigen an Vola und Planta stark in die Breite ausgedehnte Ballen (e_1 — e_5). Fig. 59, die eine Vorstellung davon geben mag, zeigt auch, daß am Daumen und an der Großzehe eine asymmetrische Ausbildung vorhanden ist, indem diese Verbreiterung ulnarwärts bzw. fibularwärts weit größer ist als radialwärts bzw. tibialwärts. Die Planta (Fig. 58) ist in ihrem Fersenteil stark verlängert und behaart. Der Fibularrand der übrigen Planta ist von einem gleichmäßig schmalen Wulst (*b*) eingenommen, der am proximalen Ende der unbehaarten Planta hakenförmig umbiegt, um ein kurzes Stück (*a*) dem Tibialrand entlang zu

ziehen, so daß der Plantarrand förmlich umwallt erscheint. Der der Metatarsophalangealregion angehörende Teil (b_1) des Wulstes ist durch eine Falte quer abgegrenzt. Der mächtigste Ballen (a_1) der Planta nimmt unter Freilassung des Tibialrandes die Metatarsalregion des 1. Strahls ein. Regelmäßig fand ich ihn quer von einer Falte durchzogen. Der 3. Ballen (c) zieht in der Richtung des 2. Interstitiums vom entsprechenden freien Rand bis zur Grenze des proximalen Fünftels der Tarsalregion. Er beginnt distal breit, indem er sich auch über den 3. und die fibulare Hälfte des 2. Strahls, sowie distalwärts über den freien Rand hinaus ausdehnt, wird proximalwärts schmäler und endigt spitz.

Fig. 59.

Rechte Großzehe von *Tarsius*. $1^2/_3$ n. G.

Die Vola von *Galago garnetti* Sclater (Fig. 60) zählt, von den Phalangealballen abgesehen, sechs wohlumschriebene, durch Zwischenräume voneinander getrennte Ballen. Der größte nimmt den größeren proximalen Abschnitt der ulnaren Seite ein. Dieser, sowie ein kleinerer, an der Basis des Daumens gelegener Ballen (a), stellen wohlgerundete Hügel von ovalem Grundriß dar. Die übrigen vier Ballen verteilen sich auf den Metacarpophalangealteil der vier Interstitien. Die beiden radialen Ballen (a_1, c) beginnen mit breitem, über den freien Interstitialrand herausragendem Ende und ziehen unter fortwährender Verschmälerung und Höhenabnahme in der Richtung der Interstitien proximalwärts, der größere (a_1) bis zur Grenze des proximalen Viertels, der kleinere (c) bis in die Hälfte der Metacarpalgegend. Weniger weit proximalwärts als die beiden langgestreckten radialen reichen die beiden ulnaren, ovalen Hügel. Der dem 3. Interstitium zugehörige ist an Flächen- und Höhenausdehnung der kleinste Ballen

Fig. 60.

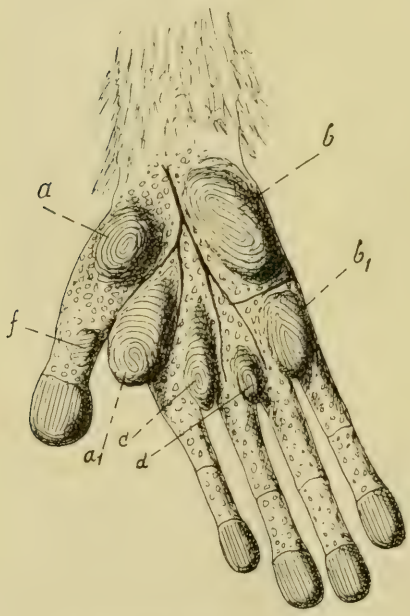

Vola von *Galago garnetti* Scl. $1^1/_2$ n. G.

der Vola, der am meisten ulnarwärts gelegene kommt dem Ballen an der Daumenbasis gleich und nimmt deshalb auch die Breite des 5. Strahls in Anspruch. Ich möchte hier besonders hervorheben, daß der Ballen (a_1) typische interstitielle Lage hat. Die Ulnarhälfte der Grundphalanx des Daumens trägt eine Erhabenheit (f) von der Größe derjenigen des 3. Interstitiums. An der Planta machen die Ballen, die ebenfalls als isolierte Hügel auftreten, einen verhältnismäßig kleinen Komplex der Fläche aus als an der Vola. (Da hier die Lage der Ballen im allgemeinen derjenigen der zusammenhängenden Leistenkomplexe entspricht, verweise ich auf Fig. 93.) Die Ferse ist wiederum von Haaren bedeckt. Eine kleine rund umschriebene Erhabenheit (a) liegt am Fibularrand, eine etwas größere (b) am Fibularrand, proximalwärts von der Transversalfalte. Am ausgedehntesten nach Fläche und Höhe ist ein Ballen in der Metatarsalgegend des 1. Strahls (a_1). Die Ballen, welche in der Lage denjenigen des 2., 3. und 4. Interstitiums der Vola entsprechen (c, d, b_1) tun dies auch in der Form. Als Abweichungen sind zu erwähnen, daß der Ballen des 3. Interstitiums demjenigen des 4. in proximodistaler Ausdehnung gleichkommt und der langgestreckte Ballen des 2. Interstitiums mehr tibialwärts sich erhebt, so daß er in seiner Richtung dem 2. Strahl entspricht. Das Polster, das der fibularen Hälfte der Grundphalanx des 1. Strahls aufsitzt (f), übertrifft die entsprechende Bildung des Daumens an Mächtigkeit. Was die Endballen von Vola und Planta betrifft, so weisen sie eine geringere Breitenentwicklung als *Tarsius* auf, wogegen die dorsoplantare Ausdehnung relativ größer ist als bei *Tarsius*. Am meisten fällt das bei der Betrachtung der 2. Zehe von der Seite auf (Fig. 61), was allerdings der eigenartigen Nagelbildung zuzuschreiben sein wird.

Fig. 61.

2. Zehe der rechten Planta von *Galago garnetti* Scl. von der Seite. 2. n. G.

Die Gleichartigkeit im Bau der distalen Extremitätenabschnitte in den drei Genera der Lorisinae hat auch Ähnlichkeit in der Anordnung der Ballen zur Folge.

Über *Perodictius potto* v. der Hoeven lasse ich A. Kollmann ['85, 71] sprechen, da mir diese Form nicht zur Verfügung stand: »Außer den 5 Tastballen I. Ordnung an den Endphalangen der Zehen fanden sich zwei rundliche Wülste auf der Planta hinter der 4. und 3. Zehe. Hinter der 2. Zehe und im Interstitium zwischen dieser und dem Hallux lagen zwei längere und größere Ballen, die

sich ziemlich dicht berührten. Ein länglicher Wulst, welcher einem Tastballen III. Ordnung entsprechen würde, fand sich auf der fibularen Seite; ein doppelt so großer, durch eine Einkerbung in zwei Teile getrennter lag an dem freien Fußrande, rückwärts von der großen Zehe. Ein großer Teil der Ferse war mit Haaren bedeckt. Die intermediären Bezirke der Zehen, also die 1. und die 2. Phalangen derselben waren ebenfalls mit auffallend ausgeprägten polsterartigen Ballen versehen. An der 1. Phalange der großen Zehe trat ein solches, durch eine mediane Furche in zwei seitliche Hälften geschiedenes Gebilde besonders deutlich hervor.«

Für die Vola von *Nycticebus tardigradus* Fischer, die Alix ['67, 353] beschrieb und Klaatsch ['88, Pt. XVIII, 23] in einer Figur darstellte, die Rauber ['03, 689] neulich reproduziert hat, stellte ich folgendes fest: Ein mächtiger Ballen, der die zwei proximalen Drittel des Ulnarrandes beherrscht, zieht mit seinem proximalen Ende noch quer gegen die Mitte des Proximalrandes der Vola, wo er mit dem kleinen Ballen des Tibialrandes zusammenstößt. Entsprechend den Interstitien finden sich in der Metacarpophalangealgegend vier Ballen, von denen die beiden radialen die ulnaren an Masse und Höhenentwicklung übertreffen. Von Alix ['67] und Klaatsch ['88] weichen meine Beobachtungen darin ab, daß ich, von dem Ballen des 4. Interstitiums durch eine Falte getrennt, an der Basis des 5. Fingers noch eine Erhebung fand. Diese Bildung scheint das Gewöhnliche zu sein, da ich sie unter 16 Fällen 15 mal konstatieren konnte. Nur an der rechten Vola eines alten Tieres zeigte sich der Ballen des 4. Interstitiums mit demjenigen an der Basis des 5. Fingers als einheitlicher Wulst. Alle Erhabenheiten sind deutlich ausgesprochen, aber nahe zusammengerückt, so daß die Vola eine Kavität vorstellt, die von einer Hügelkette rings umschlossen wird. Die Planta erfuhr auch schon durch Alix ['67, 352] Behandlung. Indessen glaube ich jene Beschreibung, die an Befunde bei *Loris gracilis* Geoffr. erinnert, sehr wohl aber einer individuellen Varietät von *Nyct. t.* entsprechen kann, wesentlich ergänzen zu können. Der zangenartige Bau des Fußes (Fig. 62) läßt eine Teilung der Planta durch eine tiefe Furche F erkennen, die, vom 1. Interstitium ausgehend, nach der Mitte des proximalen Randes der unbehaarten Planta zieht. Der Abschnitt, welchem die Großzehe entspringt, erleidet wiederum eine Teilung durch die parallel zu F gehende Falte F_1 in die Stücke G und G_1. Ersteres trägt einen entsprechend länglich gestalteten Wulst, der proximalwärts an Höhe abnimmt,

letzterer die beiden Ballen a und a_1. Dieser stellt die mächtigste Erhabenheit der Planta dar. Die Plantarabteilung, von der die vier andern Zehen ausgehen, zeigt eine Einteilung in vier Stücke durch zwei Furchen, die am ausgewachsenen Tier als zwei sich kreuzende Linien F_2 und F_3 erscheinen, an der fötalen Planta jedoch als Linien auftreten, wie sie Fig. 63 demonstriert, die auch die übrigen, embryonal bereits

Fig. 62.

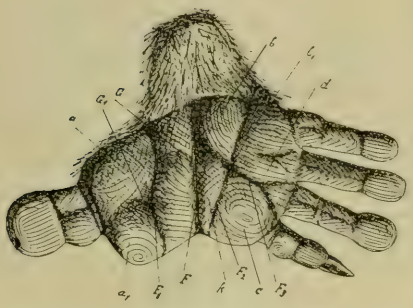

Rechte Planta von *Nycticebus tardigradus* Fischer. 1 n. G.

Fig. 63.

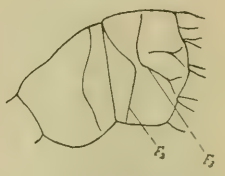

Schema der Plantarfalten eines Embryos von *Nycticebus tardigradus* Fischer. 2 n. G.

vorhandenen Furchen enthält. In beiden Fällen finden wir die Prominenzen b und k und an der Basis der Zehen, entsprechend dem 3. Interstitium einen schmalen Ballen (d) und auf beiden Seiten von ihm je einen breiten Ballen (c, b_1). Diese drei Ballen sind flacher als die andern. Sowohl die Grundphalanx des Daumens als diejenige der Großzehe trägt, was Kollmann ['85, 71] für *Perodicticus potto* konstatierte, zwei durch eine mediane Falte voneinander getrennte Ballen, von denen der ulnare schärfer prononciert ist als der radiale. Der Radial- bzw. Tibialseite des stark reduzierten 2. Fingers liegt eine Erhabenheit an, die an Höhe die auf den übrigen Phalangen vorkommenden übertreffen. Letztere sind gewöhnlich durch mediane Falten in zwei seitliche Ballen geteilt; besonders fiel mir dieses Verhältnis an der Grundphalanx der 5. Zehe zweier Embryonen auf. Die Endballen sind verbreitert und kommen in bezug darauf zischen *Tarsius* und *Galago* zu stehen. Nur derjenige der 2. Zehe besitzt vermöge der Anwesenheit einer Kralle diese Eigenschaft nicht, sondern eine ansehnliche dorso-plantare Ausdehnung.

Die Vola von *Loris gracilis* Geoffr. zeigt gleiche Ballenanordnung wie *Nycticebus*, nur daß, dem schlankeren Bau der Hand entsprechend, die Polster weniger massig sind. An der Planta sind die Verhältnisse in einigen Punkten different; sie lassen sich aber von den für *Nycticebus* konstatierten ableiten. Es befinden sich an

der Basis der Zehen nur zwei breite Ballen, die durch eine Furche, welche von der Basis der 4. Zehe proximalwärts geht, getrennt sind. Dem tibialwärts gelegenen der beiden Ballen ist auch der Wulst *k* von *Nycticebus* einverleibt, da die Falte F_2 nicht bis zum Interstitialrand durchschneidet. Der Ballen a_1 ist hoch und stark zugespitzt.

Nach Betrachtung dieser eigentümlichen Gruppe der Lorisinae kehren wir zu Vertretern, deren Ballenverhältnisse an diejenigen von *Galago* anschließen, nämlich zum Genus *Lemur* zurück. Längs des Ulnarrandes der Vola (Fig. 64) finden wir drei Prominenzen. Das proximale Drittel beherrscht die an Flächen- und Höhenentwicklung mächtigste (*b*). Durch eine Einsenkung davon getrennt folgt im mittleren Drittel eine längliche, flache Erhabenheit (b_2), deren Höhe distalwärts zunimmt, ohne diejenige der übrigen Ballen zu erreichen. Der am meisten distal befindliche Ballen (b_1) ist das ulnare der drei, in einem distalwärts konvexen Bogen angeordneten, Metacarpophalangealpolster, die so liegen, daß das eben erwähnte auf das 4. Interstitium und den 5. Strahl, das mittlere (*d*) auf das 3. Interstitium und die anliegenden Hälften des 3. und 4. Strahls, und das radiale (*c*) auf das 2. Interstitium und den 2. Strahl fallen. Während der ulnare Hügel die Metacarpophalangealregion nicht überschreitet, reichen die beiden andern unter allmählicher Verschmälerung bis in die Hälfte der Metacarpalia. Der größte Ballen der Vola ist der langgestreckte Wulst *a*, der jedoch nicht so weit proximalwärts geht wie *b*. Auf den Grund- und Mittelphalangen der Vola sind mit Ausnahme der Ulnarseite des Daumens, wo sich zuweilen eine kleine, flache Erhebung findet, keine zu beobachten. Die Endballen der Lemuren sind an Palma und Planta stark verbreitert, was A. Kollmann ['85, 70] schon erwähnt, so daß sie mit Rücksicht darauf auf *Tarsius*, an dem ich die stärksten Verbreiterungen verzeichnete, folgen. Besonders an der Großzehe fällt der Terminalballen als runde flache

Fig. 64.

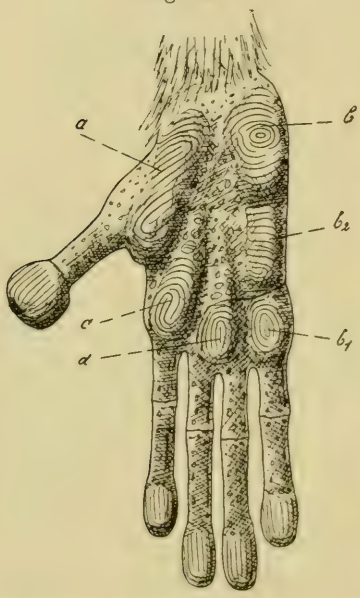

Rechte Vola von *Lemur brunneus*. 1 n. G.

Platte auf, die, ähnlich wie bei *Tarsius*, ulnarwärts stärker verbreitert ist, als radialwärts (Fig. 65). Dem Fibularrand der Planta entlang geht ein Wulst von geringer Erhebung, der auf der Höhe des Tarso-metatarsalgelenks quer zur Tibialseite herüberläuft, um mit der mächtigen Prominenz an der Basis des Daumens in Verbindung zu treten. Die Form der Flächenausdehnung dieses letzteren

Fig. 65.

Rechte Großzehe von *Lemur mongoz* L. var. *rufus* von hinten. 1½ n. G.

Fig. 66.

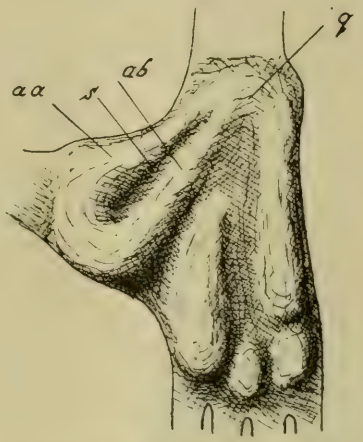

Ballenrelief der Planta von *Lemur mongoz* L. var. *rufus*. 1 n. G.

Ballens scheint mir am besten durch eine Figur dargelegt zu werden (Fig. 66). Wesentlich daran sind die beiden Züge *aa* und *ab*, zwischen denen sich die längliche Vertiefung *s* findet. Am schönsten konnte ich diese Verhältnisse, namentlich die Querbrücke (*q*), bei *L. mongoz* L. v. *rufus* M.-Edw. et Grand. beobachten. Die drei Ballen der Metatarsophalangealgegend sind zu den Skeletteilen gleich situiert wie diejenigen der Metacarpophalangealregion. Die eben erwähnte Varietät zeigt das fibulare von den drei Polstern durch einen Zwischenraum vom Längswulst des Fibularrandes isoliert. Bei *L. brunneus* und *L. macaco* beschränkt sich die Trennung auf eine schmale Querfalte. Im Gegensatz zur Vola geht das mittlere Polster proximalwärts nicht über die Metatarsophalangealgegend aus. Die Ballen, die demjenigen der Ulnarseite der Grundphalanx des Daumens entspricht, ist an der Planta stets, aber in massigerer Gestalt vorhanden. Ballenartige Erhebungen traf ich an den Grund- und Mittelphalangen andrer Zehen nur bei einem Exemplar von *L. varius* Js. Geoffr. und zwar so, daß sie auf jedem der genannten Fingerglieder in zwei, auf die beiden seitlichen Hälften verteilten, flachen Längswülsten angeordnet waren. Dieser Befund läßt mich vermuten, daß

diese Species an der Hand, die ich nicht untersuchen konnte, ähnliche Verhältnisse präsentiert.

An der Vola von *Hapale jacchus* Kuhl sind die gleichen Ballen wie bei *Lemur* in derselben Anordnung vorhanden. Als Modifikation sei die Abspaltung des Ballens a_1 (Fig. 67) von dem massigen Ballen a erwähnt, während am Ulnarrand eine nur leicht einschneidende Querfalte die Polster b und b_2 näher zusammengehörig erscheinen läßt. In der Mitte der Vola treten drei kleinere Prominenzen (z_1–z_3) auf. Als einzige Phalangenballen an Vola und Planta sind die-

Fig. 67.

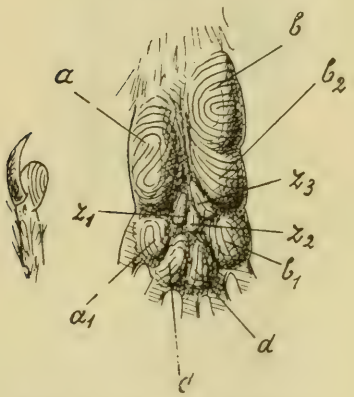

Rechte Vola von *Hapale jacchus* Kuhl. 1½ n. G.

Fig. 68.

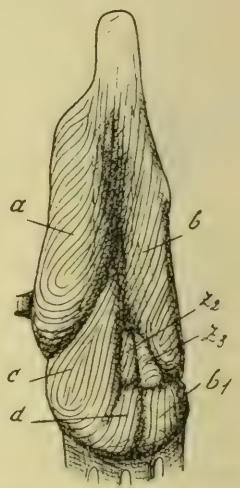

Rechte Planta von *Hapale jacchus* Kuhl. 1½ n. G.

jenigen der Endglieder. Ihre Form ist nicht eine verbreiterte, sondern sie sind seitlich zusammengedrückt und dorso-palmar stark entwickelt. Das dürfte hauptsächlich auf das Vorhandensein von Krallen zurückzuführen sein. Den beiden seitlichen Plantarrändern entlang laufen zwei schmale, hohe Wülste (*a*, *b*, Fig. 68) die proximalwärts, flacher und breiter werdend, ineinander übergehen können. Die drei Metatarsophalangealballen finden sich an den üblichen Stellen; der tibiale und mittlere sind oft nicht vollständig getrennt, aber stets dadurch zu unterscheiden, daß jener als massiger Abschnitt sich sehr weit proximalwärts ausdehnt (*c*) während dieser sich auf die Region des Metatarsophalangealgelenks beschränkt. Besonders hervorhebenswert sind auch hier zwei kleine zentrale Ballen, deren einer (z_2) inkonstant, der andre (z_3) sehr charakteristisch ist.

Diese Erscheinung zentraler Ballen, die auf einige Westaffen

beschränkt zu sein scheint, hat zuerst KLAATSCH ['88, 428] an *Nyctipithecus* beobachtet.

Die Vola von *Chrysothrix sciurea* Wagner (Fig. 69) zeigt am Ulnarrand zwei Ballen; der proximale (b) nimmt $^2/_3$ desselben ein, während der distale (b_1) die Metacarpophalangealregion nicht überschreitet. Dieser ist der ulnare der drei Ballen der genannten Region, welche alle die charakteristische Lage haben und sich nicht weiter proximalwärts ausdehnen als b_1 es tut. Auf den radialen Ballen (c) folgt proximalwärts das große Polster a, das die Kette der eng aneinander gerückten Ballen der Volarperipherie schließt. Die dadurch entstehende Cavität wird zum größten Teil von zwei zentralen Ballen (z_2, z_3) erfüllt, die an Höhe den übrigen Erhebungen nicht gleichkommen. Die Grundphalangen weisen Ballen auf, die gewöhnlich durch mediane Falten in zwei seitliche Hälften geteilt werden. Diese Tatsache, sowie diejenige, daß die Endballen bereits die Form haben, die wir bei den übrigen Affen treffen werden, gelten für Vola und Planta. Für letztere haben im übrigen die bei *Hapale jacchus* gemachten Beobachtungen, ganz allgemein genommen, Gültigkeit. Die relativ größere Breite des Fußes von *Chrysothrix sciurea* hat zur Folge, daß die peripheren Ballen, die ihre Schmalheit bewahren und flacher sind, eine Cavität von ansehnlicher Größe umgeben; dieser Eindruck wird noch dadurch erhöht, daß das zentrale Polster nicht ausgebildet oder nur angedeutet ist. Sowohl von *Chr. sc.* als von *Hapale j.* ist zu sagen, daß die beiden Randballen nach ihrer proximalen Vereinigung in die unbehaarte Ferse übergehen.

Fig. 69.

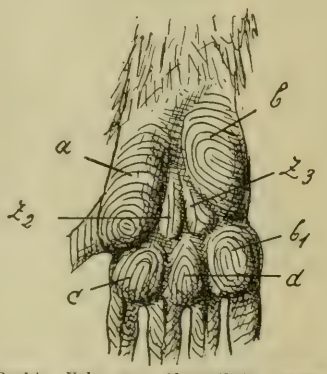

Rechte Vola von *Chrysothrix sciurea* Wagner. $1^1/_2$ n. G.

Die Vola von *Cebus fatuellus* Geoffr. (Fig. 70) zeigt gegenüber *Chrysothrix sc.* die Unterschiede, daß zwischen die beiden Ballen des Ulnarrandes sich ein weiteres kleines, schon von WILDER ['97, 251] für *Cebus* festgestelltes Polster (b_2) schiebt und in der Höhlung der Hand sich eine einzige, aber relativ starke Prominenz (z) befindet. An den Grundphalangen ist die mediane Zweiteilung oft scharf ausgesprochen. Auf der Planta wiederholen sich die Verhältnisse von *Chrysothrix*, jedoch weniger scharf prononciert, indem sämtliche

Erhebungen mit Ausnahme der Prominenz an der Basis der Großzehe und der Phalangenballen verflachen. Immerhin ist die Querverbindung der beiden Randwülste von der Tuberositas metatars. V zum Naviculare herüber deutlich bemerkbar.

Flach sind auch Vola und Planta von *Ateles ater* F. Cuv. Als einzige, allerdings starke Prominenz erscheint der Carpalballen, der Vola, d. h. der proximalste Abschnitt des Ulnarrandes (Fig. 71 *C*). Durch eine schräge scharfe Furche (*F*) ist er von der übrigen flachen

Fig. 70.

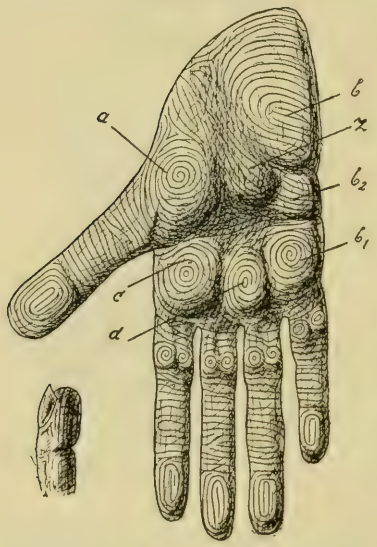

Rechte Vola von *Cebus fatuellus* Geoffr. 1 n. G.

Fig. 71.

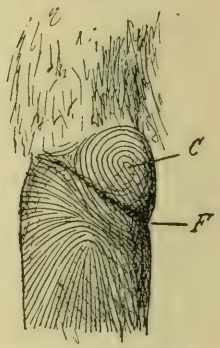

Proximaler Abschnitt der Vola von *Ateles ater* F. Cuv. zur Demonstration des Carpalballens *C*. 1/2 n. G.

Vola getrennt. Ganz leichte Wülste bilden die drei genau interstitial gelegenen Metacarpophalangealballen. Mittel- und Grundphalangen sind mit median verlaufenden Falten versehen, woraus eine Zweiteilung der Ballen resultiert. Als einzige starke Erhebung erscheint auf der Planta der die Metacarpalregion der Großzehe einnehmende Ballen, der seine größte Höhenentwicklung in der Richtung des 1. Interstitialrandes nimmt. Etwas stärker als an der Hand sind die drei Metatarsophalangealpolster. Als neues Gebilde zeigt uns *Ateles ater* ein breites volles Fersenpolster, das sich distalwärts in einen schwachen fibularen Randwulst fortsetzt. Auch am Tibialrand ist ein schwacher, proximalwärts an Höhe zunehmender Wulst bemerkbar.

Die Altweltaffen mit Ausschluß der Anthropomorphen und Hylobatiden, zeigen eine so große Einheitlichkeit, daß sie füglich gemeinsam behandelt werden können. Als Typus der Vola möge diejenige

eines *Papio hamadryas* Geoffr. dienen (Fig. 72). Am weitesten proximalwärts vorgeschoben liegt ulnarwärts der eben bei *Ateles* beschriebene Carpalballen (*b*); ihm folgt distalwärts die Erhebung b_2.

Fig. 72.

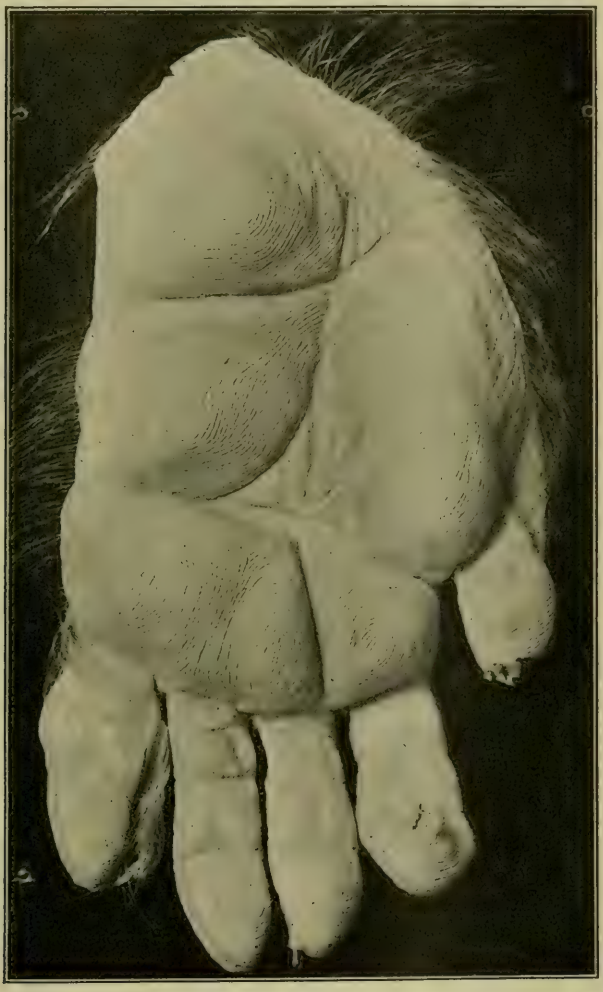

Linke Vola von *Papio hamadryas* Geoffr. Photographie nach Präparat 1902, 2462 W *b* 1 der anatomischen Sammlung Zürich. 1 n. G.

Diesen beiden ulnaren Prominenzen gegenüber liegt der Ballen *a* als radialer gegenüber. Die Metacarpophalangealgegend nehmen zwei Polster ein, von denen das größere vom Ulnarrand bis zur Medianlinie des 3. Strahls, das kleinere von hier bis an den 1. Interstitial-

rand reicht. Im ersteren Gebilde handelt es sich jedoch zweifelsohne um eine Concrescenz von zwei Ballen (b_1 und d), was übrigens durch eine leichte Falte angedeutet ist. Dieses Stadium der Verschmelzung hat Wilder ['02 b, 44] an einem Vertreter der Carnivoren, dem Mink, konstatiert. Die Grund- und Mittelphalangen weisen flachere, nicht häufig mit Medianfalten versehene Ballen auf, während die Endballen voll entwickelt sind. Die Ballen der eigentlichen Vola nehmen einen großen Flächenraum in Anspruch und sind nahe aneinander gerückt. Die Cavität, die sie einschließen, ist infolgedessen klein. Mit diesen Verhältnissen stimmen eine Anzahl Species in allen Teilen überein, wie *Cercocebus collaris* Gray. Andre weisen Modifikationen auf. Z. B. sind bei *Papio babuin* Forbes, *Macacus rhesus* Desm. die beiden Metacarpophalangealballen nicht verschmolzen. Dieses, die Regel bildende Verhältnis haben A. Kollmann ['85, III, 10] für *Macacus erythraeus*, Klaatsch ['88, XVIII, 24] für *Cynocephalus leucophaeus* (reproduziert von Rauber ['03, Fig. 624]) und Wilder ['97, 252] für *Inuus spec.* durch Abbildungen belegt. Bei *Cercopithecus talapoin* Erxl., *C. petaurista* Erxl., *C. nictitans* Erxl. und *C. patas* Erxl. ist der Ballen b_2 von besonders großer Flächenausdehnung, indem er radialwärts in diesem Sinne entwickelter ist. Größere Veränderungen finden wir bei *Colobus* und *Semnopithecus*, wo die Hand länger und schmäler gebaut ist. Die Ballen, die an der Vola von *P. hamadryas* als breite Gebilde eine große Fläche einnehmen, sind bei *Colobus vellerosus* Js. Geoffr. noch als lange schmale Randwülste vorhanden. Der ulnare Ballen b_2 erscheint in seiner Höhenentwicklung reduziert und dem ulnaren Metacarpophalangealpolster b_1 nahe gerückt. Mittel- und Grundphalangen tragen wohlentwickelte Ballen, denen die Medianfalten selten fehlen. Die Endballen sind dorso-palmar wohl entwickelt. Der höchste Ballen der Hand ist der Carpalballen. Ähnliche Verhältnisse konstatierte ich für *Semnopithecus cephalopterus* Martin. Seine Vola ist noch flacher, der Carpalballen sehr stark und das Polster b_2 von den beiden angrenzenden ulnaren Erhabenheiten nicht scharf getrennt. Mit dieser bei *Colobus* und *Semnopithecus* konstatierten Veränderung der Ballen geht natürlicherweise eine Vergrößerung aber auch eine Verflachung der Handtellercavität einher.

Als Typus einer Planta diene eine solche von *Macacus nemestrinus* F. Cuvier. Der Fibularrand ist von einem kleinen, auf die Metatarsophalangealregion des 4. Interstitiums und des 5. Strahls beschränkten, und einem großen langen Ballen eingenommen, welch

letzterer sich in die Ferse fortsetzt. Der Metatarsalabschnitt der Großzehe trägt einen, in die Höhe stark entwickelten Ballen, der sich, an Höhe abnehmend, proximalwärts bis in die Nähe der Ferse fortsetzt. Die Metatarsophalangealregion weist außer dem genannten fibularen noch ein gleich großes mittleres, dem 3. Interstitium entsprechendes, sowie ein radiales, dem 2. Strahl und 2. Interstitium entsprechendes, proximal sich weit ausdehnendes Polster auf. Für die Phalangealballen ist das gleiche zu sagen wie für die Vola. In den Genera *Papio*, *Macacus*, *Cynopithecus* und *Cercopithecus* kehren diese Verhältnisse immer wieder. Als wesentliche Änderung, die *Papio babuin* Forbes am deutlichsten zeigte, sei der Befund erwähnt, daß der tibiale und fibulare Randballen sich auf der Höhe des Tarso-metatarsalgelenkes durch einen queren Wulst vereinigen, so daß die Plantarhöhlung proximalwärts umwallt erscheint. Die Planta von *Cercocebus fuliginosus* Geoffr. ist flach. Als starke Erhebung erscheint nur der Ballen auf dem Metatarsale der Großzehe, während die übrigen Polster schwächer ausgeprägt sind. Auch *Colobus* und *Semnopithecus* lassen die typischen Verhältnisse deutlich erkennen; es haben aber an der Planta die gleichen Veränderungen Platz gegriffen, wie ich sie für die Vola beschrieb, nämlich Beschränkung der lateralen Ballen auf lange schmale Randwülste, deren Höhenentwicklung abgenommen hat. Damit geht eine Vergrößerung und Verflachung der Plantarhöhlung einher.

Der Proceß der Verflachung des Palmar- und Plantarreliefs erreicht seinen Höhepunkt in der Gattung *Hylobates*. *H. leuciscus* Kuhl, *H. Mülleri* Martin, *H. lar* Illig, *H. syndactylus* F. Cuv. zeigen vollkommen flache Volae und Plantae; nur der Carpalballen macht an ersterer, der Ballen an der Basis der Großzehe an letzterer eine Ausnahme. Gut sind auch die Endphalangenballen ausgebildet.

Schon bei den Hylobatiden ist das zu bemerken, was für die Anthropomorphen typisch ist: Die ganze Vola und noch deutlicher die ganze Planta erscheint als ein einheitliches rundes Polster, über dessen Niveau sich bei Orang, Gorilla und Schimpanse keine circumscripten Ballen mehr erheben. Als besonders runder und voller Abschnitt erscheint bei Hylobatiden und Anthropomorphen die Ferse, eine Tatsache, die ich unter den Affen nur noch für *Ateles ater* konstatieren konnte. Sehr gut entwickelt fand ich bei Hylobatiden und Anthropomorphen die Ballen der Endphalangen.

In einer ganzen Anzahl von Fällen konnte ich mich durch Abpräparieren der Sohlen- und Handflächenhäute von der der Ballen-

anordnung entsprechenden Verteilung des Unterhautfettgewebes überzeugen. Dadurch daß die Haut längs der großen Falten an derbe Bindegewebszüge, die der Palmar- bzw. Plantaraponeurose angehören, geheftet ist, erscheinen die Polster um so stärker vorspringend. Indessen ist schon bei den Affen zu beobachten, daß an der Bildung der Wülste, die die lateralen Partien von Palma und Planta einnehmen, auch die Muskulatur beteiligt ist.

Die menschliche Vola hat bereits Alix ['67, 318] beschrieben: »Elle figure dans sa partie moyenne un triangle sphérique (triangle palmaire), limité par des éminences remarquables.« Eine Erhebung stellt der Thenar dar, der das Metacarpale I bedeckt und von der übrigen Vola durch eine Hautfalte abgegrenzt ist. Letzteres ist nicht der Fall mit dem Hypothenar, der sich vom Pisiforme bis zur Basis des 5. Fingers hinzieht. Thenar und Hypothenar verdanken ihre Form den kurzen Muskeln von Daumen und Kleinfinger. Die dritte Dreieckseite wird durch einen Wulst begrenzt, innerhalb dessen drei Erhebungen bemerkbar sind, die den Intervallen zwischen je zwei Metacarpophalangealgelenken entsprechen. Die Palmarfläche der Phalangen ist durch die Fettunterlage emporgehoben, am wenigsten diejenige der zweiten, am meisten die der Endphalange. Der Alixschen Beschreibung, deren Inhalt ich in einem kurzen Auszug wiedergegeben habe, kann ich mich im allgemeinen anschließen. Betreffs der Metacarpophalangealballen muß ich hervorheben, daß sie nur bei Individuen mit reichlichem Panniculus adiposus als Prominenzen unterschieden werden können. Bei einigen wenigen Individuen sah ich der Palma, nahe dem 1. Interstitialrand, einen kleinen Hügel aufliegen, der ganz den Charakter der Ballen der Metacarpophalangealgegend des 2.—5. Fingers trug. Ich mache darauf besonders aufmerksam, da beim Studium des Leistenverlaufs hier besonders auf die Lage allenfalls vorkommender Figurae tactiles geachtet werden muß. Zweifelsohne haben wir es hier mit zwei verschiedenen Gebilden zu tun, 1) dem durch die Muskulatur hervorgerufenen großen Daumenballen oder Thenar, 2) dem aus Fett bestehenden Ballen, der, letzterem benachbart, in der Gegend des 1. Interstitialrandes sitzt (Fig. 73). Aus diesem Befund dürfte somit hervorgehen, daß wir den muskulösen Thenar von dem durch das Unterhautfettgewebe emporgehobenen Ballen wohl unterscheiden müssen. Deshalb ist zu empfehlen, die Ausdrücke »Thenar« und »Hypothenar« bei allen Primaten nur für die Muskelwülste, nicht aber für die Fettballen anzuwenden.

In der Beschreibung der menschlichen Planta ist A. Kollmann

['85, 81] genauer als Alix ['67, 337]. Vor allem ist zu betonen, daß der größte Teil der Innenseite für die Ballenbildung nicht in Betracht kommt, da er in das Bereich des Fußgewölbes fällt. Hingegen liegt die ganze Außenseite der Planta dem Boden als Wulst

Fig. 73.

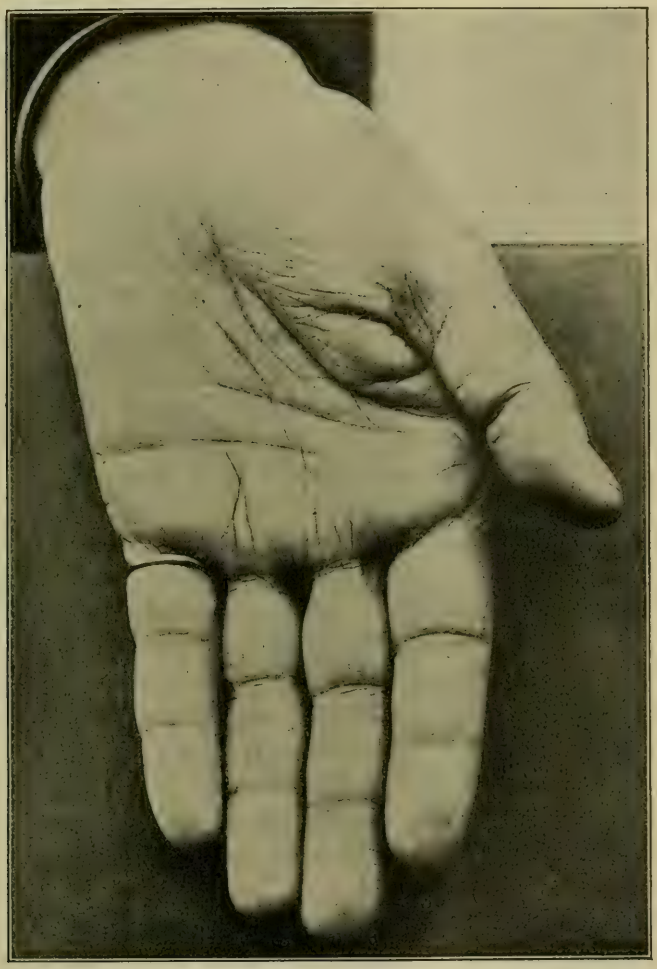

Menschliche Palma, die im 1. Interstitium einen deutlich abgesetzten, mit Leistenrinnen versehenen Ballen trägt. 2/3 n. G.[1].

auf, der sich proximalwärts in das mächtige Fersenpolster, distalwärts in ein Polster ausdehnt, das die ganze Breite der Meta-

[1] Die Aufnahme dieser Palma wurde mir durch das gütige Entgegenkommen des Herrn Prof. Dr. J. Bloch in Solothurn ermöglicht.

tarsophalangealgegend einnimmt. Eine Hautfalte trennt von der letzteren Partie einen Abschnitt ab, der an der Basis der großen Zehe liegt. Die Angabe A. Kollmanns, daß fibularwärts davon die andern Ballen von ovaler Gestalt zu beobachten sind, dürfte nicht als Regel gelten, da dieser Abschnitt gewöhnlich einheitlich erscheint. Auf Grund- und Mittelphalangen finden sich keine Ballen; um so schöner sind die Polster der Endglieder entwickelt. Schon Kollmann ['85, 81] sagt über die Lage ihrer prominentesten Stelle folgendes: »Die am meisten erhöhten Spitzen dieser plantaren Zehenballen befinden sich im Gegensatz zu den gleichen am Affenfuße sehr nahe der Gelenkbeuge.«

Nun war es von Interesse zu untersuchen, ob die Ballenverhältnisse der niederen Affen, die sich bei Hylobatiden, Anthropomorphen und Menschen verflacht hatten, in der individuellen Entwicklung rekapituliert werden. Schon Johnson ['99, 729] gab auf diese Frage eine bejahende Antwort: »In examining the soles of the feet of human foetuses of two or tree months, I have found four distinct dome-like elevations situated interdigitally along the line of the metatarso-phalangeal joints. Similar mounds were found in the corresponding position upon the palm, there being, however, only tree true mounds in a transverse line. The thumb-index finger elevation was merely represented by the large thenar eminence.« Seither hat nun G. Retzius ['04a und b] durch die Untersuchung des Entwicklungsganges diese Verhältnisse weiter klargelegt und die Resultate in einer ausführlichen Arbeit mit trefflichen Abbildungen niedergelegt. Ein 22 mm langer Embryo wies an der Vola vier »distale Metacarpalballen« [S. 68] auf, von denen einer an der Wurzel des Daumens, die andern drei hinter den Zwischenfingerspalten gelegen waren. Nach außen von der Wurzel des Kleinfingers fand sich noch eine Erhabenheit, die sich längs des ulnaren Randes der Vola ausdehnte, um sich unter Breitenzunahme auf die Palmarfläche der Handwurzel fortzusetzen. Ferner tut Retzius der Fingerspitzballen Erwähnung, die als rundliche Ballen unter jeder Fingerspitze, und zwar von der eigentlichen Spitzenpartie durch eine Furche getrennt, sich befinden. An Embryonen von 23 und 25 mm Länge erschienen die Ballen der Metacarpophalangealgegend der Länge nach zweigeteilt. Im 32 mm-Stadium war diese Erscheinung nicht mehr bemerkbar; noch schärfer zeigen sich aber hier die Fingerspitzballen, die durch eine Ringfurche von der Umgebung abgehoben sind. Wenn der Embryo die Länge von 52 mm erreicht hat, beginnen die »distalen

Metacarpalballen« sich zu verwischen, während der Wulst der Daumenbasis sowie derjenige des Ulnarrandes kräftig entwickelt bleiben. Später erfolgt eine Veränderung an den Fingerspitzballen. Von dem Stadium von 123 mm an fangen sie allmählich an sich abzuflachen und nähern sich dem Stadium des Erwachsenen. Über die Entwicklung der Planta macht G. Retzius Angaben, die wir bei Johnson ['99] noch nicht finden. An der Basis der Zehen liegen bei Embryonen von 22 und 25 mm fünf Hügel, von denen vier ihrer Lage nach den vier Interstitien entsprechen, der 5. an der Basis der 5. Zehe liegt. Im Stadium von 44 mm zeigt sich das Verhältnis in dem Sinne verändert, daß dieser 5. Ballen dem Fibularrand entlang proximalwärts und die Reihe der übrigen vier Hügel etwas fibularwärts verlagert ist. Die beiden diesbezüglichen Stadienbilder sind in der vorläufigen Mitteilung [Retzius, '04a, 42] zusammengestellt. Diese Erscheinung erhält sich, solange die Ballen noch einzeln sichtbar sind. An Embryonen von 123 mm zeichnet sich der am meisten tibial gelegene Ballen durch beträchtlichere Größe aus.

An 52 mm langem Fötus bemerkte G. Retzius bereits eine weniger kräftige Ausbildung der Metatarsophalangealballen. Jedoch erhalten sie sich lange gut unterscheidbar. Am rechten Fuß eines 150 mm langen Embryo fehlte der 5. Ballen vollständig. Die Form der Endballen ist auf frühen Stadien dieselbe wie an der Hand. Die Entwicklung der Metacarpal- und Metatarsalballen studierte G. Retzius außerdem an Querschnitten.

Das embryologische Material, das mir zur Verfügung stand, gestattete mir wohl einige vereinzelte Stadien, nicht aber den Gang der Entwicklung zu verfolgen; indessen gelang es mir, alle Prominenzen, die G. Retzius durch seine sorgfältigen Untersuchungen feststellte, an den gleichen Stellen aufzufinden. Von besonderem Interesse scheint mir der Verschiebungsvorgang an den Metatarsalballen zu sein, der bisher unbekannt war und nun von G. Retzius durch deutliche Abbildungen belegt ist. Ich gebe hier die von mir beobachteten Verhältnisse eines 35 mm langen Fötus in einer Figur (Fig. 73 *A*) wieder. Die proximale Verlagerung des 5. Ballens (*b*) hat sich bereits vollzogen. Die übrigen vier Ballen liegen in einer Reihe, und zwar, wie eine genauere Betrachtung des Präparates ergibt, interstitial. Der 1. und 4. Ballen erstrecken sich auch noch auf die Basis der entsprechenden Zehen. Die Figur zeigt auch die von G. Retzius erwähnten Furchen (*F*), welche die Zehenballen von den distalen Teilen der Zehe trennen. Ebenso mag eine Seitenansicht über die

Form der Endballen orientieren. Über die fötalen Verhältnisse andrer Primaten liegen zurzeit keine ausführlichen Untersuchungen vor. Indessen hat KEIBEL ['04], der mit dem Studium dieser Verhältnisse beschäftigt ist, auf der letzten Versammlung der anatomischen Gesellschaft in Jena diesbezügliche Abbildungen demonstriert. Von Interesse dürften künftig namentlich Beobachtungen an embryonalen Palmae und Plantae solcher Formen sein, die im erwachsenen Zustande vollkommen glatte Oberfläche zeigen, wie z. B. die Hylobatidae. Ein der Geburt nahes Stadium von *Hylobates lar* Illig., das ich untersuchte, wies bereits die Verhältnisse des erwachsenen Tieres auf.

Fig. 73 *A*.

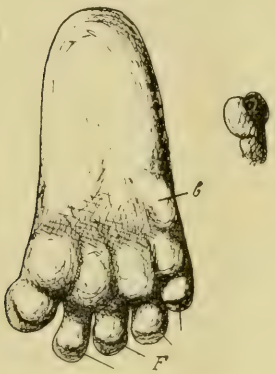

Fig. 74.

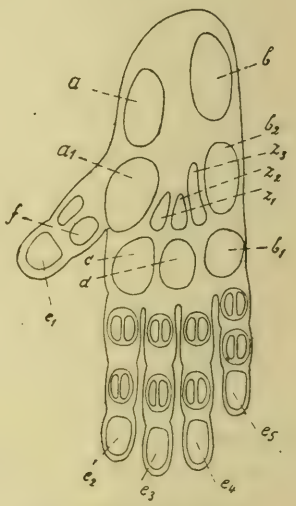

Fig. 73 *A*. Rechte Planta eines 35 mm langen menschlichen Fötus.

Fig. 74. Schema der Ballenverteilung auf Vola und Planta. *a* Tibialballen, a_1 Metatarsophalangealballen der 1. Zehe, *c* tibialer, *d* mittlerer, b_1 fibularer Metatarsophalangealballen, b_2 Fibularwulst, *z* zentrale Ballen, *f* fibularer Grundphalangenballen der 1. Zehe, e_1—e_5 Endballen, *b* Carpalballen der Vola.

Bei einem Rückblick über die Ballenverhältnisse der Primaten kommen wir für die Verteilung der Ballen auf Vola und Planta zu einem gemeinsamen Schema (Fig. 74), in dem zwar einige Eigentümlichkeiten der Lorisinae, die mit dem aberranten Extremitätenbau dieser Tiere zusammenhängen, nicht inbegriffen sind. Es zeigt, an welchen Stellen der Vola bzw. Planta Ballen auftreten können. Abweichungen vom Schema werden herbeigeführt durch Reduktion der Ballenanzahl, durch Zu- oder Abnahme der Größe der Ballen, durch Veränderung ihrer Form und schließlich durch Verschmelzung. So fehlt der mittlere Metatarsophalangealballen (*d*) bei *Tarsius*. An der Vola der gleichen Species ist das entsprechende Polster klein. Der

ulnare Ballen b_2 ist bei *Chrysothrix sciurea* Wagner nicht vorhanden, bei *Cebus fatuellus* Geoffr. ist er klein, kann aber nach Wilder ('97) bei Vertretern von *Cebus* fehlen. Bei *Cercopithecus* ist er im Gegenteil von größerer Flächenausdehnung. Als Beispiel für Veränderung der Form mögen die Endballen (e_1—e_5) dienen, die bei *Tarsius* und *Lemur* als verbreiterte Platten erscheinen, mit dem Aufsteigen in der Primatengruppe aber die flächenhafte Ausdehnung immer mehr aufgeben und sich in dorso-palmarer Richtung entwickeln. Nicht selten ist die Konfluenz von Ballen im proximalen Teil der Planta zu bemerken, wie bei *Tarsius* (*a* und *b*), *Lemur* (durch die Brücke *q*, Fig. 66, S. 649), *Papio babuin* usw. An der Planta des Menschen sind der 2., 3. und 4. Metatarsophalangealballen zu einem Stück verschmolzen.

Bei niederen Primaten, z. B. *Galago*, sitzen die Ballen als rundliche, durch Zwischenräume isolierte Hügel am Rand des eigentlichen Handtellers bzw. der Fußsohle. Auf der Stufe der niederen Simier nehmen die Ballen an Größe zu und rücken näher zusammen. Sie bilden eine enggeschlossene Kette von Polstern, die eine kleine, aber relativ tiefe Cavität umgeben. Bei *Colobus* und *Semnopithecus* ändert sich die Flächenausdehnung der Ballen derart, daß letztere sich als schmale Wülste und Polster auf die Randzone zurückziehen. Das hat eine größere Ausdehnung und ein Flacherwerden der Höhlung zur Folge. Diese Nivellierung führt bei *Ateles ater* F. Cuv., den meisten Hylobatidae und den Anthropomorphae zu einer vollkommen flachen Palma bzw. Planta. Prominente Hügel finden sich nur noch am proximalen und distalen Ende, d. h. einerseits am Carpus und an der Ferse, anderseits auf den Phalangen.

Verfolgen wir die Höhenentwicklung der Ballen durch die Reihe der Primaten, so bekommen wir für die Polster der eigentlichen Vola und Planta eine Kurve (Fig. 75), die bei gewissen Prosimiern (*Lemur*, *Galago*) bereits mit einer ansehnlichen Erhebung beginnt, gegen die Simier zu ansteigt, wo sie einerseits innerhalb der Cercopitheciden, d. h. den Genera *Papio*, *Cynopithecus*, *Macacus*, *Cercocebus* und *Cercopithecus*, anderseits bei den niederen Westaffen *Hapale*, *Chrysothrix*, *Cebus* den Höhepunkt erreicht. Bei den Semnopithecidae fängt sie an zu fallen, um bei den Hylobatidae und Anthropomorphen, sowie dem südamerikanischen *Ateles ater* auf die Abscissenachse zu sinken; für den Menschen ist dieses Kurvenende in einen Volarzweig, der auch diesen Verlauf hat, und einen Plantarzweig zu spalten, welcher nicht so tief fällt, sondern in einiger Erhebung über

der Achse läuft, da die Metatarsophalangealregion immer noch ein ansehnliches Polster darstellt. In analoger Weise wäre auch die Kurve für andre Primaten, wo ebenfalls, wenn auch nicht so große, Unterschiede zwischen Volar- und Plantarballen zutage treten, zu teilen. So fand ich bei *Cercocebus fuliginosus* Geoffr. und *Cebus capucinus* Geoffr. an der Planta schon fortgeschrittene Abflachung, während die Vola noch

Fig. 75.

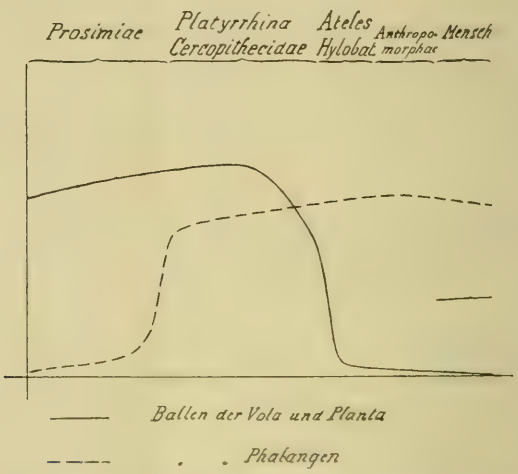

Schematische graphische Darstellung der Höhenentwicklung der Ballen in der Reihe der Primaten. Das isolierte Kurvenstück rechts bezieht sich speziell auf die Ballen der eigentlichen Planta des Menschen.

wohlentwickelte Polster aufwies. Für die Phalangeal-, insbesondere die Endballen, gestaltet sich die Kurve wesentlich anders, ja beinahe der ersten entgegengesetzt. Sie nimmt ihren Anfang bei *Lemur* und *Tarsius* auf der Abscissenachse, ohne sich durch die Gruppe der Prosimier stark darüber zu erheben, da den meisten Halbaffen flache Terminalballen zukommen. Gegen die Simier steigt die Kurve rasch an, um sich auf dieser Höhe zu halten. Mir scheinen vergleichende Beobachtungen zu zeigen, daß für den Menschen nur ein schwaches Sinken der Kurve gegen den Schluß, und zwar hauptsächlich nur für die Finger, registriert werden muß. Bei diesen handelt es sich um ein Flacherwerden, das durch die Entstehung des Plattnagels bedingt ist.

Mit den phylogenetischen Tatsachen steht meiner Ansicht nach die Beobachtung, die G. Retzius an den Keibelschen Abbildungen der Affenballen machte, in Einklang, nämlich daß die Größe der Ballen der Affenfüten im Vergleich zu denjenigen der menschlichen Em-

bryonen nicht nur geringer, sondern ihre Abgrenzung auch auffallend schwächer vorhanden sei [Keibel, '04, 163]. Dieser Befund war wenigstens für die Endballen zu erwarten, weil diese Ballen der niederen Simier in der Phylogenese ein Stadium geringerer Entwicklung durchlaufen. In der Ontogenese des Menschen wird dieses selbe Stadium sehr früh und kurz rekapituliert, während das phylogenetisch jüngere Stadium der guten Ballenentwicklung in der Ontogenie eine eingehendere Rekapitulation erfährt. Mir scheinen also die bemerkenswerten Beobachtungen von G. Retzius zu dem Resultat zu führen, das nach dem biogenetischen Grundgesetz zu erwarten war.

Biologische Bemerkungen.

Zur Untersuchung und Erklärung von Gebilden, wie sie diese Arbeit zum Gegenstand hat, ist namentlich auch eine genaue Kenntnis des Gebrauchs der Extremitäten erforderlich. Unsre diesbezüglichen Erfahrungen sind jedoch spärlich, und wir sind deshalb auf die Beobachtung der Tiere in ihren Käfigen, sowie auf die Angaben angewiesen, die sich in den Reiseberichten zerstreut finden. Auf Grund derselben machte ich eine Reihe von Annahmen, die erst durch ausgedehntere biologische Untersuchungen bestätigt werden müssen. Noch haben wir ein weites Feld der Arbeit vor uns, bis wir über den Extremitätengebrauch beim Gehen, Springen, Klettern, beim Schwingen von Baum zu Baum, beim Greifen, unter Berücksichtigung der Differenzen zwischen Hand und Fuß und zwischen den verschiedenen Species genau unterrichtet sind. Meine eignen bisherigen Beobachtungen können zu dieser Aufgabe nur kleine Beiträge liefern; wertvolle Mitteilungen über die Hylobatidae, die in unsern zoologischen Gärten nicht zahlreich vorhanden sind, deren eigentümliche Art der Lokomotion aber nur in ihrer Freiheit studiert werden kann, verdanke ich Herrn Professor Dr. Rudolf Martin.

Mir scheinen die Bewegungen der Extremitäten in bezug auf unsern Gegenstand am besten in zwei Gruppen eingeteilt zu werden, von denen die eine die langsam, bedächtig ausgeführten, die andre die plötzlich, ruckweise stattfindenden umfaßt. Die erste Art wird hauptsächlich durch das Gehen der quadrupeden Tiere dargestellt. Sie gehen auf allen Vieren und treten mit der ganzen Hand- und Fußfläche auf, wie das Brehm ['83, 44, Fig. 19 und 20] illustriert. Am schärfsten ist diese Gangart bei denjenigen Affen ausgesprochen, die selten Bäume erklettern, wie *Papio* [Brehm, '83, 144 und 145,

Weber '04, 798]; auch für *Macacus inuus* Desm. und *M. nemestrinus* F. Cuvier scheint das zuzutreffen. In gleicher Weise gehen auch die meisten Vertreter der Genera *Macacus*, *Cercopithecus* und *Cercocebus*, die sich auf dem Boden und auf Bäumen aufhalten. Meine eignen Beobachtungen sowohl als lebenswahre Abbildungen [Brehm '83, *Cercopithecus ruber* S. 123, *C. fuliginosus* S. 125] zeigen, daß das Gehen auf dem Boden von demjenigen auf größeren Baumästen prinzipiell nicht verschieden ist. Die Tiere setzen Schritt für Schritt die Volar- bzw. Plantarfläche auf die betreffende Unterlage auf und tasten sie gewissermaßen ab, indem sie die Sohle nicht auf einmal, sondern allmählich von hinten nach vorn davon abheben. Wenn ich oben sagte, daß die prononciert quadrupeden Affen mit der ganzen Handfläche auftreten, so muß ich diese Bemerkung auf Grund eigner Beobachtungen an Makaken dahin einschränken, daß der hintere Teil der Vola insbesondere der sogenannte Carpalballen (Fig. 70 *b*) beim bloßen Gehen nie auf den Boden aufgesetzt wird und die Stützfunktion hauptsächlich der Metacarpophalangealregion zukommt. Neben dieser Funktion des Gehens werden die Extremitäten für das Klettern verwendet, eine Lokomotionsart, die in ihren Einzelheiten noch wenig studiert wurde. Es handelt sich im Gegensatz zu der vorhin beschriebenen Bewegungsart, die auf mehr oder weniger horizontalen Flächen vor sich geht, um eine solche wie sie steile, ja senkrechte Flächen erfordern und infolgedessen um eine raschere Bewegungsart. Sie wird bald mit, bald ohne das Greifen ausgeführt, das besonders dann in Funktion tritt, wenn die Bewegung auf kleinen zylindrischen Körpern statthat. Zu den eigentlich plötzlich und ruckweise ausgeführten Bewegungen gehört das Springen, wie es von *Lemur*, *Galago* und *Tarsius* [Forbes '94, I. 21] bekannt ist; ferner die Art, wie sich die Hylobatidae von Baum zu Baum schwingen. Mit festem Ruck stoßen sie von einem Ast ab, um den andern weit entfernten mit einem ebenso raschen Aufprallen zu fassen. In dieser Lokomotionsweise haben wir, vom Standpunkt unsres Gegenstandes aus betrachtet, eine vollkommen andre Funktion der Vola und Planta vor uns, als in derjenigen von *Papio*, und, ohne schon auf die Differenzen in der Hautleistenanordnung einzutreten, möchte ich an die schon besprochenen Ballenverhältnisse erinnern, die bei *Papio* und *Hylobates* ihre beiden Extreme zeigen. In der Funktion handelt es sich im einen Fall um ein ruhiges Aufsetzen von Palma und Planta und Abtasten der Unterfläche, im andern Fall um ein plötzliches Abstoßen und ebenso

rapides Fassen. Über das Gehen eines *Hylobates leuciscus* Kuhl sagt Haeckel ['01, 222] folgendes: »Auf der Erde ging derselbe stets aufrecht auf den Hinterbeinen, während die Arme, seitlich horizontal ausgestreckt und mit herabhängenden Händen, als Balanciergewicht benutzt wurden. Niemals berührte er bei seinem behenden Laufe den Boden mit den Händen (wie es Orang und Schimpanse oft tun); niemals kroch er auf allen Vieren.« Eine Abbildung, die die Worte Haeckels illustriert, zeigt auch deutlich, wie eine solche bei Brehm ['83, 47], daß dabei die große Zehe wahrscheinlich, um die Stützfläche zu vergrößern, stark abduziert ist. Die Anthropomorphae sind baumbewohnende Tiere. Ihre Bewegungsart dürfte ähnlich, wenn auch wahrscheinlich träger, als diejenige der Hylobatidae sein. Betreffend das Gehen der Anthropomorphae entnehme ich einer Anzahl Bilder aus Brehm, die »die Stellungen verschiedener Menschenaffen« illustrieren ['83, 47, 79], daß Orang und Schimpanse dabei die Vorderextremitäten mit der Dorsalseite der Finger aufstützen und die Planta infolge davon, daß ihre Zehen flektiert sind, nur mit ihrer hinteren Hälfte platt aufsetzen. An einem Orang fiel mir der seltene Gebrauch von Daumen und Großzehe bei dem sehr bedächtig ausgeführten Klettern auf. Auf die Trägheit in den Bewegungen dieses Anthropomorphen machte schon Haeckel ['01, 219] aufmerksam.

Damit schließe ich meine spärlichen biologischen Angaben und weise nochmals darauf hin, daß es mir für den vorliegenden Zweck wichtig erscheint, die Bewegungen in eine der beiden Gruppen einzuteilen und auch festzustellen, welche Regionen der Vola bzw. Planta für bestimmte Funktionen in Anspruch genommen werden.

Physiologie.

In diesem Abschnitt sollen die Tatsachen Behandlung finden, die durch das physiologische Experiment festgestellt sind und die Annahmen dargelegt werden, die auf Grund des Experimentes oder morphologischer und biologischer Beobachtungen gemacht wurden. Ich halte es für tunlich, Ballen und Hautleisten getrennt zu behandeln.

Physiologie der Ballen.

Neben der Anordnung der Ballen kommen für die Funktion auch ihre Formveränderlichkeit und Elastizität in betracht. Man ist daher geneigt, in den Polstern Organe zu erblicken, welche die Erschütte-

rungen bei der Lokomotion dämpfen. Wenn den Gebilden diese Aufgabe neben andern zufallen mag, so scheint sie mir doch nicht die hauptsächlichste zu sein; denn in diesem Fall wäre das Vorhandensein der Polster doch namentlich da zu erwarten, wo, wie bei den Hylobatidae, durch das kräftige Abstoßen und Aufprallen dem Körper besonders starke Erschütterungen mitgeteilt werden. Bei diesen Formen aber, wie auch bei solchen, die sich ähnlich bewegen mögen, z. B. *Ateles ater*, Anthropomorphae, fehlen die Ballen gerade in denjenigen Regionen der Vola und Planta, die diesen mechanischen Insulten ausgesetzt sind, während sie an den beiden Enden der Vola bzw. Planta, einerseits am Carpus und an der Ferse, anderseits an den Phalangen, insbesondere den terminalen, wohl entwickelt sind. Ebenso sind bei *Tarsius* und *Lemur* gerade diejenigen Teile, die beim Springen heftiges Aufprallen erleiden müssen, nämlich die Ballen der Endphalangen, sehr flach. Diese Beobachtungen sind es, welche mich dazu führen, das Abdämpfen der Erschütterungen nicht als die Hauptfunktion der Ballen anzusehen.

Vielmehr möchte ich mich der alten Ansicht, daß es sich um Organe des Tastens handelt, anschließen. Es sind Tastballen (Tori tactus Huschke ['44]), die als Hilfsorgane beim Gehen und andern langsam ausgeführten Extremitätenfunktionen dienen. Indem die Vola oder die Planta der betreffenden Unterlage sich langsam anlegt, werden durch die vorspringenden Teile, d. h. die Ballen, die Bedingungen auf der betreffenden Unterlage eruiert und den sensiblen Bahnen mitgeteilt, so daß die motorischen Zentren auf ungünstige Bedingungen wie Unebenheiten, schlüpfrige Flächen, verletzende Körper usw. vorbereitet sind. Die Betrachtung der Vola eines typischen quadrupeden Affen (Fig. 72) zeigt daher, daß die Ballen einen großen Teil derselben einnehmen. Führen wir uns aber nun die Bewegungsweise vor Augen, wie ich sie im biologischen Abschnitt für das Genus *Hylobates* beschrieb, so ist leicht einzusehen, daß wir es in dem plötzlichen Abstoßen und Aufprallen nicht mit einem Tasten zu tun haben. Das Allmähliche in der Bewegung der quadrupeden Affen, die Vorbedingung für die wirksame Tätigkeit der tastenden Ballen ist, fehlt hier gänzlich und es fehlt auch jede Ballenerhebung im Bereich der Fläche, die dem heftigen Aufschlagen und dem plötzlichen Fassen ausgesetzt ist. Ich habe schon wiederholt erwähnt, daß sowohl bei *Hylobates* wie bei *Ateles ater* sich Ballen nur am proximalen und distalen Rande der gesamten Vola bzw. Planta

finden. Ebenso wird die Tatsache erklärt werden müssen, daß die Endballen von *Tarsius* und *Lemur*, die bei den plötzlichen Berührungen mit der Unterfläche hauptsächlich in Frage kommen, die flache Scheibenform haben.

Alle diese Befunde lassen es in meinen Augen gerechtfertigt erscheinen, das Tasten im Sinne einer Hilfsfunktion des Gehens und andrer Bewegungen, die nicht stoßweise ausgeführt werden, als Hauptfunktion der Ballen anzusehen.

Aus der Summe der morphologischen, physiologischen und biologischen Tatsachen, die mir über die Ballen bekannt sind, komme ich zu dem Schluß, daß die Polster an der Vola und Planta der Primaten in erster Linie Tastballen in dem oben ausführlich dargelegten Sinne sind, daneben aber auch als Dämpfungsmittel der Erschütterungen dienen können.

Physiologie der Hautleisten.

Morphologische Befunde, welche dartun, daß zwischen Ballen und Leisten enge Beziehungen bestehen, berechtigen uns zu der Annahme, daß auch ihre Funktionen zueinander in Beziehung stehen. So haben mir physiologische Versuche sichere Anhaltspunkte dafür gegeben, daß die Hautleisten die Tastfunktion unterstützen. Ich entferne mich also wenig von der alten, schon von MALPIGHI [1686] geäußerten Ansicht, wenn ich annehme, daß die Hautleisten, neben andern, wahrscheinlich bestehenden Funktionen, hauptsächlich diejenigen des Tastens ausüben.

ALIX ['67, 323], der die Hautleisten auch als Tastorgane auffaßt, sagt: »Pour toucher avec un doigt il ne suffit pas de mettre son extrémité en contact avec l'objet que l'on veut connaître, il faut la promener à la surface de cet objet. . . . . Mais, par l'intervention du pouce, le toucher prend un nouvau caractère; on l'exerce à la fois sur deux faces différentes d'un même objet. Or, les lignes papillaires sont disposées de telle sorte que, le pouce et l'index, par exemple, glissant en sens inverse l'un sur l'autre, on rabat celles du pouce pendant qu'on relève celles de l'index, et réciproquement.« Diese Ansicht, daß erst durch die Bewegung der tastenden Fläche ein Eindruck von der Beschaffenheit des betasteten Gegenstandes gewonnen wird, findet sich auch bei GALTON ('91a, 305): »The ridges seem to me to act in a somewhat analogous way to the whiskers of a dog or cat. A slight pressure at the end of a hair in the whisker causes a forcible pressure at the side

of the sheath that holds it, which is easily felt. So the ridges engage themselves in the roughnesses of the surface that we explore by rubbing it with the fingers, as is our wont, and the result is to forcibly affect the organs of touch which lie below and to cause a sort of thrill, which varies according to the degree of roughness and enables us to discriminate it.« Auch Hepburn ['95] nimmt neben der Unterstützung des Tastsinnes auch eine solche des Greifaktes unter Anwendung des Reibens an. Dabei schreibt er der durch die Schweißporen secernierten Flüssigkeit eine das Greifen erleichternde Wirkung zu. Galton ['92a, 60] hatte sich früher über die Beziehung zu den Schweißdrüsen in dem Sinn ausgesprochen, daß ein Hauptzweck der Leisten der sei, die Schweißsekretion zu erleichtern.

Die vorliegenden Ansichten lassen zwar verschiedene funktionelle Möglichkeiten erkennen, sie entbehren jedoch genauer physiologischer Beobachtungen. Wollen wir aber über die Existenz dieser oder jener Funktion ins klare kommen, so haben wir vor allem die Forderung Rabls ['98, 347], den experimentellen Weg einzuschlagen, zu erfüllen. Bereits A. Kollmann ['83, 56—57, '85, 91—94] spezifizierte den Versuch E. H. Webers über die Feinheit des Raumsinns für die verschiedenen Regionen der Vola und Planta des Menschen und fand, daß die Endphalangenballen größere Feinheit aufweisen, als die Metacarpo- bzw. Metatarsophalangealballen und diese wiederum die weiter proximalwärts gelegenen Ballen und noch mehr die intermediären Tastflächen übertreffen. Auch beobachtete er, daß der Raumsinn an der Vola feiner ist als an der Planta. Stern ['95], der den Tastsinn der Münchner Stadtbevölkerung untersuchte, konnte zwischen der Feinheit der Empfindlichkeit und den Leistenfiguren der Fingerbeere keinen Zusammenhang finden. Dagegen ermittelte er eine Reihe andrer Tatsachen, die hier Erwähnung finden mögen. Als Untersuchungsobjekte dienten ihm 600 Individuen, von denen je 100 auf Männer, Frauen, Knaben, Mädchen, Setzer, Blinde fallen. Männer und Frauen weisen einen Zirkelspitzenabstand von 2,0—2,4 mm auf. Für Knaben und Mädchen sind die Werte 1,1—1,2 zu verzeichnen. Auf dieser Stufe steht auch die Feinheit des Raumsinnes der Setzer, die jedoch von den Blinden noch übertroffen wird. Stern ['95, 128] bemerkt zu diesen Resultaten: »Es macht hierbei die auf die erhaltenen Tasteindrücke gerichtete vermehrte Aufmerksamkeit, sei es durch Übung, sei es durch größere Intelligenz des betreffenden Individuums, ein Hauptmoment für den Tastsinn aus.« Spezieller als A. Kollmann und Stern berücksichtigt Féré ['95] die Direktion

der Hautleisten. Da diese wichtigen Untersuchungen in der Hautleistenliteratur nigends erwähnt sind, für meine eignen Untersuchungen aber die Grundlage bilden, will ich den diesbezüglichen Abschnitt wörtlich zitieren. Féré machte seine Versuche an Fingerbeeren, die einen Sinus obliquus zeigten. »Si chez les sujets qui présentent à plusieurs doigts cette disposition vulgaire on examine avec soin la sensibilité de la pulpe, on voit d'abord que les deux pointes du compas sont moins bien distinguées lorsqu'elles sont placées toutes deux dans la direction de l'anse, et surtout si elles sont posées sur un même sillon où sur une même crête papillaire que lorsqu'elles sont posées perpendiculairement aux sillons et aux crêtes. Si les deux pointes sont placées chacune à égale distance, de chaque côte de la crête ou du sillon central, elles sont moins bien différenciées que si une pointe est placée sur le sillon ou sur la crête centrale et l'autre latéralement, avec un même écartement. Il semble donc que la différenciation des deux pointes est moins facile lorsqu'un même sillon ou une même crête papillaire est touché sur deux points de sa longueur que quand deux sillons ou deux crêtes papillaires éloignées sont touchés, comme il arrive quand les deux pointes sont placées transversalement d'un même côté du sillon ou de la crête centrale. Lorsque les deux pointes sont placées de chaque côté du sillon ou de la crête centrale, ce peut-être le même sillon ou la même crête qui sont touchés comme dans le premier cas, mais les contacts ont lieu nécessairement à une distance plus considérable en raison du trajet curviligne des séries papillaires que lorsque les pointes du compas sont placées longitudinalement sur la portion rectiligne du même sillon ou de la même crête« (Féré ['95, 658]).

Meine eignen Beobachtungen, die zunächst die wertvollen Untersuchungen Férés einer Prüfung unterziehen sollten, führte ich folgendermaßen aus: Ich bereitete das betreffende Individuum jeweilen durch einige Vorversuche zu den eigentlichen Versuchen so weit vor, als nötig war, bis es sich die verschiedenen Wahrnehmungsgrade eingeprägt hatte. Ich pflegte einen Grad der Wahrnehmung zu notieren, in dem deutlich eine (1) und einen zweiten, in dem deutlich zwei (2) Zirkelspitzen zu unterscheiden waren. Zwischen diesen beiden Fällen deutlicher Wahrnehmung gaben alle von mir geprüften Individuen zwei Grade undeutlicher Wahrnehmung an, von denen der eine näher der deutlichen Wahrnehmung einer (1 *u*), der andre derjenigen zweier (2 *u*) Zirkelspitzen lag. Nachdem ich

diese Skala zunehmender Feinheit des Raumsinnes 1, 1 *u*, 2 *u*, 2 an dem entsprechenden Individuum festgestellt hatte — was ich meistens in einer Extrasitzung tat —, fuhr ich mit einer feinen in Tusche getauchten Feder den Hautleistenkurven, die ich dem Versuch unterziehen wollte, unter der Lupe nach, und das nicht nur an den Sinus obliqui, sondern an sämtlichen Figurae tactiles. Ich behandelte zwei oder mehr Kurven jeder der 10 Fingerbeeren in dieser Weise und begann nach einer Ruhepause die Versuche. Schon während der Vorversuche hatte ich jeweilen die Zirkelspitzendistanz kennen gelernt, die auf einem geradlinigen Leistenstück eine Wahrnehmung unterhalb des Grades hervorrufen würde. Mit einem solchen Abstand setzte ich die zwei Spitzen eines ähnlichen Instruments, wie es Stern ['95, 111, Fig. 1 *a*] nach den Angaben Rankes verwendete, zunächst auf eine möglichst geradlinige Strecke der Kurve auf (Fig. 76 *a b*) und nachher quer zum Leistenverlauf auf zwei derselben Distanz entsprechenden Punkte *c d* der gleichen Kurve. Ich hatte also im Gegensatz zu der Methode von Féré, der zufolge die gleiche Leiste getroffen werden kann, aber nicht muß, darauf Wert gelegt, daß derselben Leiste die Punkte *c* und *a* angehören sollten. Nicht in allen meinen Versuchen setzte ich den Zirkel auch noch ebenfalls quer zu den Leisten auf die Punkte zweier verschiedener Leisten (*e f*). Unter den 215 Versuchen, die ich an 10 Personen zur Feststellung des Wahrnehmungsgrades in den Stellungen *a b* und *c d* machte, zeigte sich in 201 Fällen deutlich bei *c d* eine größere Feinheit im Raumsinn als bei *a b*, die übrigen 14 Fälle zeigten ein schwankendes oder entgegengesetztes Resultat. Da die letzteren Befunde sich hauptsächlich auf die Versuche beziehen, die ich an den ersten Individuen vornahm, so glaube ich sie als Fehler betrachten zu dürfen, die entweder auf Ungenauigkeiten in der experimentellen Ausführung, die viel Sorgfalt erfordert, oder auf die ungenügende Konzentration der Aufmerksamkeit des zu beobachtenden Individuums zurückzuführen sind. Einem zweiten Versuch waren 98 Experimente an fünf Personen gewidmet, nämlich der Ermittlung des Wahrnehmungsgrades in der Zirkelspitzenstellung *e f*. Eine Reihe von Fällen zeigte, daß der Wahrnehmungsgrad dieser Stellung zwischen diejenigen der Stellungen *a b* und *c d* zu fallen tendierte,

Fig. 76.

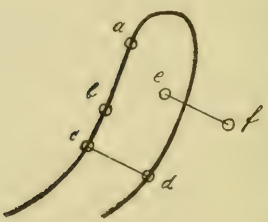

Schema zur Erläuterung der physiologischen Versuche.

so daß die drei Stellungen nach den Wahrnehmungsgraden in die aufsteigende Reihe *a b*, *e f*, *c d* zu ordnen wären. Der Unterschied zwischen der Empfindung bei *a b* und bei *c d* ist aber oft so fein, daß ein Wahrnehmungsgrad, der sich dazwischen fügen würde, für den Raumsinn des Menschen mit einem der beiden andern verschmilzt. Deutlich war in zwei Drittel der Fälle der Befund ausgesprochen, daß in der Stellung *e f* die Unterscheidung der Zirkelspitzen leichter ist als in der Stellung *a b*.

Als Hauptresultate meiner Versuche ergeben sich also folgende Sätze:

Zwei Punkte von einer bestimmten Distanz werden besser unterschieden:

1) wenn ihre Verbindungsgerade rechtwinklig, als wenn sie parallel zur Leistenrichtung oder in dieselbe fällt.

2) wenn sie so auf eine Leistenfigur zu liegen kommen, daß ihre Verbindungsgerade die rechtwinklig zur Leistenrichtung gelegte Sehne eines großen Kurvenstückes darstellt, als wenn die Lage der Punkte auf der gleichen Leiste so ist, daß die Verbindungsgerade mit einem geradlinigen Leistenabschnitt zusammenfällt.

3) wenn sie zu den Leisten so liegen, daß ihre Verbindungsgerade in der genannten Weise als Sehne zwei Punkte der gleichen Leistenkurve verbindet, als wenn die Lage so ist, daß die Verbindungsgerade zwei verschiedene Leisten verbindet.

Diese Sätze erlauben noch Folgerungen allgemeinerer Art:

A. Aus 1) folgt, daß die Leisten der ganzen Vola und Planta rechtwinklig zu den Richtungen angeordnet sind, in denen die Diskrimination der Unterlage erfolgt. —

B. Aus 2) und 3) folgt, daß an Stellen mit besonders verfeinertem Raumsinn, d. h. an den Figurae tactiles, sich nicht viele kleine Leistenstücke, sondern wenige große Leistenkurven finden. Wir werden also in Figurae tactiles von geringerer Ausbildung des Raumsinnes näher dem ersteren, diejenigen von höherer physiologischer Entwicklung näher dem letzteren morphologischen Zustand finden.

Druck von Breitkopf & Härtel in Leipzig.

Figur 3.

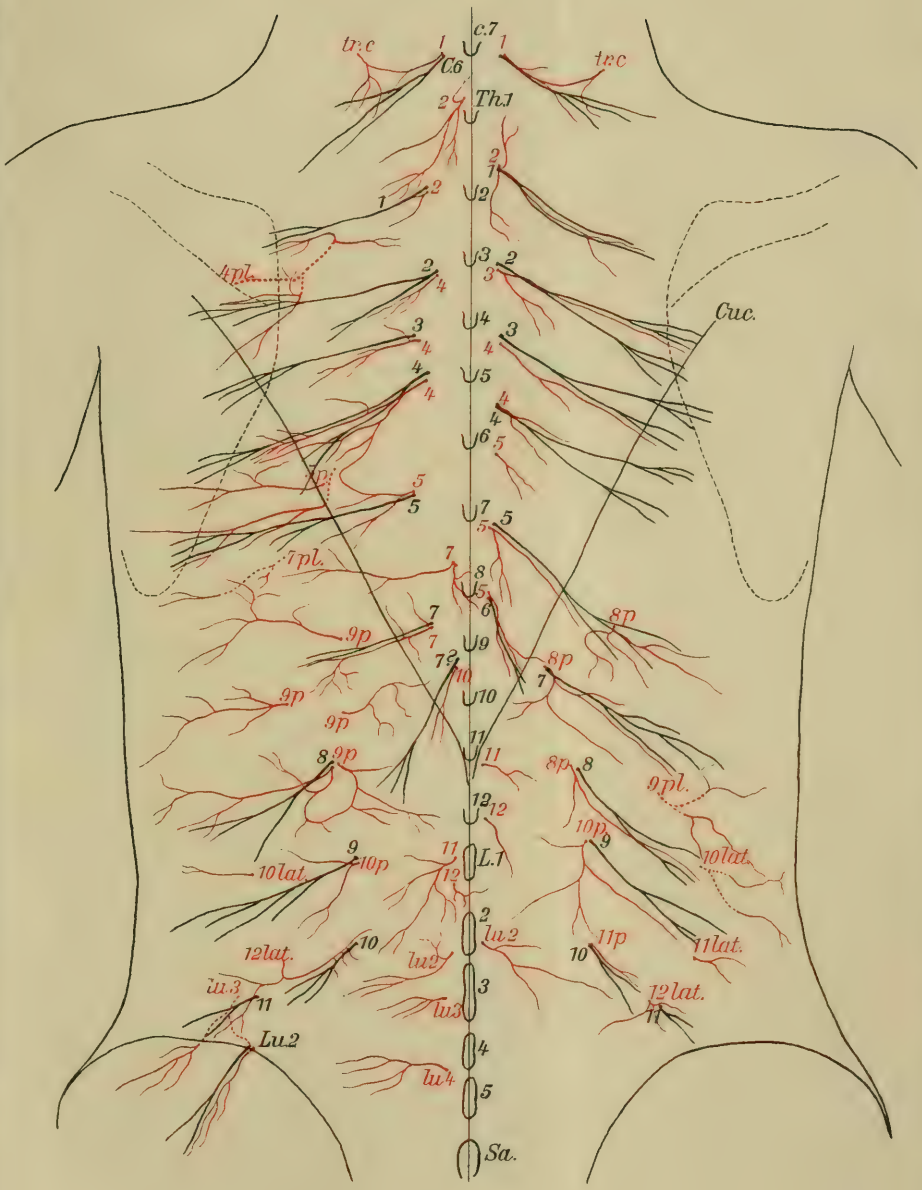

Leipzig.

Lith. Anst. Julius Klinkhardt, Leipzig.

Figur 1.

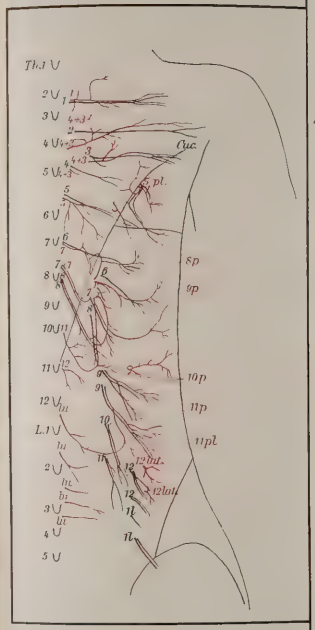

Figur 2.

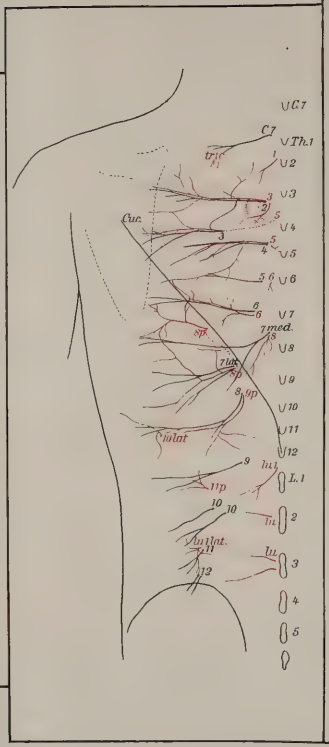

Figur 3.

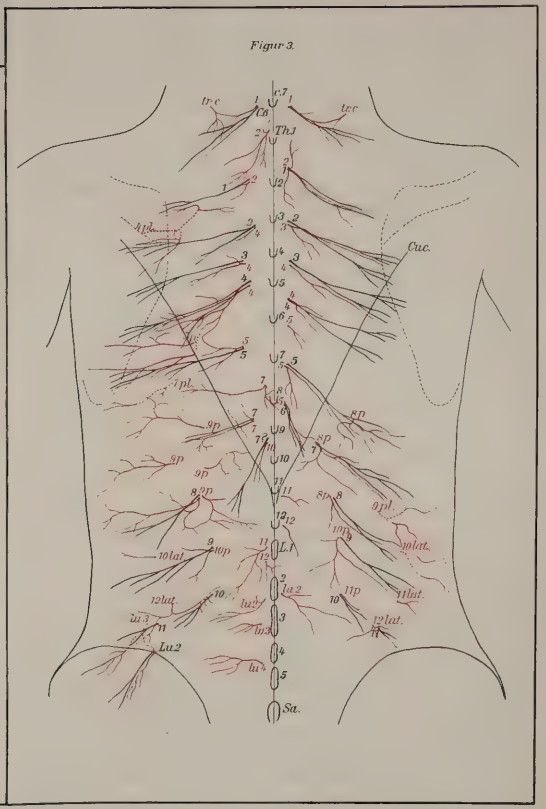

Morphologisches jah
JUN 1 2 1964 BIN

AMNH LIBRARY
100130362